GUNA
medical device

PLAY SURE
doping free

GUNA COLLAGEN MEDICAL DEVICES

In the injectable treatment of osteoarticular and musculoskeletal disorders [1]



Document intended for specialists in the field

1. Milani L. La Med Biol 2010; 3: 3-15

OSTEOARTICULAR AND MUSCULO-TENDINOUS PATHOLOGIES IN ITALY AND EUROPE

It has been estimated that **15-20%** of the general population is affected by **pathologies of the musculo-skeletal system**, representing **70%** of the patients with chronic pain. [1,2]

These numbers are expected to **increase in the following years** because of many factors, including: [1]

- **longer life expectancy**
- **general average increase in body weight (BMI)**
- **greater propensity to be sedentary in the over-50s**
- **higher incidence of amateur sporting activity and resulting injuries** (mainly between 20 and 45 years of age)
- **abuse of NSAIDs**
- **unbalanced diet,** usually **high in proteins**

Osteoarticular and musculo-tendinous pathologies are characterized by **collagen degeneration**, whose physiological tissue organization and qualitative-quantitative composition determine the specific characteristics of connective tissues. [1]

Replace Reinforce Repair

1. Milani L. La Med Biol 2013; 2: 3-18
2. Jordan KM. et al. Ann Rheum Dis 2003; 62: 1145-1155

MUSCULOSKELETAL DISORDERS

- Musculoskeletal disorders constitute a **heterogeneous group of diseases of the osteoarticular apparatus**, associated with pain symptoms and functional limitations. This group includes acute and short-term diseases, as well as chronic pathologies such as low back pain, osteoarthritis, osteoporosis, and rheumatoid arthritis. (1)

- Musculoskeletal disorders can have a **significant impact on an individual's social life and lead**, in different ways and at different times, **to disability and inability to work.** (1)

- The **high incidence** of these diseases **causes high costs** for national health systems. (2)

- **Over the past twenty years**, there has been increasing interest and success of **conservative treatments** of musculoskeletal diseases, including those **interventions aimed at repairing and regenerating musculoskeletal tissues**, which are collectively referred to as **Functional Tissue Engineering.** (3)

- More recently, in the **field of Functional Tissue Engineering**, a **new approach** is represented by the **use of bio-scaffolds** of the extracellular matrix containing **type I collagen and excipients of plant, mineral, or vitamin origin administered via infiltration (GUNA Medical Devices).**

1. Epicentro Istituto Superiore di Sanita. https://www.epicentro.iss.it/muscolo-scheletriche/
2. Strategia nazionale « Malattie muscolo-scheletriche » 2017-2022 Lega svizzera contro il reumatismo (LSR). Available online at: https://www.rheumaliga.ch/assets/doc/CH_Dokumente/ueber-uns/Strategia_nazionale_Mallatie_musculo-scheletriche_Versione_breve.pdf
3. Butler DL, et al. J Biomech Eng 2000; 122 (6): 570-575

Replace
Reinforce
Repair

MOST FREQUENT PATHOLOGIES AFFECTING UPPER AND LOWER LIMBS



SHOULDER
Rotator cuff injuries: 51% of subjects over 80 years old [1]
Osteoarthritis: 16.1%–20.1% prevalence of adults over 65 years [2]



ELBOW
Epicondylitis: 1–3% prevalence [3]



HAND/WRIST
Rhizoarthrosis: 20% prevalence in the adult population [4]
Osteoarthrosis: 12,4% prevalence [5]



HIP
Coxarthrosis: 11% prevalence [6,7]

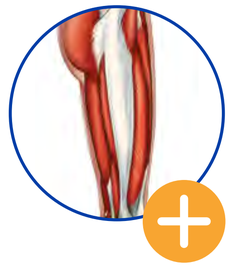

THIGH
Muscle injuries: 10–55% prevalence [8]
Hamstring injury: 29% prevalence [9]
Piriformis syndrome: 0.3–6% prevalence [10]



KNEE
Gonarthrosis: 24% prevalence [6,7]



ANKLE/FOOT
Osteoarthritis: 9% prevalence [11]



CERVICOLUMBAR REGION
Acute low back pain: 84% prevalence [12]
Neck pain: 30% prevalence [13]
Chronic low back pain: 23% prevalence [12]

1. Ansok CB., Muh SJ. Orthopedic Research and Reviews 2018; 10: 9-18
2. Castagna A. et al. Giornale Italiano di Ortopedia e Traumatologia 2015; 41: 6-14
3. Corrado B. et al. Muscles, Ligaments and Tendons Journal 2019; 9 (4): 584-589
4. Eaton CB. et al. Arthritis Rheumatol 2022; 74 (6): 992-1000
5. Brunato F. La Med Biol 2021; 3: 3-12
6. Migliore A., Ravasio R. AboutOpen 2020; 7 (1): 16-20
7. Fernandes L. et al. Ann Rheum Dis 2013; 72: 1125-1135
8. Maffulli N. et al. Muscles, Ligaments and Tendons Journal 2013; 3 (4): 241-249
9. Ahmad CS. et al. Am J Sports Med 2013; 41 (12): 2933-47
10. Hicks BL. et al. from: https://www.ncbi.nlm.nih.gov/books/NBK448172/ [Updated 2023 Aug 4]
11. DiStefano J.G., Pinney S. Semin Arthro 2010; 21: 218-222
12. Pavelka K. et al. La Med Biol 2012; 4: 13-17
13. Cohen SP. Mayo Clin Proc 2015; 90(2): 284-299

Replace
Reinforce
Repair

PATIENT JOURNEY
MUSCULO-TENDINOUS & OSTEOARTICULAR DISEASES

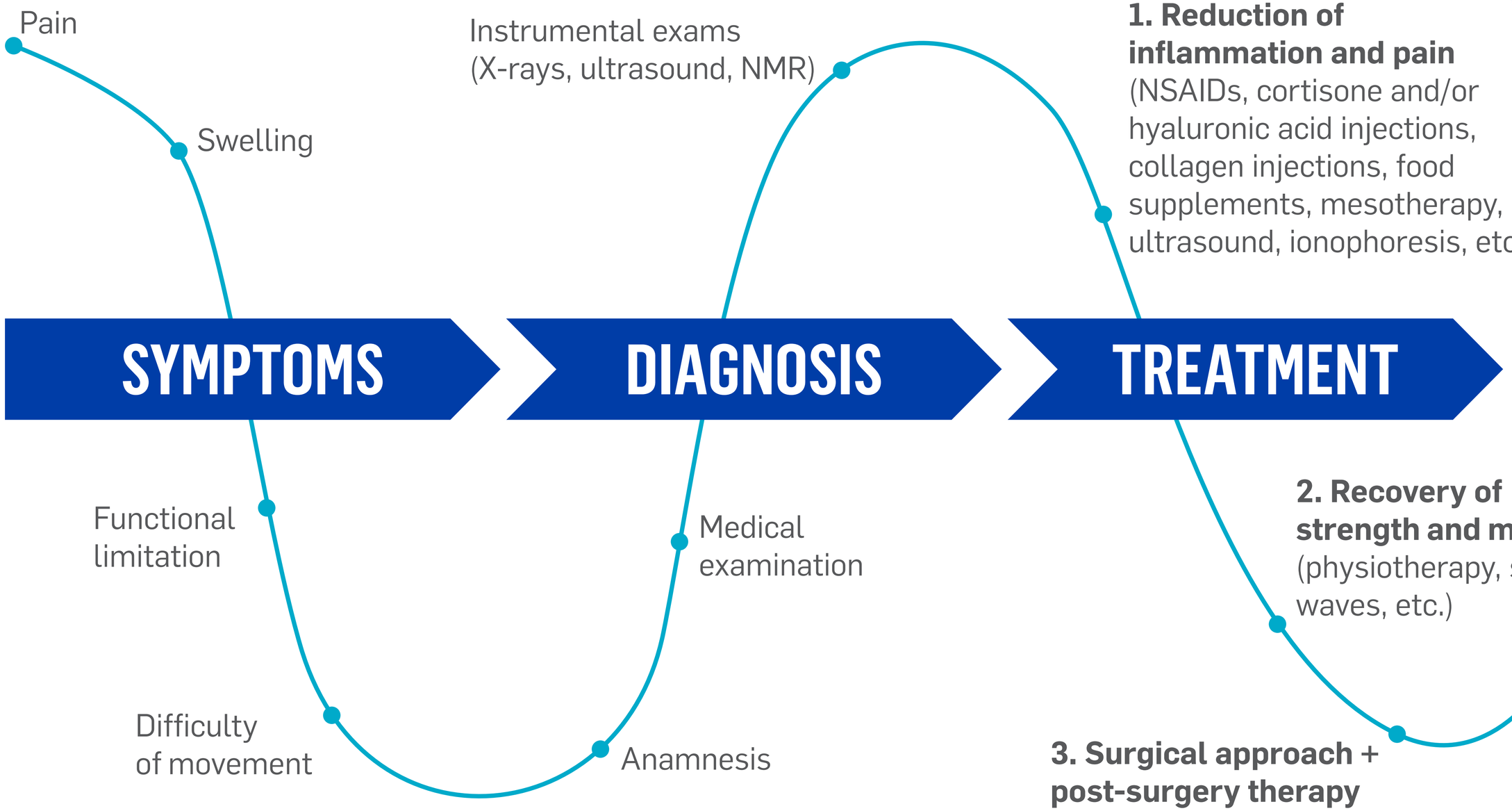

1. Reduction of inflammation and pain (NSAIDs, cortisone and/or hyaluronic acid injections, collagen injections, food supplements, mesotherapy, ultrasound, ionophoresis, etc.)

2. Recovery of strength and mobility (physiotherapy, shock waves, etc.)

3. Surgical approach + post-surgery therapy (when conservative treatments fail and/or in cases of tendon ruptures)

Replace Reinforce Repair

Muscle pain (myalgia). https://www.my-personaltrainer.it/salute/dolore-muscolare-mialgia.html

Currently, available treatments for **arthro-rheumopathies** are numerous and diverse, including both **conservative and non-conservative treatments, to be carried out individually or associated one with each other:**

1. **MEDICAL DEVICES/EQUIPMENTS** (e.g., ultrasound therapy, magnetotherapy, laser therapy, TENS, acupuncture, moxibustion, Oxygen-Ozone therapy, shock waves, injections of hyaluronic acid/collagen)

2. **PHARMACOLOGICAL THERAPIES** [e.g., COX-2 inhibitors, NSAIDs, salicylic acid, paracetamol, corticosteroids (including intra-articular or mesotherapy injections)]

3. **PHYSICAL REHABILITATION**

4. **PROSTHETIC IMPLANTS**, mobile (mainly hip, knee, shoulder implants) or fixed (arthrodesis)

CONSERVATIVE

NON-CONSERVATIVE

Among the treatments of painful and degenerative pathologies of the musculo-skeletal apparatus, we can find the previously-mentioned **injectable Guna Collagen Medical Devices (conservative treatment)**.

Milani L. Physiological Regulating Medicine 2013; 21-36

COLLAGEN:
WHAT IT IS, WHAT IT DOES

Collagen is the most abundant protein in the body [1]

- **5-6%** of adult human body weight [1]
- **45-75%** of the dry weight of collagen is found in ligaments, tendons, and cartilage [2]
- **90%** of the body's collagen is type I [3]
- **Localization:** Type I collagen is found in the skin, bones, tendons, ligaments [4], joint capsules, fasciae, muscles, and extracellular matrix [5]
- **Properties:** high mechanical strength, incompressibility, extensibility, plasticity, and flexibility [6]

Collagen acts as a mechanical scaffold [7] for a new REGENERATIVE approach that: REPLACES, REINFORCES, and REPAIRS the supporting tissues of the musculoskeletal system.

Replace
Reinforce
Repair

1. Ruiu DE. Advanced Therapies 2012; 1: 30-39
2. Tarantino D. et al. Int J Environ Res Public Health 2023; 20 (5): 4390
3. Milani L. La Med Biol 2019; 2: 3-18
4. Wang H. Polymers 2021; 13 (22): 3868
5. Silvipriya K.S. et al. Journal of Applied Pharmaceutical Science 2015; 5 (3): 123-127
6. Shoulders MD, Raines RT. Annu Rev Biochem 2009; 78: 929-58
7. Randelli F. et al. Cells 2018; 7 (12): 246

COLLAGEN BIOSYNTHESIS DURING THE AGING PROCESS

In humans, collagen biosynthesis starts decreasing from 55-60 years of age

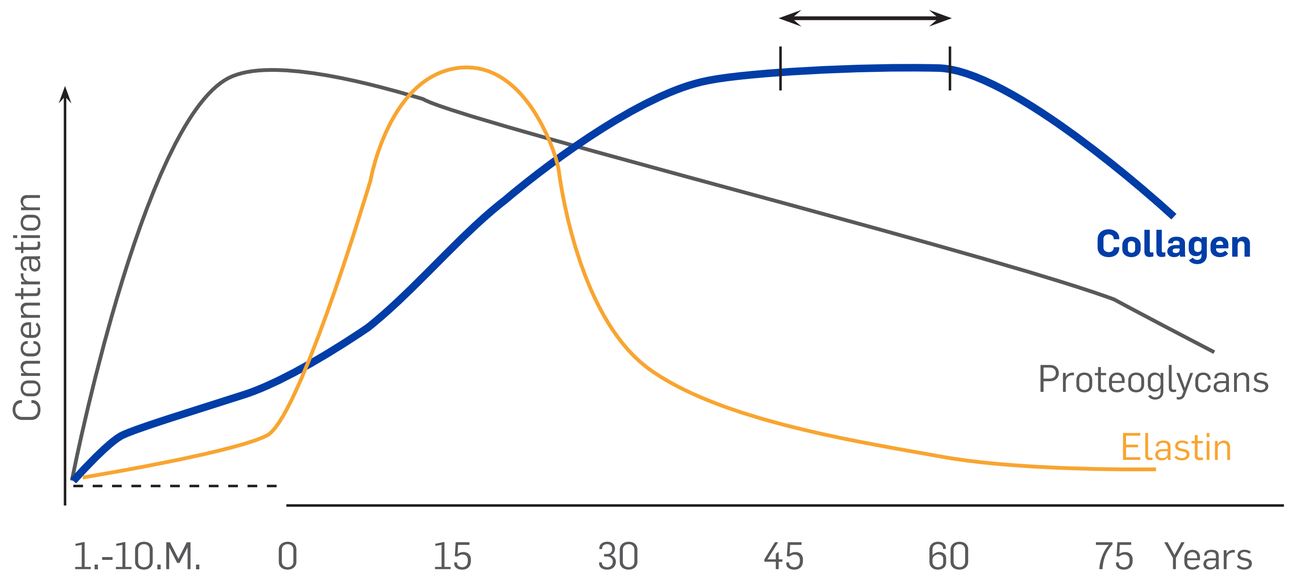

At a locomotor apparatus level, **thinning and degeneration of cartilage surface appears, generating arthrosis**, while **tendon and ligament structures** lose elasticity, which leads to and **tendinosis and tendinopathies** of various grade.

Biosynthesis of collagen, proteoglycans and elastin correlated to aging.

Replace Reinforce Repair

Ottaviani M. La Med Biol 2014; 3: 11-21

GUNA COLLAGEN MEDICAL DEVICES

A range of 13 Class III non-active implantable devices based on:

Collagen of swine and equine origin

- **COL1** has the **highest homology and histocompatibility** with humans reaching **97%** [1] (in the case of swine collagen), and **95%** [2] (in the case of equine collagen)
- Unlike bovine collagen, which causes adverse reactions in 3% of the population, swine and equine collagen **does not trigger allergic responses** [2,3]
- Each vial of GUNA Medical Devices contains **100 µg of collagen per 2 ml** [4]

Excipients of plant, mineral, or vitamin origin

- They are present in a **weight-based amount** (1 µg per 2 ml vial)
- They are characterized by a **particular tropism for specific anatomical districts**, to which collagen can be delivered with **greater efficacy and specificity** [5]

GUNA collagen-based medical devices are considered **extracellular matrix bio-scaffolds** capable of supporting tissue **repair and regeneration mechanisms** in structures where the connective component has been degraded due to wear, aging, or injury, factors frequently underlying musculoskeletal pain symptoms. [6]

Watch the video

Guna Collagen Medical Devices are Class III Medical Devices, in accordance with current European regulations.

1. Schadow S. et al. PLoS One 2013; 8 (1): e53955
2. Gallo N, et al. J Funct Biomater. 2020 Nov 1;11(4):79
3. Silvipriya K.S. et al. Journal of Applied Pharmaceutical Science 2015; 5 (3): 123-127
4. MEDICAL DEVICES GUNA. TECHNICAL DATA SHEET
5. Bernardini G. La Med Biol 2018; 2: 15-23
6. Randelli PS. GIOT 2010; 36: 211-222

Replace Reinforce Repair

BENEFITS OF
GUNA COLLAGEN MEDICAL DEVICES

It is within the context of **Functional Tissue Engineering** that **intra-articular, extra-articular, and mesotherapeutic infiltrative treatments** based on **collagen** are positioned.

- **They improve the histological structure** of anatomical areas where collagen is present. (1)
- **They provide mechanical support** with a clear **positive effect** on the **stabilization of joint hypermobility, movement, pain, and quality of life.** (1)
- They represent an **effective medical device** for a new **therapeutic, regenerative, and rehabilitative approach.** (2)
- They help **limit the physiological deterioration of joints and tissues** and **counteract the effects** of various causes, including aging, poor posture, coexisting chronic diseases, trauma and injuries, and environmental pollutants. (1)
- **Safety and tolerability:** the **high biocompatibility** and the intrinsic **biodegradability** of endogenous collagenases make **exogenous collagen** ideal for **use in biomedical applications.** (3,4)

Replace
Reinforce
Repair

1. Bernardini G. La Med Biol 2018; 2: 15-23
2. Randelli F. et al. Cells 2020; 9 (12): 2641
3. Chattopadhyay S., Raines RT. Biopolymers 2014; 101: 821-833
4. Deshmukh SN. et al. J Oral Maxillofac Pathol 2016; 20 (2): 276-283

QUALITY AND SAFETY OF
GUNA COLLAGEN MEDICAL DEVICES



- The extraction and sterilisation processes developed and carried out at Guna S.p.a. production plant ensure a **pure product with standardised chemical and physical characteristics**.

- **The injection of Guna Collagen Medical Devices is proven to be safe and well tolerated.**

It acts in accordance with physiology as it does **not induce micro-inflammatory processes and consequent fibrotic reactions**, as in the case of prolotherapy.

Milani L. La Med Biol 2010; 3: 3-15

GUNA COLLAGEN MEDICAL DEVICES:
A CUSTOMIZED THERAPEUTIC OFFER

GUNA provides a **customized therapeutic** offering based on the **anatomical site to be treated**

9 specific
COLLAGEN-BASED MEDICAL DEVICES
ARTICULAR

- MD-SHOULDER
- MD-HIP
- MD-KNEE
- MD-SMALL JOINTS
- MD-LUMBAR
- MD-ISCHIAL
- MD-NECK
- MD-POLY
- MD-THORACIC

4 specific
COLLAGEN-BASED MEDICAL DEVICES
NON-ARTICULAR

- MD-TISSUE
- MD-MUSCLE
- MD-NEURAL
- MD-MATRIX

Replace
Reinforce
Repair

Milani L. La Med Biol 2010; 3: 3-15

BASICS OF INJECTION TECNIQUE

GUNA COLLAGEN MEDICAL DEVICES

GENERAL RULES

- Obtain **patient's informed consent**.
- **Replace the needle** used to draw the product from the vial with the specific needle for the injection to be performed.
- **Identify landmarks, to be marked** using a dermographic pen if necessary.
- **Disinfect the skin thoroughly** with iodopovidone or chlorhexidine, starting from the entry point to be used, progressively enlarging the disinfected area with eccentric movements.
- **Use sterile gloves** in case of intra-articular injections.
- Apply a **medicated patch onto the injection site**.
- The injection **may cause symptoms such as burning/pain in the injection site**, which generally **disappear within 5-10 minutes after the injection**.

SYRINGES

• 2.5 ml • 5 ml • 10 ml

NEEDLES

From 20G to 30G with lengths ranging from 13 mm to 90 mm

PROTOCOLS

- When required by the specific clinical situation, **different Collagen Medical Devices can be mixed together in one syringe**.
- According to clinical practice and scientific evidence, a cycle of **3 to 5 weekly injections is sufficient** to achieve a **significant improvement in symptoms**.
- **In acute cases**, the injections can be carried out **twice a week**.

Replace
Reinforce
Repair

MAIN INDICATIONS OF
GUNA MEDICAL DEVICES

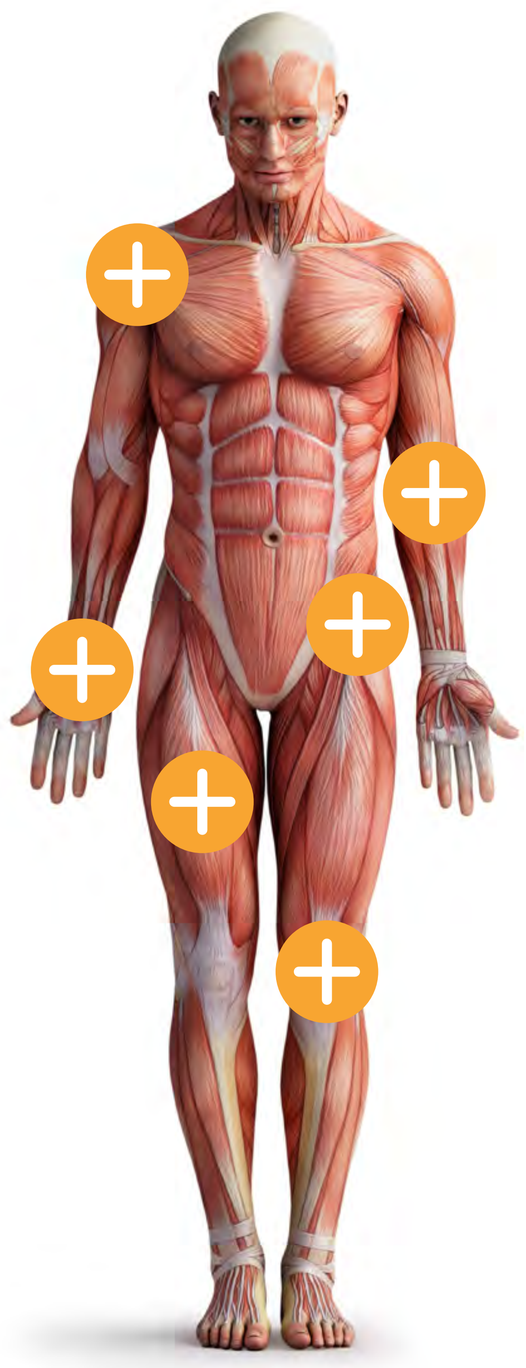

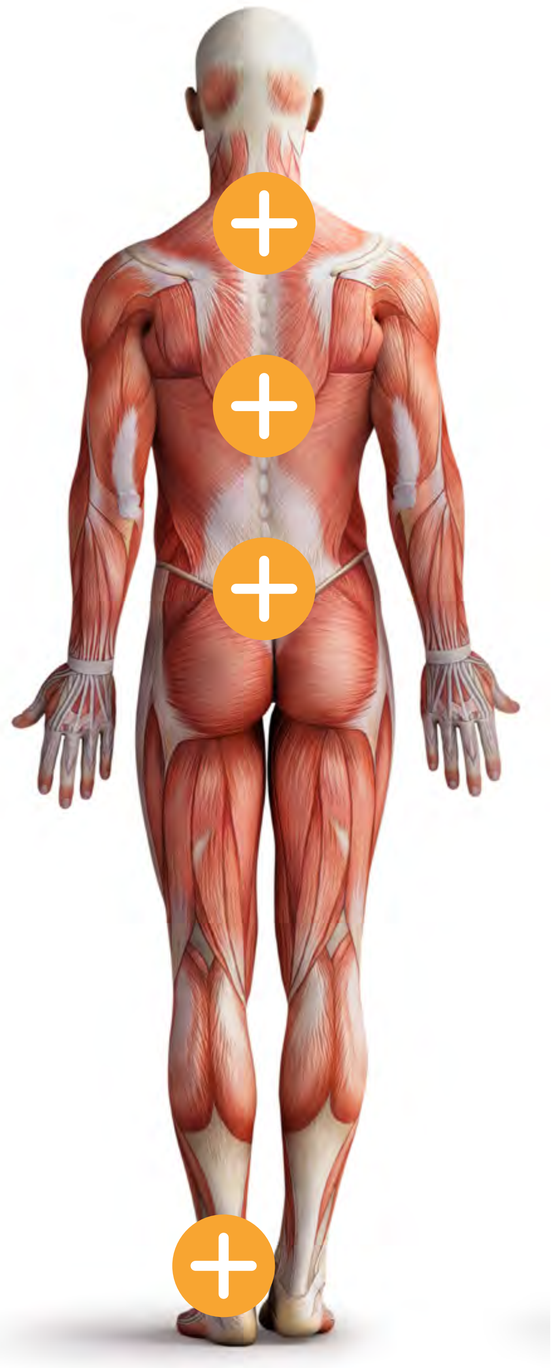

GUNA MEDICAL DEVICES: MECHANISM OF ACTION OF THE MOLECULE – *IN VITRO* STUDY

Promotion of **tendon repair** processes with **MD-TISSUE**, through stimulation of **cell proliferation** (1)

Tenocyte growth curves at 24, 48, and 72 hours (1)

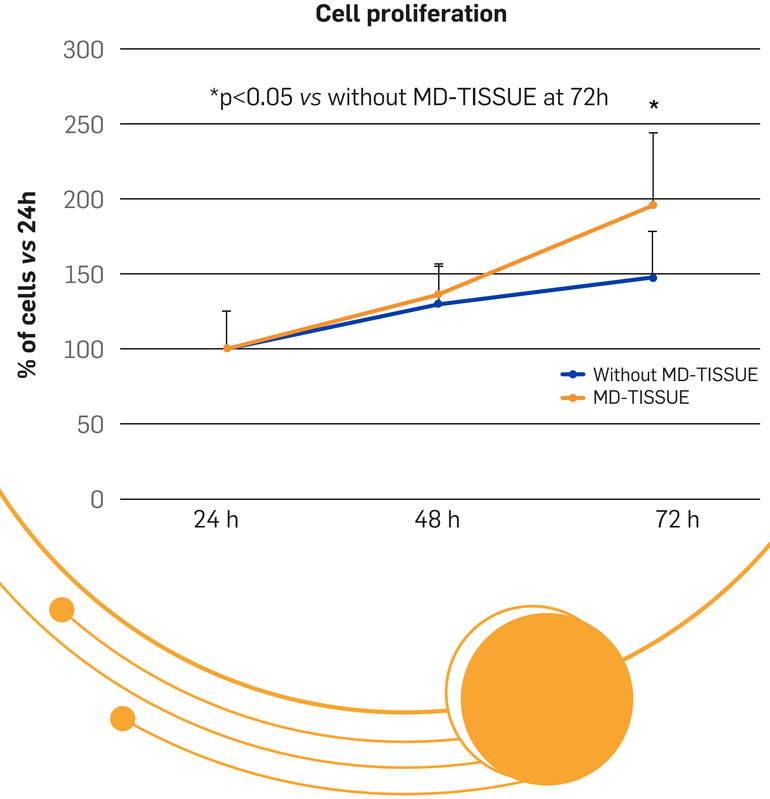

MD-TISSUE promotes collagen **synthesis, secretion**, and **maturation**, while **inhibiting its degradation**. (1)

Collagen turnover is regulated by specific enzymes **(MMPs)**, which **break down the extracellular matrix**, including **collagen**. (2)

In vitro study on human tenocytes obtained from gluteal tendon fragments collected from 8 patients, aged 18 to 70 years, with no tendon pathology, undergoing total hip replacement. The tenocytes were cultured with MD-TISSUE. (1)

MMP = Matrix Metalloproteinases

Graphic elaboration of Fig. 1 from (1)

Download the study

Replace Reinforce Repair

1. Randelli F. et al. Cells 2018; 7: 246
2. Tarantino D. et al. Int J Environ Res Public Health 2023; 20 (5): 4390

GUNA MEDICAL DEVICES: MECHANISM OF ACTION OF THE MOLECULE – *IN VITRO* STUDY

Promotion of **tendon repair** processes with **MD-TISSUE**, through stimulation of **cell migration**

Wound healing assay at time zero and 24 hours after the scratch

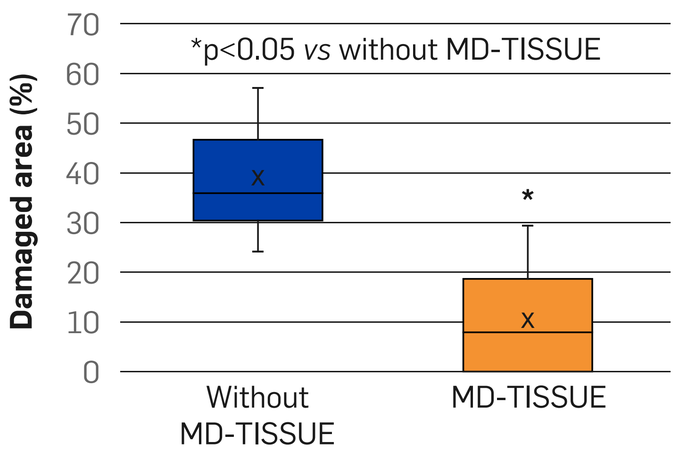

MD-TISSUE acts as a mechanical scaffold capable of **promoting homeostasis and tendon repair.**

In vitro study on human tenocytes obtained from gluteal tendon fragments collected from 8 patients aged between 18 and 70 years, with no tendon pathology, undergoing total hip replacement. The tenocytes were cultured with MD-TISSUE.

Graphic elaboration of Fig. 8

Download the study

Replace Reinforce Repair

Randelli F. et al. Cells 2018; 7: 246

GUNA MEDICAL DEVICES:
MECHANISM OF ACTION OF THE MOLECULE – *IN VITRO* STUDY

Mechanotransduction mechanism underlying the effects of **MD-TISSUE**

mRNA levels of FAK and PAX proteins in tenocytes cultured with MD-TISSUE and collagen, compared to the control

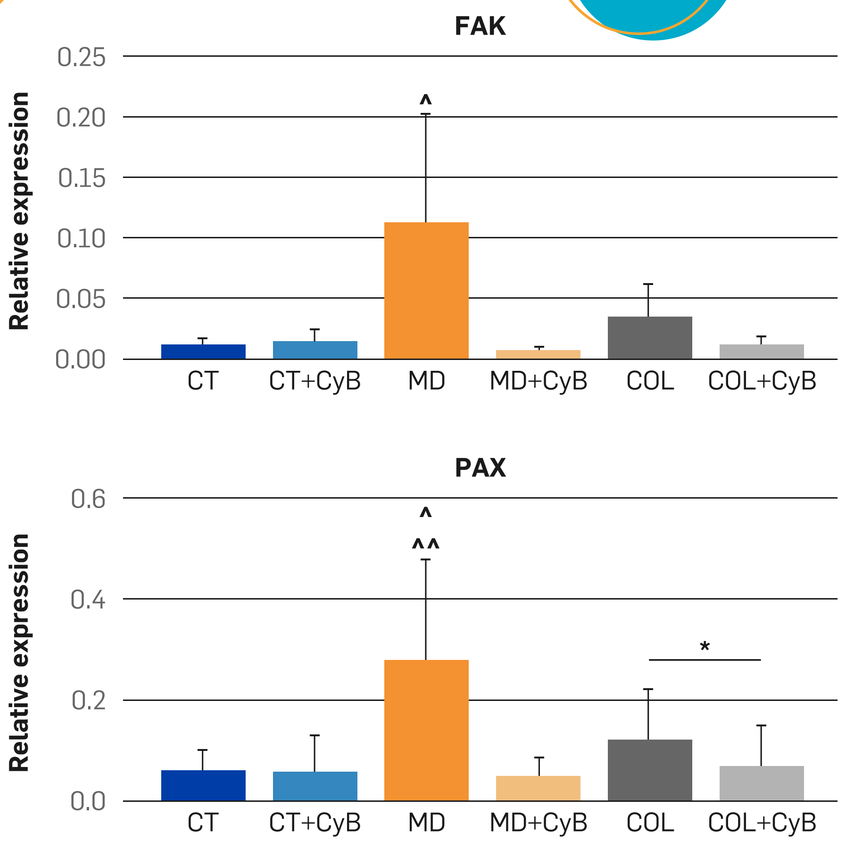

* p < 0.05 by t-test.
ˆ p < 0.05 vs CT, CT+CyB, MD+CyB, COL+CyB. ˆˆ p < 0.01 vs MD+CyB and COL+CyB.
FAK and PAX proteins act as mechanosensors.

MD-TISSUE, acting as a mechanical scaffold:

- **enhances focal adhesion formation** and **cell migration capacity;**
- **triggers a mechanotransduction mechanism**, i.e., the ability of cells to **convert mechanical stimuli into biochemical signals**, which can influence gene expression, cell morphology, and cell fate;
- represents an effective medical device for a **new therapeutic, regenerative, and rehabilitative approach to support tendon healing in tendinopathies**.

In vitro study on human tenocytes obtained from gluteus medius tendon fragments from 4 patients (mean age: 62 years), with no tendon pathology, undergoing total hip replacement. The tenocytes were cultured with MD-TISSUE.

CT = control
MD = MD-TISSUE
COL = collagen
CyB = cytochalasin B

Graphic elaboration of Fig. 10

Scarica lo studio

Replace Reinforce Repair

Randelli F. et al. Cells 2020; 9: 2641

MAIN INDICATIONS FOR GUNA MEDICAL DEVICES



SHOULDER

PATHOLOGIES	*GUNA MEDICAL DEVICES PROTOCOLS*
Osteoarticular conditions	
Glenohumeral osteoarthritis	Intra-articular injection with **MD-SHOULDER** + 4-6 ml; 22G needle, 32 mm
Acromioclavicular osteoarthritis	Intra-articular and peri-articular injection with **MD-SHOULDER** + 4-6 ml; 26/27G needles, 13-25 mm
Sternoclavicular osteoarthritis	Intra-articular and peri-articular injection with **MD-SHOULDER** + 6 ml; 26/27G needles, 13–25 mm
	Cycle of 3 injections (1 per week for 3 weeks)
Soft-tissue (tendinous) disorders	
Rotator cuff tendinopathy	Peri-tendinous injection with **MD-TISSUE** + 4 ml; 22/25G needle, 32 mm
Tendinopathy of the long head of the biceps brachii	Peri- and intra-tendinous injection with **MD-TISSUE** + 4 ml; 26/27G needle, 13 mm
Adhesive capsulitis	Peri-tendinous and intra-capsular injection with **MD-TISSUE** + 6 ml; 22G needle, 32 mm
Subacromial bursitis	Injection into the subacromial bursa with **MD-TISSUE** + 4 ml; 22/26G needles, 32 mm
Subacromial impingement	Injection into the subacromial space with **MD-TISSUE** + 4 ml; 25G needle, 32 mm
	Freehand technique: Cycle of 3 infiltrations (1 per week for 3 weeks; optionally, 2 additional injections 15 days apart) *Ultrasound-guided: Cycle of 3 infiltrations (1 every 10 days)*

GUNA MEDICAL DEVICES:
Efficacy in rotator cuff injuries

BACKGROUND | THERAPEUTICAL SOLUTIONS | COLLAGEN AND MDs | ANATOMICAL REGIONS AND MDs

Pain reduction and functional improvement with **collagen injections**

Systematic review of 8 studies, including 4 retrospective, 3 prospective, and 1 RCT, conducted on a total of 551 patients diagnosed with rotator cuff tears.

PAIN

Clinically significant **reduction in VAS/NRS scores**, especially in the **short term.**

SHOULDER FUNCTION

Clinically significant **improvement in functional scales** (DASH, Q-DASH, ASES, CoS, SST, or SPADI).

Injection Site

Articular-Side Tear (4 studies)	Intratendinous Tear (2 studies)	Bursal-Side Tear (2 studies)

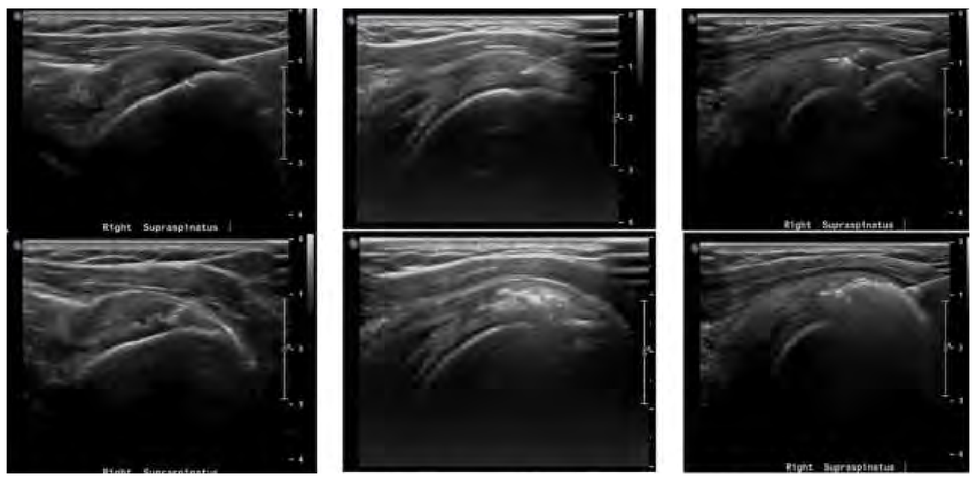

VAS = Visual Analogue Scale
NRS = Numeric Rating Scale
ASES = American Shoulder and Elbow Surgeons score
CoS = Constant Score
DASH = Disability of the Arm, Shoulder and Hand
Q-DASH = Quick Disability of the Arm, Shoulder and Hand
RCT= Randomized Controlled Trial
SST = Simple Shoulder Test
SPADI = Shoulder Pain and Disability Index

Download the study

Replace Reinforce Repair

Aicale R. et al. Clin Pract 2025; 15:28

GUNA MEDICAL DEVICES:
Efficacy in rotator cuff injuries

Results from two studies on the use of ultrasound-guided collagen injections in the shoulder

Study & Authors	Patients (N)	Follow-up	Groups	Collagen used	Treatment protocol	Baseline scores	Final follow-up scores	Adverse events
Corrado et al. (2020)	18	2 weeks, 1 & 3 months	Collagen injections RCTP	Type I atelocollagen, 2 mL	4 injections (1 per week for 4 consecutive weeks)	CoS: 53.11±12.7 DASH: 37.72±19	CoS: 75±12.9 DASH: 18.67±13	Not reported
Godek et al. (2022)	82	6 weeks, 3 & 6 months	• Group I: Collagen + PRP (n = 28) • Group II: Collagen (n = 27) • Group III: PRP (n = 27) PTRCT	Type I atelocollagen, 2 mL	3 injections (1 per week for 3 consecutive weeks)	Group I: VAS: 74% Q-DASH: 37 NRS: 5 Group II: VAS: 68% Q-DASH: 42 NRS: 5.5 Group III: VAS: 71% Q-DASH: 41 NRS: 6	Group I: VAS: 82% Q-DASH: 15 NRS: 1.5 Group II: VAS: 80% Q-DASH: 20 NRS: 2 Group III: VAS: 86% Q-DASH: 20 NRS: 1.8	No complications reported

- **Ultrasound evaluations** conducted during the follow-up in both studies showed a **significant reduction in lesion size.**
- **Godek's study** is a **Level I quality study** with **active control groups**. It compares collagen alone, collagen + PRP, and PRP alone.

Download the study

RCTP = Rotator Cuff Tendinopathy; PTRCT = Partial Thickness Rotator Cuff Tear; PRP = Platelet-Rich Plasma; CoS = Constant Score; DASH = Disability of the Arm, Shoulder, and Hand; Q-DASH = Quick-DASH; VAS = Visual Analogue Scale; NRS = Numeric Rating Scale

Aicale R. et al. Clin Pract 2025; 15:28

Replace Reinforce Repair

GUNA MEDICAL DEVICES:
Effectiveness in calcific tendinitis of the supraspinatus

Pain reduction and improved joint function following treatment with **MD-SHOULDER**

VAS scale and Constant scale scores before and after treatment

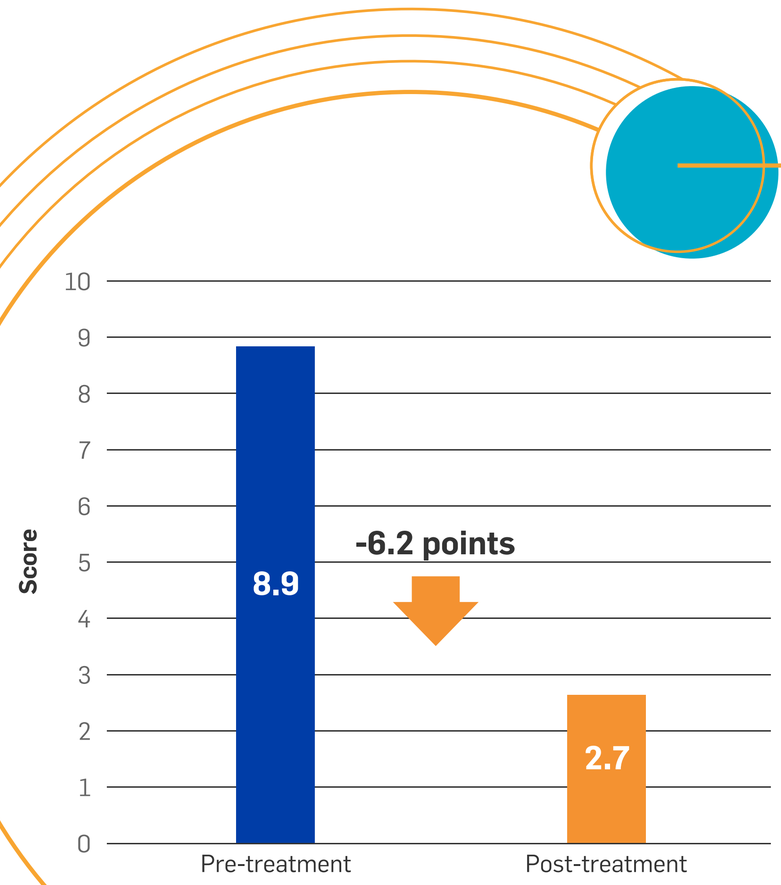

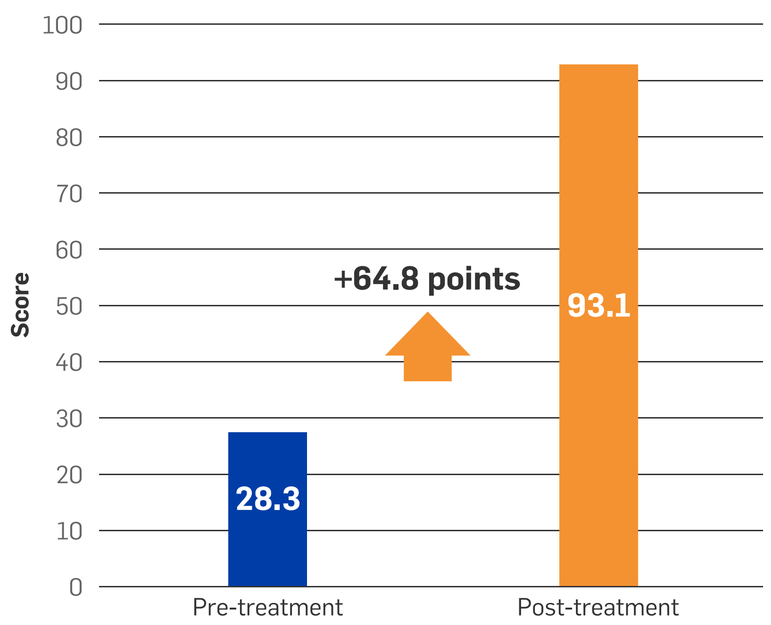

Study conducted on 10 patients with calcific tendinitis of the supraspinatus. Patients received weekly ultrasound-guided injections of MD-SHOULDER for 4 consecutive weeks. Assessments were performed before treatment and 2 weeks after the last injection.

VAS = Visual Analogue Scale

Graphical elaboration of Tab. 1 and Tab. 2

Download the study

Replace Reinforce Repair

Zurita Uroz N. Physiological Regulating Medicine 2016-2017; 15-17

GUNA MEDICAL DEVICES:
Effectiveness in calcific tendinitis of the supraspinatus

Reduction and disappearance of calcifications after treatment with **MD-SHOULDER**

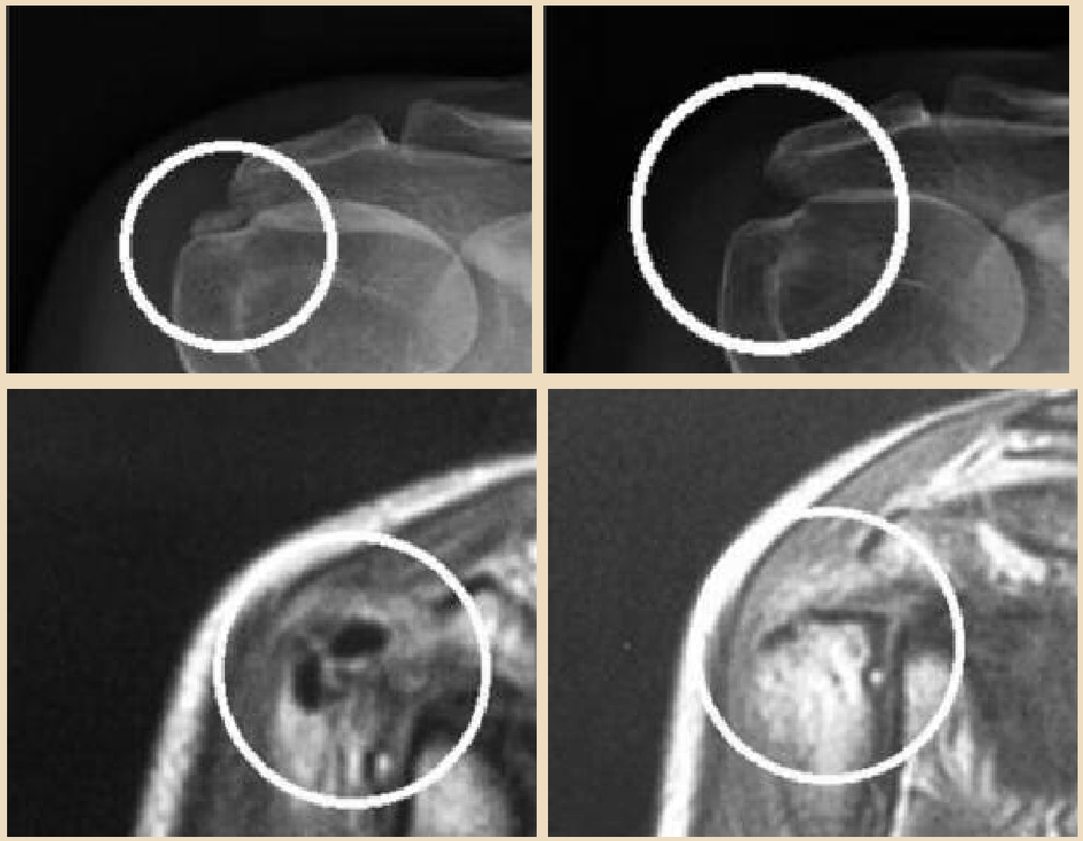

X-ray study *before and after treatment*

MRI study *before and after treatment.*

In addition to the biological outcome (with pain reduction and functional improvement), a **mechanical drag effect** was also achieved, by acting on the calcifications.

Study design

Download the study

Replace Reinforce Repair

Zurita Uroz N. Physiological Regulating Medicine 2016-2017; 15-17

GUNA MEDICAL DEVICES:
Effectiveness in supraspinatus tendinopathy

BACKGROUND | THERAPEUTICAL SOLUTIONS | COLLAGEN AND MDs | ANATOMICAL REGIONS AND MDs

Pain and disability reduction and **improvement in structural tendon integrity** observed via ultrasound following treatment with **MD-TISSUE**

CM scores and DASH questionnaire at different time points

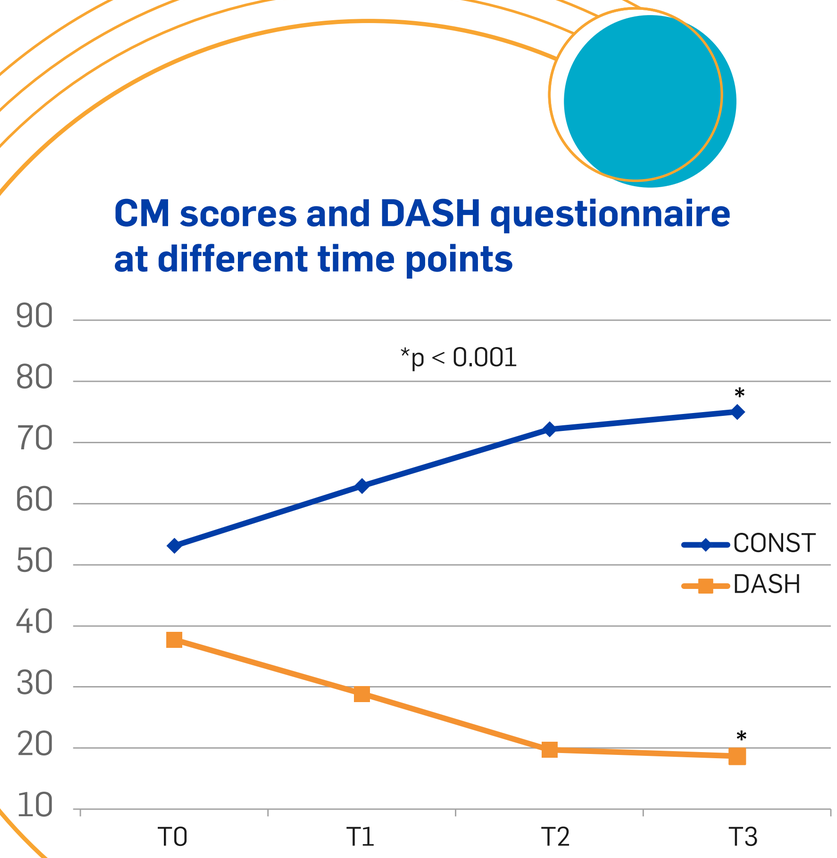

Ultrasound assessment of a patient with supraspinatus tendinopathy showed an improvement in score from 2 to 0 after treatment

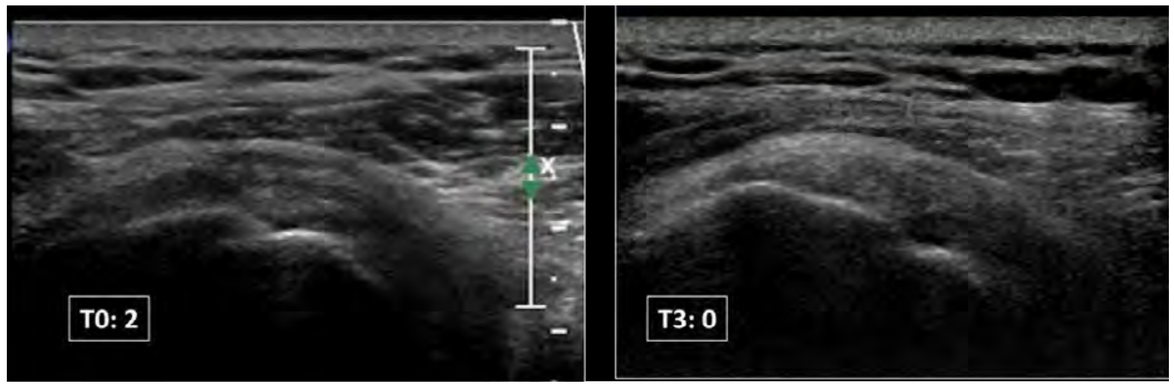

Prospective observational pilot study on 18 patients (11 men, 7 women) with chronic tendinopathy (>6 months) treated with 4 ultrasound-guided injections of MD-TISSUE every week. Evaluations were performed at baseline (T0), before the third injection (T1), one month after the last injection (T2), and three months after the last injection (T3).

CM = Constant-Murley
DASH = Disability of the Arm, Shoulder and Hand

Graphical elaboration of Fig. 1

Download the study

Replace Reinforce Repair

Corrado B. et al. J Biol Regul Homeost Agents 2020; 34 (3 Suppl. 2): 33-39

GUNA MEDICAL DEVICES:
Effectiveness in partial-thickness supraspinatus tendon lesions

BACKGROUND | THERAPEUTICAL SOLUTIONS | COLLAGEN AND MDs | ANATOMICAL REGIONS AND MDs

Improvement in pain and functional limitation, gradual healing of the lesion, and regeneration of the tendon structure following infiltrative treatment with **collagen**

Constant-Murley Score and DASH Questionnaire evaluated during treatment

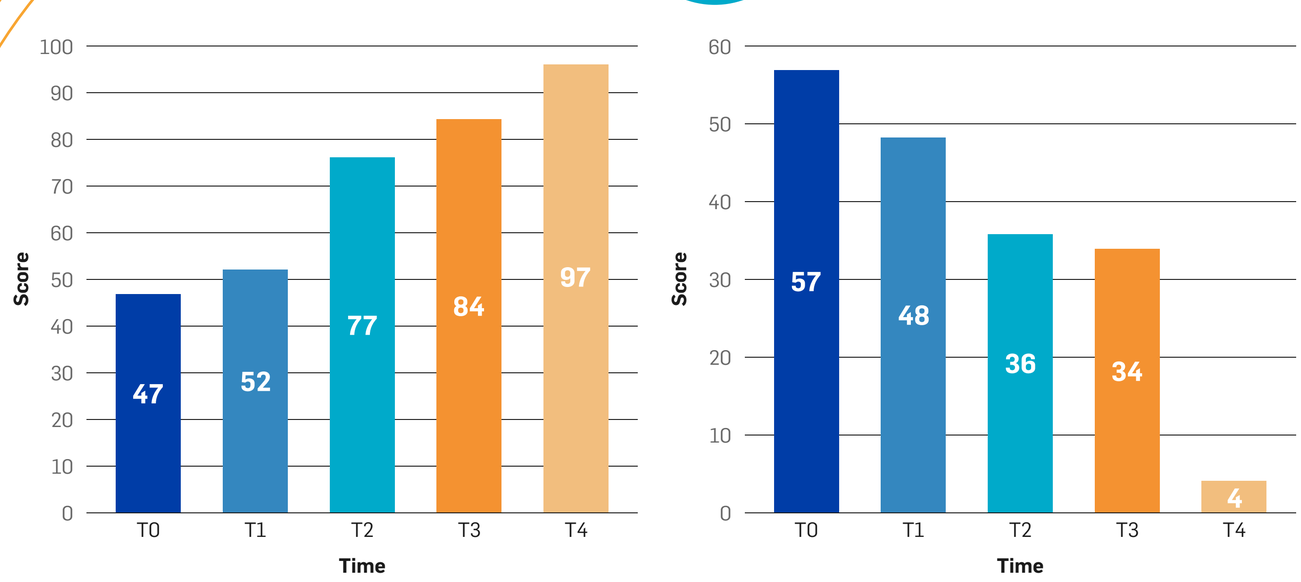



T0: Partial-thickness lesion with well-defined thickening of the articular surface of the tendon, without retraction



T3: Smaller, less defined partial-thickness lesion

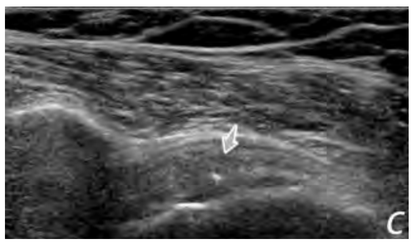

T4: The tendon appears fairly regular and isoechoic, with no signs of lesion

The patient was fully compliant with the therapy, and **no adverse events were reported.**

DASH = Disability for Arm, Shoulder and Hand
Graphical elaboration of Fig. 1 and Tab. 1

Study design

Download the study

Replace Reinforce Repair

Corrado B. et al. Oxford Medical Case Reports 2020; 11: 408–410

GUNA MEDICAL DEVICES:
Effectiveness in shoulder pain in post-stroke hemiplegic patients

Reduction of both daytime and nighttime pain following treatment with **MD-SHOULDER**

WBS scale at 1, 6, and 10 months

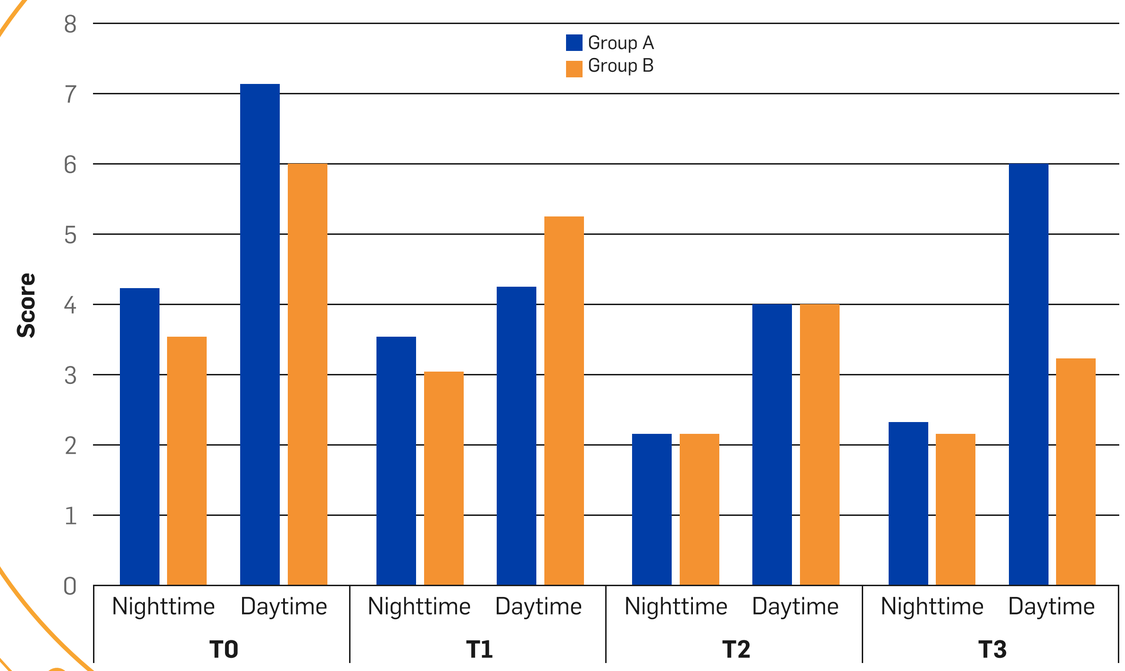

- Infiltrative treatment with Triamcinolone 40 mg (1 ml) and Ropivacaine 2% (3 ml) was **effective in the initial phase, improving both pain and passive shoulder mobility.**
- **MD-SHOULDER showed no adverse reactions**, confirming its safety profile.

Study conducted on 40 patients aged 55-75 years with recent ischemic stroke; clinical and instrumental diagnosis of painful shoulder on the hemiplegic side due to adhesive capsulitis, less than 3 months after the cerebral ischemic event; WBS (Wong-Baker Scale) > 5, without NSAID, cortisone or opioid intake. Patients were randomly divided into 2 treatment groups stratified by age, gender, and pain intensity. Group A was treated with intra-articular infiltration of 1 vial of Triamcinolone 40 mg and 3 ml of Ropivacaine 2% (for a total volume of 4 ml) weekly for the first 2 weeks. The third treatment was performed 15 days after the second one. Group B was treated with MD-SHOULDER: 3 vials (for a total volume of 6 ml) injected intra-articularly (4 ml) and pericapsularly (2 ml). Outcomes were assessed at 1, 6 and 10 months.

WBS = Wong-Baker Scale

Download the study

Graphical elaboration of Fig. 4

Replace Reinforce Repair

Milano E. La Med. Biol 2021/1; 25-29

GUNA MEDICAL DEVICES:
Effectiveness in shoulder pain in post-stroke hemiplegic patients

Passive joint mobility improvement with **MD-SHOULDER** treatment

PROM shoulder of the paretic limb at 1, 6 and 10 months

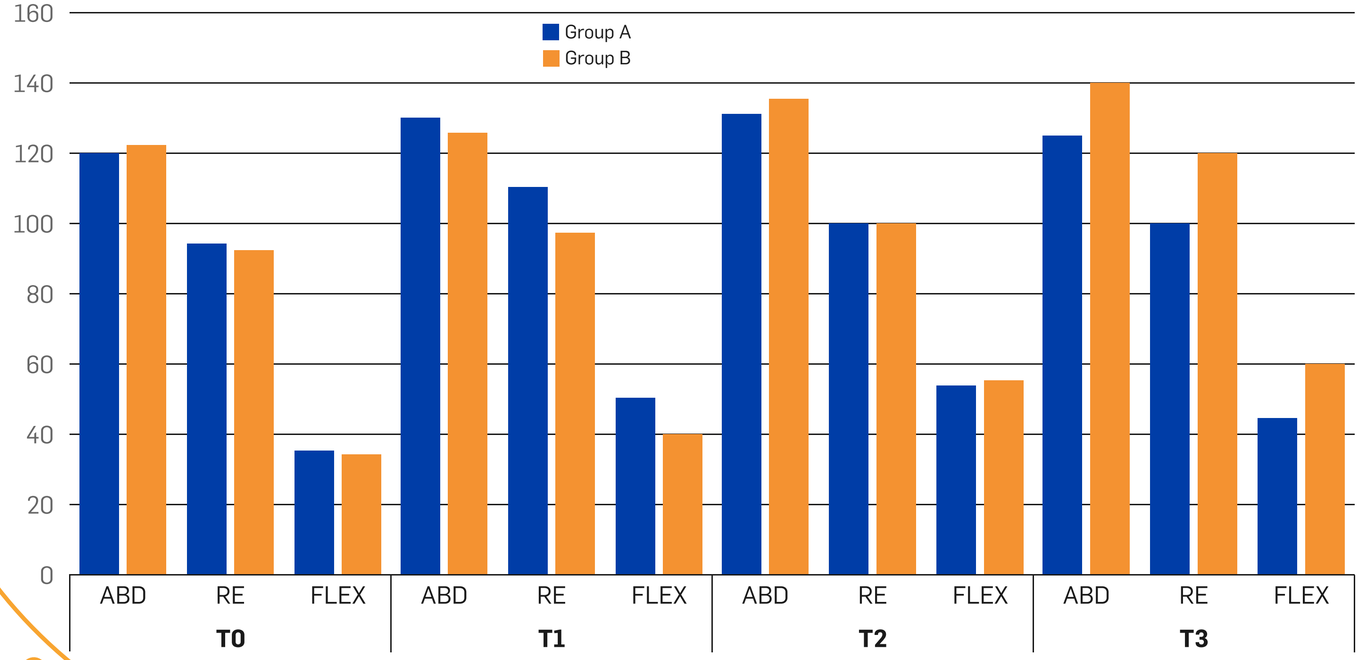

ABD – Abduction
RE – External Rotation
FLEX – Forward Flexion

- **Positive results** were achieved in terms of **stabilization of the glenohumeral joint and improvement in shoulder mobility**, not only in the early phase, but especially in the weeks following treatment, with **continuous improvement observed during follow-ups.**
- Infiltrative treatment with **MD-SHOULDER** appears to **better control the progression of shoulder pathology, reducing the frequency of flare-ups over time.**

PROM = Passive Range Of Motion

Graphical elaboration of Fig. 2

Study design

Download the study

Replace Reinforce Repair

Milano E. La Med. Biol 2021/1; 25-29

GUNA MEDICAL DEVICES:
Effectiveness in partial rotator cuff tears

Significant pain reduction with treatment using **MD-TISSUE + MD-SHOULDER**

Initial and final VAS scores

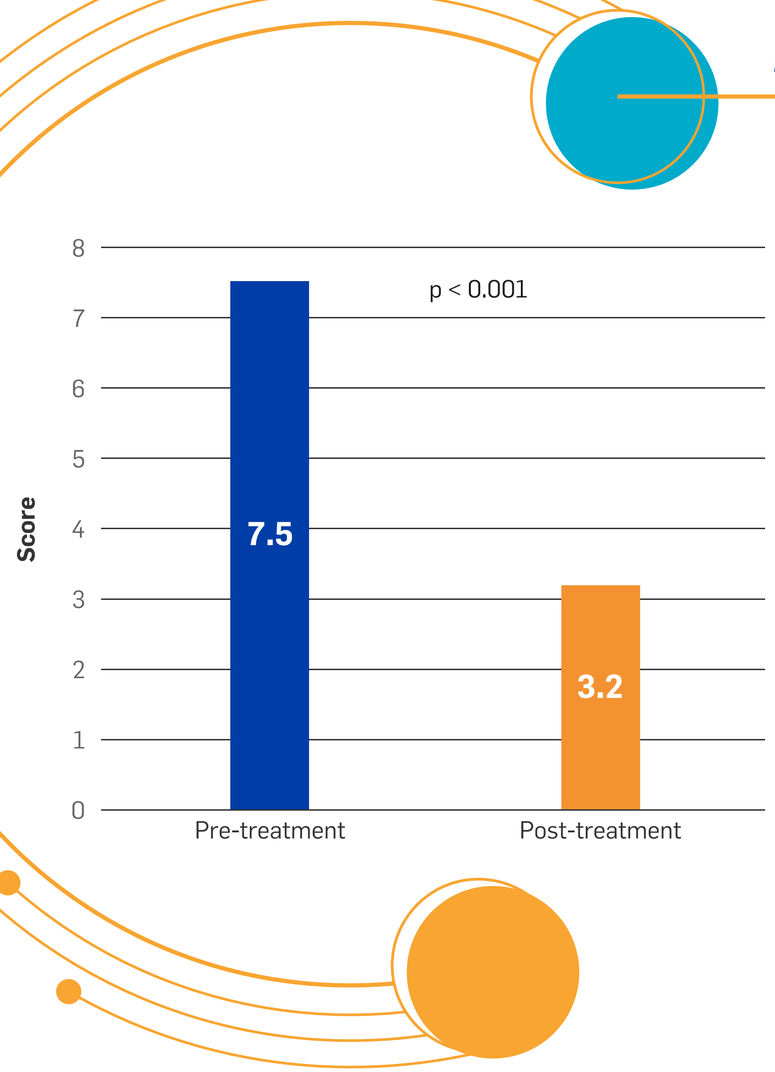

Study design: 20 patients (10 male, 10 female), aged between 26 and 77 years, diagnosed with partial tears of the supraspinatus tendon, reporting pain at maximum degrees of motion with preserved ROM. Ultrasound evaluation revealed: 1 intratendinous lesion, 3 articular-side lesions, 16 bursal-side lesions. Patients underwent a treatment cycle of 3 ultrasound-guided injections of MD-TISSUE 2 ml + MD-SHOULDER 2 ml, administered at approximately 10-day intervals. A clinical and ultrasound follow-up was performed 3 months after the final injection.

VAS = Visual Analogue Scale

Graph elaborated form text.

Scarica lo studio

Replace Reinforce Repair

Zagarella A. et al. Terapia infiltrativa ecoguidata con collagene porcino dl tipo I nelle lesioni parziali della cuffia dei rotatori (CDR). SIOT 2024.

GUNA MEDICAL DEVICES:
Effectiveness in partial rotator cuff tears [1,2]

No significant differences were observed between the use of collagen (MD-SHOULDER), PRP alone, or their combination in the treatment of partial rotator cuff tears [1,2]

Mean variation in NRS scale and QuickDASH and EQ-VAS questionnaires from baseline to week 12 by treatment group [2]

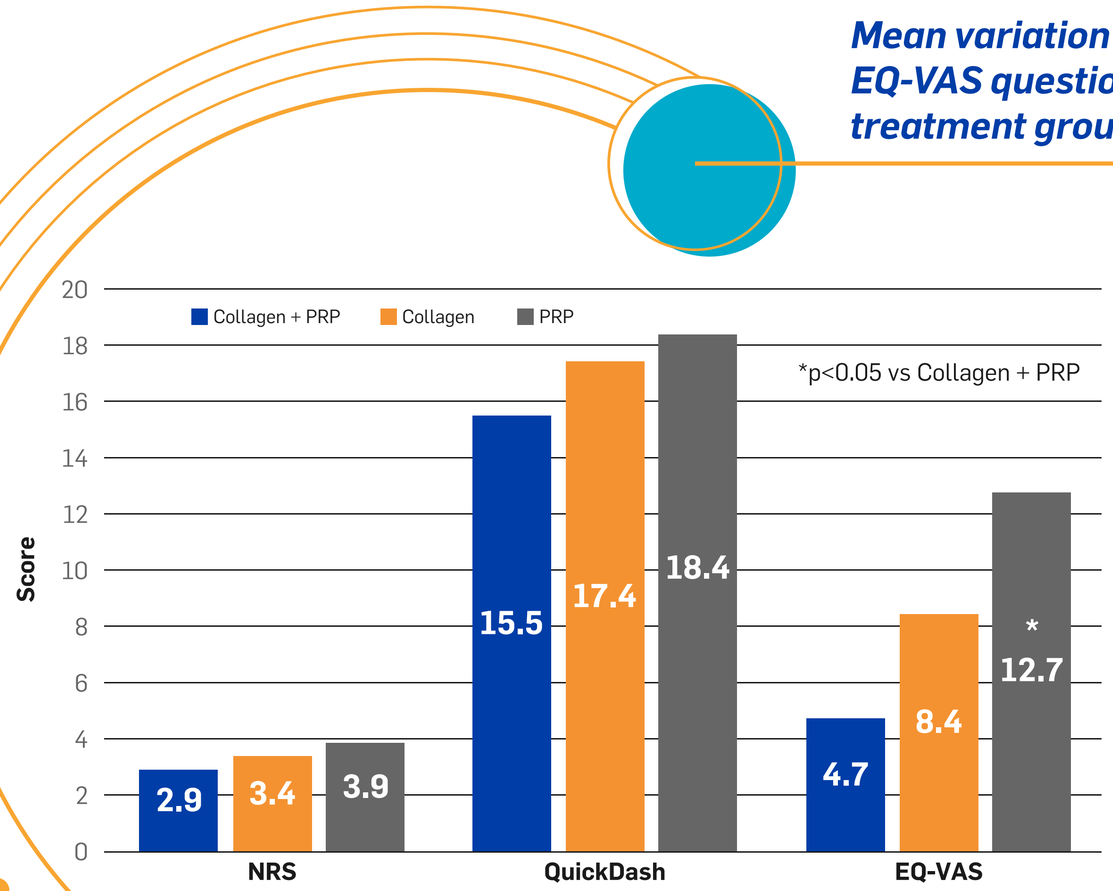

An open-label, randomized, controlled, single-center outpatient study was conducted on 90 patients with ultrasound-confirmed partial rotator cuff tears (53% male; mean age 53.8 years), randomized into three treatment groups:

- *Group A (n=30): Collagen (3 vials of MD-SHOULDER) + PRP (2 ml)*
- *Group B (n=30): Collagen (3 vials of MD-SHOULDER)*
- *Group C (n=30): PRP (2 ml)*

Ultrasound-guided injections were performed over three consecutive weeks. All patients continued with their rehabilitation programs. Assessments were performed at baseline, and at 6, 12, and 24 weeks after the final injection. [1,2]

PRP = Platelet-Rich Plasma
NRS = Numeric Rating Scale
DASH = Disability of the Arm, Shoulder and Hand
EQ-VAS = EuroQol-Visual Analogue Scales

Graph elaborated form text of (2)

Download the study

Replace Reinforce Repair

1. Godek P. et al. BMC Musculoskelet Disord 2022; 23 (1): 1109
2. Godek P. et al. ISIAT 2021

GUNA MEDICAL DEVICES:
Effectiveness in calcific tendinosis of the shoulder

Significant pain reduction with **MD-TISSUE** treatment

Initial and final VAS scores

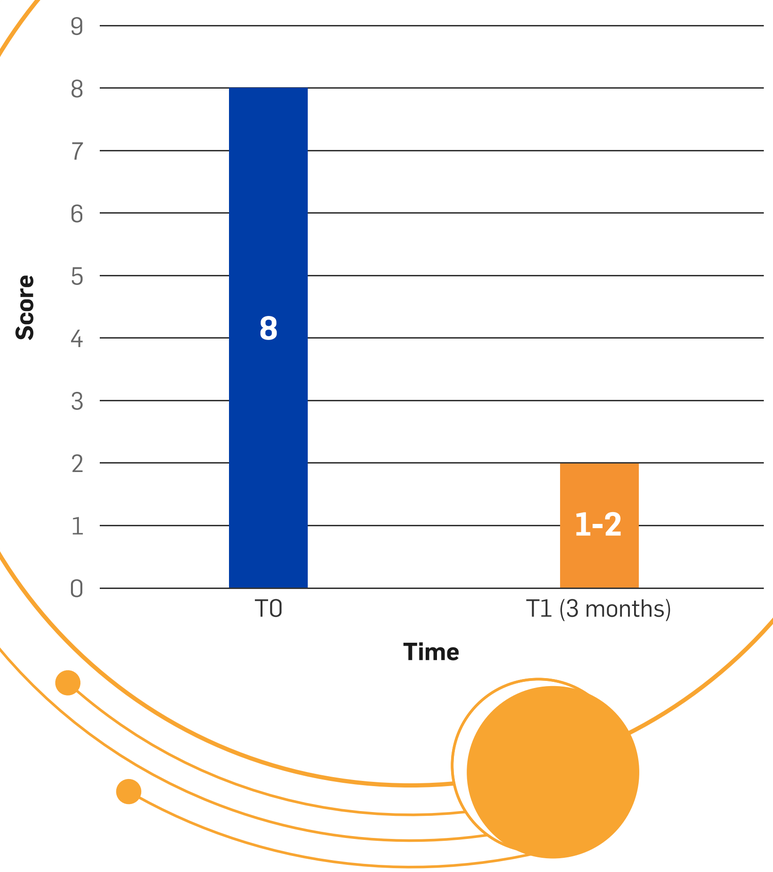

Treatment with **MD-TISSUE** allowed for:

- an **improvement in the quality of tendon fibers and tendon mobility during gliding**
- an **improvement in joint mobility** when combined with a physiokinesitherapy program including stretching
- **avoidance of corticosteroid** injections

Case study on a 58-year-old patient with calcific tendinosis of the right shoulder (supraspinatus and long head of the biceps), presenting with functional limitation and chronic stiffness in the investigated ranges of motion. Before starting the collagen injection cycle, the patient underwent a cycle of focused shockwave therapy. A course of 5 MD-TISSUE injections was administered (1 injection per week for 5 weeks) in the peri-lesional area. Follow-up was conducted at 3 and 6 months.

VAS = Visual Analogue Scale

Graph elaborated form text.

Download the study

Replace Reinforce Repair

Mutti M. (2023) Tendinosi calcifica: una nuova opportunità terapeutica infiltrativa a base di collagene suino. SIMFER. Poster N.51

GUNA MEDICAL DEVICES:
Effectiveness in rotator cuff impingement syndrome

Reduction of disability after injection treatment with **MD-SHOULDER**

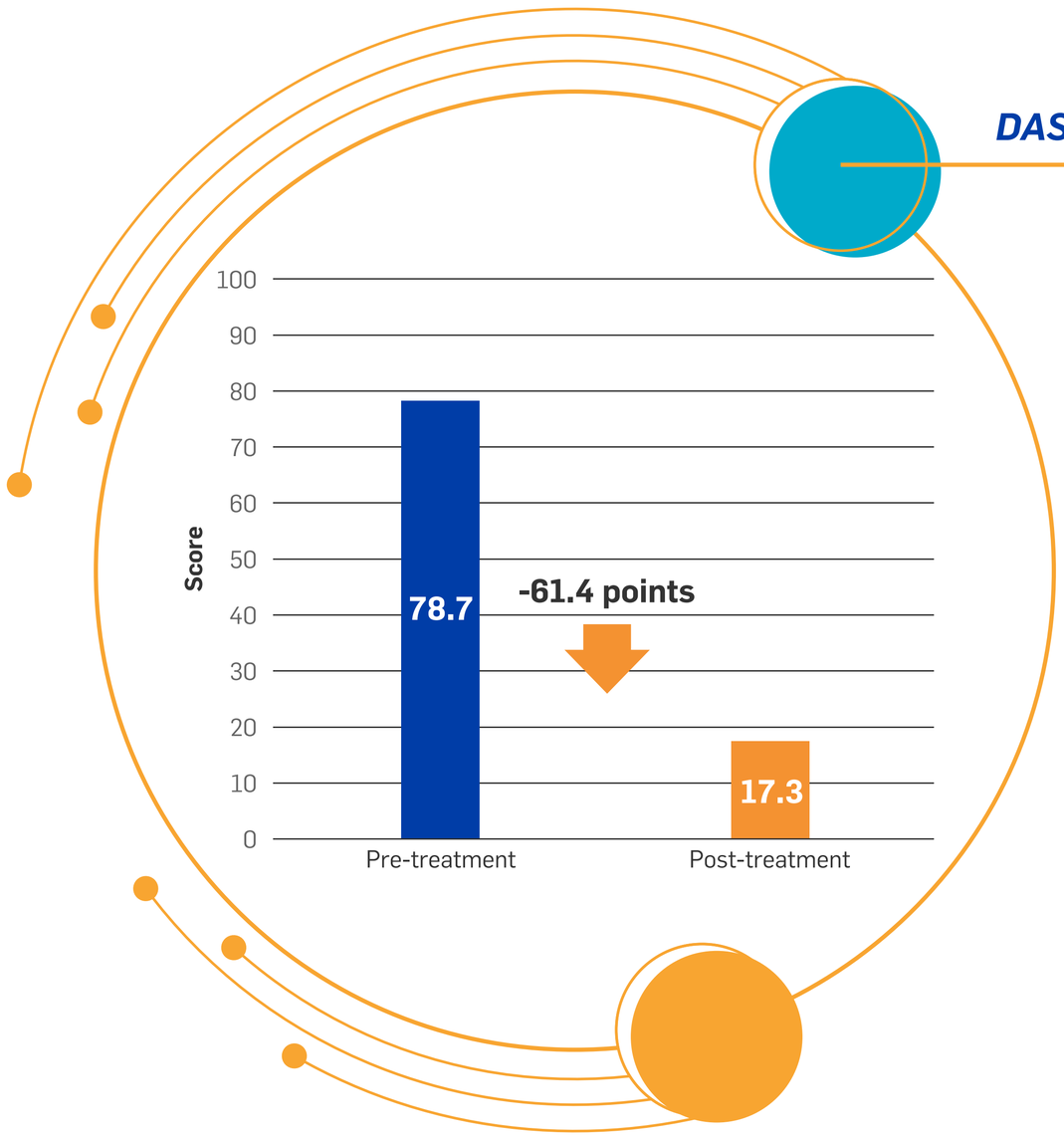

DASH questionnaire before and after treatment

- Almost all patients, after the first 3-4 injections, expressed surprise at their **increased joint freedom.**
- The **effect on pain** was **quite rapid.**
- All patients significantly **reduced** their use of **conventional medications.**
- **No patient** reported **any side effects** following the injections.

Study on 124 patients with shoulder-localized conditions (rotator cuff impingement syndrome, with possible tendon injuries). Patients received intra-articular MD-SHOULDER injections twice a week for 5 consecutive weeks. The dedicated questionnaire was administered at the initial visit and at the end of the treatment.

DASH = Disability for Arm, Shoulder and Hand

Graph elaborated form text.

Download the study

Replace Reinforce Repair

Ottaviani M. La Med Biol 2014; 3: 11-21

GUNA MEDICAL DEVICES:
Effectiveness in osteoarticular shoulder pain

Improvement in pain and joint function from the first month of treatment with **MD-SHOULDER + CHELT**

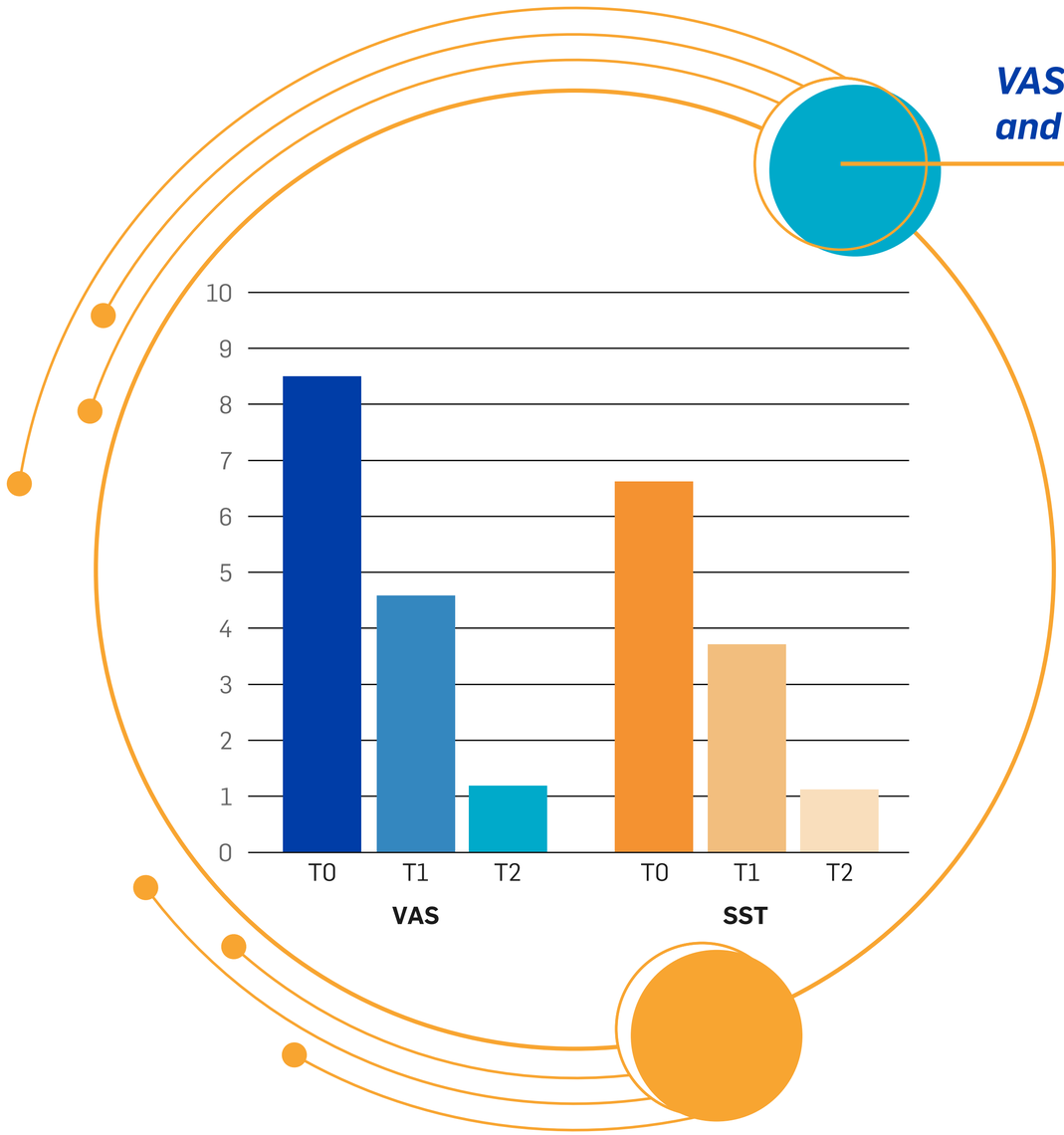

VAS scale and SST score at baseline, and after 1 month and 4 months from the start of treatment

The **combination of the two methods reduces pain by an average of 50% within the first month of treatment.** This result is maintained without relapses, even after 4 months.

This observational study was conducted on 20 patients with osteo-articular pain in the shoulder. The patients were treated with MD-SHOULDER, and after each injection they received a CHELT therapy session. The complete therapeutic cycle was constituted by 6-10 injections spread over 4-6 weeks. Evaluations were conducted at T0 (initial evaluation), at T1 (after 1 month) and at T2 (4 months after starting the treatment).

VAS = Visual Analogue Scale
SST = Simple Shoulder Test
CHELT = Cryo High Energy Laser Therapy

Graphical elaboration of Tab. 3

Download the study

Replace Reinforce Repair

Feninno D., Bonacina A. La Med Biol 2017; 2: 37-42

MAIN INDICATIONS FOR
GUNA MEDICAL DEVICES

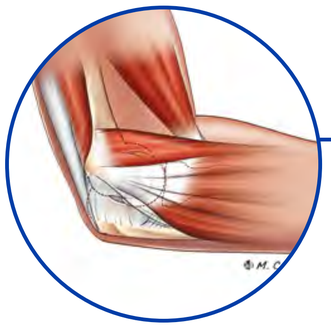

ELBOW

PATHOLOGIES	*GUNA MEDICAL DEVICES PROTOCOLS*
Soft tissue conditions	
Epicondylitis	Injection into the extensor tendons inserting at the lateral epicondyle using **MD-TISSUE** + 2 ml; 26/27G needles, 13 mm
Medial epicondylitis (epitrocleitis)	Injection into the flexor tendons inserting at the medial epicondyle using **MD-TISSUE** + 2 ml; 26/27G needles, 13 mm

Cycle of 3–5 infiltrations (1 injection per week for 3 weeks; the remaining 2 injections administered 15 days apart)

GUNA MEDICAL DEVICES:
Effectiveness in epicondylitis

Statistically significant improvement in pain and function after injection treatment **with type I collagen**

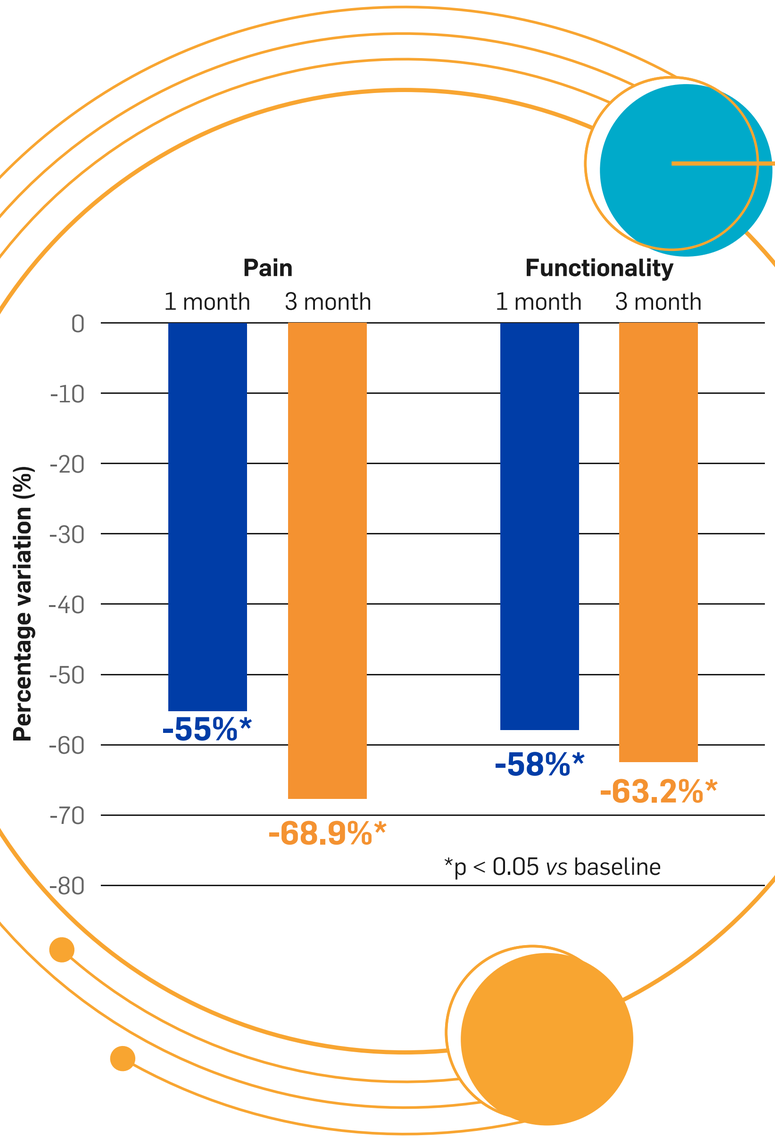

Percentage variation of the PRTEE score in the sub-scales of pain and function

- **Beneficial effects** appeared within a **short time** (1 month) and further improved over the following **two months**, even **without ongoing treatment.**
- **Collagen treatment** appears to be **one of the fastest and most effective** compared to other regenerative injection therapies.

Prospective, observational and pilot study conducted on 50 subjects affected by tennis elbow for at least 6 months. The patients were treated once a week, for 5 consecutive weeks. The results were evaluated by administering the PRTEE questionnaire, before the first injection, and 1 month and 3 months after the last injection.

Graph elaborated form text.

Download the study

Replace Reinforce Repair

Corrado B. et al. Muscles, Ligaments and Tendons Journal 2019; 9 (4): 584-589

GUNA MEDICAL DEVICES:

Effectiveness in chronic tendinopathy of the lateral elbow extensors

Pain reduction with **MD-TISSUE** treatment

Initial and final VAS scores

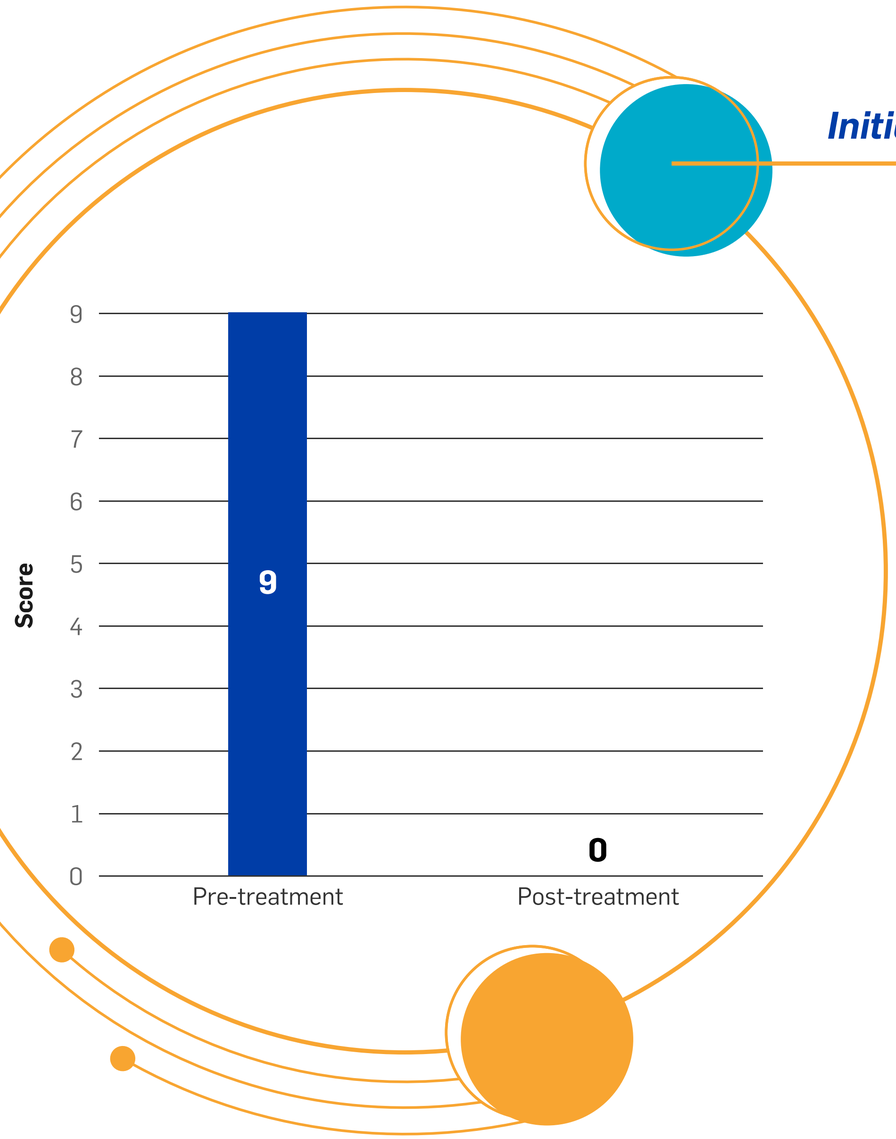

- Patients reported **functional recovery and return to work and sports activities** after the **MD-TISSUE** injection cycle.
- Additionally, an **improvement in the structural integrity of the tendon** was observed.

Study on 20 patients (including 2 professional tennis players, 5 padel players, 3 weightlifters, and 10 manual workers with heavy tasks) with chronic lateral extensor tendinopathy. Patients were treated with cycles of 5 ultrasound-guided intratendinous MD-TISSUE injections at weekly intervals. Follow-up was conducted at 1, 3, and 6 months with ultrasound and clinical evaluation.

VAS = Visual Analogue Scale

Graph elaborated form text.

Download the study

Replace Reinforce Repair

Bonucci P.L. Ultrasound-guided injections of porcine COL1 in the tendinopathy: a case series. CÍVITAS METROPOLITANO STADIUM 25th, 26th, 27th May 2024 Madrid, Spain

MAIN INDICATIONS FOR GUNA MEDICAL DEVICES



HAND/WRIST

PATHOLOGIES	*GUNA MEDICAL DEVICES PROTOCOLS*
Osteoarticular conditions	
Rhizarthrosis (trapeziometacarpal osteoarthritis)	Intra-articular and peri-articular infiltration (ulnar and radial sides of the capsule) with **MD-SMALL JOINTS** 2 ml; 26/27G needles, 13 mm
Metacarpophalangeal osteoarthritis	
Proximal interphalangeal osteoarthritis	
	Cycle of 3–5 infiltrations (1 per week for 3 weeks; if needed, a 4th and 5th infiltration administered 15 days apart)
Soft tissue disorders	
De Quervain's Tenosynovitis	Injection into the sheath of the extensor pollicis brevis and abductor pollicis longus tendons using **MD-TISSUE** 2 ml, 26/27G needles, 13 mm
Trigger Finger (stenosing flexor tenosynovitis)	Injection at the pulley using **MD-TISSUE** 2 ml, 26/27G needles, 13 mm
Carpal Tunnel Syndrome	Injection between the base of the hand and the forearm, where the median nerve and flexor tendons pass through the tunnel, using **MD-SMALL JOINTS** 2 ml, 26/27G needles, 13 mm
	Ultrasound-guided: Cycle of 3 injections, 1 per week for 3 weeks *Freehand: Cycle of 5 injections: first 3 weekly, then 2 more administered 15 days apart*

GUNA MEDICAL DEVICES:
Effectiveness in symptomatic rhizarthrosis

Pain reduction at rest and during movement and **improved functionality** with treatment using **collagen**

VNS values at rest and during movement

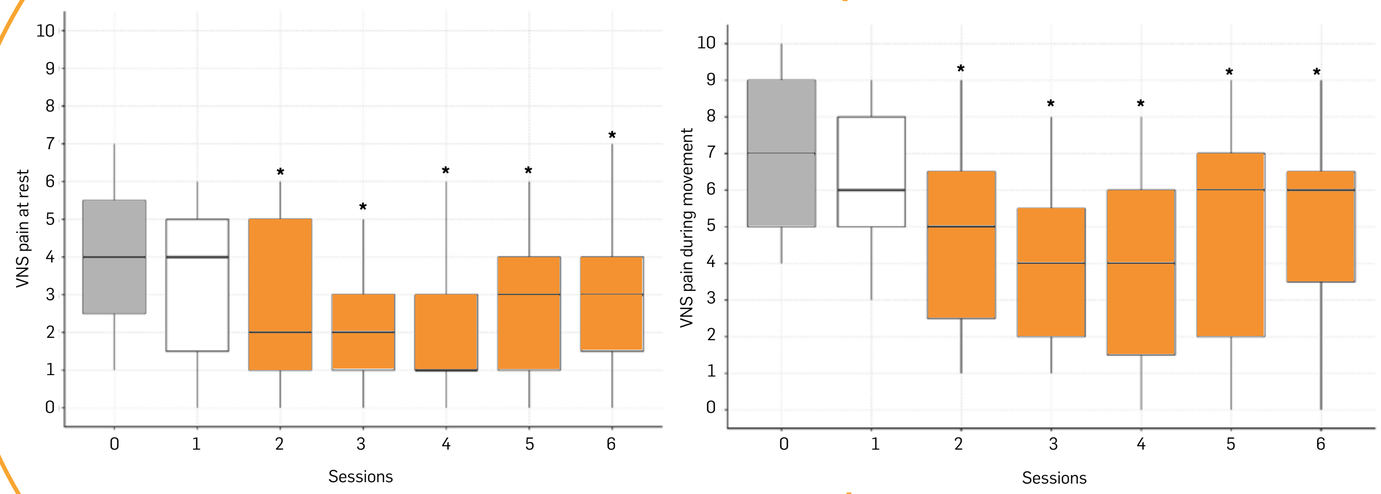

**Sessions significantly different compared to session 0 (grey).*

The DASH score at session 0 was significantly reduced compared to sessions 4 ($p < 0.001$), 5 ($p < 0.0357$), and 6 ($p < 0.0092$).

Study conducted on 13 patients (11 women, 2 men) with symptomatic rhizarthrosis, who underwent 5 weekly intra- and peri-articular infiltrations in the trapeziometacarpal joint, performed under ultrasound guidance. All evaluations were carried out before starting treatment (T0), during each injection session (T1–T4), one month after the end of treatment (T5), three months after the end of treatment (T6).

DASH = Disabilities of the Arm, Shoulder and Hand
VNS = Visual Numeric Scale

Graphical elaboration of Fig. 1 and Fig. 2

Download the study

Replace Reinforce Repair

Giarda F. et al. SIMFER National Congress, October 12–15, 2023

GUNA MEDICAL DEVICES:
Effectiveness in rhizarthrosis

Improvement in pain, function, and capsular-ligamentous laxity with **MD-SMALL JOINTS**

Percentage changes in DASH, VAS, and Grind Test values before and after treatment

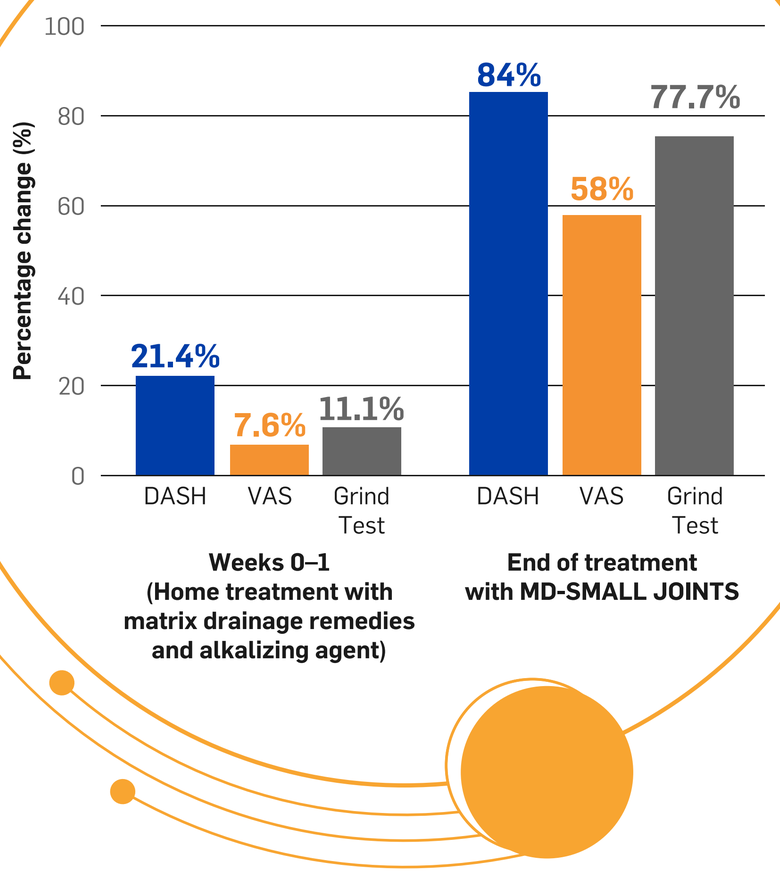

MD-SMALL JOINTS proved **effective in delaying possible surgical intervention**, providing the patient with **rapid clinical improvement** and the expectation of **slowing disease progression**; all **without side effects** and with **excellent tolerability.**

Study on 22 patients with rhizarthrosis. In the initial treatment phase, patients were given matrix drainage remedies (Lymphomyosot® drops and Galium-Heel® drops) and the alkalizing agent Gunabasic in the evening. After one week of home therapy, patients began outpatient treatment with MD-SMALL JOINTS. Injections were administered once a week for 3 to 4 sessions; the 4th or 5th session was performed two weeks later.

DASH = Disability for Arm, Shoulder and Hand
VAS = Visual Analogue Scale

Graph elaborated form text.

Download the study

Replace Reinforce Repair

Brunato F. La Med Biol 2021; 3: 3-12

GUNA MEDICAL DEVICES:
Effectiveness in rhizarthrosis

Superior effectiveness in pain control and functional improvement with **MD-SMALL JOINTS** *vs* **hyaluronic acid**

VAS scale at 11 weeks and DASH questionnaire at 10 weeks: MD-SMALL JOINTS vs hyaluronic acid (HA)

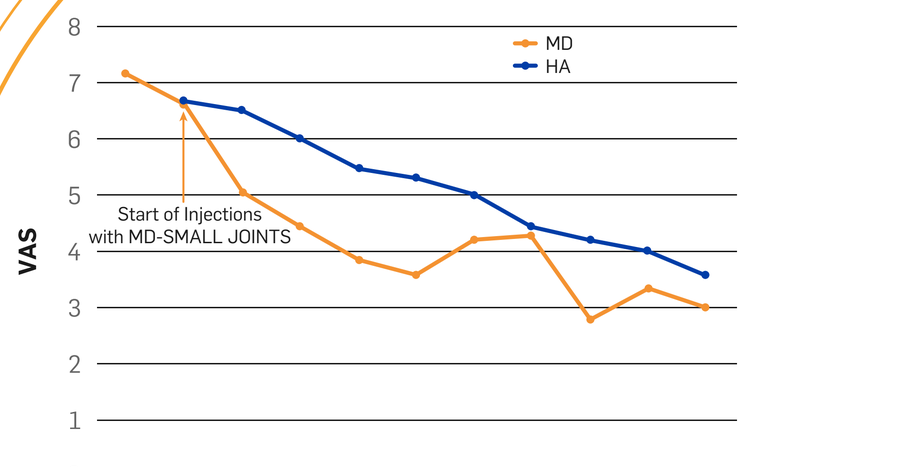

	1	2	3	4	5	6	7	8	9	10	11	Diff.	%
MD	7.14	6.60	5.06	4.44	3.85	3.60	4.20	4.29	2.80	3.33	3.00	**4.14**	**57.98**
HA		6.67	6.50	6.00	5.45	5.30	5.00	4.43	4.20	4.00	3.57	**3.10**	**46.47**

Diff. 11.51

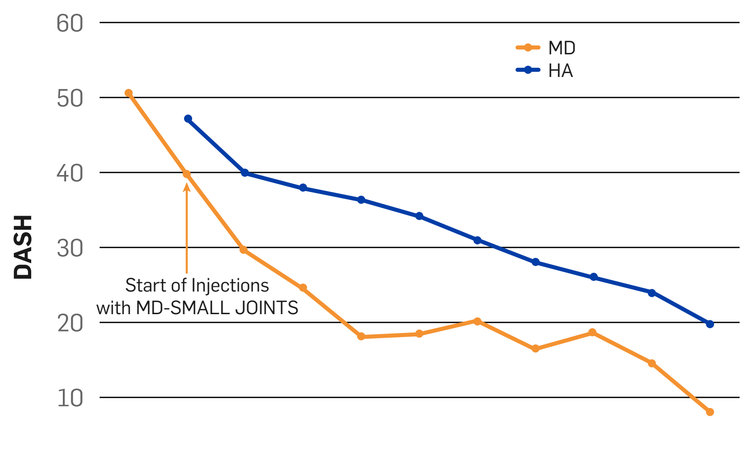

	0	1	2	3	4	5	6	7	8	9	10	Diff.	%
HA		47.21	40.00	38.00	36.46	34.00	31.00	28.01	26.00	24.00	19.70	**27.51**	**58.27**
MD	50.72	39.87	29.71	24.54	18.00	18.25	20.18	16.50	18.75	14.75	8.13	**42.59**	**83.97**

Diff. 10.85 21.39%

Diff. 25.7

- With MD-SMALL JOINTS, an **early and marked reduction in painwas observed from the very first weeks of treatment**, compared to hyaluronic acid.
- **Daily work activities** were maintained with **significantly less discomfort.**

DASH = Disability for Arm, Shoulder and Hand
VAS = Visual Analogue Scale

Graphical elaboration of Fig. 9 and Fig. 10

Study design

Download the study

Replace Reinforce Repair

Brunato F. La Med Biol 2021; 3: 3-12

GUNA MEDICAL DEVICES:
Effectiveness in trigger finger

Treatment with **MD-TISSUE** was associated with **progressive improvement** in the **perception of pain and stiffness** in the affected finger (assessment scales: Quinnell classification, NRS).

Following the clinical response, additional booster sessions were proposed, up to a total of 3 infiltrations.

A study was conducted on 3 patients with clinical signs of trigger finger. Patients were treated with peri-tendinous infiltration of MD-TISSUE at the site of the perceived "snap," targeting the tendon sheath. In-plane technique is recommended for the infiltration.

NRS = Numeric Rating Scale

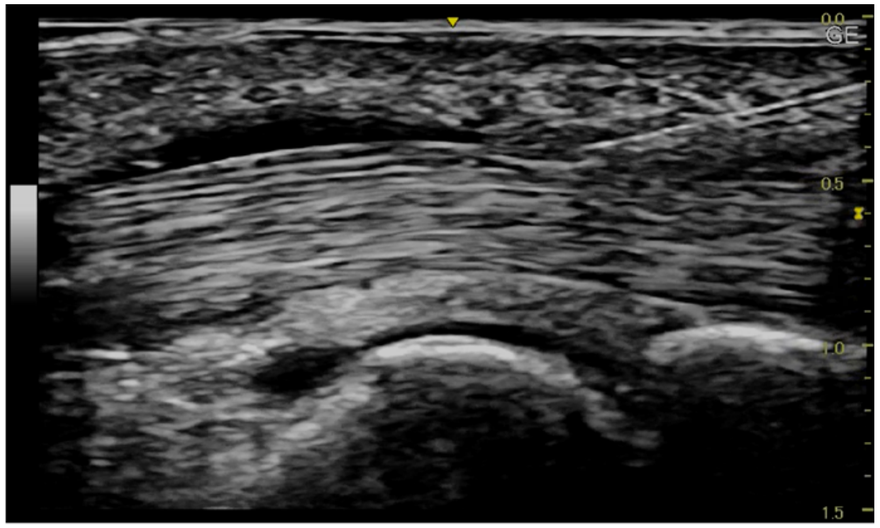

Long-axis ultrasound image obtained during the infiltration procedure. The needle tip is visible on the right in in-plane technique, and the accumulation of the injected medical device is seen on the left.

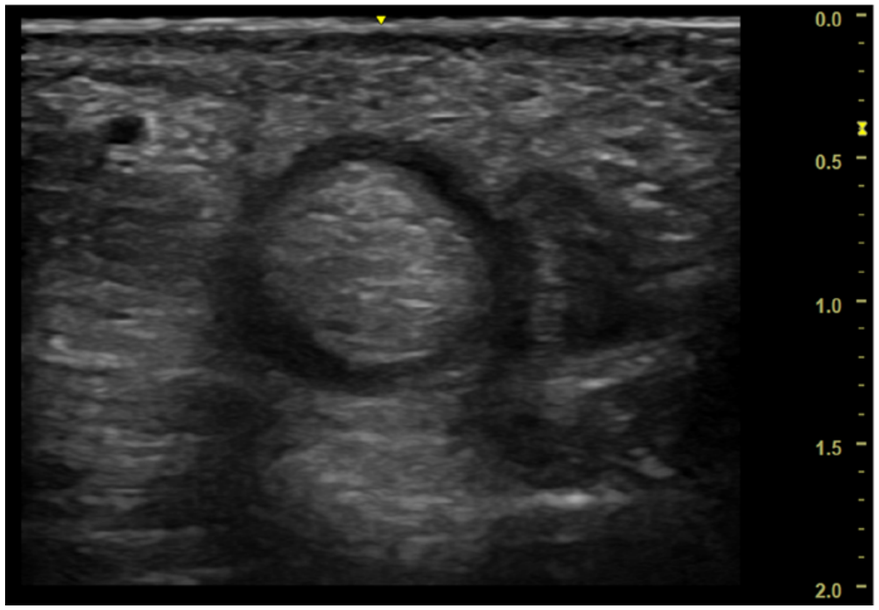

Short-axis ultrasound image obtained after the peri-tendinous injection procedure. A hypoechoic halo is visible surrounding the tendon component, indicating correct and uniform distribution of the medical device.

Download the study

Replace Reinforce Repair

Pesaresi A. et al. Trattamento infiltrativo ecoguidato del dito a scatto con collagene. Iniziali evidenze cliniche. 51st SIMFER National Congress, Bologna, October 12–15, 2023

GUNA MEDICAL DEVICES:
Effectiveness in recurrent De Quervain's syndrome

Near-complete regression of painful symptoms after combined treatment with **focused shockwave therapy** and **MD-TISSUE infiltrations**

NRS scale at baseline, after 1 month of shockwave therapy, and after the infiltration cycle

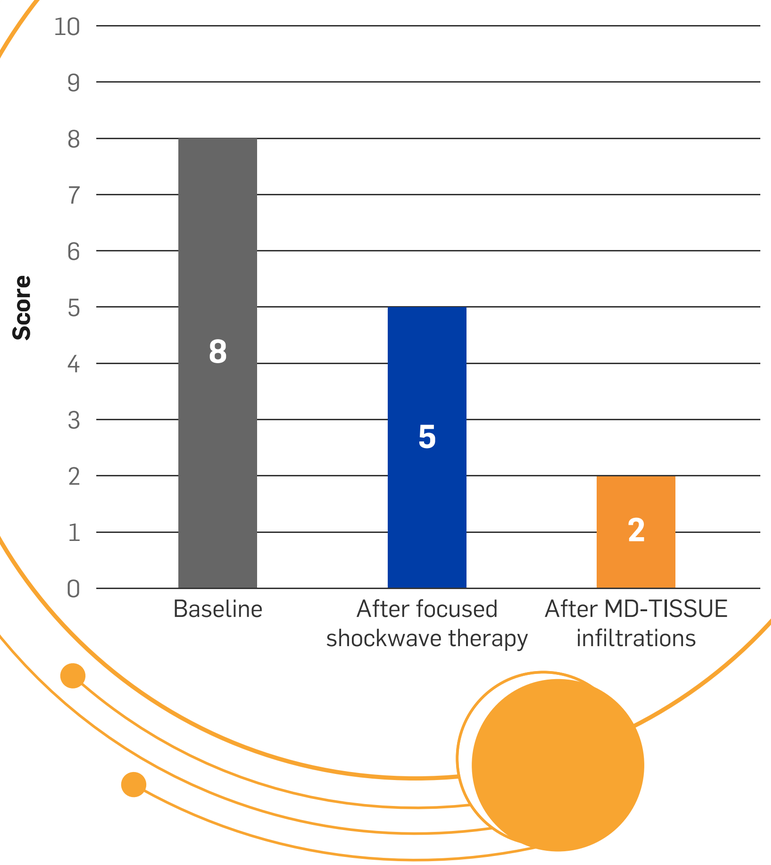

Study on a 30-year-old right-handed male bassist with recurrent De Quervain's syndrome. The patient underwent surgical treatment in 2017; however, in January 2022, he presented with persistent and disabling pain at the radial styloid,with a positive Finkelstein's sign. Given the clinical picture, a treatment protocol was initiated consisting of a cycle of focused shockwave therapy (4 sessions, once per week), followed one month later by a cycle of 5 peri-tendinous infiltrations with MD-TISSUE, performed under ultrasound guidance.

NRS = Numerical Rating Scale

Graph elaborated form text.

Download the study

Replace Reinforce Repair

Formis A. Recidiva di De Quervain in musicista: trattamento combinato onde urto focalizzate e terapia infiltrativa con collagene porcino infiltrativo. SIAGASCOT, Bari, March 21–23, 2024

MAIN INDICATIONS FOR GUNA MEDICAL DEVICES

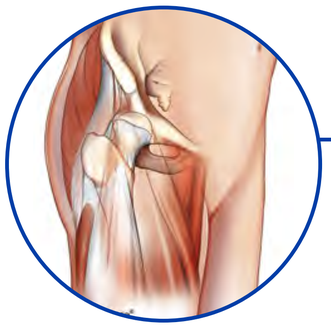

HIP

PATHOLOGIES	*GUNA MEDICAL DEVICES PROTOCOLS*
Osteoarticular conditions	
Coxarthrosis (hip osteoarthritis)	Ultrasound-guided intra-articular (4 ml) and periarticular (2 ml) infiltration with **MD-HIP** + 20G spinal needle, 90 mm

Cycle of 3 injections (1 per week for 3 weeks)
Possible use in overlapping with hyaluronic acid for moderate/severe osteoarthritis during the same session or in alternating cycles every 6 months

Soft tissue disorders	
Greater trochanteric pain syndrome	Peritrochanteric infiltration at the 2-3 most painful points with **MD-TISSUE** + 2-4 ml; 22G needle, 32 mm
Trochanteric bursitis	Intra-bursal infiltration with **MD-TISSUE** + 4 ml; 22G needle, 32 mm
Adductor enthesitis	Fan technique infiltration with **MD-TISSUE** + 4 ml; 26/27G needle, 13 mm

Ultrasound-guided: Cycle of 3 infiltrations (once a week for 3 weeks)
Freehand technique: Cycle of 5 infiltrations (first 3 infiltrations once a week; fourth and fifth infiltrations spaced 15 days apart)

GUNA MEDICAL DEVICES:
Efficacy in greater trochanteric pain syndrome (GTPS)

Significant reduction in pain and improvement in hip function without adverse effects following treatment with **MD-TISSUE**

NRS scale at different time intervals

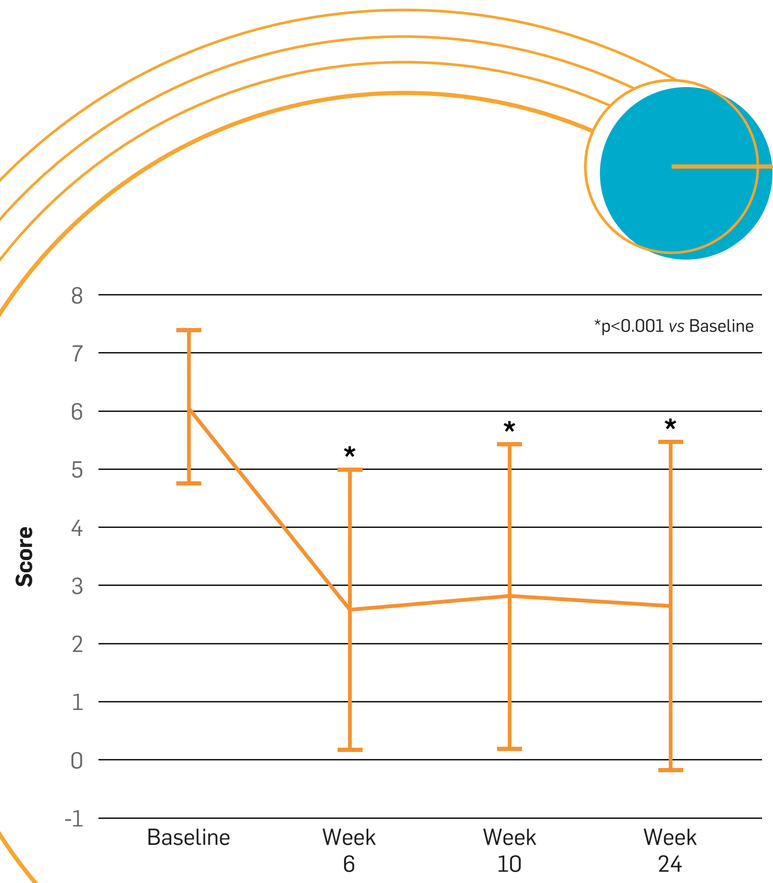

MRI image of the left hip of a patient

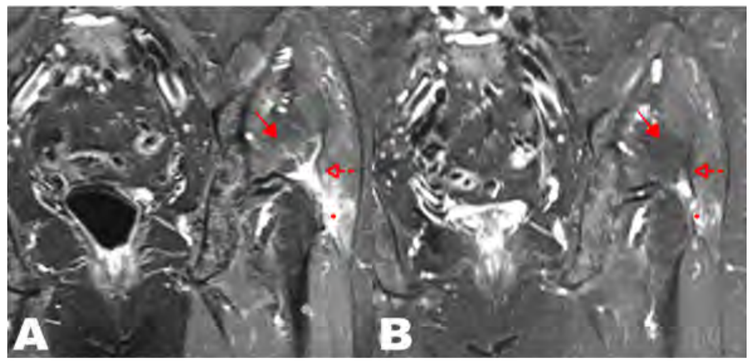

A. Before treatment

B. After 24 weeks: reduction of peri-tendinous edema

- **Pain reduction** was achieved in **60.5%** of patients **at 10 weeks and maintained at 24 weeks.**
- MRI results indicated **structural tendon benefits in 70% of cases.**
- Compared to corticosteroids and PRP, collagen injections appear to offer **long-term advantages.**

NRS = Numeric Rating Scale
PRP = Platelet-Rich Plasma

Graphic elaboration of Fig. 3

Study design

Download the study

Replace Reinforce Repair

Randelli F. et al. Life 2025; 15: 366.

GUNA MEDICAL DEVICES:
Efficacy in hip osteoarthritis

Significant improvement in pain and WOMAC scores with **MD-HIP** treatment compared to oral NSAID therapy

VAS scale and WOMAC scores at baseline and after 1 and 3 months of treatment with MD-HIP

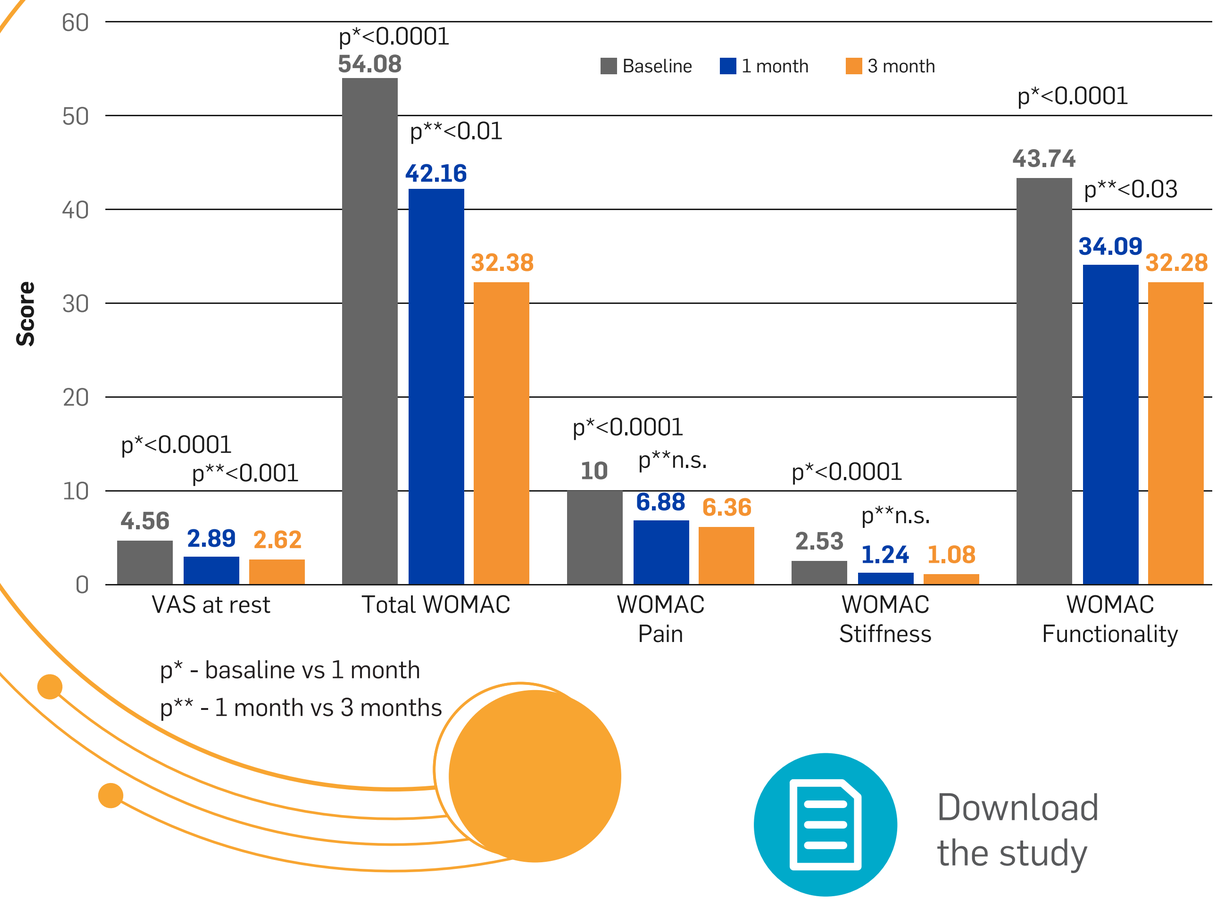

In the **group treated with NSAIDs**, a **significant improvement in WOMAC functional scores was observed after 1 month** (p=0.021), while **other parameters** showed no **significant improvement**.

Study on 44 patients with hip osteoarthritis grade 1-2 according to the Kellgren-Lawrence scale. Twenty patients underwent two ultrasound-guided injections of MD-HIP spaced one week apart. 24 patients were treated with oral NSAIDs once daily. Outcomes were assessed at baseline, after 1 month in both groups, and after 3 months in the MD-HIP group.

VAS = Visual Analogue Scale
WOMAC = Western Ontario and McMaster Universities Osteoarthritis Index

Graphic elaboration of Fig. 2

Download the study

Replace Reinforce Repair

Damjanov N., Micu M.C. Med Ultrason 2024; 26 (1): 26-31

GUNA MEDICAL DEVICES:
Efficacy in hip osteoarthritis

Improved pain and function, and reduced NSAID consumption after treatment with **MD-HIP**

VAS scale, Lequesne index, and NSAID consumption

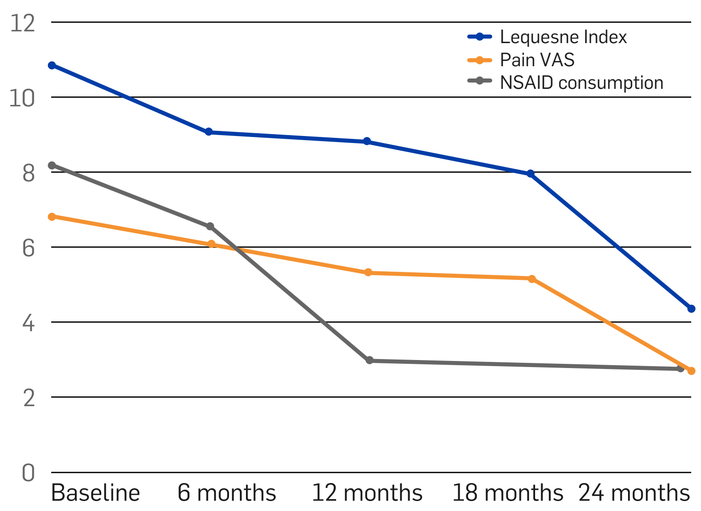

The **beneficial effects** obtained with MD-HIP begin **after the first injection** and are **maintained for 24 months** with repeat intra-articular injections every 6 months.

Study conducted on 24 patients with symptomatic hip osteoarthritis (grades 1-3 according to the Kellgren-Lawrence Scale). The patients received ultrasound-guided injection of 4 ml (2 vials) of MD-HIP. Outcomes were measured at baseline and every 6 months after the first injection. Follow-up was at 24 months.

VAS = Visual Analogue Scale

Graphic elaboration of Fig. 1

Download the study

Replace Reinforce Repair

Giovannangeli F. et al. Physiological Regulating Medicine 2016-2017; 31-32

GUNA MEDICAL DEVICES:
Efficacy in hip osteoarthritis

Greater pain relief with the combined treatment of **HA + MD-HIP** compared to HA alone

NRS scale in the three groups at 3 and 6 months from the first treatment

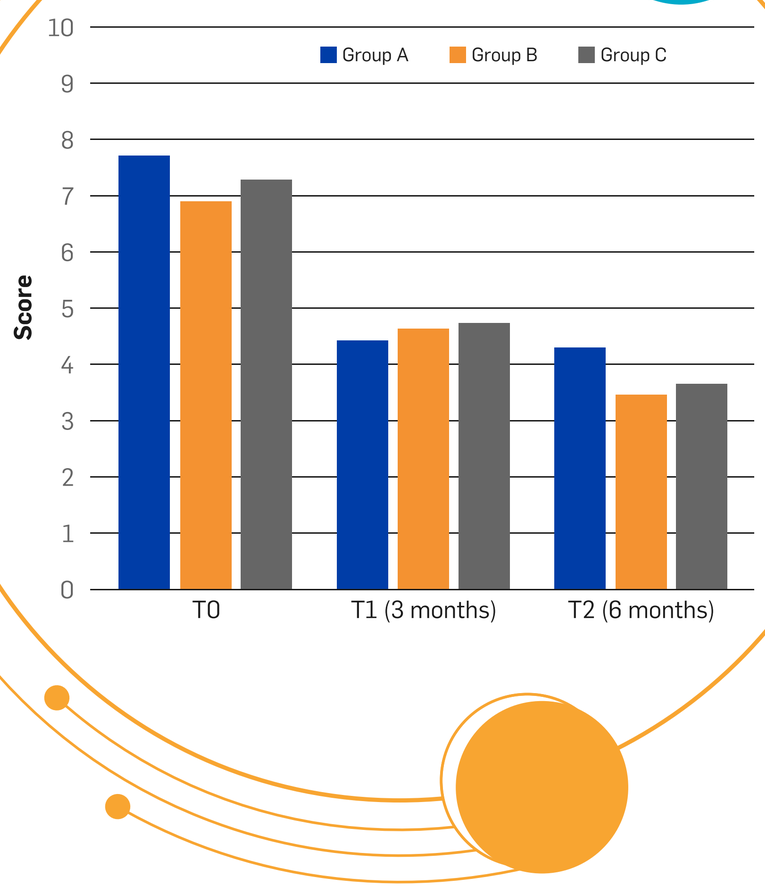

Study on 60 patients with a diagnosis of primary hip osteoarthritis lasting more than 12 months, randomized into three treatment groups:

- ***Group A:*** *one cycle of 3 intra-articular injections of high molecular weight **HA** administered every 10 days.*
- ***Group B:*** *one cycle of 3 intra-articular injections of high molecular weight **HA** combined with peri-capsular injections of **MD-HIP** (2 vials) at T0, T14, and T35, interspersed with 2 peri-intracapsular injections of **MD-HIP** (2 vials) at T7 and T21.*
- ***Group C:*** *one cycle of 2 intra-articular injections of high molecular weight **HA** combined with peri-capsular injections of **MD-HIP** (2 vials) at T7 and T14, interspersed with peri-intracapsular injections of **MD-HIP** (2 vials) at T0, T14, and T35.*

Clinical and functional outcomes were assessed at 3 and 6 months from the first injection treatment.

NRS = Numeric Rating Scale
HA = Hyaluronic Acid

Graphic elaboration of Tab. 3

Download the study

Replace Reinforce Repair

Milano E. La Med Biol 2013; 4: 15-20

GUNA MEDICAL DEVICES:
Efficacy in hip osteoarthritis

Greater overall improvement of joint mobility and hip function with the combined treatment of **HA + MD-HIP** versus HA alone

AROM and global WOMAC score in the three groups at 3 and 6 months from the first treatment

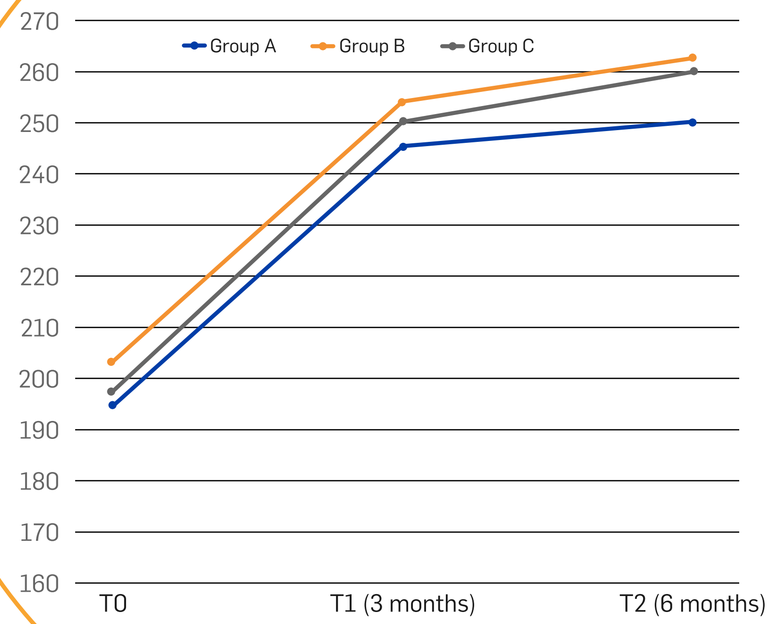

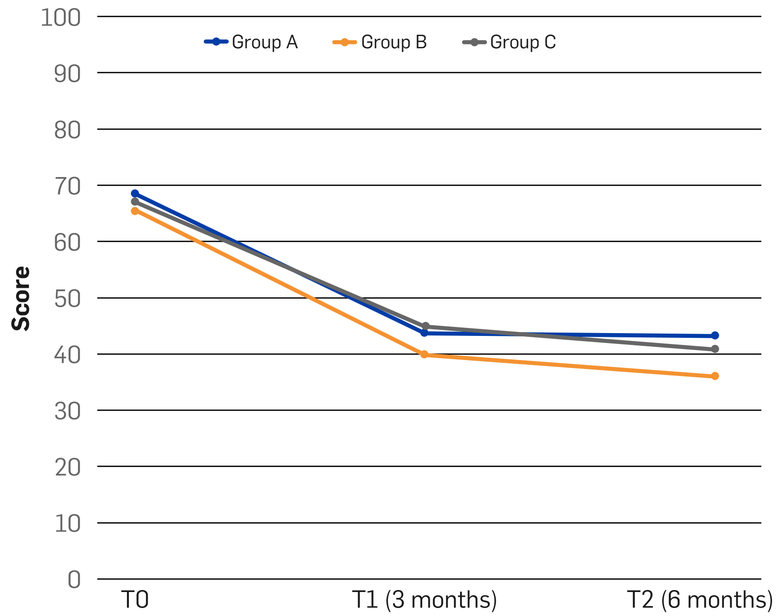

AROM = Active Range of Motion
HA = Hyaluronic Acid
WOMAC = Western Ontario and McMaster Universities Ostheoarthritis Index

Graphic elaboration from Tab. 5 and Tab. 6

Study design

Download the study

Replace Reinforce Repair

Milano E. La Med Biol 2013; 4: 15-20

GUNA MEDICAL DEVICES:
Efficacy in hip osteoarthritis

Improved pain and joint function after **MD-HIP** treatment in patients unresponsive to visco-supplementation with hyaluronic acid

VAS scale and Lequesne index throughout the study

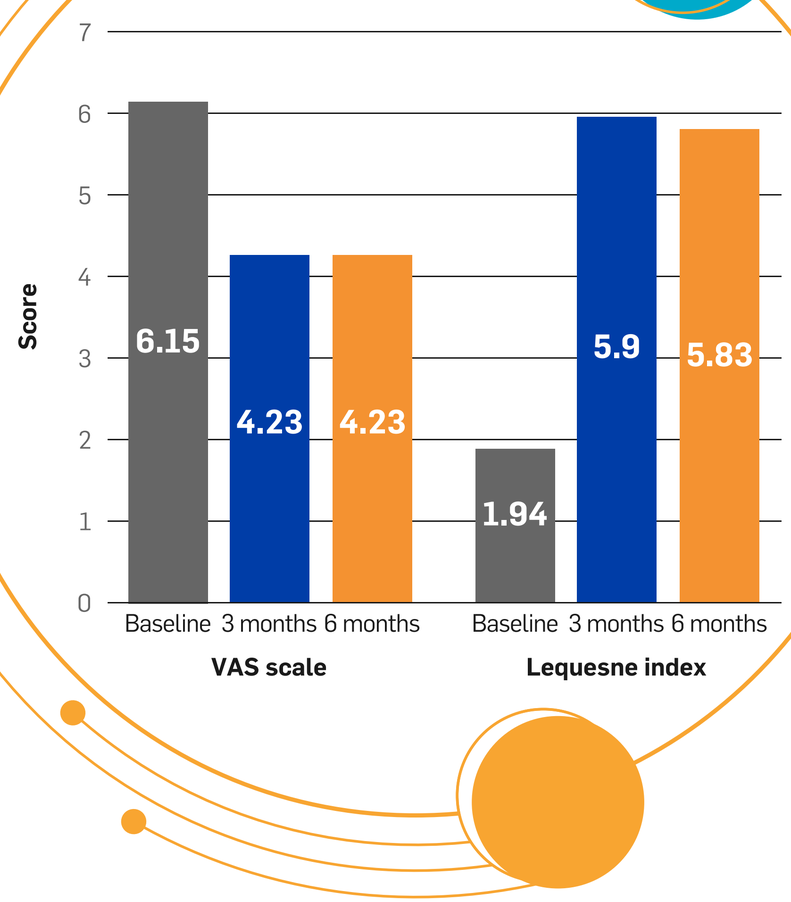

- **NSAID consumption decreased** from 7.57 (pre-treatment) to 4.25 (after 3 months), then to 5.78 (after 6 months).
- **MD-HIP** demonstrated both **efficacy and safety.**
- Data suggest that positive **results can be observed from the first injection and are maintained for 6 months.**

Study on 7 patients with stage I-III Kellgren-Lawrence radiographic hip osteoarthritis refractory to hyaluronic acid viscosupplementation. Patients were treated with a single ultrasound-guided intra-articular injection of MD-HIP (2 vials = 4 ml). The study duration was 6 months.

VAS = Visual Analogue Scale

Graph elaborated form text.

Download the study

Replace Reinforce Repair

Migliore A. et al. La Med Biol 2013/2; 13

GUNA MEDICAL DEVICES:
Efficacy in hip osteoarthritis

Reduced functional impairment following **injective treatment with MD-HIP**

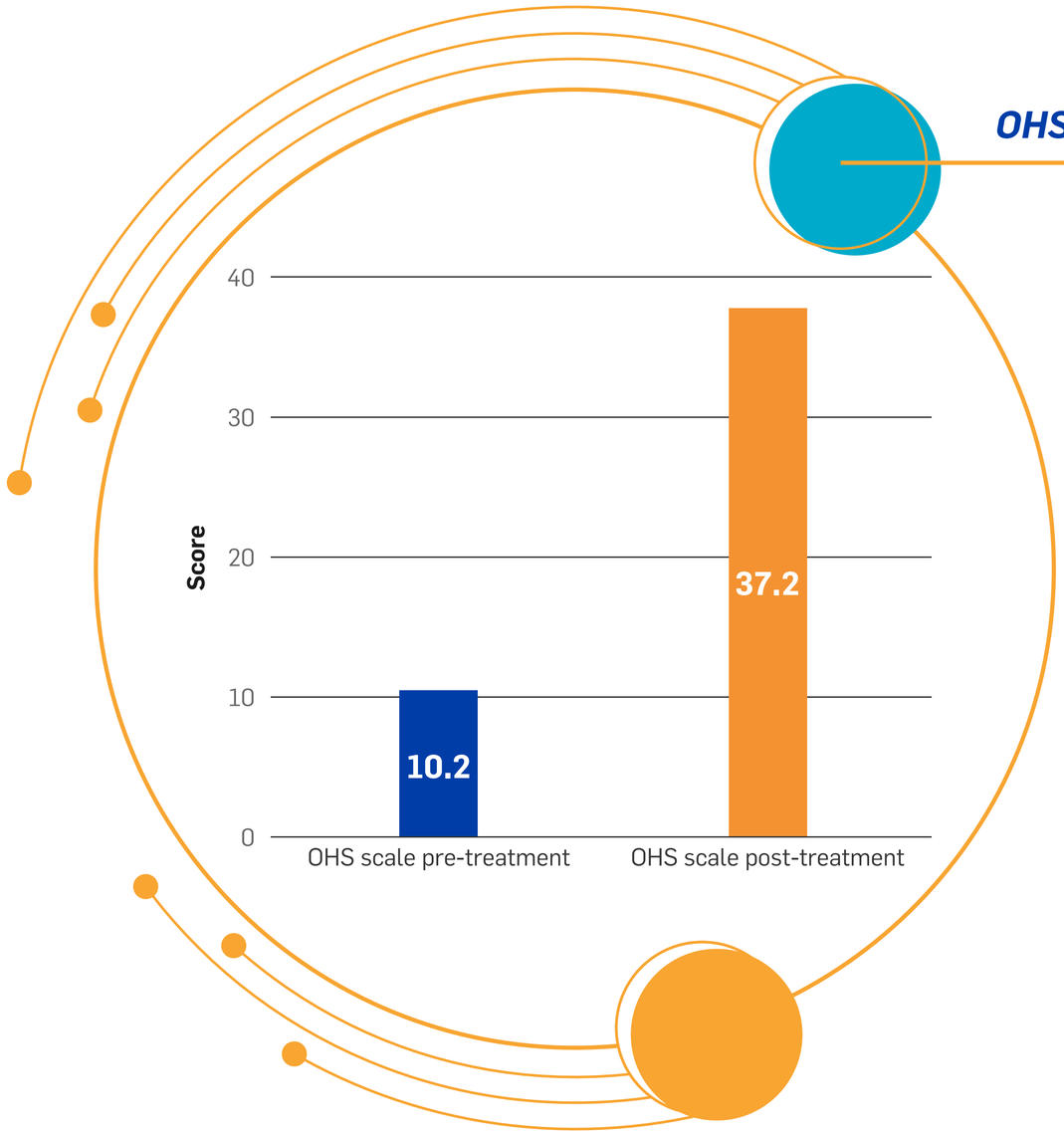

OHS scale pre- and post-treatment

- Patients reported **feeling of increased joint excursion after the first 2-3 sessions.**
- **Pain relief** was quite **rapid.**
- All patients significantly **reduced** their **use of conventional medications.**
- **No patients** reported any **adverse effects** following administration.

Study on 30 patients with mild to moderate primary hip osteoarthritis (stage I and II). Patients received peri-capsular injections of MD-HIP twice weekly for 5 consecutive weeks. A dedicated questionnaire was administered at the first visit and at the end of the treatment.

OHS = Oxford Hip Score

Graph elaborated from text.

Download the study

Replace Reinforce Repair

Ottaviani M. La Med Biol 2014; 3: 11-21

MAIN INDICATIONS FOR GUNA MEDICAL DEVICES



THIGH

PATHOLOGIES	*GUNA MEDICAL DEVICES PROTOCOLS*
Soft tissue disorders	
Fascia lata disorders	Injection into the 2–3 most painful points along the fascia lata with **MD-TISSUE** + 4 ml; 26/27G needle, 13 mm
	Cycle of 3 injections (1 per week for 3 weeks), performed either ultrasound-guided or free-hand
Quadriceps muscle injury (vastus lateralis, vastus medialis, vastus intermedius, rectus femoris)	Ultrasound-guided injection directly into the injured muscle with **MD-MUSCLE** + 4 ml; 22–25G needle, 38–60 mm (depending on the muscle involved)
Flexor muscle injuries (iliopsoas, sartorius, rectus femoris, adductors, pectineus)	
Gastrocnemius muscle injury	
Hamstring injuries	
	Cycle of 3 ultrasound-guided injections (once a week for 3 weeks) *Can be combined with Physiokinesitherapy, Tecar therapy or other physical/technological treatments to accelerate the "return to play"*
Piriformis syndrome	Ultrasound-guided injection with **MD-MUSCLE** + 2 ml; 20G spinal needle, 90 mm
	Cycle of 3–5 ultrasound-guided injections (1 per week for 3 weeks; the 4th and 5th sessions every 15 days)

GUNA MEDICAL DEVICES:
Effectiveness in hamstring tendinopathy

Significantly shorter return-to-sport time with **MD-MUSCLE combined with a rehabilitation program,** compared to rehabilitation alone

Number of patients returning to sports in the two treatment groups

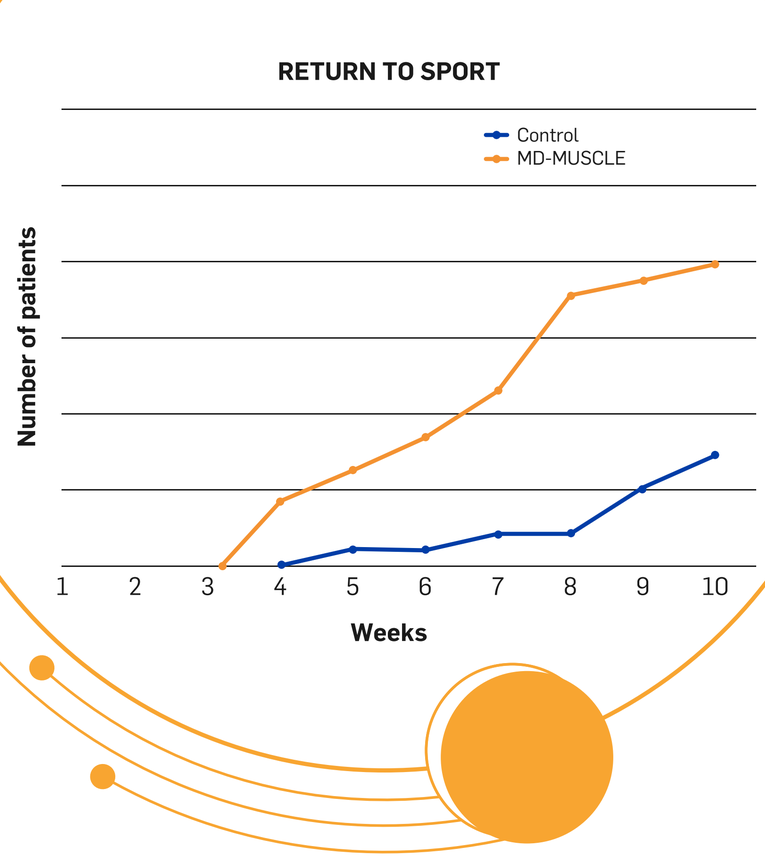

Both groups started with similar VISA-H scores (mean: 43.90); after **6 weeks from the injection**, the group treated with **MD-MUSCLE** had an average **VISA-H** score of **62.14**, while the **Rehabilitation-only** group reached an average score of **57.34**, with no statistically significant difference (p = 0.14).

A study on 28 patients diagnosed with acute biceps femoris injury, randomly assigned to either treatment with MD-MUSCLE plus a rehabilitation program, or to rehabilitation alone. Two MD-MUSCLE injections were administered weekly under ultrasound guidance, with findings confirmed by MRI. Pain, function, and sports activity were assessed using the VISA-H questionnaire, completed before treatment and at the 8-week follow-up.

VISA = Victorian Institute of Sport Assessment-Proximal Hamstring Tendons

Graphic elaboration of Fig.

Download the study

Replace Reinforce Repair

Ricciardello S. et al. Efficacia e sicurezza delle infiltrazioni di collagene porcino di tipo I nel trattamento della tendinopatia degli hamstring. CÍVITAS METROPOLITANO STADIUM 25th, 26th, 27th May 2024 • Madrid, Spain

GUNA MEDICAL DEVICES:
Effectiveness in piriformis syndrome

*In clinical practice, **Piriformis Syndrome is usually latent.** The **diagnosis** is often **supported by X-rays, CT scans, or MRI** showing spondylosis, osteochondrosis of the lumbosacral spine, or disc herniation.*

TREATMENT OPTIONS FOR PIRIFORMIS SYNDROME

- ***Non-invasive treatments:*** *physiotherapy (exercise, yoga, stretching, massage, etc.), electrotherapy (magnetotherapy, laser, ultrasound, etc.), hydrotherapy, etc.*
- ***Semi-invasive treatments:*** *acupuncture, injection techniques.*
- ***Injectable drugs:*** *lidocaine (marcaine), steroids, combination of the two drugs, botulinum toxin under CT control, and GUNA Collagen MDs.*
- ***Injection technique includes:***
  - ***MD-MUSCLE***
  - *Needle: 20G, 0.9 x 70–90 mm*
  - *Gentle needle manipulation with identification of the sacrum*
  - *Aspiration: check for hematoma in the piriformis muscle*
  - *Risks: sciatic nerve injury, bleeding*

28 patients with piriformis syndrome were treated with MD-MUSCLE

- **No worsening** of symptoms after treatment
- **No surgical intervention** required post-treatment

The application of **GUNA MDs** in patients with Piriformis Syndrome has proven to be **safe and effective**

Download the study

Replace Reinforce Repair

Staňa J. Physiological Regulating Medicine 2016-2017;19-20

MAIN INDICATIONS FOR GUNA MEDICAL DEVICES



KNEE

PATHOLOGIES	*GUNA MEDICAL DEVICES PROTOCOLS*
Osteoarticular conditions	
Femoro-tibial and patellofemoral knee osteoarthritis	Injection with **MD-KNEE** + 4 ml; 22G needle, 32 mm *Cycle of 3–5 injections (1 per week for 5 weeks; the 4th and 5th injections administered 15 days apart)* *Overlapping with hyaluronic acid is possible, either during the same session or in alternating cycles throughout the year (every 6 months)*
Patellofemoral chondropathy Arthrosynovitis	Injection with **MD-KNEE** + 4 ml, 22G needle, 32 mm *Cycle of 3–5 injections (1 per week for 5 weeks; the 4th and 5th administered 15 days apart)*
Soft tissue disorders	
Iliotibial band syndrome Patellar tendinopathy Pes anserine tendinopathy Ligament injuries	Injection with **MD-TISSUE** + 4 ml into the 2–3 most painful points, 26/27G needles, 13 mm *Cycle of 3 injections (1 per week for 3 weeks) along the course of the tendon or ligament*
Meniscal pathology	Injection with **MD-TISSUE** + 4 ml into the 2–3 most painful points, 26/27G needles, 13 mm *Cycle of 3 injections (1 per week for 3 weeks) targeting the meniscal wall, i.e., the peripheral portion of the meniscus attached to the joint capsule*

Replace
Reinforce
Repair

GUNA MEDICAL DEVICES:
Effectiveness in knee osteoarthritis

Symptom reduction and improved joint function have been observed with **intra-articular collagen injections**, as collagen may stimulate **chondrocytes to produce hyaline cartilage** and inhibit the typical **inflammatory response** that leads to fibrous tissue formation

Summary of outcomes from selected studies

Study & Authors	Type of collagen used	KL grade	Groups	Treatment	Assessment timepoints	Outcomes	Adverse events
Furuzawa-Carballeda et al. (2009)	Polymerized Type I Collagen	N/D	Collagen (n=27) vs Placebo (n=26)	12 injections (weeks 1, 2, 3, 4, 6, 8, 10, 12, 14, 16, 20, 24)	Baseline 6 months 12 months	↓Lequesne Index ↓WOMAC ↓VAS ↓NSAID use ↑Likert Score	Injection site pain <24h; 2/27 cases of acute septic arthritis (collagen group)
Furuzawa-Carballeda et al. (2012)	Polymerized Type I Collagen	III-IV	Collagen (n=10) vs Placebo (n=9), after arthroscopic lavage	6 injections (1 post-lavage, then 1/week for 5 weeks, starting 6 weeks after surgery)	Baseline 3 months 6 months	↓Lequesne Index ↓WOMAC ↓VAS ↓NSAID use ↑Likert Score ↑Perceived treatment effectiveness	Injection site pain <24h
Martin Martin et al. (2016)	Hydrolyzed Type I Collagen	II-III	Collagen (n=32) vs HA (n=32)	5 injections (1 per week for 5 consecutive weeks)	Baseline 3 months 6 months	↓Lequesne Index ↓VAS ↓Painkiller use ↑SF-36 Questionnaire	1/32 moderate post-injection reaction (collagen group)

KL = Kellgren-Lawrence; WOMAC = Western Ontario and McMaster Universities Osteoarthritis Index; VAS = Visual Analogue Scale; NSAIDs = Non-Steroidal Anti-Inflammatory Drugs; SF-36 = Short Form Health Survey 36; HA = Hyaluronic Acid

Tarantino D. et al. Int J Environ Res Public Health 2023; 20 (5): 4390

A review of 7 publications examined the effects of intra-articular collagen injections (alone or in combination with other drugs) in patients with osteoarthritis.

In the study by **Martin et al. (2016)**, intra-articular injections of type I collagen were compared with hyaluronic acid (HA) in patients with knee osteoarthritis. At 3- and 6-month follow-ups, **collagen demonstrated the same beneficial effects and safety profile as HA**, which is widely used in the treatment of osteoarthritis.

Download the study

GUNA MEDICAL DEVICES:
Effectiveness in knee osteoarthritis

Symptom reduction and improved joint function have been observed with **intra-articular collagen injections**, as collagen may stimulate **chondrocytes to produce hyaline cartilage** and inhibit the typical **inflammatory response** that leads to fibrous tissue formation

Summary of outcomes from selected studies

Study & Authors	Type of collagen used	KL grade	Groups	Treatment	Assessment timepoints	Outcomes	Adverse events
Lee et al. (2021)	Type I Atelocollagen	I-II-III	Collagen (n=101) vs Placebo (n=99)	1 injection	Baseline 1 month 3 months 6 months	↓VAS ↓WOMAC ↑SF-36 Questionnaire	11/101, of which 55% knee pain
Borja-Flores et al. (2020)	Polymerized Type I Collagen	II-III	Collagen (n=309)	6 injections (1/ week for 6 consecutive weeks)	Baseline 6–11 months 12–35 months 36–48 months 49–60 months	↓VAS ↓WOMAC ↑Functional disability ↑Time to TKA surgery	Injection site pain <24h in all patients
De Luca et al. (2019)	Hydrolyzed Type I Collagen	I-II-III-IV	Collagen (n=20)	3 injections (weeks 1, 15, 45)	Baseline 15 days 1 month 6 months	↓Lequesne Index ↓WOMAC ↓VAS	None
Volpi et al. (2021)	Hydrolyzed Type I Collagen	I-II-III-IV	Collagen (n=70)	3 injections (weeks 1, 15, 45)	Baseline 15 days 1 month 6 months	↓Lequesne Index ↓WOMAC ↓VAS	None

KL = Kellgren-Lawrence; WOMAC = Western Ontario and McMaster Universities Osteoarthritis Index; VAS = Visual Analogue Scale; SF-36 = Short Form Health Survey 36; TKA = Total Knee Arthroplasty

A review of 7 publications examined the effects of intra-articular collagen injections (alone or in combination with other drugs) in patients with osteoarthritis.

Download the study

Replace Reinforce Repair

Tarantino D. et al. Int J Environ Res Public Health 2023; 20 (5): 4390

GUNA MEDICAL DEVICES:
Effectiveness in gonarthrosis

Improvement in pain following intra-articular treatment with **MD-KNEE**, showing a similar effect to **sodium hyaluronate**

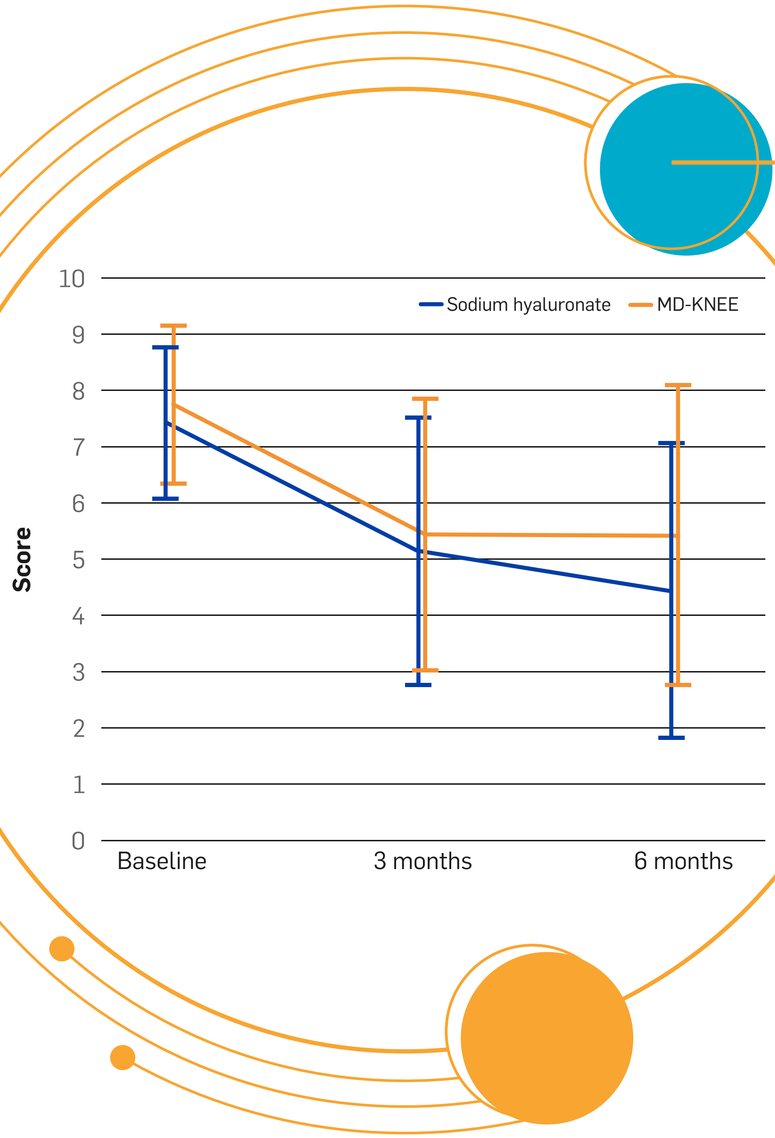

VAS scores at baseline, and after 3 and 6 months of treatment

The consumption of analgesics did not differ between the two groups, supporting the **non-inferiority** hypothesis of the treatments.

Prospective, double blind, multicentric, randomized clinical trial with active control. The study was conducted on 60 patients with grade II-III gonarthrosis according to the Kellgren-Lawrence Scale. 29 patients received 5 intra-articular injections of MD-KNEE at weekly intervals, while 31 patients were treated with 5 intra-articular injections of sodium hyaluronate at weekly intervals. Outcomes were assessed at baseline and 3 and 6 months after treatment.

VAS = Visual Analogue Scale

Graphic elaboration of Fig. 3

Download the study

Replace Reinforce Repair

Martin Martin L.S. et al. BMC Musculoskeletal Disorders 2016; 17-94

GUNA MEDICAL DEVICES:
Effectiveness in gonarthrosis

Improvement in physical function following intra-articular treatment with **MD-KNEE,** showing a similar effect to **sodium hyaluronate**

Lequesne Index at baseline, and after 3 and 6 months of treatment

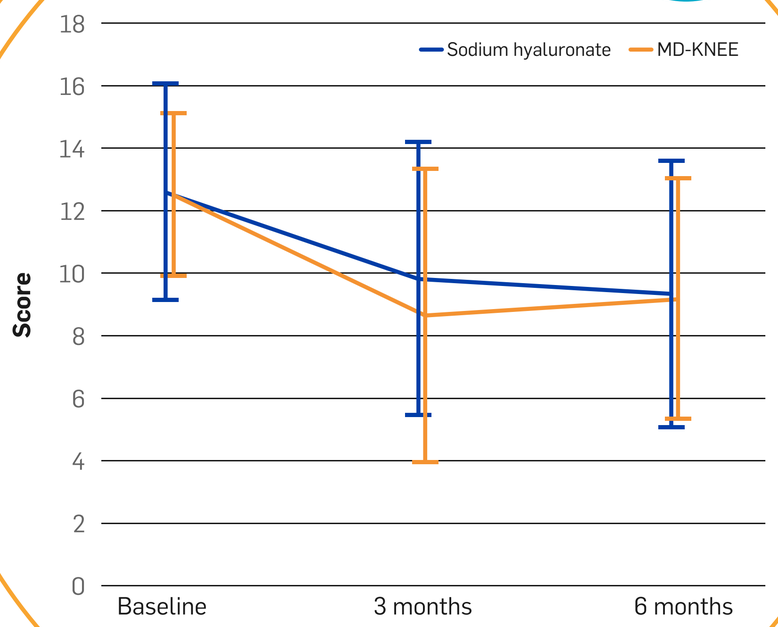

MD-KNEE demonstrated **good tolerability**, both at the **local** and **systemic** levels, **not inferior** to sodium hyaluronate, and showed a **high safety profile**.

Graphic elaboration of Fig. 2

Study design

Download the study

Replace Reinforce Repair

Martin Martin L.S. et al. BMC Musculoskeletal Disorders 2016; 17-94

GUNA MEDICAL DEVICES:
Analisi costo-efficacia nella gonartrosi

Savings of €110.00 for the entire treatment cycle with **MD-KNEE** compared to **hyaluronic acid**

Results of the cost-minimization analysis

Parameters	A	B
	MD-KNEE	**SUPARTZ®**
Dose per administration	4 mL	2,5 mL
Cost per administration	€ 15,00	€ 37,00
Total number of administrations	5	5
Average treatment cost	€ 75,00	€ 185,00
Difference (A-B)	**- € 110,00**	

MD-KNEE represents a **more efficient option** compared to a medium molecular weight hyaluronic acid such as SUPARTZ®, as it leads to **a lower average treatment cost** over a **6-month time horizon**, while maintaining the same safety and efficacy.

Cost-minimisation analysis aimed at comparing, over a six-month horizon, the benefit and cost of treatment associated with MD-KNEE versus SUPARTZ® from a hospital perspective.

Graphic elaboration of Tab. 2

Download the study

Replace Reinforce Repair

Migliore A., Ravasio R. AboutOpen 2020; 7(1): 16-20

GUNA MEDICAL DEVICES:
Effectiveness in knee osteoarthritis

Greater pain reduction with the combination of **MD-KNEE and PRP** compared to individual treatments

VAS score before treatment and at 1, 3, and 6 months post-treatment

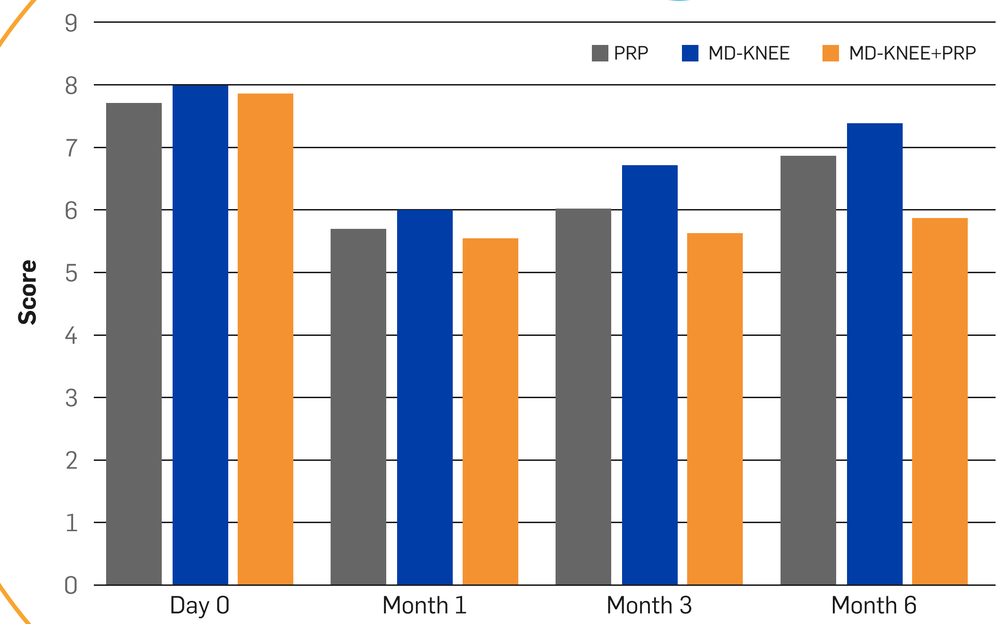

The combined treatment with MD-KNEE and PRP was also associated with a **greater improvement in the KSS score** compared to the individual treatments.

Prospective study on 60 patients with grade 2–3 knee osteoarthritis according to the Kellgren-Lawrence Scale, previously untreated. Patients were randomized into 3 treatment groups: 20 were treated with MD-KNEE, 20 with PRP, and 20 with the combination of MD-KNEE and PRP. Three ultrasound-guided injections were administered at 3-week intervals. Outcomes were measured before treatment and at 1, 3, and 6 months post-treatment.

PRP = Platelet-Rich Plasma
VAS = Visual Analogue Scale
KSS = Knee Society Score

Graphic elaboration of Fig.

Download the study

Replace Reinforce Repair

Branka M. Effetto dell'applicazione combinata di PRP e GUNA KNEE collagene nel trattamento dell'osteoartrite moderata del ginocchio, studio pilota. Faculty of Sport and Physical Education, University of Belgrade, Serbia

GUNA MEDICAL DEVICES:
Effectiveness in gonarthrosis

Pain reduction at rest and during movement after treatment with
MD-KNEE + MD-MUSCLE

VAS score throughout the course of treatment

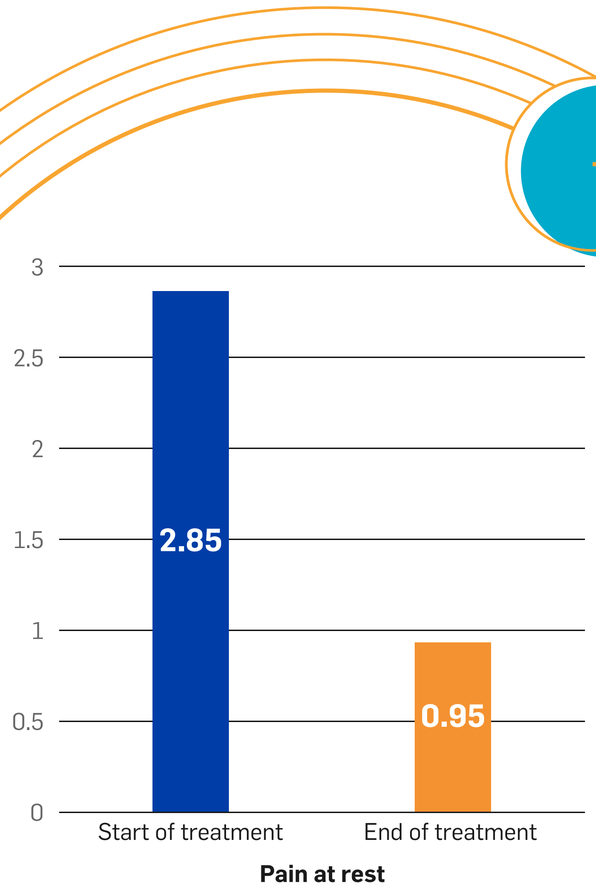

Pain at rest

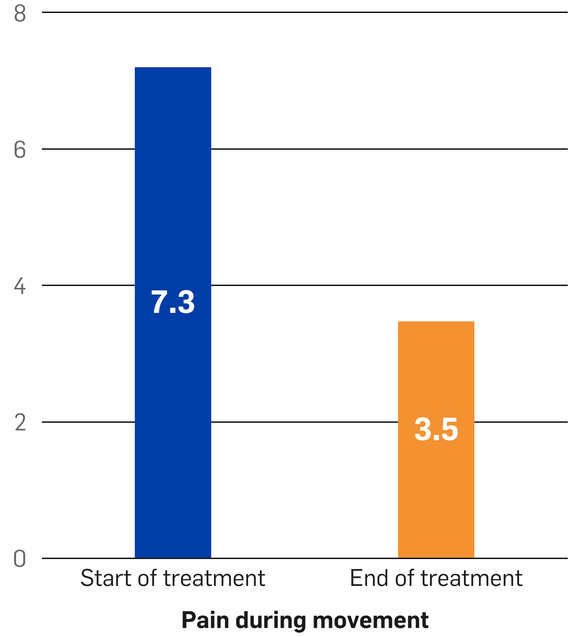

Pain during movement

Study on 14 patients with gonarthrosis treated with MD-KNEE + MD-MUSCLE: 2 intra- and peri-articular injections per week for 2 consecutive weeks, followed by 1 intra- and peri-articular injection per week for the next 6 weeks (total: 10 treatments over 2 months).

VAS = Visual Analogue Scale

Graphic elaboration of Tab. 9-10

Download the study

Replace Reinforce Repair

Boshnakov D. La Med Biol 2013; 2: 11-12

GUNA MEDICAL DEVICES:
Effectiveness in gonarthrosis

Improvement in joint mobility and functional activity after treatment with **MD-KNEE + MD-MUSCLE**

Lequesne Index throughout the course of treatment

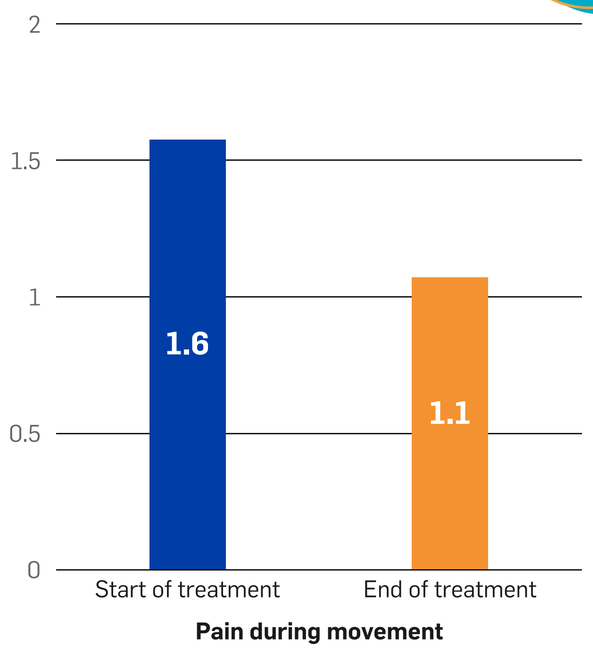

Pain during movement

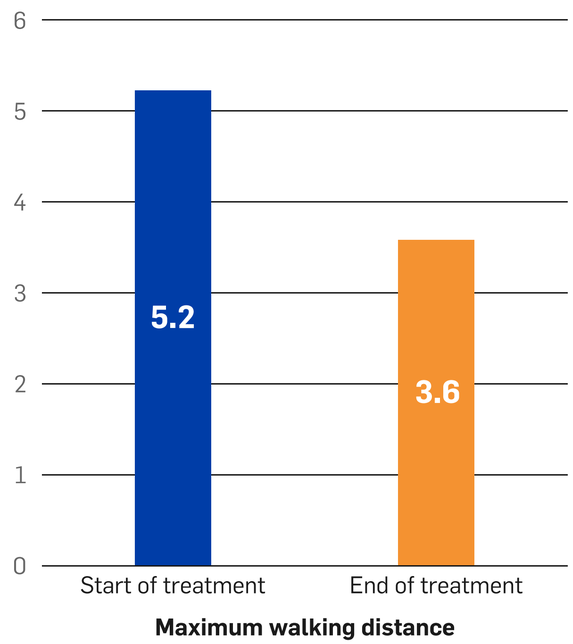

Maximum walking distance

Injections of Collagen MDs represent an **innovative and effective method** in the treatment of gonarthrosis.

Graphic elaboration of Tab. 11-12

Study design

Download the study

Replace Reinforce Repair

Boshnakov D. La Med Biol 2013; 2: 11-12

GUNA MEDICAL DEVICES:
Effectiveness in gonarthrosis

Improved function following injection treatment with **MD-KNEE**

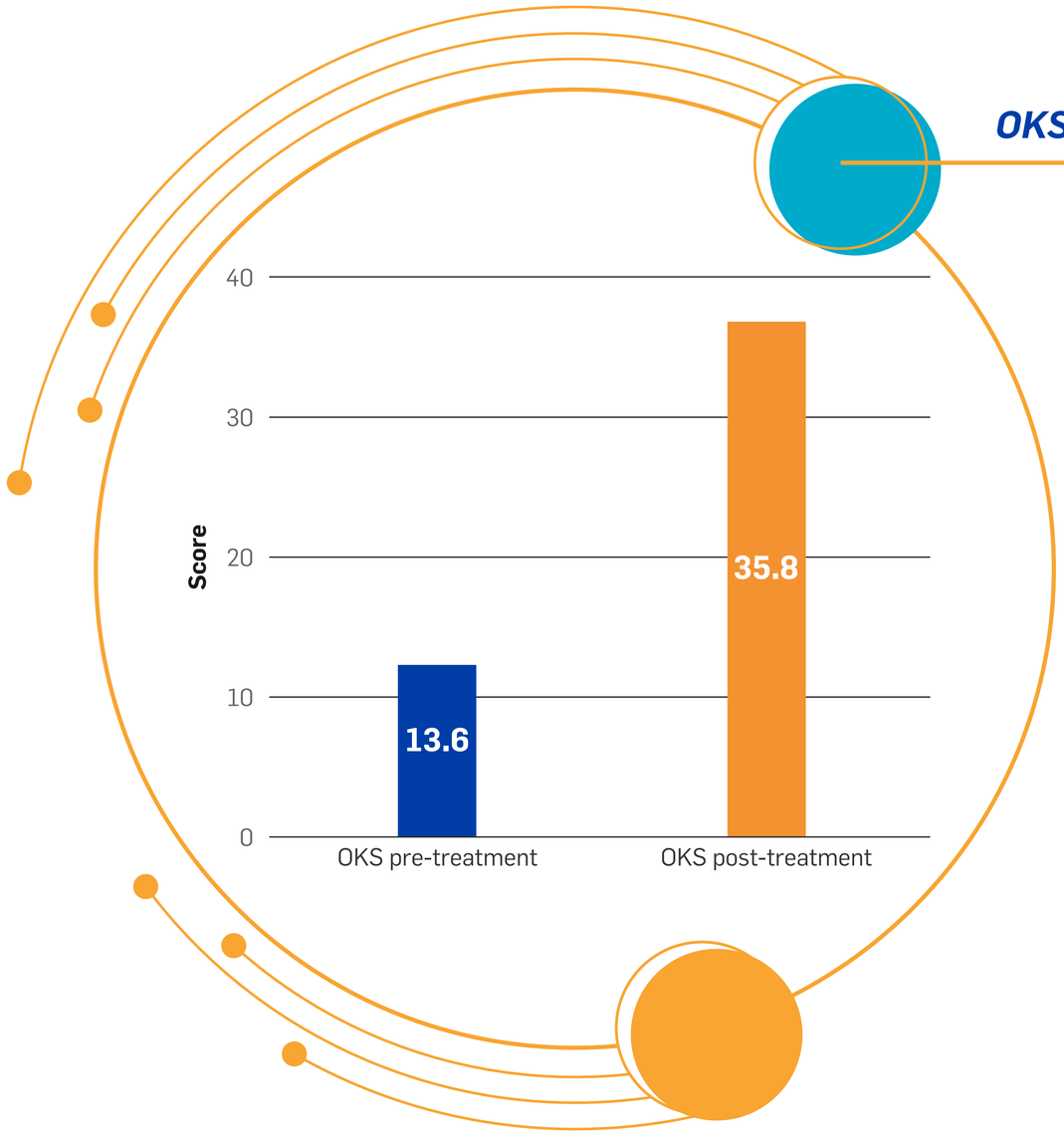

OKS questionnaire pre- and post-treatment

- Patients reported a **sensation of increased joint mobility as early as after the first 2–3 sessions.**
- The pain-relieving effect was **relatively rapid.**
- All patients significantly **reduced** their **use of conventional medications.**
- **No adverse effects** were reported after administration.

Study on 53 patients with stage I, II, or III gonarthrosis according to the Kellgren-Lawrence Scale. The patients were given intra-articular injections of MD-KNEE twice a week for 5 consecutive weeks. The dedicated questionnaire was administered at the first visit and at the end of the treatment.

OKS = Oxford Knee Score

Graph elaborated form text.

Download the study

Replace Reinforce Repair

Ottaviani M. La Med Biol 2014; 3: 11-21

GUNA MEDICAL DEVICES:
Effectiveness in osteoarticular knee pain

Pain and joint function improvement from the first month of treatment with **MD-KNEE + CHELT**

VAS score and OKS score at baseline and after 1 and 4 months from treatment start

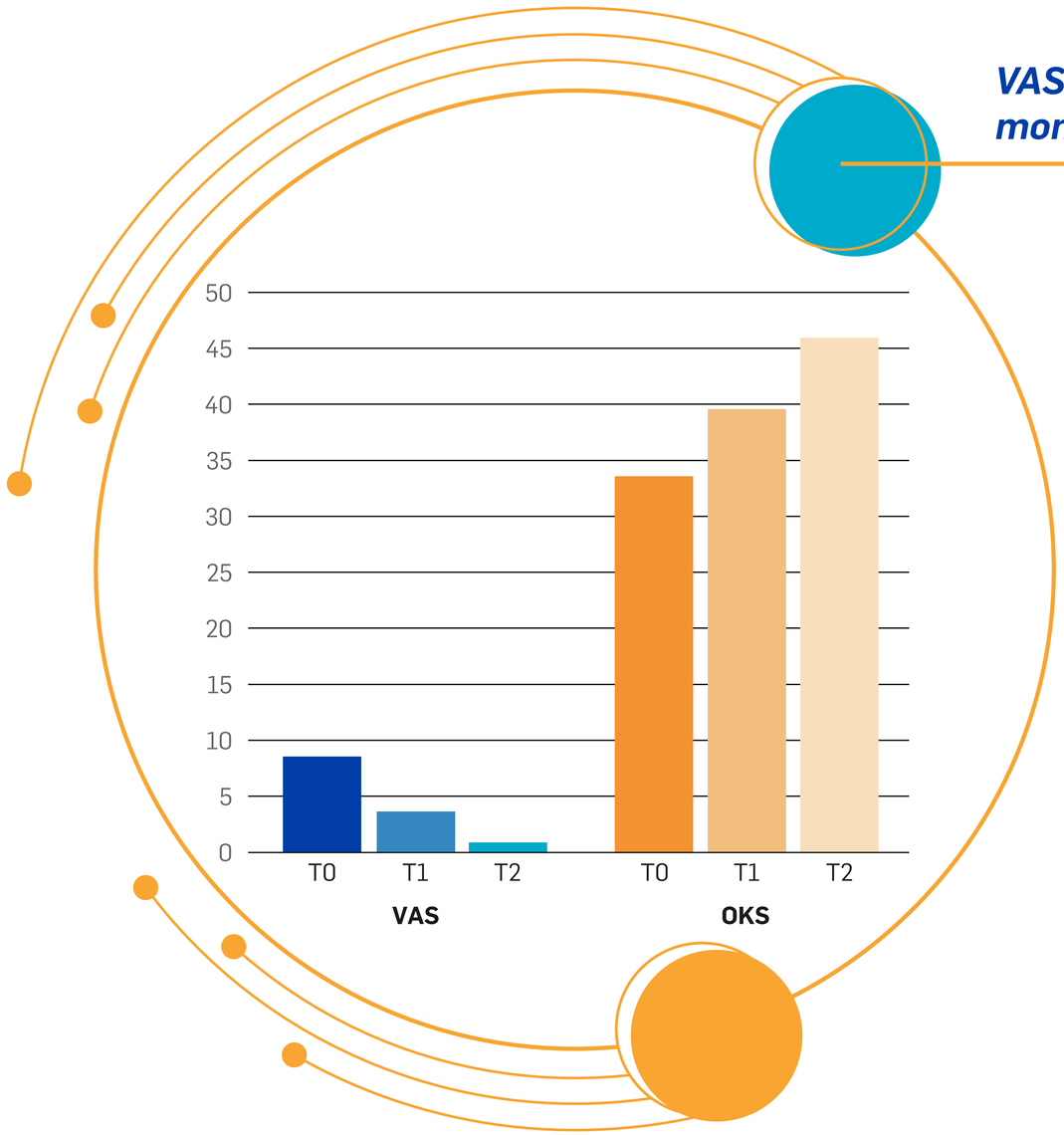

The combination of the two methods resulted in an average **50% pain reduction within the first month** of treatment, maintaining and even improving this result without relapses after 4 months.

Observational study on 20 patients with osteoarticular knee pain. Patients were treated with MD-KNEE, and after each administration, they received a CHELT application. The full therapy cycle included 6–10 mono- or biweekly sessions over 4–6 weeks. Effectiveness was assessed at T0 (initial assessment), T1 (after 1 month), and T2 (4 months after treatment began).

VAS = Visual Analogue Scale
OKS = Oxford Knee Score
CHELT = Cryo High Energy Laser Therapy

Graphic elaboration of Tab. 4

Download the study

Replace Reinforce Repair

Feninno D., Bonacina A. La Med Biol 2017; 2: 37-42

GUNA MEDICAL DEVICES:
Effectiveness in femoropatellar chondropathy

Greater reduction in WOMAC scores for pain, stiffness, and lower limb function with **MD-KNEE + Zeel® T delivered via O_2 propulsion** compared to nimesulide + chondroitin sulfate

Progressive differences in average WOMAC score between the two patient groups

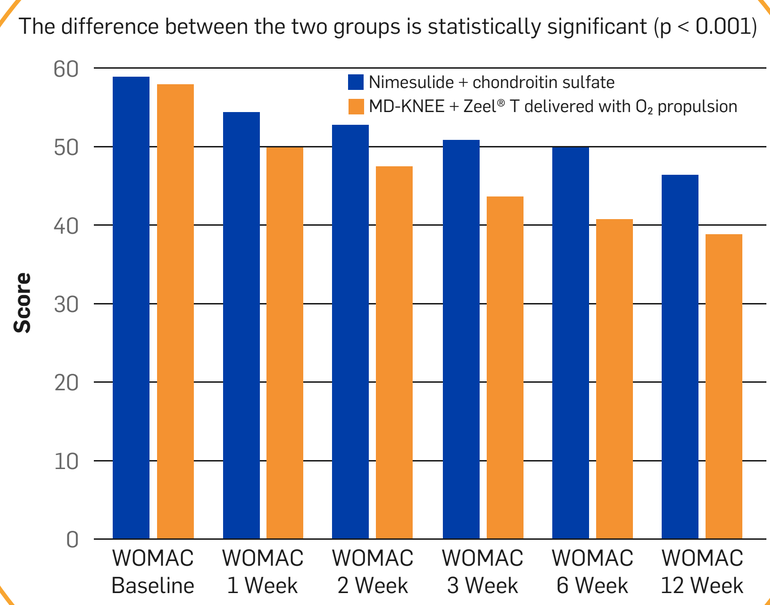

The clinical and functional improvement was more immediate in patients treated with **MD-KNEE + Zeel® T** delivered via **O_2 propulsion.**

Controlled, randomised study conducted on 40 patients with patello-femoral chondropathy. 20 patients received a daily oral administration of nimesulide + chondroitin sulphate; the other 20 patients received a weekly administration of MD-KNEE + Zeel® T transmitted with O_2 propulsion. Efficacy evaluations were carried out before the start of treatment and 1, 2, 3, 6 and 12 weeks after the first administration.

Graphic elaboration of Tab. 7

Download the study

Replace Reinforce Repair

Posabella G. La Med Biol 2011; 3: 3-11

GUNA MEDICAL DEVICES:
Effectiveness in femoropatellar chondropathy

Greater reduction in functional limitation with MD-KNEE + Zeel® T delivered via O_2 propulsion compared to nimesulide + chondroitin sulfate

Lequesne Index before and after 12 weeks of treatment

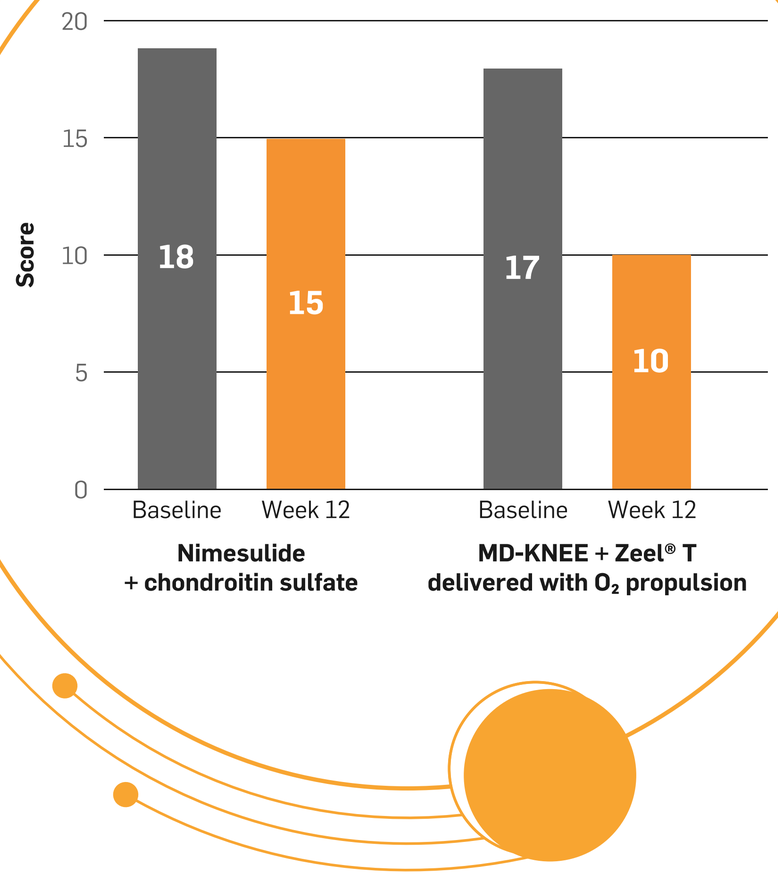

The complete **absence of adverse effects** recorded in patients treated with **MD-KNEE + Zeel® T** delivered via O_2 propulsion, along with the **use of a non-invasive, painless, and convenient therapy** (only one treatment per week), led to **better acceptance and a more cost-effective outcome.**

Graph elaborated form text.

Study design

Download the study

Replace Reinforce Repair

Posabella G. La Med Biol 2011; 3: 3-11

MAIN INDICATIONS FOR
GUNA MEDICAL DEVICES



ANKLE

PATHOLOGIES	*GUNA MEDICAL DEVICES PROTOCOLS*
Osteoarticular conditions	
Osteoarthritis	Injection with **MD-SMALL JOINTS** + 2 ml via intra-articular route using a 20G, 20 mm needle, and 2 ml via periarticular route using 26/27G, 13 mm needles *Cycle of 3 to 5 injections (1 per week for 3 weeks; the 4th and 5th injections administered 15 days apart)*
Soft tissue disorders	
Achilles' tendinitis/tendinosis	Injection with **MD-TISSUE** + 2 ml via peri-tendinous route at multiple points along the course of the tendon, 26/27G needle, 13 mm *Cycle of 3 to 5 injections (1 per week for 3 weeks; the 4th and 5th injections administered 15 days apart)*
Capsuloligamentous injury/inflammation	Injections in the medial and lateral perimalleolar areas with **MD-TISSUE** + 2 ml using 26/27G, 13 mm needles *Cycle of 3 to 5 injections (1 per week for 3 weeks)*

MAIN INDICATIONS FOR
GUNA MEDICAL DEVICES



ANKLE

PATHOLOGIES	*GUNA MEDICAL DEVICES PROTOCOLS*
Osteoarticular conditions	
Pathologies of the metatarsophalangeal joint: metatarsalgia, hallux rigidus	Injection into the metatarsal heads with **MD-SMALL JOINTS** + 2 ml; 26/27G needles, 13 mm
Soft tissue disorders	
Anterior and posterior tibial tendinopathy	Injection along the course or at the insertion of the tendon with **MD-TISSUE** + 2 ml; 26/27G needles, 13 mm
Peroneal tendinopathy	Injection along the course or at the insertion of the peroneus brevis with **MD-TISSUE** + 2 ml; 26/27G needles, 13 mm
Plantar fasciitis	Injection at the insertion of the plantar fascia with **MD-TISSUE** + 2 ml; 26/27G needles, 13 mm
Retrocalcaneal bursitis	Injection at multiple points over the calcaneal tuberosity with **MD-TISSUE** + 2 ml; 26/27G needles, 13 mm
Morton's neuroma	Injection into the intermetatarsal space with **MD-NEURAL** + 2 ml; 26/27G needles, 13 mm

Cycle of 3 injections (1 per week for 3 weeks)

GUNA MEDICAL DEVICES:
Effectiveness in plantar fasciopathy

Statistically significant improvement in pain and function after injection treatment with **type I collagen**

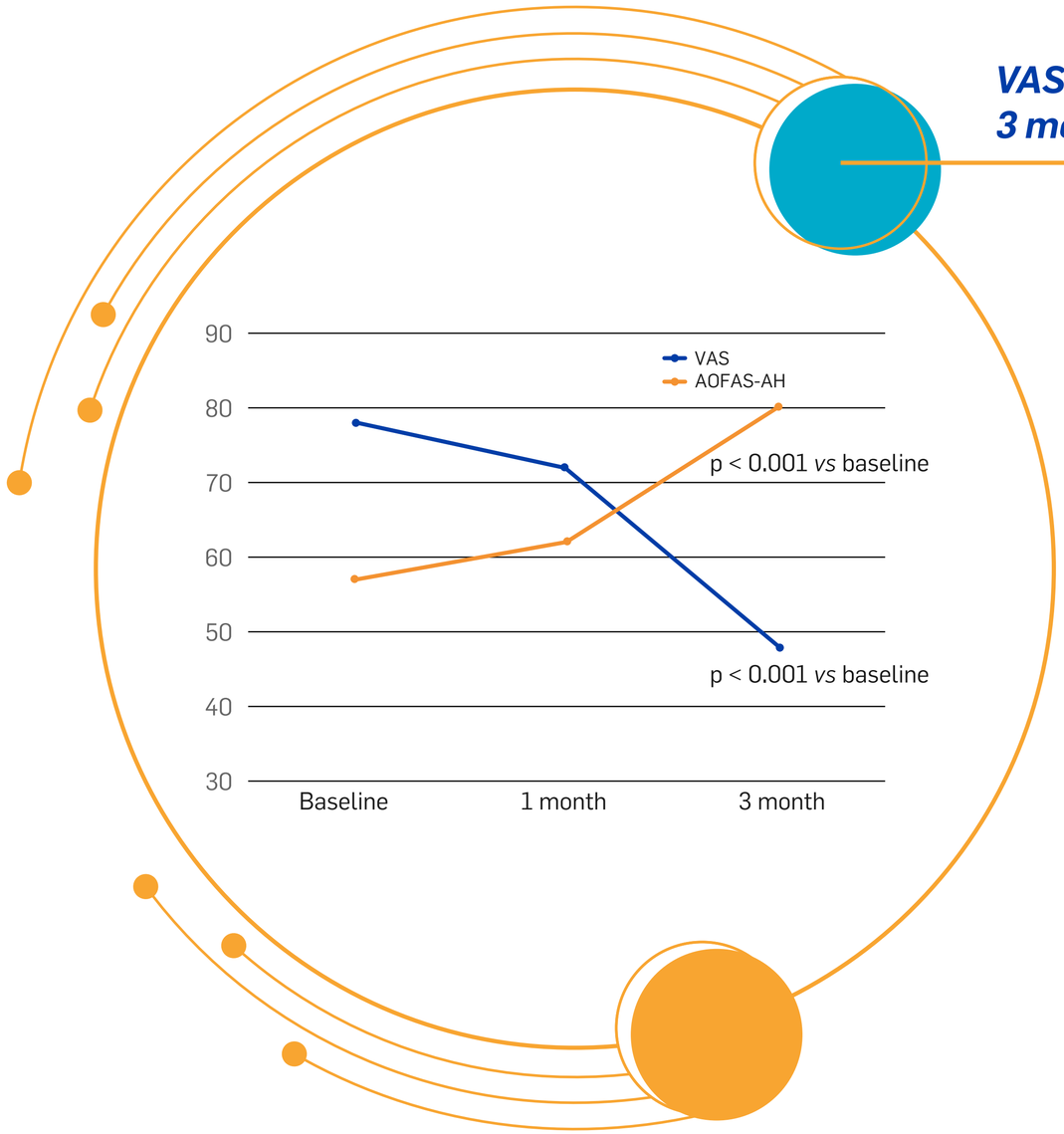

VAS scale and AOFAS-AH score at 1 month and 3 months of follow-up

- **No adverse events were reported** either during or after the treatment.
- Since **collagen is a structural protein of the plantar fascia,** the **injection treatment has not only a curative effect but is also able to restore the natural function of the tissue.** Moreover, **it stimulates the synthesis, maturation, and secretion of endogenous collagen, thus promoting the repair of the plantar fascia.**

Prospective observational pilot study conducted on 10 non-professional marathon runners suffering from plantar fasciopathy for at least 6 months. The patients were treated with ultrasound-guided injections once a week for 4 weeks. Patients were evaluated at the time of enrolment (T0), one month (T1) and three months (T2) after the last injection.

Graphic elaboration of Fig. 1

Download the study

Replace Reinforce Repair

Corrado B. et al. Journal of Human Sport and Exercise 2020; 15 (3proc): S793-S805

GUNA MEDICAL DEVICES:
Effectiveness in Morton's neuroma

Improved function and reduced pain following treatment with **MD-NEURAL**

VNS score at rest and after activities at enrollment and 6 months after the last injection

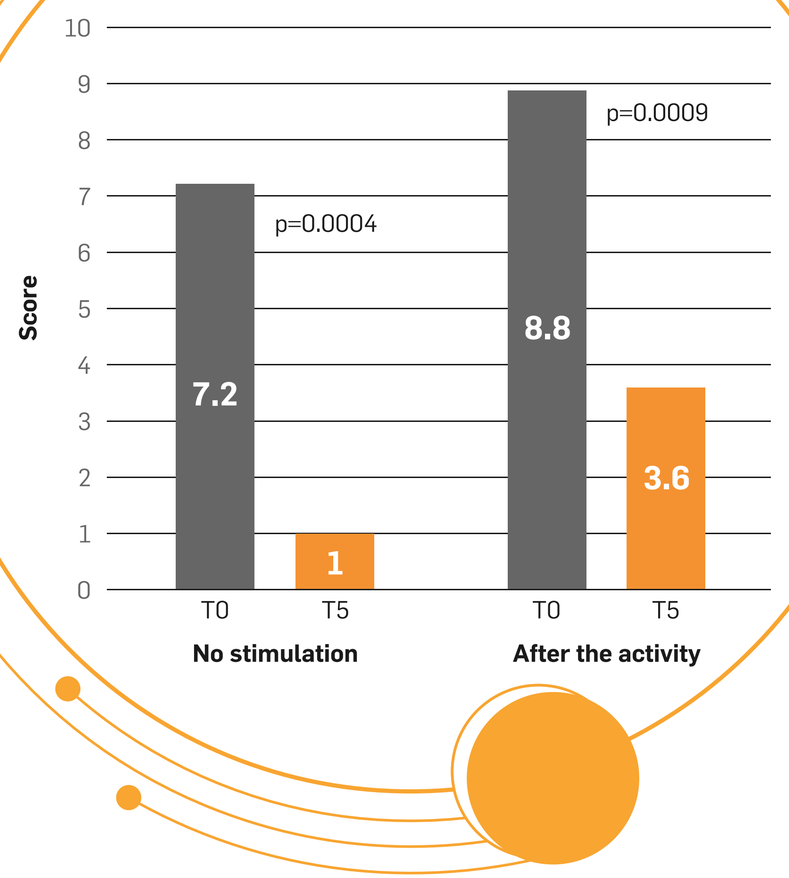

The **mean scores** of the **AOFAS questionnaire increased statistically significantly** from a baseline value of **60.80** to a final value of **83.20 (p = 0.0089).**

Study on 5 patients with Morton's neuroma (size < 10 mm) in the second intermetatarsal space. Patients were treated with 3 ultrasound-guided injections of MD-NEURAL at weekly intervals. The injection site was identified by ultrasound in the second or third interdigital space on the dorsal aspect of the foot. Outcomes were evaluated at enrollment (T0), before the second injection (T1), before the third injection (T2), and at 1 month (T3), 3 months (T4), and 6 months (T5) after the last injection.

VNS = Verbal Numerical Scale
AOFAS = American Orthopaedic Foot and Ankle Society

Graph elaborated form text.

Download the study

Replace Reinforce Repair

Giarda F. J Clin Med 2023; 12: 4640

GUNA MEDICAL DEVICES:
Effectiveness in Achilles' tendinopathy

Improved functional outcomes after injection therapy with **MD-GUNA**

Pre- and post-treatment VISA-A questionnaire

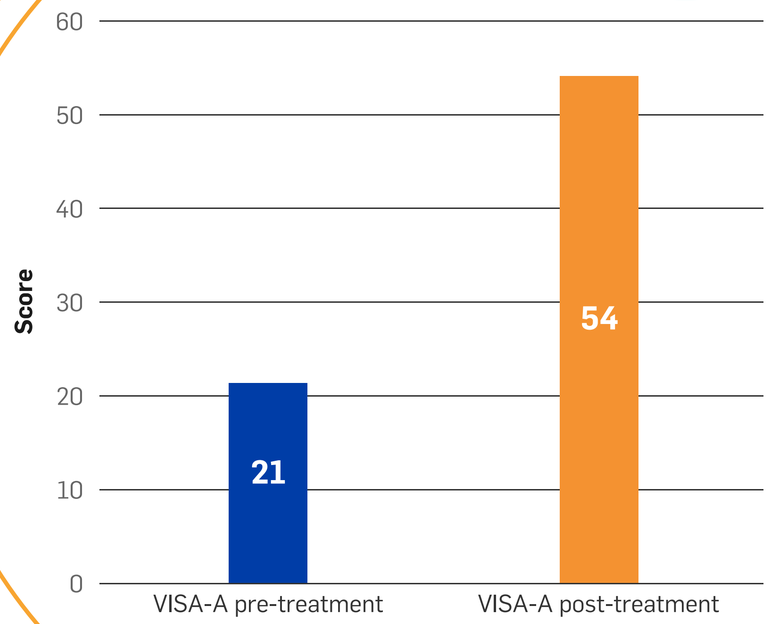



(A) Achilles tendon with effusion in the paratenon

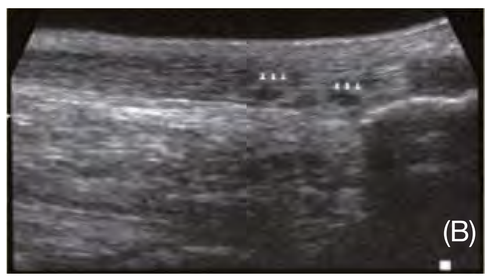

(B) The effusion is no longer detectable

- **The pain relief** was **quite rapid.**
- Patients underwent ultrasound evaluation at the end of the treatment, showing the **absorption of inflammatory signals.**
- All patients significantly **reduced** their **use of conventional medications.**

Study conducted on 27 patients with mono- and/or bilateral Achilles' tendinopathy, including 11 cases of tendinitis with ultrasound-documented exudate. The patients were given local injections of Collagen MD twice a week for 5 consecutive weeks. The dedicated questionnaire was given at the first visit and at the end of the treatment.

VISA-A = Victorian Institute of Sport Assessment – Achilleus

Download the study

Replace Reinforce Repair

Ottaviani M. La Med Biol 2014; 3: 11-21

GUNA MEDICAL DEVICES:

Effectiveness in Achilles' tendinopathies in diabetic patients

BACKGROUND | THERAPEUTICAL SOLUTIONS | COLLAGEN AND MDs | ANATOMICAL REGIONS AND MDs

- Treatment with **MD-TISSUE** showed a **significant decrease in VAS scores as early as after the second injection**
- **No adverse reactions or local reactions** at the injection sites were reported
- **At the 6-month follow-up, patients were able to carry out their daily activities** without the need for assistive devices or medication
- **The use of injectable collagen in degenerative tendinopathies may represent a valid alternative to standard treatments**, especially in patients for whom corticosteroids or other injectable drugs are contraindicated

Cohort study on 13 diabetic patients who underwent infiltrative treatments with type I collagen from March 2021 to January 2023. All patients suffered from degenerative Achilles' tendinopathy resistant to other conservative treatments and had no known allergies. The infiltration cycle consisted of 5 MD-TISSUE injections spaced one week apart. Follow-up visits were conducted at 1 month and 6 months after the last injection, evaluating the VAS and clinical parameters.

COLLAGEN

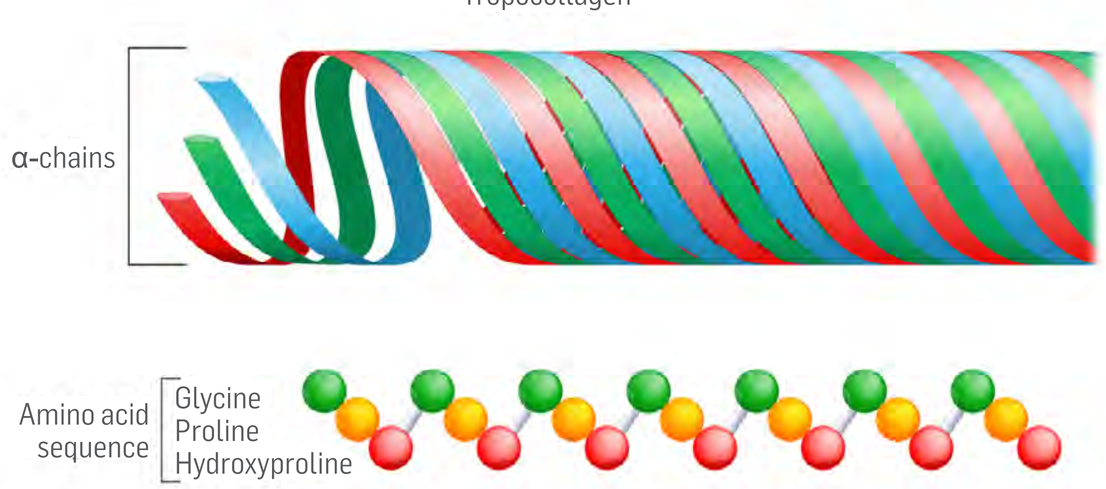



Download the study

Replace Reinforce Repair

Placella G. Il trattamento della tendinopatia achillea con collagene infiltrativo porcino di tipo I in pazienti diabetici: case series. SIAGASCOT e SIOT 2024

GUNA MEDICAL DEVICES:
Effectiveness in anterior talofibular ligament injuries

Treatment with **MD-TISSUE** resulted in:

- **reduction of pain** upon palpation of the anterior talofibular ligament (ATFL)
- **improvement in joint stability**
- **restoration and realignment of the new ligament fibers** on ultrasound follow-up 3 months after the last injection

Study on 6 patients (3 runners, 2 soccer players, 1 gymnast) with recent ankle sprain injuries sustained during sports activities. An ultrasound examination was performed to assess and confirm the degree of injury to the anterior talofibular ligament. All patients had a distraction injury without complete rupture (mild/moderate grade). Patients were treated with 10 sessions of laser therapy combined with manual drainage therapy and proprioceptive exercises, carried out during the infiltration period with MD-TISSUE (2 injections per week for 4 weeks via peri- and intra-ligamentous ultrasound-guided injections). Follow-up was conducted at 1 month and 3 months after the end of treatment.


ATFL ligament after injury

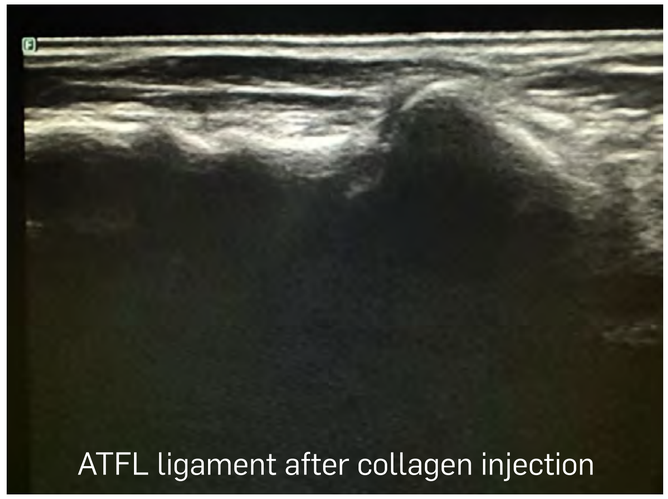
ATFL ligament after collagen injection

Download the study

Replace Reinforce Repair

Fusi C., Lopresti E. Trattamento infiltrativo con collagene tipo I porcino sulle lesioni del legamento peroneo astragalico anteriore in pazienti sportivi: un case series. 12° I.S.Mu.L.T. Congress. Roma 12-13 Aprile 2024

GUNA MEDICAL DEVICES:

Effectiveness in post-traumatic ankle osteoarthritis

Significant reduction in perceived pain with treatment using **MD-SMALL JOINTS**

NRS scale

-2.9
points
(mean reduction)

Foot X-ray



Treatment with **MD-SMALL JOINTS** resulted in an **overall improvement of 19.8% in the AOFAS scale.**

Study on 5 patients aged between 40 and 72 years, involving a total of 5 painful post-traumatic tibio-talar joints, who reported intense pain, stiffness, and a sensation of instability during the visit. All patients (with Kellgren-Lawrence osteoarthritis grade II/III) underwent a treatment protocol consisting of a cycle of 5 ultrasound-guided injections of MD-SMALL JOINTS. The injections were administered weekly. Clinical evaluation and questionnaires were conducted at the initial visit prior to the first injection (T0) and one week after the last injection, at 6 weeks from the first injection (T1).

NRS = Numeric Rating Scale
AOFAS=American Orthopaedic Foot & Ankle Society

Graph elaborated form text.

Download the study

Replace Reinforce Repair

Mirisola G. et al. (2023) Case series sul trattamento infiltrativo con collagene suino in pazienti con artrosi di caviglia post traumatica. SIMFER

MAIN INDICATIONS FOR GUNA MEDICAL DEVICES



SPINE - CERVICAL REGION

OSTEO-ARTHRO-MYO-FASCIAL PATHOLOGIES	*GUNA MEDICAL DEVICES PROTOCOLS*
Cervical osteoarthritis Facet joint syndrome	Facet joint (zygapophyseal joint) infiltration with **MD-NECK** + 4–6 ml, 27/28G needles, 13 mm *Cycle of 3 to 5 injections (1 per week for 3–5 weeks)*
Secondary neck pain due to myofascial trigger points Cervicalgia due to bad posture Cervicobrachialgia	Bilateral periarticular or trigger point/paraspinal muscle infiltration with **MD-NECK** + 4–6 ml; and **MD-MUSCLE** + 2 ml; 27/28G needles, 13 mm *Cycle of 3 injections (1 per week for 3 weeks), which can be combined with physical and instrumental therapies*
Muscle-tension cervical pain	Infiltration with **MD-MUSCLE** + 6 ml; 27/28G needles, 13 mm *Cycle of 3 injections (1 per week for 3 weeks)*
Cervical spinal ligament syndrome Cervical radiculoneuritis	Infiltrations with **MD-NEURAL** + 4–6 ml; via ultrasound-guided perineural injection, using 22–25G needles, 50–90 mm; and with **MD-NECK** + 4 ml; plus **MD-NEURAL** + 2 ml; via manual mesotherapy technique, using 27/28G needles, 3 mm *Cycle of 3 to 5 injections (1 per week for 3-5 weeks)*

GUNA MEDICAL DEVICES:
Effectiveness in chronic neck pain

Pain and disability reduction with **MD-NECK**

NRS scale measured at baseline (T0) and at the end of treatment (T1)

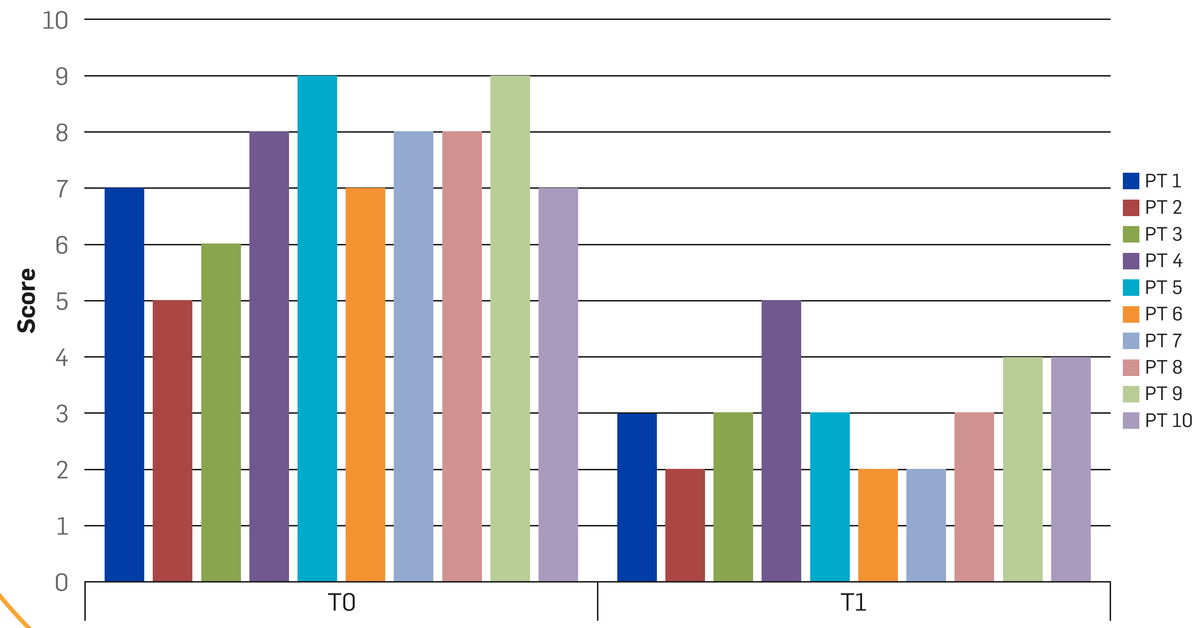

Disability improved in all patients; the minimal clinically important difference at least one level on the NDIQ scale was observed in 90% of patients.

Study on 10 outpatients (3 males and 7 females, aged between 38 and 86 years) diagnosed with neck pain predominantly related to involvement of the interapophyseal facet joints, persisting for more than 6 weeks and resistant to conventional analgesic and anti-inflammatory therapy. Patients were treated with MD-NECK, administered twice a week for 5 cycles via ultrasound-guided periarticular injection. Outcomes were assessed at the start of treatment (T0) and at the end of treatment (T1).

NRS = Numeric Rating Scale
NDIQ = Neck Disability Index Questionnaire

Graphic elaboration of Fig.

Download the study

Replace Reinforce Repair

Brambilla R. et al. Terapia infiltrativa periarticolare ecoguidata con collagene di tipo 1 nella cervicalgia da interessamento delle faccette articolari interapofisarie. 52nd SIMFER National Congress. Padua, October 6–9, 2024

GUNA MEDICAL DEVICES:
Effectiveness in severe neck pain

Pain reduction and **improvement in SF-36 questionnaire** scores with **MD-MUSCLE** combined with ozone therapy

SF-36 questionnaire administered before and after treatment

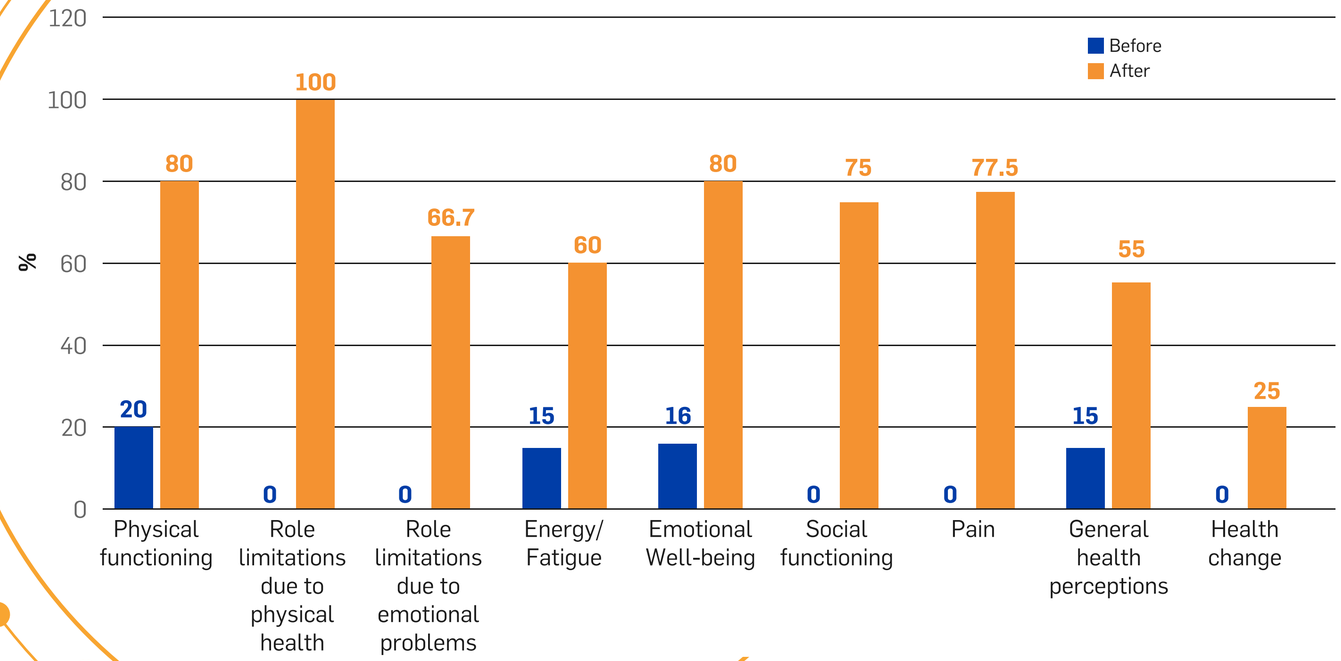

The **NRS score** decreased from **10 to 2** after the combined treatment with **MD-MUSCLE** and ozone therapy.

Case Report of a 51-year-old female with severe neck pain and persistent symptoms, despite treatment with Gabapentin, Tizanidine, Dexamethasone, Tramadol, and oral Oxycodone. The patient was treated with a combination of ozone therapy (10 sessions) and MD-MUSCLE (10 infiltrations). Additionally, she was prescribed 4 drops of Clonazepam before bedtime and one sachet of Magnesium daily for 1 month.

SF-36 = Short Form Health Survey 36
NRS = Numerical Rating Scale

Graphic elaboration from text source.

Replace Reinforce Repair

Yen TY. et al. Ozonoterapia con infiltrazioni focali a base di collagene su un paziente con grave cervicalgia. I.S.Mu.L.T. Congress, Rome, April 12–13, 2024

Download the study

MAIN INDICATIONS FOR GUNA MEDICAL DEVICES



SPINE – THORACIC REGION

PATHOLOGIES	*GUNA MEDICAL DEVICES PROTOCOLS*
Thoracic osteoarthritis	Intra-articular infiltrations with **MD-THORACIC** + 4 ml, 25/27G needles, 13-25 mm
Thoracic pain due to thoracic long muscle trigger points	Infiltrations with **MD-MUSCLE** + 4–6 ml, 27G needles, 13 mm
Thoracic pain due to osteoporosis or scoliosis	Infiltrations with **MD-NEURAL** + 2 ml; and **MD-MUSCLE** + 4 ml; 27G needles, 13 mm
Facet joint syndrome (costovertebral joints)	Infiltrations with **MD-LUMBAR**, + 6 ml; 23/27G needles, 13-20 mm
Thoracic spinal ligament syndrome	Infiltrations with **MD-TISSUE** + 4 ml; 27G needles, 13 mm
Radiculoneuritis of thoracic spinal nerves	Infiltrations with **MD-NEURAL** + 4–6 ml; 25/27G needles, 13-25 mm

Cycle of 5 infiltrations (1 per week for 5 weeks); local anesthetic may be combined in the thoracic spine region if needed

GUNA MEDICAL DEVICES:
Effectiveness in lumbar spondylosis

No inferiority in terms of effectiveness was observed with subcutaneous paravertebral administration of **MD-NEURAL** and **MD-LUMBAR** compared to periradicular and epidural approaches, **achieving analgesic effect, improved mobility,** and **fewer risks** compared to the two more invasive infiltration techniques

Percentage of patients reaching a minimal clinically important difference in each group

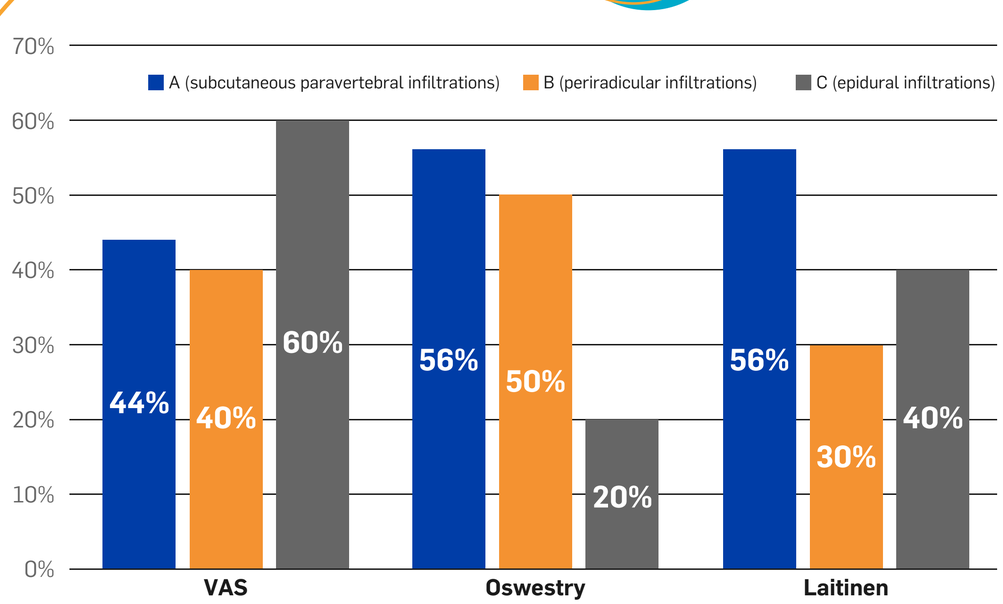

The highest percentage of patients achieving a clinically meaningful improvement on the Oswestry and Laitinen scales was observed in Group A (subcutaneous paravertebral infiltrations), while for the VAS scale, the epidural group showed the best results.

A single-center, randomized, prospective, open-label study conducted on 30 patients with lumbar spondylosis. Patients were randomized into three groups, based on the infiltration technique used for collagen administration: Group A: 10 patients, subcutaneous paravertebral infiltrations; Group B: 10 patients, periradicular infiltrations; Group C: 10 patients, epidural infiltrations. For each infiltration, patients received 4 mL of MD-NEURAL and 2 mL of MD-LUMBAR. A total of 4 weekly infiltrations were administered. Assessments were performed before treatment, at the end of treatment, and after 1 month of follow-up.

VAS = Visual Analogue Scale

Graphic elaboration of Fig. 4

Download the study

Replace Reinforce Repair

Godek P. Ortop Traumatol Rehabil 2019; 21(6): 427-434

GUNA MEDICAL DEVICES:
Effectiveness in spondylolisthesis

Greater and longer-lasting improvement in terms of **pain reduction, motor function,** and **decreased NSAID consumption** was observed with **MD-LUMBAR combined with FSK therapy,** compared to **FSK therapy alone**

NRS Scale and ODI Questionnaire measured during treatment

NRS Scale

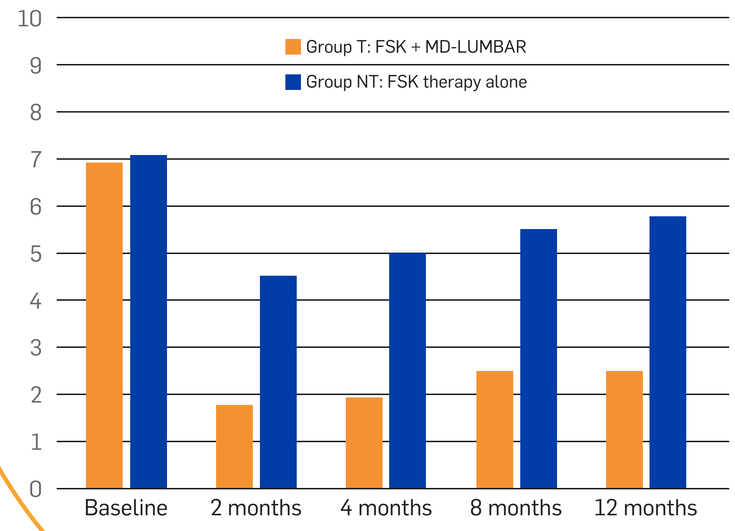

ODI Questionnaire

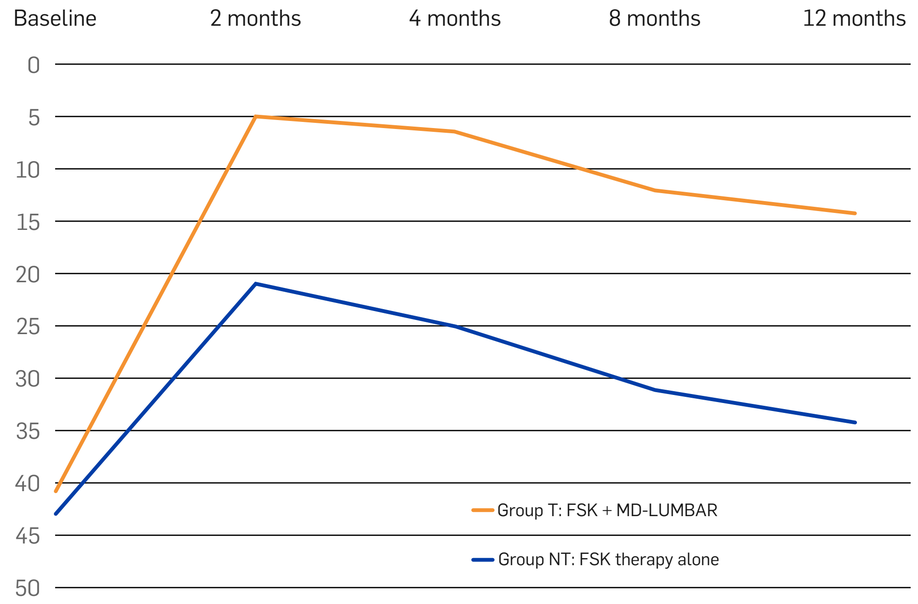

MD-LUMBAR helps improve lumbosacral stability and **restore compromised anatomical structures** (including facet joint capsules, ligamentum flavum, muscles, and deep connective fascia) compared to FSK therapy alone.

FSK = Physiokinesitherapy
NRS = Numeric Rating Scale
ODI = Oswestry Disability Index

Graphic elaboration of Tab. 1 and Tab. 2

Study design

Download the study

Replace Reinforce Repair

Milano E. Physiological Regulating Medicine 2020; 39-44

MAIN INDICATIONS FOR GUNA MEDICAL DEVICES



SPINE – LUMBAR REGION

PATHOLOGIES	*GUNA MEDICAL DEVICES PROTOCOLS*
Lumbar and lumbosacral osteoarthritis	Infiltrations of the facet joints and paravertebral area with **MD-LUMBAR** + 6 ml, 27G needle, 13-19 mm. It can be combined with an anesthetic or with physical-instrumental therapies, such as oxygen-ozone therapy (OOT)
Low back pain	
Sacroiliac joint syndrome	Infiltrations into the sacroiliac joint with **MD-LUMBAR** + 4–6 ml, 26/27G needles, 19-25 mm; can be combined with **MD-NEURAL** + 2 ml.
Sciatica	Infiltrations at the facet joints and along the course of the sciatic nerve with **MD-LUMBAR** + 4 ml, add **MD-ISCHIAL** + 2 ml, 26/27G needles, 19-25 mm
Lumbar sciatica	
	Cycle of 5 infiltrations (1 per week for 5 weeks)
Radiculoneuritis of lumbar and lumbosacral spinal nerves	Perineural or periradicular infiltration with **MD-NEURAL** + 4–6 ml, 27G needle, 13-19 mm
Sciatica after herniated disc surgery	Infiltration of the lumbosacral region with **MD-NEURAL** + 2 ml and **MD-LUMBAR** + 4 ml, 27G needle, 13-19 mm
	Cycle of 5 infiltrations (1 per week for 5 weeks); it is possible to combine with an anesthetic

GUNA MEDICAL DEVICES:
Effectiveness in vertebral pain [1-4]

Pain reduction after injection treatment with **MD-LUMBAR combined with manipulative therapy and acupuncture** [1]

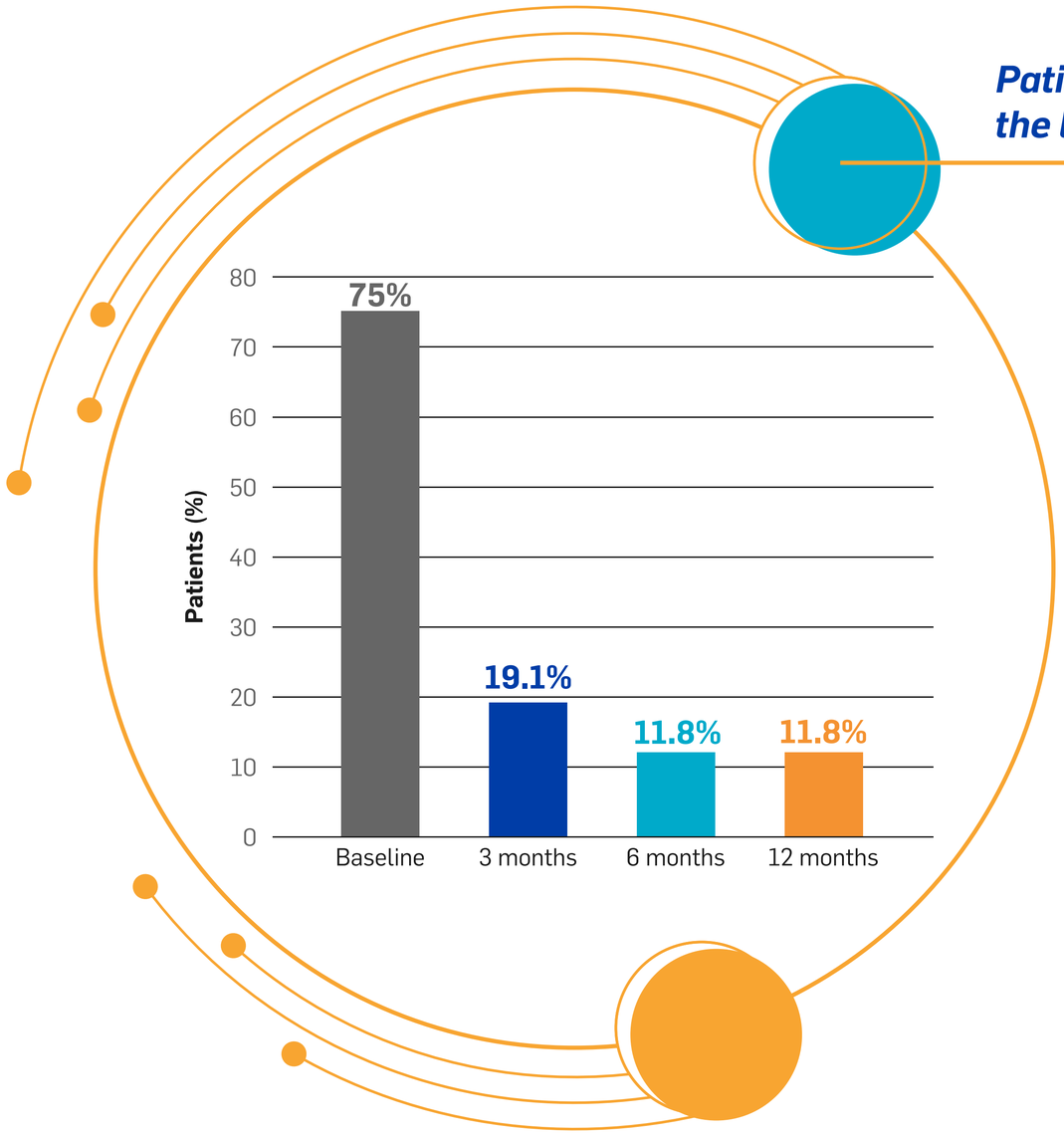

Patients with severe pain at 3, 6, and 12 months after the last treatment [1]

- **57.9%** of patients with **painful spinal symptoms presented with UAT** (lumbar-myalgia syndrome cell-periosteum-spinal-segmental) before treatment; this percentage **decreased to 36.8% after 12 months.**
- **Functional disorders of the lumbosacral junction** were found in **46.2% of cases at the first visit, in 30.8% after 3 and 6 months, and in 38.5% after 12 months.** [1,2]

Observational study on 60 patients with spinal disorders lasting for at least 6 months, unresponsive to pharmacological and physical therapies. Patients underwent cycles of 3 consecutive weeks of manipulative therapy, acupuncture, and MD-LUMBAR once a week for a total of 10 weeks. Effects were evaluated at 3, 6, and 12 months after the last treatment. [1,2]

Graph elaborated form text of (1).

Download the study

Replace Reinforce Repair

1. Ruiu DE. Advanced Therapies 2012; 1: 30-39
2. Zocco R. et al. Physiological Regulating Medicine 2012; 41
3. Raychev I. Movement Disorders Bulgaria 2013/2; 28-32
4. Milano E. Physiological Regulating Medicine 2020; 39-44

GUNA MEDICAL DEVICES:
Effectiveness in low back pain and lumbosciatica

Greater improvement in pain and functionality with combined therapy (OOT + MD-LUMBAR) compared to ozone therapy alone

Mean NRS scores during follow-up and disability level in the two treatment groups

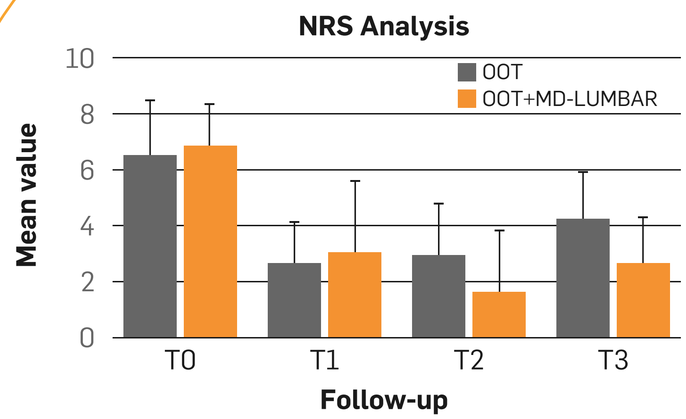

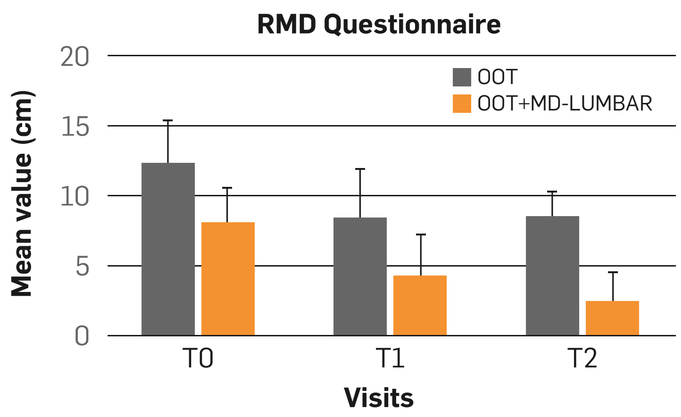

- The **combined action** of MD-LUMBAR with ozone therapy appears to confirm a **booster effect** in patients suffering from low back pain and lumbosciatica.
- The combined treatment may act as a booster by simultaneously **promoting** the **anti-inflammatory effect of ozone and the regenerative effect of collagen.**
- This approach could also be defined as **“regenerative medicine”,** according to the guidelines of the American Society of Pain and Neuroscience.

A study conducted on 20 patients suffering from low back pain and lumbosciatica. Patients were divided into two treatment groups: Group A (OOT only) and Group B (OOT + MD-LUMBAR). All patients received a total volume of 20 mL of OOT, divided into 4 injection sites (5 mL per site). Patients in Group B also received MD-LUMBAR 2 mL, divided into 4 injection sites (0.5 mL per site). All patients underwent treatment twice a week for a total of 8 consecutive infiltration sessions. Outcomes were evaluated at enrollment (T0), after the first month of treatment (T1), at the end of the treatment (T2), and six months after the last injection (T3).

OOT = Ozone therapy
NRS = Numerical Rating Scale
RMD = Roland-Morris Disability

Graphic elaboration of Fig. 2B and 3C

Download the study

Replace Reinforce Repair

De Pascalis M. et al. Diagnostics 2024; 14: 2411

GUNA MEDICAL DEVICES:
Effectiveness in acute low back pain

Similar reduction in resting and exertional pain with the combination of **MD-LUMBAR, MD-NEURAL, and MD-MUSCLE** compared to standard treatment with trimecaine

VAS scale scores in both treatment groups at day 0 (V1), 7±2 days (V3), and 32±2 days (V7)

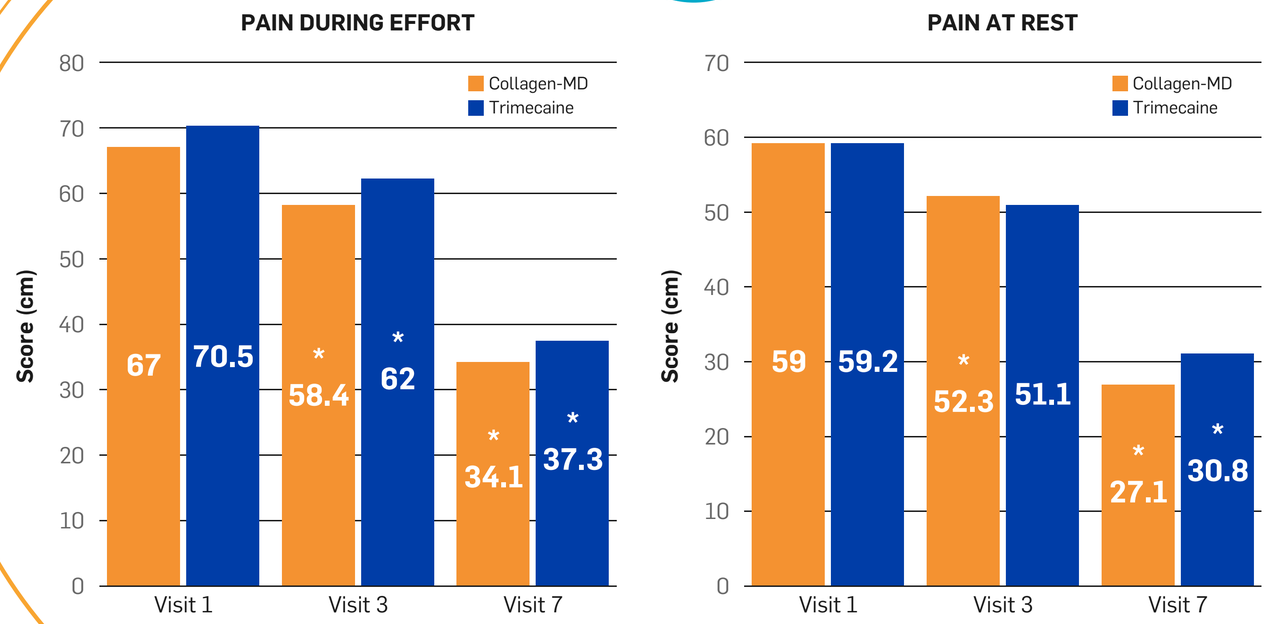

*p<0.05 vs baseline

- The combination of **MD-LUMBAR, MD-NEURAL, and MD-MUSCLE** allowed for a significantly **reduced need for on-demand paracetamol** and showed **better tolerability.**

- Medical Devices represent a **new strategy in pain management**, based on **strengthening the collagen matrix** underlying the musculoskeletal system structures (bio-scaffold) and on the **analgesic and antioxidant effects** of these products.

VAS = Visual Analogue Scale

Graphic elaboration of Tab. 3A and 3B

Study design

Download the study

Replace Reinforce Repair

Pavelka K. et al. Physiol Res 2019; 68 (Suppl. 1): S65-S74

GUNA MEDICAL DEVICES:
Effectiveness in chronic low back pain with mesotherapy

Better long-term therapeutic effectiveness of **collagen** compared to 1% lidocaine

VAS, LS, and Revised Oswestry Low Back Pain Disability scales at different time points

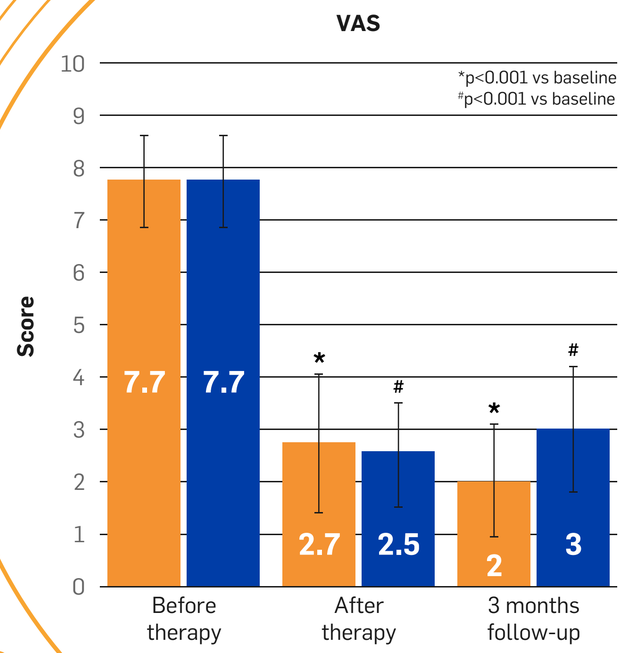

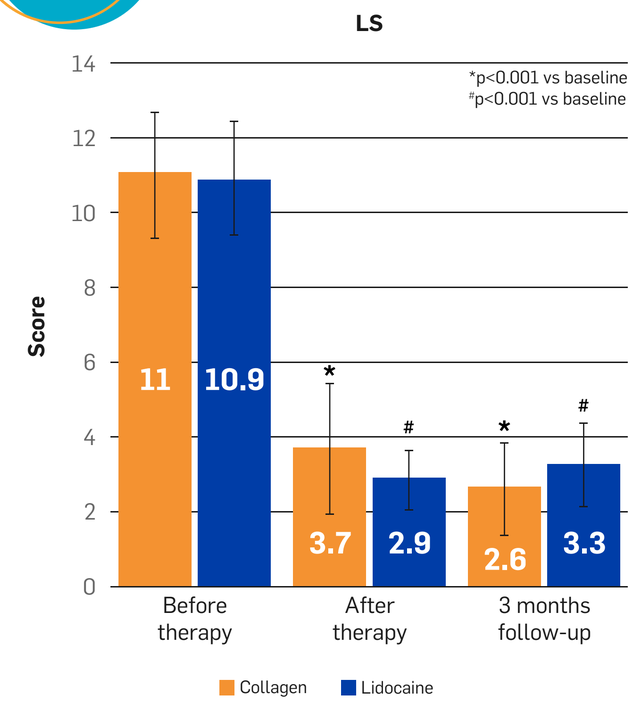

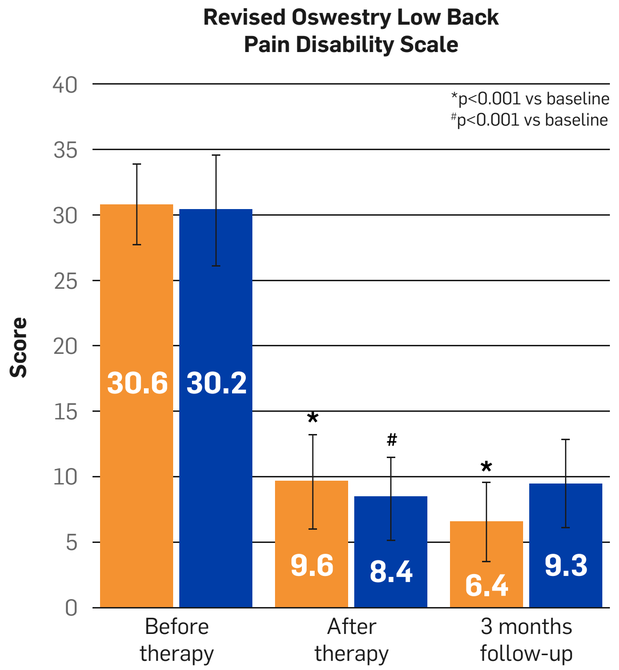

The **best therapeutic effect of collagen** may be related to tissue **repair and regeneration, muscle relaxation, and improved mobility.**

LS = Laitinen Scale
VAS = Visual Analogue Scale

Graphic elaboration of Tab. 2 and 4

Study design and injection sites

Download the study

Replace Reinforce Repair

Koszela K. et al. J Clin Med 2024;13 (3): 787

INSTRUCTIONS FOR USE OF GUNA MEDICAL DEVICES

- GUNA Medical Devices are supplied in **2 ml vials** for **intradermal, subcutaneous, periarticular, intra-articular,** and **intramuscular** (muscle trigger points) administration. [1]

- GUNA Medical Devices **can be administered to patients**, following a physician's diagnosis, either as **monotherapy or in combination** with other GUNA MDs as part of a therapeutic protocol. [2]

- GUNA Medical Devices **can** also **be combined with other infiltrative therapies** (such as anesthetics, corticosteroids, hyaluronic acid, PRP, mesenchymal stem cells), with **oral therapies** (such as anti-inflammatory drugs, corticosteroids, chondroprotective agents), with **instrumental therapies** (such as Tecar therapy, oxygen-ozone therapy, shockwave therapy, magnetotherapy, laser therapy, ultrasound therapy, electrotherapy), and with physical therapies (such as rehabilitative exercise programs, Shiatsu, physiokinesiotherapy, acupressure, etc.), **and acupuncture.** [1,3]

PRP = plasma ricco di piastrine

Download the study

Replace Reinforce Repair

1. Milani L. La Med Biol 2010; 3: 3-15
2. Pavelka K. et al. Physiol Res. 2019; 68(Suppl. 1): S65-S74
3. Godek P. et al. BMC Musculoskelet Disord 2022; 23 (1): 1109

REFERENCES

Ahmad CS. et al. Am J Sports Med 2013; 41 (12): 2933-47

Aicale R. et al. Clin Pract 2025; 15:28

Ansok CB., Muh SJ. Orthopedic Research and Reviews 2018; 10: 9-18

Bernardini G. La Med Biol 2018; 2: 15-23

Bonucci P.L. Ultrasound-guided injections of porcine COL1 in the tendinopathy: a case series. CÍVITAS METROPOLITANO STADIUM 25th, 26th, 27th May 2024 • Madrid, Spain

Boshnakov D. La Med Biol 2013; 2: 11-12

Brambilla R. et al. Terapia infiltrativa periarticolare ecoguidata con collagene di tipo 1 nella cervicalgia da interessamento delle faccette articolari interapofisarie. 52nd SIMFER National Congress. Padua, October 6–9, 2024

Branka M. Effetto dell'applicazione combinata di PRP e GUNA KNEE collagene nel trattamento dell'osteoartrite moderata del ginocchio, studio pilota. Faculty of Sport and Physical Education, University of Belgrade, Serbia

Brunato F. La Med Biol 2021; 3: 3-12

Butler DL. et al. J Biomech Eng 2000; 122 (6): 570-575

Campbell KA. et al. Arthroscopy 2015; 31 (10): 2036-45.e14

Castagna A. et al. Giornale Italiano di Ortopedia e Traumatologia 2015; 41: 6-14

Chattopadhyay S. Raines RT. Biopolymers 2014; 101: 821-833

Cohen SP. Mayo Clin Proc 2015;90(2):284-299

Corrado B. et al. Muscles, Ligaments and Tendons Journal 2019; 9 (4): 584-589

Corrado B. et al. Oxford Medical Case Reports 2020; 11: 408–410

Corrado B. et al. Journal of Human Sport and Exercise 2020; 15 (3proc): S793-S805

Corrado B. et al. J Biol Regul Homeost Agents 2020; 34 (3 Suppl. 2): 33-39

Damjanov N., Micu M.C. Med Ultrason 2024; 26 (1): 26-31

De Pascalis M. et al. Diagnostics 2024; 14: 2411

Deshmukh SN. et al. J Oral Maxillofac Pathol 2016; 20 (2): 276-283

DiStefano JG., Pinney S. Semin Arthro 2010; 21: 218-222

Dolore muscolare (mialgia). https://www.my-personaltrainer.it/salute/dolore-muscolare-mialgia.html

Eaton CB. et al. Arthritis Rheumatol 2022 Jun; 74 (6): 992-1000

Epicentro Istituto Superiore di Sanità. https://www.epicentro.iss.it/muscolo-scheletriche/

Feninno D. Bonacina A. La Med Biol 2017; 2: 37-42

Fernandes L. et al. Ann Rheum Dis 2013; 72: 1125-1135

Ferreira AM. et al. Acta Biomaterialia 2012; 8 (9): 3191-3200

Formis A. Recidiva di De Quervain in musicista: trattamento combinato onde urto focalizzate e terapia infiltrativa con collagene porcino infiltrativo. SIAGASCOT, Bari, March 21–23, 2024

Fusi C., Lopresti E. Trattamento infiltrativo con collagene tipo I porcino sulle lesioni del legamento peroneo astragalico anteriore in pazienti sportivi: un case series. 12th I.S.Mu.L.T. Congress, Rome, April 12–13, 2024

Gallo N, et al. J Funct Biomater. 2020 Nov 1;11(4):79

Ganesan VV. et al. Biophysical Chemistry 2018; 240: 15-24

Giarda F. J Clin Med 2023; 12: 4640

Giarda F. et al. SIMFER National Congress, October 12–15, 2023

Giovannangeli F. et al. Physiological Regulating Medicine 2016-2017; 31-32

Godek P. Ortop Traumatol Rehabil 2019; 21(6): 427-434

Godek P. et al. ISIAT 2021

Godek P. et al. BMC Musculoskelet Disord 2022; 23 (1): 1109

Hauser RA., Dolan EE. Journal of Prolotherapy 2011; 3 (4): 836-846

Hicks BL, et al. from: https://www.ncbi.nlm.nih.gov/books/NBK448172/ [Updated 2023 Aug 4]

Jordan KM. et al. Ann Rheum Dis 2003; 62: 1145-1155

Koszela K. et al. J Clin Med 2024; 13 (3): 787

Lazzaro F. La terapia infiltrativa nell'Apparato locomotore, 41

Maffulli N. et al. Muscles, Ligaments and Tendons Journal 2013; 3 (4): 241-249

Martin Martin LS. et al. BMC Musculoskelet Disord 2016; 17: 94

MD-TECHNICAL DATA SHEET of all products

Migliore A. et al. La Med Biol 2013/2; 13

Migliore A. Ravasio R. AboutOpen 2020; 7(1): 16-20

Milani L. La Med Biol 2010; 3: 3-15

Milani L. La Med Biol 2013; 2: 3-18

Milani L. La Med Biol 2019; 2: 3-18

Milano E. La Med Biol 2013; 4: 15-20

Milano E. Physiological Regulating Medicine 2020; 39-44

Milano E. La Med Biol 2021/1; 25-29

Mirisola G. et al. (2023) Case series sul trattamento infiltrativo con collagene suino in pazienti con artrosi di caviglia post traumatica. SIMFER

Mutti M. (2023) Tendinosi calcifica: una nuova opportunità terapeutica infiltrativa a base di collagene suino. SIMFER. Poster N.51

Ottaviani M. La Med Biol 2014; 3: 11-21

Pavelka K. et al. La Med Biol 2012; 4: 13-17

Pavelka K. et al. Physiol Res 2019; 68 (Suppl. 1): S65-S74

Pesaresi A. et al. Trattamento infiltrativo ecoguidato del dito a scatto con collagene. Iniziali evidenze cliniche. 51st SIMFER National Congress, Bologna, October 12–15, 2023

Placella G. Il trattamento della tendinopatia achillea con collagene infiltrativo porcino di tipo i in pazienti diabetici: case series. SIAGASCOT and SIOT 2024

Posabella G. La Med Biol 2011; 3: 3-11

Randelli PS. GIOT 2010; 36: 211-222

Randelli F. et al. Cells 2018; 7 (12): 246

Randelli F. et al. Cells 2020; 9 (12): 2641

Randelli F. et al. Life 2025; 15: 366

Raychev I. Movement Disorders Bulgaria 2013/2; 28-32

Ricciardello S. et al. Efficacia e sicurezza delle infiltrazioni di collagene porcino di tipo I nel trattamento della tendinopatia degli hamstring. CÍVITAS METROPOLITANO STADIUM 25th, 26th, 27th May 2024 • Madrid, Spain

Ruiu DE. Advanced Therapies 2012; 1: 30-39

Schadow S. et al. PLoS One 2013; 8 (1): e53955

Shoulders MD, Raines RT. Annu Rev Biochem 2009; 78: 929-58

Silvipriya KS. et al. Journal of Applied Pharmaceutical Science 2015; 5 (3): 123-127

Staňa J. Physiological Regulating Medicine 2016-2017; 19-20

Strategia nazionale «Malattie muscolo-scheletriche» 2017-2022. Lega svizzera contro il reumatismo (LSR). Available online at: su https://www.rheumaliga.ch/assets/doc/CH_Dokumente/ueber-uns/Strategia_nazionale_Mallatie_musculo-scheletriche_Versione_breve.pdf

Tarantino D. et al. Int J Environ Res Public Health 2023;20 (5): 4390

Wang H. Polymers 2021; 13 (22): 3868

Yen TY. et al. Ozonoterapia con infiltrazioni focali a base di collagene su un paziente con grave cervicalgia. 12° I.S.Mu.L.T. Congress, Rome, April 12–13, 2024

Zagarella A. et al. Terapia infiltrativa ecoguidata con collagene porcino dl tipo I nelle lesioni parziali della cuffia dei rotatori (CDR). SIOT 2024.

Zocco R. et al. Physiological Regulating Medicine 2012; 41

Zurita Uroz N. Physiological Regulating Medicine 2016-2017; 15-17

INSIGHTS

Internal code: XXXX
Bureau Veritas Certification body.
The following information is intended exclusively for professionals.

GUNA MEDICAL DEVICES:
Effectiveness in calcific tendinitis of the supraspinatus

Reduction and disa **ER**



Study on 10 patients with calcific tendinitis of the supraspinatus. Patients received weekly ultrasound-guided injections of MD-SHOULDER for 4 consecutive weeks. Evaluations were performed before treatment and 2 weeks after the final injection.

e biological
ain reduction
provement),
ag effect
d, by acting
ons.

treatment.

Study design

Download the study

Replace Reinforce Repair

Zurita Uroz N. Physiological Regulating Medicine 2016-2017; 15-17

GUNA MEDICAL DEVICES:
Effectiveness in partial-thickness supraspinatus tendon lesions

Improvement in pai
and regeneration of
agen

Study conducted on 1 patient with partial-thickness tears of the supraspinatus tendon. The patient was treated with a series of 4 intra-tendinous, ultrasound-guided injections of type I collagen at weekly intervals, in combination with physical therapy. The patient was evaluated at the time of enrolment (T0), right before the third injection (T1), and 1 month (T2), 3 months (T3) and 18 months (T4) after the fourth injection.

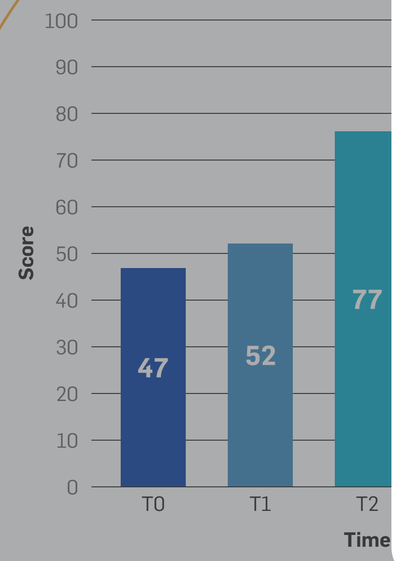



3: Smaller, less defined artial-thickness lesion



fairly regular and isoechoic, with no signs of lesion

The patient was fully compliant with the therapy, and **no adverse events were reported.**

DASH = Disability for Arm, Shoulder and Hand
Graphical elaboration of Fig. 1 and Tab.1

Study design

Download the study

Replace Reinforce Repair

Corrado B. et al. Oxford Medical Case Reports 2020; 11: 408–410

GUNA MEDICAL DEVICES:
Effectiveness in shoulder pain in post-stroke hemiplegic patients

Passive joint mobili

Study conducted on 40 patients aged 55-75 years with recent ischemic stroke; clinical and instrumental diagnosis of painful shoulder on the hemiplegic side due to adhesive capsulitis, less than 3 months after the cerebral ischemic event; WBS (Wong-Baker Scale) > 5, without NSAID, cortisone or opioid intake. Patients were randomly divided into 2 treatment groups stratified by age, gender, and pain intensity. Group A was treated with intra-articular infiltration of 1 vial of Triamcinolone 40 mg and 3 ml of Ropivacaine 2% (for a total volume of 4 ml) weekly for the first 2 weeks. The third treatment was performed 15 days after the second one. Group B was treated with MD-SHOULDER: 3 vials (for a total volume of 6 ml) injected intra-articularly (4 ml) and pericapsularly (2 ml). Outcomes were assessed at 1, 6 and 10 months.

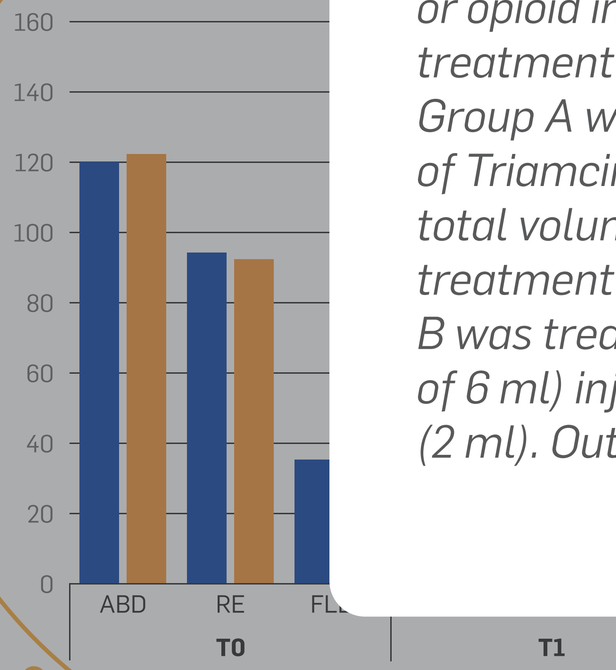

ABD – Abduction
RE – External Rotation
FLEX – Forward Flexion

e achieved in terms of
lenohumeral joint
shoulder mobility, not
, but especially in the
ment, with **continuous**
ved during follow-ups.

with **MD-SHOULDER**
trol the progression
gy, reducing the
ps over time.

PROM = Passive Range Of Motion

Graphical elaboration of Fig. 2

Study design

Download the study

Replace Reinforce Repair

Milano E. La Med. Biol 2021/1; 25-29

GUNA MEDICAL DEVICES:
Effectiveness in rhizarthrosis

Superior effectiven
with **MD-SMALL JO**

Comparison of results from two studies:

- *Study conducted on 22 patients with rhizarthrosis, initially treated for one week only with matrix drainage remedies (Lymphomyosot® drops and Galium-Heel® drops) and the alkalizing agent Gunabasic in the evening. This was followed by treatment with MD-SMALL JOINTS. Injections of MD-SMALL JOINTS were administered weekly for 3 or 4 sessions, with the 4th or 5th injection performed two weeks later.*
- *Study conducted on 51 patients with rhizarthrosis, treated with 3 intra-articular injections of hyaluronic acid, administered at intervals of 3 weeks between each injection.*

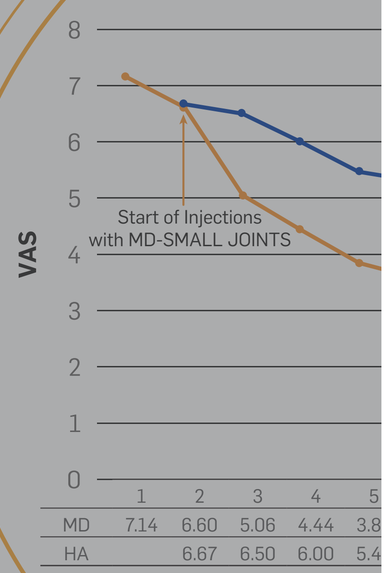

MD-SMALL JOINTS,
arly and marked
ction in painwas
erved from the very
weeks of treatment,
pared to hyaluronic

y work activities
maintained with
ificantly less
omfort.

DASH = Disability for Arm, Shoulder and Hand
VAS = Visual Analogue Scale

Graphical elaboration of Fig. 9 and Fig. 10

Study design

Download the study

Replace
Reinforce
Repair

Brunato F. La Med Biol 2021; 3: 3-12

GUNA MEDICAL DEVICES:

Efficacy in greater trochanteric pain syndrome (GTPS)

Significant reductio **effects**
following treatment

Single-center pilot clinical study with a single-arm design, conducted on 43 patients affected by GTPS (greater trochanteric pain syndrome). Patients were treated with 3 ultrasound-guided peritrochanteric injections of 2 mL of MD-TISSUE per session, administered once a week for three consecutive weeks. Assessments were performed at baseline before the first treatment (T0), and subsequently at one week (T1), two weeks (T2), six weeks (T6), ten weeks (T10), and twenty-four weeks (T24) after the initial injection.

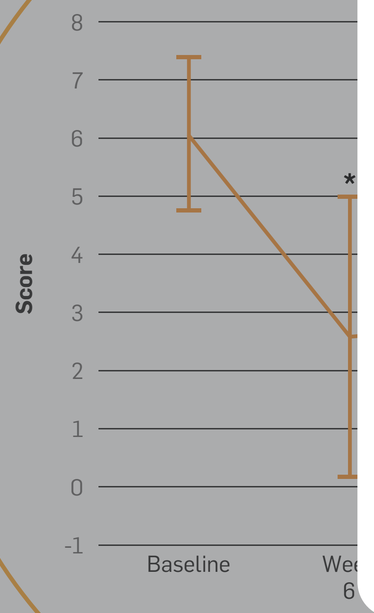

B. After 24 weeks:
reduction of
peri-tendinous edema

weeks and

f cases.
pear to offer

long-term advantages.

NRS = Numeric Rating Scale
PRP = Platelet-Rich Plasma

Graphic elaboration of Fig. 3

Study design

Download the study

Replace Reinforce Repair

Randelli F. et al. Life 2025; 15: 366.

GUNA MEDICAL DEVICES:
Efficacy in hip osteoarthritis

Greater overall imp **d**
treatment of **HA + M**

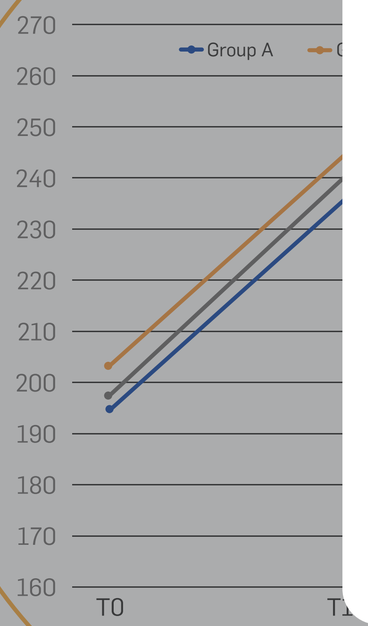

Study on 60 patients with a diagnosis of primary hip osteoarthritis lasting more than 12 months, randomized into three treatment groups:

- ***Group A:*** *one cycle of 3 intra-articular injections of high molecular weight **HA** administered every 10 days.*
- ***Group B:*** *one cycle of 3 intra-articular injections of high molecular weight **HA** combined with peri-capsular injections of **MD-HIP** (2 vials) at T0, T14, and T35, interspersed with 2 peri-intracapsular injections of **MD-HIP** (2 vials) at T7 and T21.*
- ***Group C:*** *one cycle of 2 intra-articular injections of high molecular weight **HA** combined with peri-capsular injections of **MD-HIP** (2 vials) at T7 and T14, interspersed with peri-intracapsular injections of **MD-HIP** (2 vials) at T0, T14, and T35.*

Clinical and functional outcomes were assessed at 3 and 6 months from the first injection treatment.

e Range of Motion
nic Acid
stern Ontario and McMaster
steoarthritis Index

ration from Tab. 5 and Tab. 6

Study design

Download the study

Replace Reinforce Repair

Milano E. La Med Biol 2013; 4: 15-20

GUNA MEDICAL DEVICES:
Effectiveness in gonarthrosis

Improvement in phy **EE,**
showing a similar eff

Prospective, double blind, multicentric, randomized clinical trial with active control. The study was conducted on 60 patients with grade II-III gonarthrosis according to the Kellgren-Lawrence Scale. 29 patients received 5 intra-articular injections of MD-KNEE at weekly intervals, while 31 patients were treated with 5 intra-articular injections of sodium hyaluronate at weekly intervals. Outcomes were assessed at baseline and 3 and 6 months after treatment.

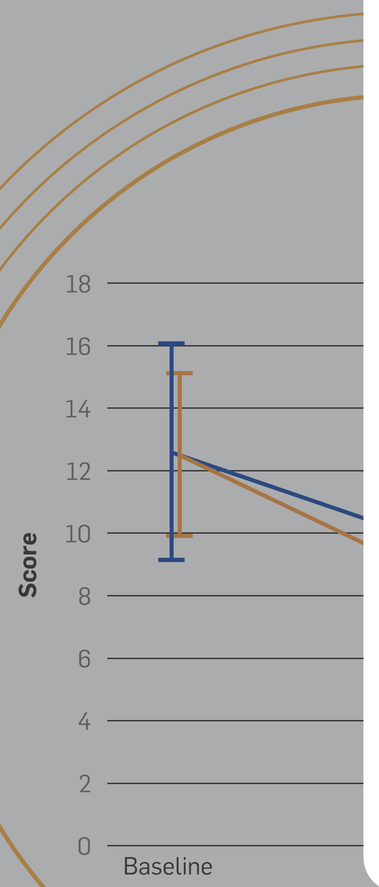

both at
to sodium
ile.

Study design

Download the study

Replace Reinforce Repair

Martin Martin L.S. et al. BMC Musculoskeletal Disorders 2016; 17-94

GUNA MEDICAL DEVICES:
Effectiveness in gonarthrosis

Improvement in joi
with **MD-KNEE + MD**

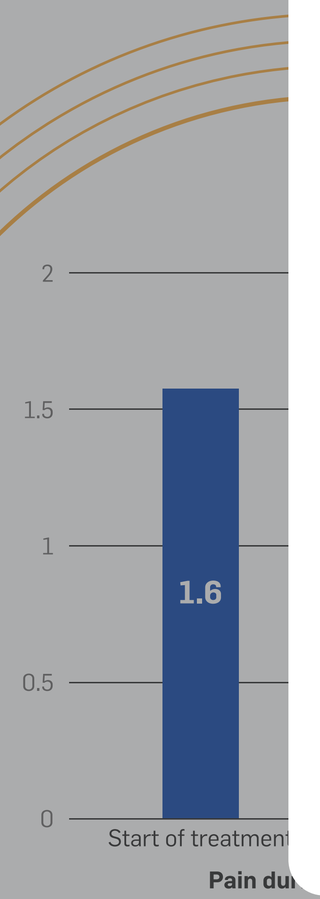

Pain du

Study on 14 patients with gonarthrosis treated with MD-KNEE + MD-MUSCLE: 2 intra- and peri-articular injections per week for 2 consecutive weeks, followed by 1 intra- and peri-articular injection per week for the next 6 weeks (total: 10 treatments over 2 months).

gen MDs
ative and
n the treatment

b. 11-12

Study design

Download the study

Replace Reinforce Repair

Boshnakov D. La Med Biol 2013; 2: 11-12

GUNA MEDICAL DEVICES:
Effectiveness in femoropatellar chondropathy

Greater reduction in … **O_2**
propulsion compared …

Controlled, randomised study conducted on 40 patients with patello-femoral chondropathy. 20 patients received nimesulide + chondroitin sulphate daily; the other 20 patients received a weekly administration of MD-KNEE + Zeel® T delivered with O_2 propulsion. Efficacy evaluations were carried out before the start of treatment and at 1, 2, 3, 6 and 12 weeks after the first administration.

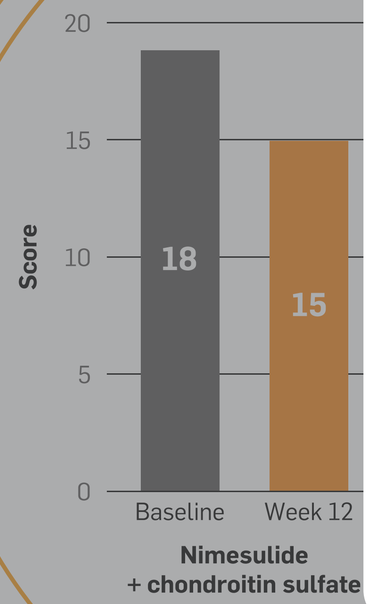

…recorded in
…elivered via O_2
…**asive, painless,**
…nt per week), led

Study design

Download the study

Replace Reinforce Repair

Posabella G. La Med Biol 2011; 3: 3-11

GUNA MEDICAL DEVICES:
Effectiveness in spondylolisthesis

Greater and longer- **tion,**
and **decreased NSA** **with**
FSK therapy, compa

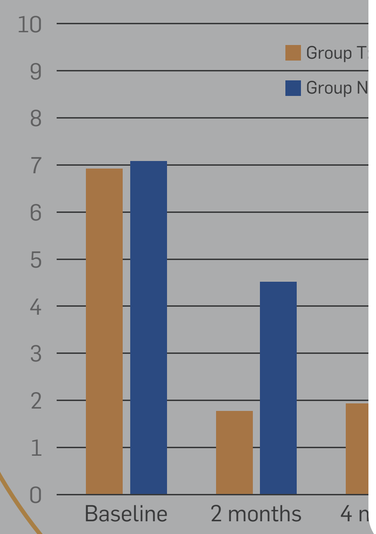

Study on 20 patients with grade 1 and 2 spondylolisthesis. Patients were randomized into two treatment groups: Group T (physiokinesitherapy plus ultrasound-guided infiltration with 4 mL of MD-LUMBAR, 1 mL per facet joint) and group NT (physiokinesitherapy alone). A total of 5 sessions were performed: the first 4 infiltrations were administered weekly, and the fifth after 15 days. Assessments were conducted at 2, 4, 8, and 12 months.

-LUMBAR helps
rove lumbosacral
ility and **restore**
mpromised
tomical
ctures (including
t joint capsules,
mentum flavum,
cles, and deep
nective fascia)
pared to FSK
therapy alone.

50

FSK = Physiokinesitherapy
NRS = Numeric Rating Scale
ODI = Oswestry Disability Index

Graphic elaboration of Tab. 1 and Tab. 2

Study design

Download the study

Replace
Reinforce
Repair

Milano E. Physiological Regulating Medicine 2020; 39-44

GUNA MEDICAL DEVICES:
Effectiveness in acute low back pain

Similar reduction in … BAR, MD-NEURAL, and M…

A study conducted on 97 patients with acute low back pain (< 3 months), randomized into two treatment groups:

- *Group A: 73 patients treated with collagen-based medical devices (total 4 mL: 2 mL MD-LUMBAR, 1 mL MD-MUSCLE, 1 mL MD-NEURAL).*
- *Group B: 24 patients treated with 1% Trimecaine (4 mL).*

Patients received a cycle of 5 subcutaneous paravertebral infiltrations at 8 points (0.5 mL per point per infiltration).
All patients were evaluated at 7 time points: V1 – Day 0, V2 – Day 3±2, V3 – Day 7±2, V4 – Day 11±2, V5 – Day 14±2, V6 – Day 18±2, and V7 – Day 32±2.

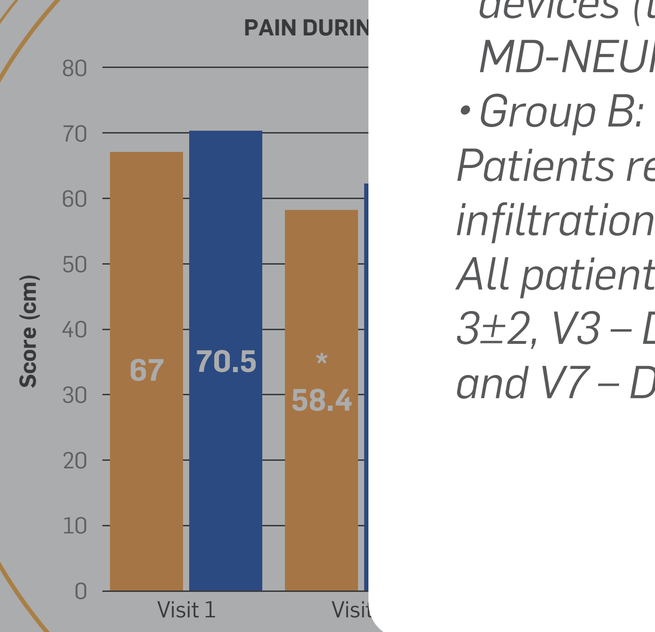

*p<0.05 vs baseline

…**UMBAR, MD-LE** allowed for a **…d for on-demand … better tolerability.**

… a **new strategy in** … on **strengthening** …rlying the …tructures **…nalgesic and** …se products.

Graphic elaboration of Tab. 3A and 3B.

Study design

Download the study

Replace Reinforce Repair

Pavelka K. et al. Physiol Res 2019; 68 (Suppl. 1): S65-S74

GUNA MEDICAL DEVICES:
Effectiveness in chronic low back pain with mesotherapy

Bet

A retrospective study conducted on 130 patients (83 females and 47 males) with Chronic Low Back Pain Syndrome, treated with weekly spinal mesotherapy for five weeks.
65 patients received type I collagen, 65 patients received 1% lidocaine.
Each mesotherapy session involved approximately 20 micro-injections per treatment site.

Lumbosacral infiltration protocol

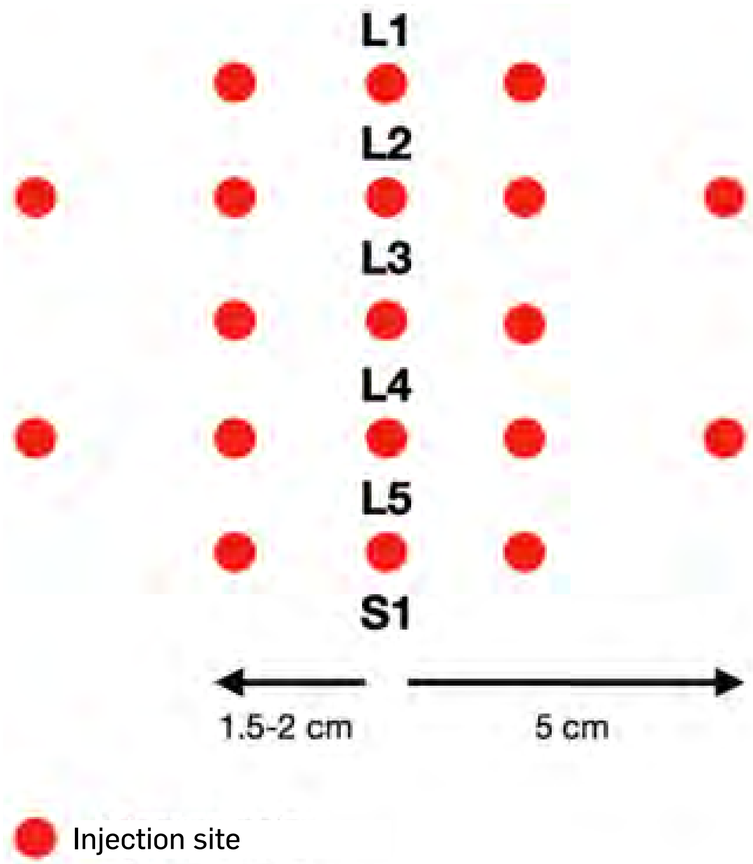

Collagen Lidocaine

LS = Laitinen Scale
VAS = Visual Analogue Scale

Graphic elaboration of Tab. 2 and 4.

Study design and injection sites

Download the study

Replace Reinforce Repair

Koszela K. et al. J Clin Med 2024;13 (3): 787

HYALURONIC ACID

- Acts as a **lubricant** within the joint cavity, working exclusively **intra-articularly**, primarily in **large joints** [1]
- Has **medium/high lubricating viscosity**, with **viscoinduction** or **viscosupplementation** action depending on **molecular weight** [2-4]
- **Effective** in cases of **mild to moderate clinical severity** [1]
- **Most common side effects**: [5]
  - Local pain and transient inflammatory response
- **Less common side effects**: [5]
  - Allergic reactions

VS

TYPE I COLLAGEN

- Also **acts on extra-articular structures** (capsule, ligaments, tendons) in **small, medium, and large joints** [1]
- **Strengthens** lax joint-supporting elements with **regenerative and analgesic effects** [1,6]
- **Effective** not only in **mild and moderate clinical conditions**, but also in **severe cases** that significantly impair patient mobility [1]
- **Does not possess viscosupplementation properties** like hyaluronic acid [2-4]
- Composed of **three alpha amino acid chains** twisted into a **triple helix**, forming a linear protein structure. The α1 and α2 chain sequences of human and porcine type I collagen show **97% and 94% homology**, respectively.
- Acts as a **bio-scaffold** [7]
- **Safe for the patient** [8]

1. Ottaviani M. La Med Biol 2014; 3: 11-21
2. Ganesan VV. et al. Biophysical Chemistry 2018; 240: 15-24
3. Ferreira AM. et al. Acta Biomaterialia 2012; 8 (9): 3191-3200
4. Campbell KA. et al. Arthroscopy 2015; 31 (10): 2036-45.e14
5. Lazzaro F. La terapia infiltrativa nell'Apparato locomotore, pag. 41
6. Hauser R.A., Dolan E.E. Journal of Prolotherapy 2011; 3 (4): 836-846
7. Randelli PS. GIOT 2010; 36: 211-222
8. Milani L. La Med Biol 2010; 3: 3-15

Replace
Reinforce
Repair

MEDICAL DEVICES GUNA

«ARTICULAR»

MD - SHOULDER

Composition: Collagen, Iris, NaCl, Water for injection.



- Effectively reduces pain and improves joint mobility of the shoulder

TECHNICAL
DATA SHEET

Directions for use

1–2 infiltrations per week to limit the physiological deterioration of joints and tissues (tendons and ligaments).
Results are evident from the third or fifth week.

MD-SHOULDER. TECHNICAL DATA SHEET

MEDICAL DEVICES GUNA

«ARTICULAR»

MD - SHOULDER

Composition: Collagen, Iris, NaCl, Water for injection.



- Effectively reduces pain and improves joint mobility of the shoulder

TECHNICAL
DATA SHEET

Directions for use

1–2 infiltrations per week to limit the physiological deterioration of joints and tissues (tendons and ligaments).
Results are evident from the third or fifth week.

MD-SHOULDER. TECHNICAL DATA SHEET

MEDICAL DEVICES GUNA

«ARTICULAR»

MD - HIP

Composition: Collagen, Calcium phosphate, NaCl, Water for injection.



- Improves mobility of the hip joint
- Supports peri-articular muscle tissue
- Soothes pain at rest or pain due to joint movement or bad posture

TECHNICAL
DATA SHEET

Directions for use
1–2 infiltrations per week to limit the physiological deterioration of joints and tissues (tendons and ligaments).
Results are evident from the third or fifth week.

MD-HIP. TECHNICAL DATA SHEET

MEDICAL DEVICES GUNA

«ARTICULAR»

MD - HIP

Composition: Collagen, Calcium phosphate, NaCl, Water for injection.



- Improves mobility of the hip joint
- Supports peri-articular muscle tissue
- Soothes pain at rest or pain due to joint movement or bad posture

TECHNICAL
DATA SHEET

Directions for use
1–2 infiltrations per week to limit the physiological deterioration of joints and tissues (tendons and ligaments).
Results are evident from the third or fifth week.

MD-HIP. TECHNICAL DATA SHEET

MEDICAL DEVICES GUNA

«ARTICULAR»

MD - KNEE

Composition: Collagen, Arnica, NaCl, Water for injection.



- Effectively improves knee pain and mobility

TECHNICAL
DATA SHEET

Directions for use

1–2 infiltrations per week to limit the physiological deterioration of joints and tissues (ligaments).
Results are evident from the third or fifth week.

MD-KNEE. TECHNICAL DATA SHEET

MEDICAL DEVICES GUNA

«ARTICULAR»

MD - KNEE

Composition: Collagen, Arnica, NaCl, Water for injection.



- Effectively improves knee pain and mobility

TECHNICAL
DATA SHEET

Directions for use

1–2 infiltrations per week to limit the physiological deterioration of joints and tissues (ligaments).
Results are evident from the third or fifth week.

MD-KNEE. TECHNICAL DATA SHEET

MEDICAL DEVICES GUNA

«ARTICULAR»

MD - SMALL JOINTS

Composition: Collagen, Viola, NaCl, Water for injection.



- Effectively reduces pain and improves the mobility of small joints

TECHNICAL
DATA SHEET

Directions for use

1–2 infiltrations per week to limit the physiological deterioration of joints and tissues (ligaments).
Results are evident from the third or fifth week.

MEDICAL DEVICES GUNA

«ARTICULAR»

MD - SMALL JOINTS

Composition: Collagen, Viola, NaCl, Water for injection.



- Effectively reduces pain and improves the mobility of small joints

TECHNICAL
DATA SHEET

Directions for use

1–2 infiltrations per week to limit the physiological deterioration of joints and tissues (ligaments).
Results are evident from the third or fifth week.

MEDICAL DEVICES GUNA

«ARTICULAR»

MD - SMALL JOINTS

Composition: Collagen, Viola, NaCl, Water for injection.



- Effectively reduces pain and improves the mobility of small joints

TECHNICAL
DATA SHEET

Directions for use

1–2 infiltrations per week to limit the physiological deterioration of joints and tissues (ligaments).
Results are evident from the third or fifth week.

MEDICAL DEVICES GUNA

«ARTICULAR»

MD - SMALL JOINTS

Composition: Collagen, Viola, NaCl, Water for injection.



- Effectively reduces pain and improves the mobility of small joints

TECHNICAL
DATA SHEET

Directions for use

1–2 infiltrations per week to limit the physiological deterioration of joints and tissues (ligaments).
Results are evident from the third or fifth week.

MEDICAL DEVICES GUNA

«ARTICULAR»

MD - LUMBAR

Composition: Collagen, *Hamamelis virginiana*, NaCl, Water for injection.



- Effectively improves mobility of the lumbosacral area of the spine

TECHNICAL
DATA SHEET

Directions for use

1–2 infiltrations per week to limit the physiological deterioration of joints and tissues (tendons and ligaments).
Results are evident from the third or fifth week.

MEDICAL DEVICES GUNA

«ARTICULAR»

MD - LUMBAR

Composition: Collagen, *Hamamelis virginiana*, NaCl, Water for injection.



- Effectively improves mobility of the lumbosacral area of the spine

TECHNICAL
DATA SHEET

Directions for use

1–2 infiltrations per week to limit the physiological deterioration of joints and tissues (tendons and ligaments).
Results are evident from the third or fifth week.

MEDICAL DEVICES GUNA

«ARTICULAR»

MD - LUMBAR

Composition: Collagen, *Hamamelis virginiana*, NaCl, Water for injection.



- Effectively improves mobility of the lumbosacral area of the spine

TECHNICAL
DATA SHEET

Directions for use

1–2 infiltrations per week to limit the physiological deterioration of joints and tissues (tendons and ligaments).
Results are evident from the third or fifth week.

MEDICAL DEVICES GUNA

«ARTICULAR»

MD - ISCHIAL

Composition: Collagen, *Rhododendron chrysanthum*, NaCl, Water for injection.



- Improves leg mobility
- Supports leg muscle tissue
- Soothes the pain due to inflammation/ compression of the great sciatic and sciatic nerve

TECHNICAL
DATA SHEET

Directions for use
1–2 infiltrations per week to limit the physiological deterioration of joints and tissues (tendons and ligaments).
Results are evident from the third or fifth week.

MD-ISCHIAL. TECHNICAL DATA SHEET

MEDICAL DEVICES GUNA

«ARTICULAR»

MD - ISCHIAL

Composition: Collagen, *Rhododendron chrysanthum*, NaCl, Water for injection.



- Improves leg mobility
- Supports leg muscle tissue
- Soothes the pain due to inflammation/ compression of the great sciatic and sciatic nerve

TECHNICAL
DATA SHEET

Directions for use
1–2 infiltrations per week to limit the physiological deterioration of joints and tissues (tendons and ligaments).
Results are evident from the third or fifth week.

MD-ISCHIAL. TECHNICAL DATA SHEET

MEDICAL DEVICES GUNA

«ARTICULAR»

MD - NECK

Composition: Collagen, Silicon, NaCl, Water for injection.



- Improves mobility of the cervical region of the spine
- Promotes cervical muscle stretching
- Supports cervical muscle tissue in bad posture disorders
- Soothes cervical column pain due to movement

TECHNICAL
DATA SHEET

Directions for use
1–2 infiltrations per week to limit the physiological deterioration of joints and tissues (tendons and ligaments).
Results are evident from the third or fifth week.

MD-NECK. TECHNICAL DATA SHEET

MEDICAL DEVICES GUNA

«ARTICULAR»

MD - NECK

Composition: Collagen, Silicon, NaCl, Water for injection.



- Improves mobility of the cervical region of the spine
- Promotes cervical muscle stretching
- Supports cervical muscle tissue in bad posture disorders
- Soothes cervical column pain due to movement

TECHNICAL
DATA SHEET

Directions for use
1–2 infiltrations per week to limit the physiological deterioration of joints and tissues (tendons and ligaments).
Results are evident from the third or fifth week.

MD-NECK. TECHNICAL DATA SHEET

MEDICAL DEVICES GUNA
«ARTICULAR»

MD - POLY

Composition: Collagen, *Drosera rotundifolia*, NaCl, Water for injection.



- Improves small joint mobility
- Promotes muscle stretching
- Supports muscle tissue in bad posture disorders
- Soothes local pain and pain due to joint movement or bad posture

TECHNICAL
DATA SHEET

Directions for use
1–2 infiltrations per week to limit the physiological deterioration of joints and tissues (tendons and ligaments).
Results are evident from the third or fifth week.

MEDICAL DEVICES GUNA

«ARTICULAR»

MD - THORACIC

Composition: Collagen, Cimicifuga racemosa, NaCl, Water for injection.



- Improves mobility of the thoracic tract of the spine
- Promotes muscle stretching
- Supports muscle tissue in bad posture disorders
- Soothes pain due to movement

TECHNICAL
DATA SHEET

Directions for use
1–2 infiltrations per week to limit the physiological deterioration of joints and tissues (tendons and ligaments).
Results are evident from the third or fifth week.

MEDICAL DEVICES GUNA

«ARTICULAR»

MD - THORACIC

Composition: Collagen, Cimicifuga racemosa, NaCl, Water for injection.



- Improves mobility of the thoracic tract of the spine
- Promotes muscle stretching
- Supports muscle tissue in bad posture disorders
- Soothes pain due to movement

TECHNICAL
DATA SHEET

Directions for use
1–2 infiltrations per week to limit the physiological deterioration of joints and tissues (tendons and ligaments).
Results are evident from the third or fifth week.

MEDICAL DEVICES GUNA

«NON-ARTICULAR»

MD - TISSUE

Composition: Collagen, Ascorbic acid, Magnesium gluconate, Pyridoxine hydrochloride, Riboflavin, Thiamine hydrochloride, NaCl, Water for injection.



- Effectively reduces pain and improves joint and tissue movement (tendons and ligaments)

TECHNICAL
DATA SHEET

Directions for use

1–2 infiltrations per week to limit the physiological deterioration of joints and tissues (tendons and ligaments).
Results are evident from the third or fifth week.

MD-TISSUE. TECHNICAL DATA SHEET

MEDICAL DEVICES GUNA

«NON-ARTICULAR»

MD - TISSUE

Composition: Collagen, Ascorbic acid, Magnesium gluconate, Pyridoxine hydrochloride, Riboflavin, Thiamine hydrochloride, NaCl, Water for injection.



- Effectively reduces pain and improves joint and tissue movement (tendons and ligaments)

TECHNICAL
DATA SHEET

Directions for use

1–2 infiltrations per week to limit the physiological deterioration of joints and tissues (tendons and ligaments).
Results are evident from the third or fifth week.

MD-TISSUE. TECHNICAL DATA SHEET

MEDICAL DEVICES GUNA

«NON-ARTICULAR»

MD - TISSUE

Composition: Collagen, Ascorbic acid, Magnesium gluconate, Pyridoxine hydrochloride, Riboflavin, Thiamine hydrochloride, NaCl, Water for injection.



- Effectively reduces pain and improves joint and tissue movement (tendons and ligaments)

TECHNICAL
DATA SHEET

Directions for use

1–2 infiltrations per week to limit the physiological deterioration of joints and tissues (tendons and ligaments).
Results are evident from the third or fifth week.

MD-TISSUE. TECHNICAL DATA SHEET

MEDICAL DEVICES GUNA

«NON-ARTICULAR»

MD - TISSUE

Composition: Collagen, Ascorbic acid, Magnesium gluconate, Pyridoxine hydrochloride, Riboflavin, Thiamine hydrochloride, NaCl, Water for injection.



- Effectively reduces pain and improves joint and tissue movement (tendons and ligaments)

TECHNICAL
DATA SHEET

Directions for use

1–2 infiltrations per week to limit the physiological deterioration of joints and tissues (tendons and ligaments).
Results are evident from the third or fifth week.

MD-TISSUE. TECHNICAL DATA SHEET

MEDICAL DEVICES GUNA

«NON-ARTICULAR»

MD - TISSUE

Composition: Collagen, Ascorbic acid, Magnesium gluconate, Pyridoxine hydrochloride, Riboflavin, Thiamine hydrochloride, NaCl, Water for injection.



- Effectively reduces pain and improves joint and tissue movement (tendons and ligaments)

TECHNICAL
DATA SHEET

Directions for use

1–2 infiltrations per week to limit the physiological deterioration of joints and tissues (tendons and ligaments).
Results are evident from the third or fifth week.

MD-TISSUE. TECHNICAL DATA SHEET

MEDICAL DEVICES GUNA

«NON-ARTICULAR»

MD - TISSUE

Composition: Collagen, Ascorbic acid, Magnesium gluconate, Pyridoxine hydrochloride, Riboflavin, Thiamine hydrochloride, NaCl, Water for injection.



- Effectively reduces pain and improves joint and tissue movement (tendons and ligaments)

TECHNICAL
DATA SHEET

Directions for use

1–2 infiltrations per week to limit the physiological deterioration of joints and tissues (tendons and ligaments).
Results are evident from the third or fifth week.

MD-TISSUE. TECHNICAL DATA SHEET

MEDICAL DEVICES GUNA

«NON-ARTICULAR»

MD - TISSUE

Composition: Collagen, Ascorbic acid, Magnesium gluconate, Pyridoxine hydrochloride, Riboflavin, Thiamine hydrochloride, NaCl, Water for injection.



- Effectively reduces pain and improves joint and tissue movement (tendons and ligaments)

TECHNICAL
DATA SHEET

Directions for use

1–2 infiltrations per week to limit the physiological deterioration of joints and tissues (tendons and ligaments).
Results are evident from the third or fifth week.

MD-TISSUE. TECHNICAL DATA SHEET

MEDICAL DEVICES GUNA

«NON-ARTICULAR»

MD - TISSUE

Composition: Collagen, Ascorbic acid, Magnesium gluconate, Pyridoxine hydrochloride, Riboflavin, Thiamine hydrochloride, NaCl, Water for injection.



- Effectively reduces pain and improves joint and tissue movement (tendons and ligaments)

TECHNICAL
DATA SHEET

Directions for use

1–2 infiltrations per week to limit the physiological deterioration of joints and tissues (tendons and ligaments).
Results are evident from the third or fifth week.

MD-TISSUE. TECHNICAL DATA SHEET

MEDICAL DEVICES GUNA

«NON-ARTICULAR»

MD - TISSUE

Composition: Collagen, Ascorbic acid, Magnesium gluconate, Pyridoxine hydrochloride, Riboflavin, Thiamine hydrochloride, NaCl, Water for injection.



- Effectively reduces pain and improves joint and tissue movement (tendons and ligaments)

TECHNICAL
DATA SHEET

Directions for use

1–2 infiltrations per week to limit the physiological deterioration of joints and tissues (tendons and ligaments).
Results are evident from the third or fifth week.

MD-TISSUE. TECHNICAL DATA SHEET

MEDICAL DEVICES GUNA

«NON-ARTICULAR»

MD - TISSUE

Composition: Collagen, Ascorbic acid, Magnesium gluconate, Pyridoxine hydrochloride, Riboflavin, Thiamine hydrochloride, NaCl, Water for injection.



- Effectively reduces pain and improves joint and tissue movement (tendons and ligaments)

TECHNICAL
DATA SHEET

Directions for use

1–2 infiltrations per week to limit the physiological deterioration of joints and tissues (tendons and ligaments).
Results are evident from the third or fifth week.

MD-TISSUE. TECHNICAL DATA SHEET

MEDICAL DEVICES GUNA

«NON-ARTICULAR»

MD - TISSUE

Composition: Collagen, Ascorbic acid, Magnesium gluconate, Pyridoxine hydrochloride, Riboflavin, Thiamine hydrochloride, NaCl, Water for injection.



- Effectively reduces pain and improves joint and tissue movement (tendons and ligaments)

TECHNICAL
DATA SHEET

Directions for use

1–2 infiltrations per week to limit the physiological deterioration of joints and tissues (tendons and ligaments).
Results are evident from the third or fifth week.

MD-TISSUE. TECHNICAL DATA SHEET

MEDICAL DEVICES GUNA

«NON-ARTICULAR»

MD - MUSCLE

Composition: Collagen, Hypericum, NaCl, Water for injection.



- Enhances muscle relaxation and functioning
- Supports the muscle tissue in bad posture disorders
- Improves joint mobility
- Soothes local pain or pain due to movement or bad posture

TECHNICAL
DATA SHEET

Directions for use
1–2 infiltrations per week to limit the physiological deterioration of joints and tissues (muscles, tendons and ligaments).
Results are evident from the third or fifth week.

MEDICAL DEVICES GUNA

«NON-ARTICULAR»

MD - MUSCLE

Composition: Collagen, Hypericum, NaCl, Water for injection.



- Enhances muscle relaxation and functioning
- Supports the muscle tissue in bad posture disorders
- Improves joint mobility
- Soothes local pain or pain due to movement or bad posture

TECHNICAL
DATA SHEET

Directions for use
1–2 infiltrations per week to limit the physiological deterioration of joints and tissues (muscles, tendons and ligaments).
Results are evident from the third or fifth week.

MEDICAL DEVICES GUNA

«NON-ARTICULAR»

MD - MUSCLE

Composition: Collagen, Hypericum, NaCl, Water for injection.



- Enhances muscle relaxation and functioning
- Supports the muscle tissue in bad posture disorders
- Improves joint mobility
- Soothes local pain or pain due to movement or bad posture

TECHNICAL
DATA SHEET

Directions for use
1–2 infiltrations per week to limit the physiological deterioration of joints and tissues (muscles, tendons and ligaments).
Results are evident from the third or fifth week.

MEDICAL DEVICES GUNA

«NON-ARTICULAR»

MD - MUSCLE

Composition: Collagen, Hypericum, NaCl, Water for injection.



- Enhances muscle relaxation and functioning
- Supports the muscle tissue in bad posture disorders
- Improves joint mobility
- Soothes local pain or pain due to movement or bad posture

TECHNICAL
DATA SHEET

Directions for use
1–2 infiltrations per week to limit the physiological deterioration of joints and tissues (muscles, tendons and ligaments).
Results are evident from the third or fifth week.

MEDICAL DEVICES GUNA

«NON-ARTICULAR»

MD - NEURAL

Composition: Collagen, Colocynthis, NaCl, Water for injection.



- Mechanical support in case of other on-going therapies
- MD-NEURAL, due to its action in restructuring the perineurium, is a medical device useful for improving joint mobility and reducing pain symptoms, specifically related to postural disorders

TECHNICAL
DATA SHEET

Directions for use
1–2 infiltrations per week to limit the physiological deterioration of joints and tissues (tendons and ligaments).
Results are evident from the third or fifth week.

MEDICAL DEVICES GUNA

«NON-ARTICULAR»

MD - NEURAL

Composition: Collagen, Colocynthis, NaCl, Water for injection.



- Mechanical support in case of other on-going therapies
- MD-NEURAL, due to its action in restructuring the perineurium, is a medical device useful for improving joint mobility and reducing pain symptoms, specifically related to postural disorders

TECHNICAL
DATA SHEET

Directions for use
1–2 infiltrations per week to limit the physiological deterioration of joints and tissues (tendons and ligaments).
Results are evident from the third or fifth week.

MEDICAL DEVICES GUNA

«NON-ARTICULAR»

MD - NEURAL

Composition: Collagen, Colocynthis, NaCl, Water for injection.



- Mechanical support in case of other on-going therapies
- MD-NEURAL, due to its action in restructuring the perineurium, is a medical device useful for improving joint mobility and reducing pain symptoms, specifically related to postural disorders

TECHNICAL
DATA SHEET

Directions for use
1–2 infiltrations per week to limit the physiological deterioration of joints and tissues (tendons and ligaments).
Results are evident from the third or fifth week.

MEDICAL DEVICES GUNA

«NON-ARTICULAR»

MD - NEURAL

Composition: Collagen, Colocynthis, NaCl, Water for injection.



- Mechanical support in case of other on-going therapies
- MD-NEURAL, due to its action in restructuring the perineurium, is a medical device useful for improving joint mobility and reducing pain symptoms, specifically related to postural disorders

TECHNICAL
DATA SHEET

Directions for use
1–2 infiltrations per week to limit the physiological deterioration of joints and tissues (tendons and ligaments).
Results are evident from the third or fifth week.

MEDICAL DEVICES GUNA

«NON-ARTICULAR»

MD - NEURAL

Composition: Collagen, Colocynthis, NaCl, Water for injection.



- Mechanical support in case of other on-going therapies
- MD-NEURAL, due to its action in restructuring the perineurium, is a medical device useful for improving joint mobility and reducing pain symptoms, specifically related to postural disorders

TECHNICAL
DATA SHEET

Directions for use
1–2 infiltrations per week to limit the physiological deterioration of joints and tissues (tendons and ligaments).
Results are evident from the third or fifth week.

MEDICAL DEVICES GUNA

«NON-ARTICULAR»

MD - MATRIX

Composition: Collagen, Citric acid, Nicotinamide, NaCl, Water for injection.



- Strengthens the extracellular matrix where collagen is located

TECHNICAL
DATA SHEET

Directions for use
1–2 infiltrations per week to limit the physiological deterioration of joints and tissues (tendons and ligaments).
Results are evident from the third or fifth week.

MD-MATRIX. TECHNICAL DATA SHEET

Godek *et al. BMC Musculoskeletal Disorders* (2022) 23:1109
https://doi.org/10.1186/s12891-022-06089-9

BMC Musculoskeletal Disorders

RESEARCH

Open Access

Collagen and platelet-rich plasma in partial-thickness rotator cuff injuries. Friends or only indifferent neighbours? Randomised controlled trial

Piotr Godek[1*], Beata Szczepanowska-Wolowiec[2] and Dominik Golicki[3]

Abstract

Background: Partial-thickness rotator cuff injuries (PTRCI) are the sum of degenerative, overload, and microtrauma processes. An external supply of collagen and platelet-rich plasma (PRP) could potentially counteract the deterioration of degenerative tendinopathy. This study aimed to compare the effectiveness of collagen with PRP, PRP alone, and collagen alone in the treatment of PTRCI.

Methods: Ninety patients with PTRCI were randomised and treated with ultrasound-guided injections into the shoulder bursa every consecutive week: Group A – collagen with PRP ($n=30$), Group B – collagen alone ($n=30$), and Group C – PRP alone ($n=30$). Primary outcomes were pain intensity measured in control points on a numeric rating scale (NRS), QuickDash, and EQ-5D-5L questionnaires at the initial assessment (IA) and control assessments after 6 (T1), 12 (T2), and 24 (T3) weeks, respectively.

Results: No statistical differences were found between groups in primary outcomes, although there was a trend towards improvement in Groups A and C (opposite to Group B) between T2 and T3. The following parameters were also observed: rotator cuff discontinuity ($n=3$, one case in each group) and rotator cuff regeneration ($n=22$ in Group A, $n=20$ in Group B, and $n=23$ in Group C).

Conclusions: Combined therapy of collagen and PRP in PTRCI presents similar effectiveness to monotherapies with collagen or PRP.

Trial registration: The study was prospectively registered on the NCT Trial Center (identification number: NCT04492748) on 30.07.2020.

Keywords: Collagen, Conservative treatment, Platelet-rich plasma, Rotator cuff, Tendinopathy

Background

Rotator cuff injuries (RCI) rank third in the population prevalence among musculoskeletal system pathologies (16%) after lumbar spine pain (25%) and knee pain (19%). The prevalence of RCI is 5–39%. It increases with age, reaching over 30% in patients over 60 years old, with a great majority described as rotator cuff tendinopathy (RCT), mainly in the form of partial-thickness RCI (PTRCI) as an emanation of degenerative changes [1]. Over 85% of the dry mass of the rotator cuff tendons is type I collagen. Therefore, disorganisation of collagen fibres and a negative metabolic balance of collagen underlie the macroscopic lesions visible in ultrasound or magnetic resonance imaging (MRI) [2].

*Correspondence: piotrgodek.smc@gmail.com

[1] Sutherland Medical Center, 04-036 Warsaw, Poland
Full list of author information is available at the end of the article

© The Author(s) 2022. **Open Access** This article is licensed under a Creative Commons Attribution 4.0 International License, which permits use, sharing, adaptation, distribution and reproduction in any medium or format, as long as you give appropriate credit to the original author(s) and the source, provide a link to the Creative Commons licence, and indicate if changes were made. The images or other third party material in this article are included in the article's Creative Commons licence, unless indicated otherwise in a credit line to the material. If material is not included in the article's Creative Commons licence and your intended use is not permitted by statutory regulation or exceeds the permitted use, you will need to obtain permission directly from the copyright holder. To view a copy of this licence, visit http://creativecommons.org/licenses/by/4.0/. The Creative Commons Public Domain Dedication waiver (http://creativecommons.org/publicdomain/zero/1.0/) applies to the data made available in this article, unless otherwise stated in a credit line to the data.

Most often, the PTRCI concerns the supraspinatus tendon (SSP), which is a crucial factor in centring the humeral head during upper limb elevation [3, 4]. In traumatic cases, the subscapularis and infraspinatus tendons are often affected by long head biceps instability [5]. There are several reasons for the degenerative process leading initially to oedema, micro-perforations, and then full-thickness tendon lesions: 1) age-related weakening of blood supply near the SSP insertion, 2) concomitant degenerative spurs of acromioclavicular joint or acromion shape as a direct cause of the subacromial impingement, 3) disturbed muscle timing between rotator cuff (RC) and deltoid usually associated with cervical spondylosis, (scapular dyskinesis), 4) shoulder joint multidirectional instability as a result of capsule-ligamentous elements laxity and disturbed contact of joint surfaces with RC posterior impingement [6, 7].

The consequences of RCI include scapular dyskinesis and upper and anterior migration of the humeral head, followed by subacromial bursitis [8]. The PTRCI results in shoulder pain radiating to the elbow, muscular weakness, impaired function, and disability [9]. Medium- to long-term clinical and functional outcomes of isolated and combined subscapularis tears can be repaired arthroscopically [10]. Due to the risk of surgery, reduced strength of RC tendons, and a significant risk of injury recurrence, conservative options are the first choice, especially in older adults [11, 12]. These conservative procedures comprise physical therapy and pharmacotherapy with steroid injections for anti-inflammatory effects, platelet-rich plasma (PRP), collagen injections, and autologous conditioned serum (ACS) for regenerative effects, as well as rehabilitation management [13–15].

PRP has well-evidenced effects in alleviating symptoms and slowing tendon degeneration, demonstrating its advantage over steroid administration or prolotherapy [16–18]. Collagen injections in the vicinity of the injured tissue (into the tendon itself or into the subacromial bursa) also have a suppressing effect on the negative balance of collagen metabolism. The premises for this type of injection are reports showing a reduction in pain after collagen injections compared to steroid injections and a significant acceleration of the proliferation and migration of tenocytes cultured in an exogenous collagen environment in vitro [19, 20]. The same is true for the synergic effects of collagen and PRP confirmed in multiple studies that utilised tendon-like cell models, in which increased cell proliferation was observed with the addition of various PRP products. This suggests that PRP products positively affect the cell's mitogenic activity, collagen production, and the optimisation of the collagen I/III ratio [21].

These positive effects and their consequences for clinical significance have not yet been demonstrated, and this gap was our main incentive for initiating a comparative study. The present study aimed to compare the effectiveness of three treatment concepts—collagen with PRP (combined therapy), collagen alone, and PRP alone as monotherapy—in the treatment of PTRCI.

Methods

Study design and participants

The study design was a single-centre open randomised controlled trial. All data were collected at Sutherland Medical Center (SMC) (Warsaw, Poland). Three groups of patients, each including 30 participants, were enrolled in the study. Patients who met the inclusion criteria were allocated randomly according to the computer-generated randomisation list (block randomisation; block size = 6). No changes in allocation or the study's methodology took place throughout the study.

Ethical considerations

The trial protocol was approved by the Bioethics Committee at the Faculty of Health Sciences of Jan Kochanowski University in Kielce (approval no.: 15/2020, approval date: 18.05.2020). All experiments were performed in accordance with and following the Declaration of Helsinki principles and Good Clinical Practice. Written informed consent was obtained from all participants prior to the injections and the publication of their individual data. The study was performed at SMC in Warsaw, Poland. The trial was registered on Clinicaltrials.gov (NCT04492748) on 30.07.2020 (Initial Release), last updated on 03.10.2021. Unique Protocol ID: SMC2020001. Brief Title: Rotator Cuff Tendinopathy Conservative Treatment with Collagen, PRP or Both (RCCT).

Qualification criteria

Inclusion criteria were: (1) clinical signs and symptoms of rotator cuff pathology, (2) an adult person consenting to injections, (3) partial-thickness rotator cuff injury confirmed by ultrasound examination without coexisting severe pathologies (systemic inflammatory disease, malignancy, severe stage of osteoarthritis), (4) no traumatic event, and (5) written informed consent to participate in the study. Exclusion criteria were: (1) full-thickness rotator cuff injury, (2) acute, traumatic injuries requiring surgical treatment, (3) coexisting injuries of the shoulder joint requiring other intervention, (4) severe pathologies of the shoulder of another origin (systemic inflammatory disease, malignancy, severe stage of osteoarthritis), and (5) lack of consent to participate in the study.

Recruitment procedure

A group of 101 patients were screened for eligibility, of which 90 met the inclusion criteria and were randomised between 15.06.2020 and 19.11.2020 into three comparative groups: A ($n=30$; combined collagen with PRP), B ($n=30$; collagen alone), and C ($n=30$; PRP alone). Eight patients who were lost to follow-up assessment did not obtain the T3 control due to their discontinuation of intervention. One person from Group A did not finish the therapy for reasons other than therapy intolerance and had no T1, T2, or T3 observations. Two persons, one in each of Groups A and C, quit the study after T1. One person from Group C left the follow-up appointment after T2 due to a lack of improvement and asked for a change in therapy. Two patients, one in each of Groups A and C, experienced total RC tears before the end of the observation—between T2 and T3. Further, two patients from Group B were found to have had complete RC injury at the T3 visit. The follow-up process reached 28.05.2021. The recruitment and follow-up processes according to CONSORT guidelines are presented in Fig. 1.

Study outcomes

Primary outcomes included pain intensity measured by the numeric rating scale (NRS, 0–10; 0 – no pain, 10 – maximal pain), QuickDash questionnaire (0–50; 0 – no disability, 50 – maximal disability), EQ-5D-5L questionnaire (five dimensions: MO – mobility, SC – self-care, UA –usual activities, PD – pain and discomfort, AD – anxiety, and depression; each dimension with five levels of limitations: 1 – no limitation, 5 – maximal limitation; visual analogue scale EQ-VAS 0–100; 0 – the worst health status, 100 – optimal health status). Follow-up schedule for primary outcomes: Initial assessment (IA), 6 (T1), 12 (T3), and 24 (T3) weeks after the last injection. Secondary outcomes included the percentage of patients in each group where the RC continuity was preserved with the desired evolution of RC cross-section width

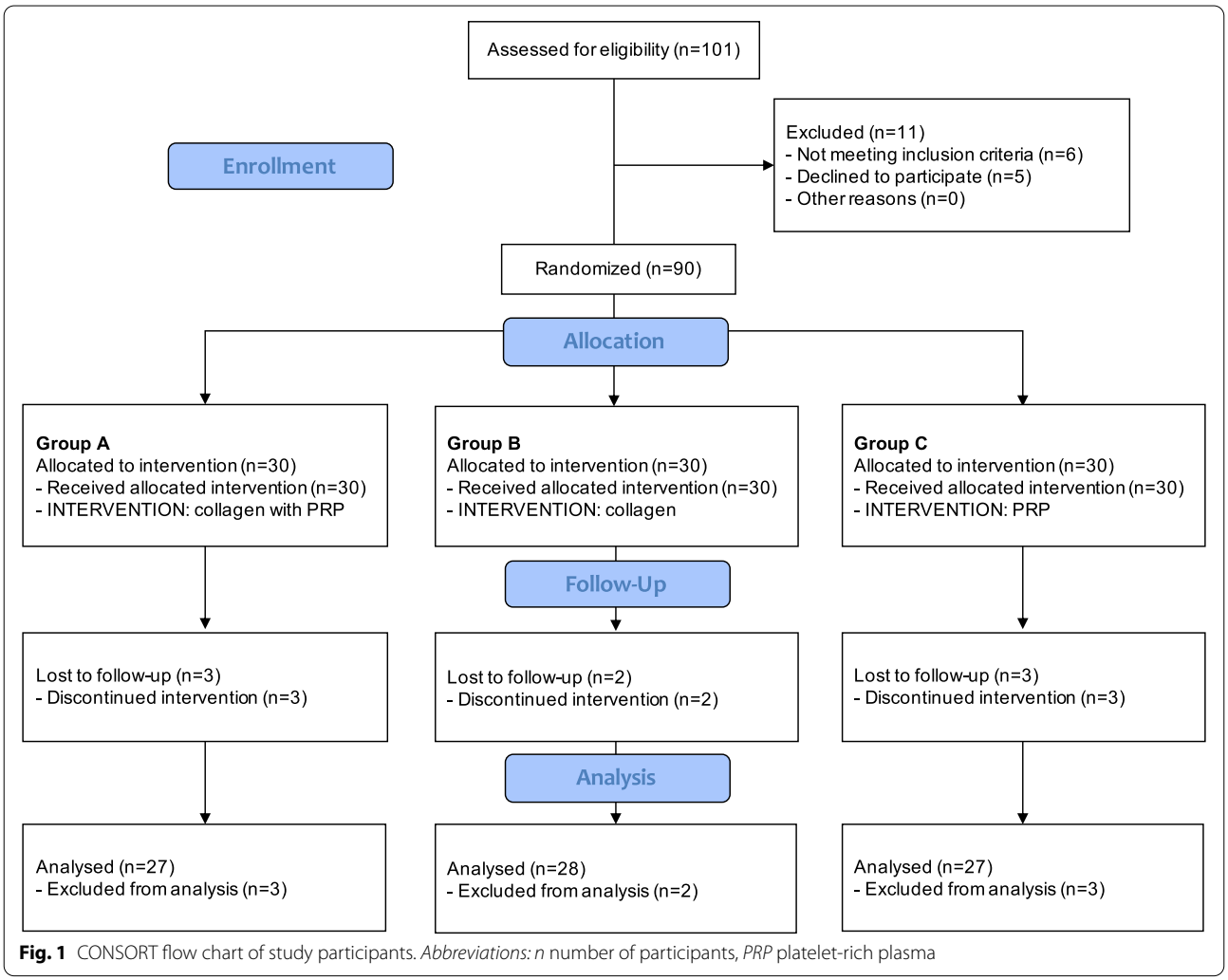

Fig. 1 CONSORT flow chart of study participants. *Abbreviations: n* number of participants, *PRP* platelet-rich plasma

and the percentage of patients with US-related signs of RC regeneration. In addition, secondary outcomes were assessed at IA and 24 (T3) weeks after the last injection.

Outcome measures

During the IA, patients were asked to evaluate the intensity of the pain (NRS, ranging from 0 – no pain to 10 – extreme pain) and to complete widely used, validated questionnaires: QuickDash (0–50) using 11 items to measure physical function and symptoms of the upper limb and the EQ-5D-5L (descriptive part – Utility Index and EQ-VAS 0–100) measuring general health status. Ultrasound examination of the shoulder was performed using an Alpinion E-CUBE 12 device (ALPINION MEDICAL SYSTEMS Co., Ltd., South Korea), linear transducer L3-12H (3–12 MHz). The SSP tendon width (cross-section in mm) was measured in the internal rotation position of the arm. We distinguished the following ultrasound patterns of PTRCI: bursa-sided (BS), joint-sided (JS), intra-tendon (IT), and oblique or focal (OF). The measurement in BS and JS types was performed at the narrowest point (the follow-up measure estimates the tendency for an increase in the RC width as a sign of regeneration). In the IT or OF type of injury, the measurement was performed at the thickest point of RC (follow-up estimated tendency for reduction of inflammatory and oedematous overgrowth of the RC as a sign of regeneration). It should be emphasised that ultrasound examination of the shoulder, especially RC thickness, which was performed according to the standards and based on the current state of the art, is highly sensitive and specific for the diagnosis of supraspinatus tears and presents equivalent capability to MRI in the diagnosis of both full- and partial-thickness RC tears (PT-RCTs) [22].

Treatment protocol

Participants were randomised into three groups: Group A – collagen (3 vials of MD-Shoulder collagen – total 6 ccs) simultaneously with PRP GLOFINN (10 ccs whole blood, double centrifugate, leukocyte rich PRP, the volume of PRP – 2 ccs); Group B – collagen alone (3 vials of MD-Shoulder collagen); and Group C – PRP GLOFINN alone. Each group was treated with three US-guided injections into the subacromial bursa using the in-plane technique. Injections were performed every consecutive week by the same physician (PG). All patients were allowed to continue a rehabilitation protocol to preserve a safe, pain-free range of motion, postural exercises, and scapular stabilisation exercises. Any exercises with resistance that would compromise the healing process of the RC were prohibited.

Sample size

The sample size analysis was calculated using Statistica 13 (TIBCO Software Inc. Palo Alto, USA). Sample size analysis was estimated based on Cohen's statistics. The power of the test was set at 0.8 and the significance level at 0.05, assuming that the effect size was $f = 0.35$. This allowed us to establish that the research sample for the three compared groups should not be smaller than 90 subjects (each group with 30 participants).

Statistical analysis

Statistica 13 (TIBCO Software Inc. Palo Alto, USA) and IBM SPSS v. 25 (IBM Corporation, New York, USA) were used for statistical analysis. For measurable variables, mean values (M), standard deviations (SD) and extreme values (Min-Max) were calculated. The frequency of their occurrence (percentage) was calculated for qualitative variables. In order to check the normality of the distribution of the examined variables, the Shapiro-Wilk test was used. The qualitative variables were compared between the groups using the chi-square test ($\chi 2$). The comparison of quantitative variables between groups was performed using a one-way ANOVA. Comparison of the results between groups and depending on the measurement time was performed using an ANOVA of repeated measures with post-hoc analysis (Tukey test). $P < 0.05$ was considered statistically significant. Calculation of differences in values between the baseline IA and the T3 point was also performed, and then the mean values of this difference were taken to compare primary outcomes between the groups.

Results

The treatment was accomplished in 89 patients (99%). All check-up visits were passed by 91.1% of the patients. In 82 patients who completed therapy and obtained T3 control, three SSP total injuries were observed (3.6%). Statistically significant differences were found in the frequency of the RC tendinopathy phase ($p = 0.031$). However, there were no statistically significant differences between the groups, considering the other variables. A detailed demographic characteristic of the study group is shown in Table 1.

The comparison of NRS evolution between the groups revealed a reduction in pain intensity mostly in the first 6 weeks of follow-up ($p < 0.001$), but no significant statistical differences between groups were noticed ($p = 0.870$). Detailed results are presented in Fig. 2. The comparison of QuickDash results between the groups at each measurement point also showed a similar pattern of mean value reduction ($p < 0.001$) without significant statistical differences between groups ($p = 0.997$). Figure 3 presents

Table 1 Comparison of demographic characteristics of groups

Characteristic	Total	Group			*p*-value
		A	B	C	
Number of patients, n	90	30	30	30	–
Female, n (%)	42 (46.7)	9 (30.0)	18 (60.0)	15 (60.0)	0.060*
Age, years, mean M ± SD (range)	54.5 ± 14.7 (24–91)	49.6 ± 15.3 (24–91)	56.0 ± 15.5 (24–91)	55.8 ± 12.6 (36–79)	0.161**
Duration of complaints weeks, mean ± SD (range)	21.8 ± 28.5 (1–230)	17.5 ± 17.0 (2–52)	18.8 ± 15.9 (1–52)	29.2 ± 43.2 (3–230)	0.177**
RC tendinopathy phase, n (%):					**0.031***
Acute phase patients,	10 (11.1)	7 (23.4)	2 (6.7)	1 (3.3)	
Subacute phase patients	27 (30.0)	10 (33.3)	11 (36.7)	6 (20.0)	
Chronic phase patients	53 (58.9)	13 (43.3)	17 (56.7)	23 (76.7)	
Injury type, n (%):					0.306*
Bursa Side	5 (5.6)	1 (3.3)	3 (10.0)	1 (3.3)	
Joint Side	49 (54.4)	21 (70.0)	12 (40.0)	16 (53.3)	
Intratendinous	22 (24.4)	6 (20.0)	8 (26.7)	8 (26.7)	
Oblique and focal	14 (15.6)	2 (6.7)	7 (23.3)	5 (16.7)	
Side of complaints, n (%):					0.731*
Right	49 (54.4)	16 (53.3)	18 (60.0)	15 (50.0)	
Left	41 (45.6)	14 (46.7)	12 (40.0)	15 (50.0)	
Dominant limb, n (%):					0.092*
Right	84 (93.3)	25 (83.3)	29 (96.7)	30 (100.0)	
Left	2 (2.2)	2 (6.67)	0 (0.0)	0 (0.0)	
Both	4 (4.4)	3 (10.0)	1 (3.3)	0 (0.0)	

Notes: p < 0.05 is indicated in bold, * chi-square test; ** one-way ANOVA

Abbreviations: M means, *SD* standard deviations, *p* statistical significance level, *n* number of participants

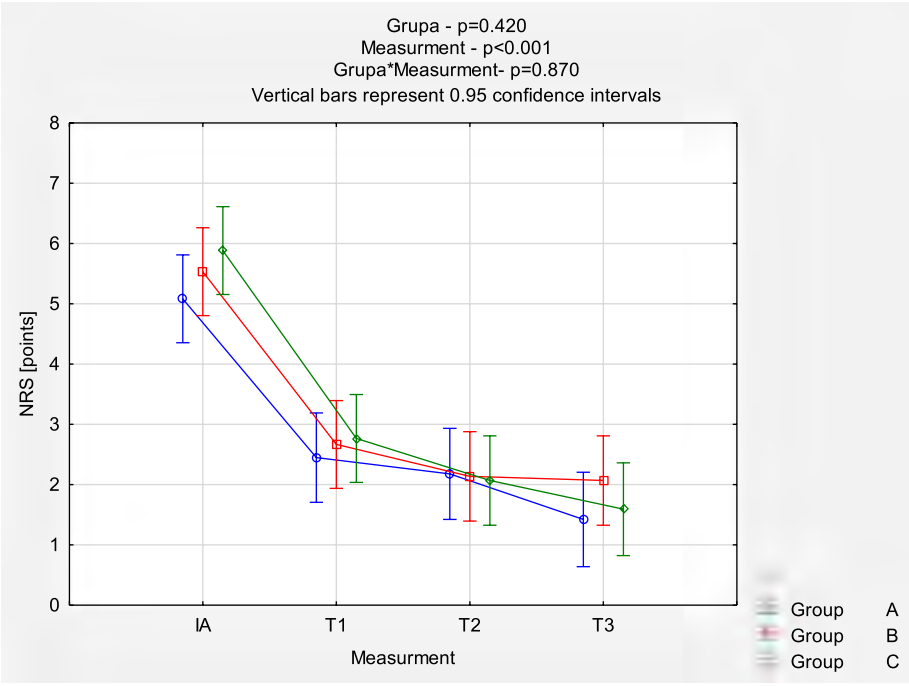

Fig. 2 Comparison of NRS results between the groups in each measurement point. *Abbreviations: NRS* Numeric Rating Scale, *IA* initial assessment, *T1* assessment after 6 weeks, *T2* assessment after 12 weeks, *T3* assessment after 24 weeks

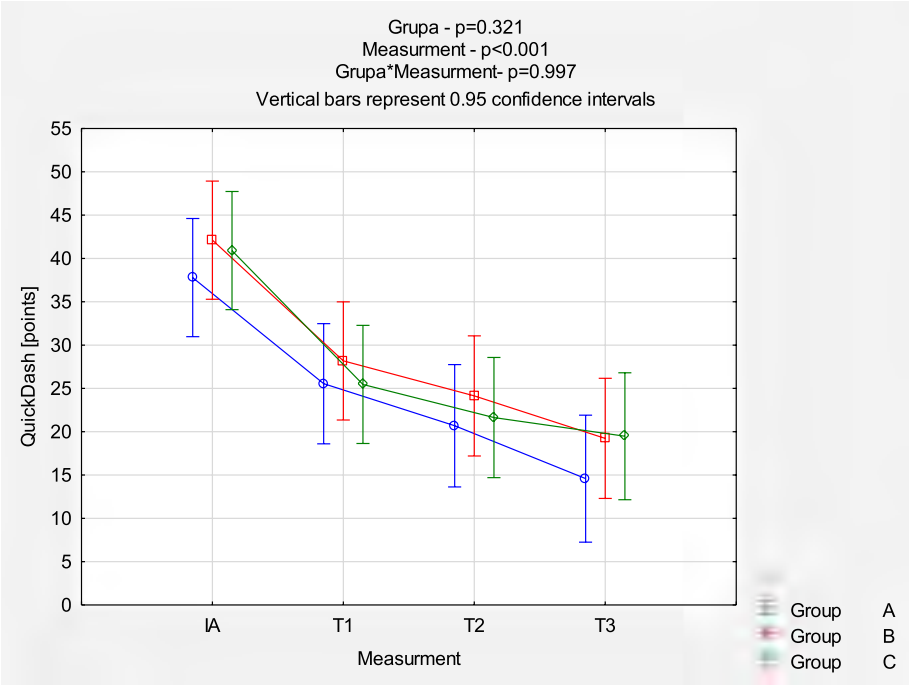

Fig. 3 Comparison of QuickDash results between the groups in each measurement point. *Abbreviations: IA* initial assessment, *T1* assessment after 6 weeks, *T2* assessment after 12 weeks, *T3* assessment after 24 weeks

the detailed results. The comparison of EQ-5D-5L VAS results between the groups at each measurement point demonstrated no statistically significant differences. The dynamics of changes 6 weeks after the last injection were similarly more intense ($p < 0.001$), as shown in Fig. 4. The comparison of EQ-5D-5L Index results between the groups at each measurement point demonstrated no statistically significant differences. The dynamics of changes 6 weeks after the last injection are similarly more intense ($p < 0.001$) (Fig. 5).

The differences between values at baseline IA and T3, as well as the mean value of these differences for each studied group, were calculated. Analysis of afferences in the mean initial (IA) and final values (T3) for primary outcomes between the subsequent comparative groups did not show statistical significances ($p > 0.05$). Detailed results are presented in Fig. 6. Lost continuity of RC between IA and T3 was found in three cases (one in each group), and the number of cases with RC regeneration confirmed by ultrasound was 22 in Group A, 20 in Group B, and 23 in Group C. The mean increase in RC width in BS and JS types of injury was 0.7 mm, 0.2 mm, and 1.3 mm for Groups A, B, and C, respectively. There was a statistically significant difference between Groups B and C ($p < 0.05$) (Fig. 7). The mean width reduction for IT and OF types of injury was 0.7 mm, 0.9 mm, and 0.3 mm for Groups A, B, and C, respectively. No statistically significant difference was found between the groups. No significant harms, complications, or unintended effects of the treatment were reported ($p > 0.05$) (Fig. 8).

Discussion

Various arthroscopic techniques are used in PTRCI, but there is still limited evidence supporting the advantages of one procedure over the others in terms of clinical effectiveness and the incidence of complications [23, 24]. Fama et al. [25] noted that patients with PTRCI of the supraspinatus tendon treated with the tear completion repair procedure with removal of the "critical zone" and biological stimulation via microfractures showed good outcomes, including constant score (CS) and range of motion (ROM), pain intensity (VAS), and MRI or ultrasound examinations. Moreover, in this study, conservative treatment of PTRCI with injections of collagen and PRP as monotherapy or combined therapy showed no significant difference in efficacy.

Degenerative rotator cuff tendinopathy appearing as PTRCI is a condition that is challenging to treat, mainly because of the poor regenerative potential of tendons correlated with ageing. Many other factors contributing to treatment failure have been described, such as overload in the rehabilitation process, drugs (i.e., quinolones), alcohol intake, smoking, and corticosteroids [26]. There has been a growing interest in biologically active

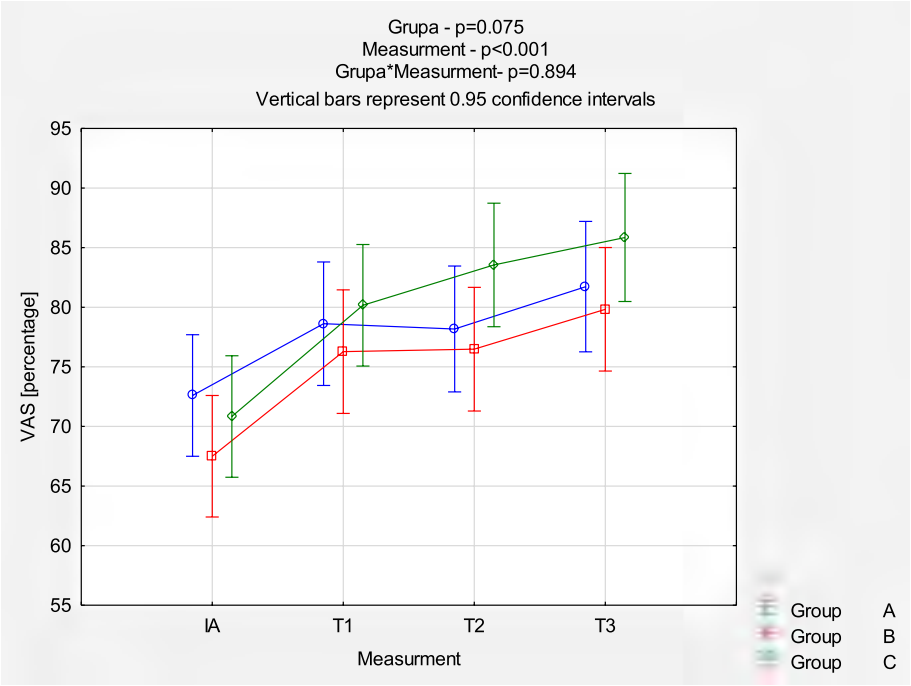

Fig. 4 Comparison of EQ-5D-5L VAS results between the groups in each measurement point. *Abbreviations: VAS* Visual Analogue Scale (EQ-5D-5L), *IA* initial assessment, *T1* assessment after 6 weeks, *T2* assessment after 12 weeks, *T3* assessment after 24 weeks

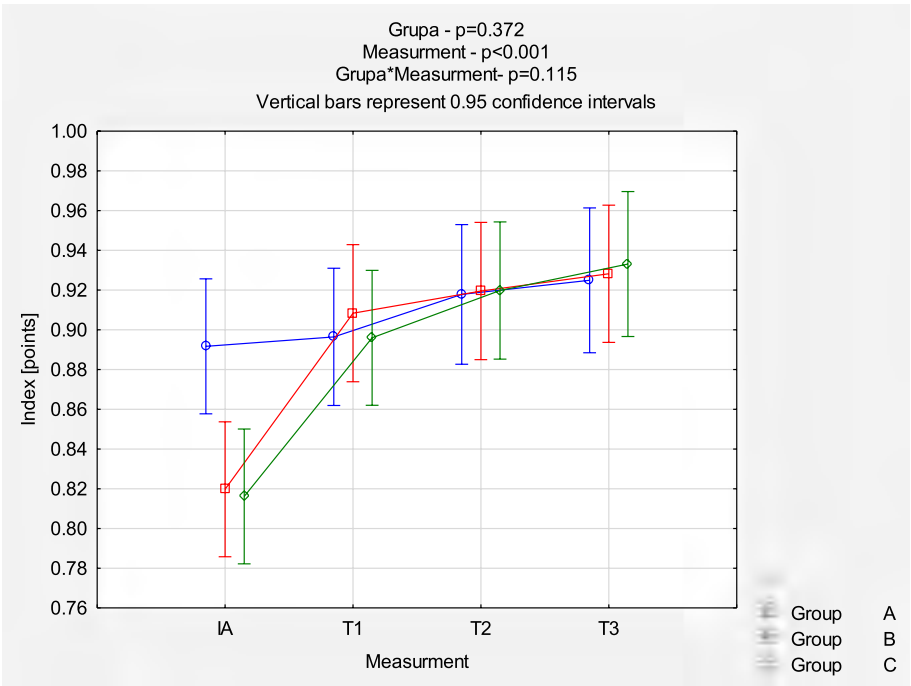

Fig. 5 Comparison of EQ-5D-5L Index results between the groups in each measurement point. *Abbreviations: Index* utility index (EQ-5D-5L), *IA* initial assessment, *T1* assessment after 6 weeks, *T2* assessment after 12 weeks, *T3* assessment after 24 weeks

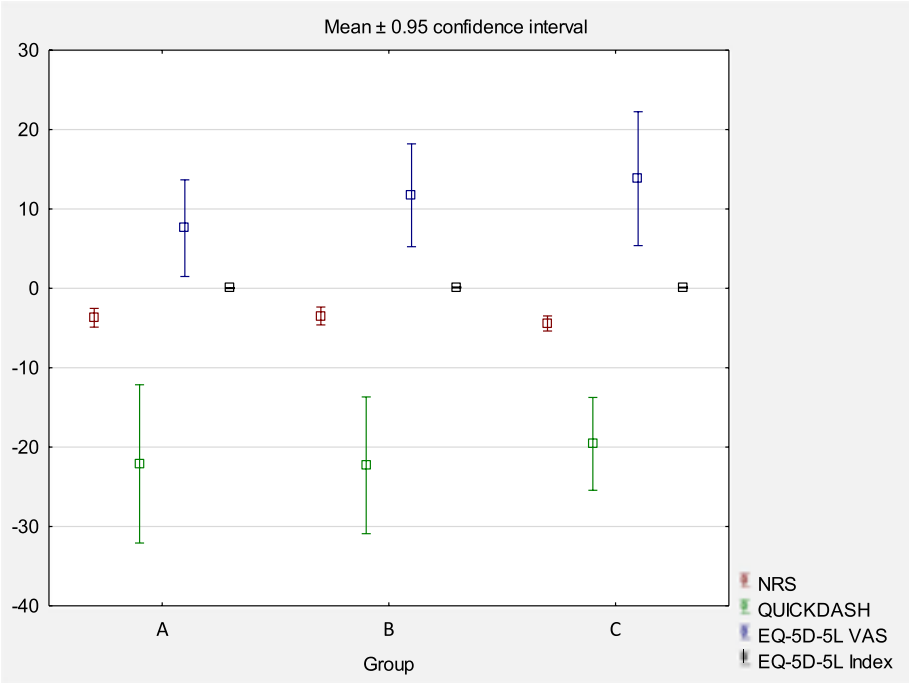

Fig. 6 Differences in the mean initial (IA) and final values (T3) for primary outcomes in the groups. *Abbreviations: NRS* Numeric Rating Scale, *VAS* Visual Analogue Scale (EQ-5D-5L)

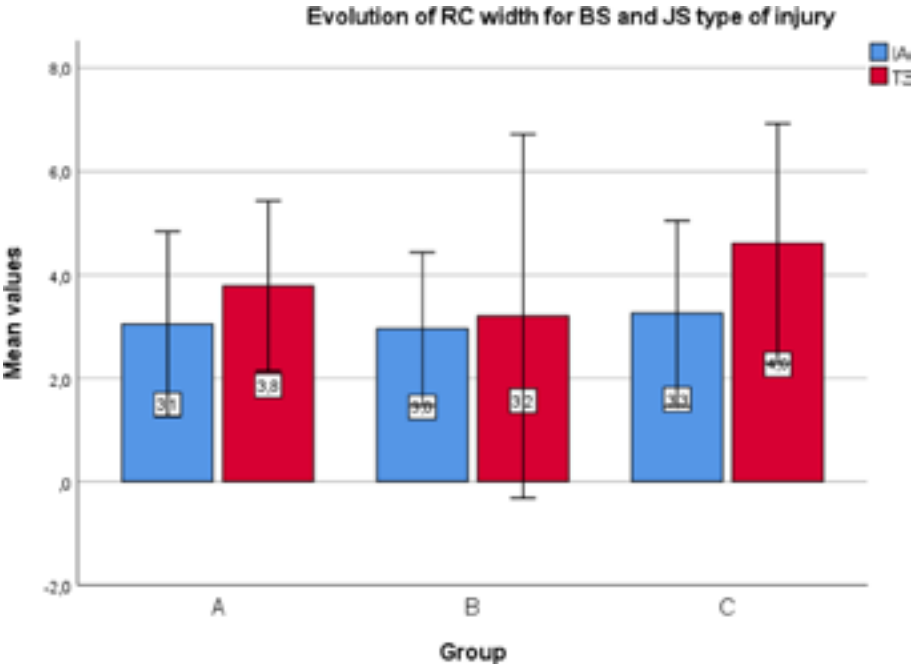

Fig. 7 Mean increase of width for BS and JS type of injury for specific groups. *Abbreviations: RC* rotator cuff, *BS* bursa-sided, *JS* joint-sided, *IA* initial assessment, *T3* assessment after 24 weeks

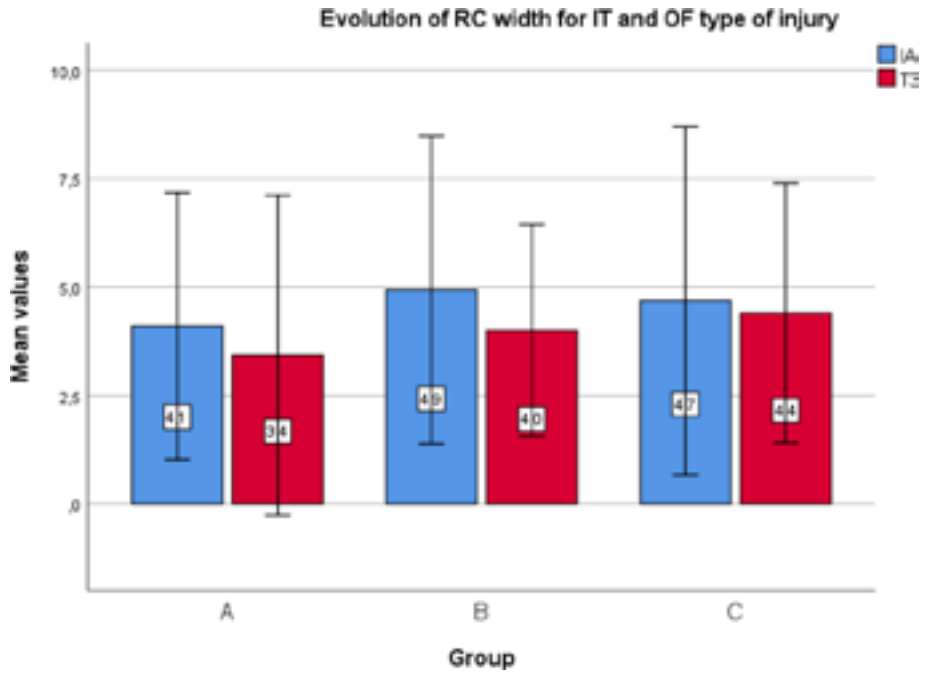

Fig. 8 Mean reduction of width for IT and OF type of injury for specific groups. *Abbreviations: RC* rotator cuff, *IT* intra-tendon, *OF* oblique or focal, *IA* initial assessment, *T3* = assessment after 24 weeks

substances, such as growth factors, stem cells, and autologous conditioned serum [27].

There are many publications about PRP's potential enhancement of healing potential after surgical repairing of RCI and decreasing the ratio of retear. However, the data are conflicting [28–31]. In vitro, culture experiments confirm the anabolic effect of PRP on the healing of RC lesions through cell proliferation and the synthesis of collagen I [32]. However, in vivo data, especially without RC repair, show much confusion about the benefits of PRP and the conclusions are conflicting. Freitag et al. [33] used a PRP protocol similar to our study's and presented a case report of a 60-year-old patient treated with three doses of PRP for PTRCI at weekly intervals administered not into the bursa but into the partial supraspinatus tear using a lateral approach. The patient was followed up for 52 weeks. The NRS, patient percentage perceived improvement (PPPI), and handheld isometric dynamometer assessment of RC strength were recorded in follow-up intervals at 6, 17, 25, and 52 weeks, revealing the best PPPI up to 90% at Week 17 and slightly worse outcomes at the 52nd week (70%).

Scarpone et al. [34] presented an open study prospective trial without a control group of 19 patients treated with a single ultrasound-guided intralesional injection of PRP in RCT, reporting satisfying results in 18 cases up to 52 weeks of follow-up. Similar outcomes were achieved by Wesner et al. [35] in their pilot study on a small group of nine participants versus a control group placebo (7 with PRP and 2 with saline) in the 6-month follow-up. Kesikburun et al. [36] also used a single injection of PRP and performed RCT with a 1-year follow-up, in which PRP injections versus placebo (saline) were injected into subacromial bursa in a group of 40 patients (20 – PRP versus 20 – saline). Injection therapy was followed by a 6-week rehabilitation programme. The authors found no significant differences in improved quality of life, pain, disability, and shoulder range of motion compared to the placebo in patients with PTRCI who were treated with an exercise programme.

However, none of the above-cited studies had subsequent imaging controls to illustrate tendon regeneration. It seems reasonable to raise the question of an insufficient dose of single-shot PRP (especially if a low-volume whole blood set was used) as a possible reason for the unsatisfactory results. Similar questions have been raised concerning the type of PRP that may be optimal for promoting regeneration, as confirmed in comparative laboratory studies of low and high leucocyte PRP [17, 37]. We found only one prospective study performed by Nestorova et al. [20], in which 22 patients with PTRCI were treated with a total of 20 intrabursal collagen GUNA MD injections for 8 weeks, with satisfactory

results achieved in 73% of the patients, and 77% showed recovered lesions by ultrasound.

Our study clearly showed the potential to heal injured RC, regardless of how weak, which can be activated or augmented by external delivery of active biological substrates, although without a clear difference between monotherapy and combined therapy. However, many questions remain open about the optimal PRP composition, collagen dose, administration sequence (mixture or sequential administration), and injection location, depending on the type of RC injury (intraarticular or intrabursal). The most interesting future direction seems to be elucidating the unknown connection between the structural integrity of RC and clinical outcomes.

Strengths and limitations

The strength of our study is in being the first in vivo investigation of the potential synergy between PRP and collagen delivered into the subacromial bursa in terms of tendon regeneration by randomised control trial (the authors did not find a similar study in the literature). In addition to the well-validated subjective assessment questionnaires, we used ultrasound examinations with 6 months of observation, which seemed to be long enough to observe changes in echogenicity and possible changes in tendon thickness.

One limitation of the study is certainly the small group of participants and operator-dependent imperfections in the ultrasound methodology of RC thickness measurement. However, the bias is mainly connected to difficulties in obtaining the same cross-section point of reference for precise test–retest measurement. Another bias that may influence the results is the wide margin of tolerance allowed in the rehabilitation protocol implemented for the participants before or in the course of the study, which was beyond our control, as well as a sport or working activities exerted by many of them against recommendations. There were also no restrictions on taking painkillers when needed during the observation period.

Conclusions

Our findings suggest that a combined therapy of collagen and PRP in PTRCI is not more effective than monotherapies in reducing pain and anxiety/depression symptoms or improving mobility, self-care, and usual activities. This pilot study will be continued with a larger group of patients, considering objective measurement tools.

Abbreviations

ACS: autologous conditioned serum; AD: anxiety and depression; BS: bursa-sided; IA: initial assessment; ISP: infraspinatus; IT: intra-tendon; JS: joint–sided; LHB: long head biceps; MRI: magnetic resonance imaging; NRS: Numeric Rating Scale; OF: oblique or focal; PD: pain and discomfort; PRP: platelet-rich plasma; PTRCI: partial-thickness rotator cuff injuries; RCI: rotator cuff injuries; RCT: rotator cuff tendinopathy; SSC: subscapularis; SSP: supraspinatus tendon.

Acknowledgements

Many thanks to Ambra Group and Lucidness Wojciech Wesołowski for injectables and PRP kits supply.

Authors' contributions

PG designed the present study, collected and analysed the data, wrote and revised the manuscript. BSW and DG designed the present study and revised the manuscript. All authors have made substantial contributions to the design of the study and the manuscript. All authors revised the manuscript critically for important intellectual content. All authors have read and approved the manuscript. All authors agreed to be accountable for all aspects of the work in ensuring that questions related to the accuracy or integrity of any part of the work are appropriately investigated and resolved.

Funding

None.

Availability of data and materials

The datasets used and/or analysed during the current study are available from the corresponding author on reasonable request.

Declarations

Ethics approval and consent to participate

The study was carried out in accordance with the guidelines of the Declaration of Helsinki and Good Clinical Practice. The study protocol was approved by the Bioethics Committee at the Faculty of Health Sciences of the Jan Kochanowski University in Kielce (approval no.: 15/2020, approval date: 18.05.2020). Written informed consent was taken from all participants.

Consent for publication

Not applicable.

Competing interests

The authors declare that they have no competing interests.

Author details

[1]Sutherland Medical Center, 04-036 Warsaw, Poland. [2]Institute of Health Sciences, Collegium Medicum, The Jan Kochanowski University, Kielce, Poland. [3]Department of Experimental and Clinical Pharmacology, Medical University of Warsaw, Warsaw, Poland.

Received: 30 July 2022 Accepted: 13 December 2022
Published online: 20 December 2022

References

1. Longo UG, Berton A, Papapietro N, Maffulli N, Denaro V. Epidemiology, genetics and biological factors of rotator cuff tears. Med Sport Sci. 2012;57:1–9.
2. Thankam FG, Dilisio MF, Gross RM, Agrawal DK. Collagen I: a kingpin for rotator cuff tendon pathology. Am J Transl Res. 2018;10:3291–309.
3. Matthewson G, Beach CJ, Nelson AA, Woodmass JM, Ono Y, Boorman RS, et al. Partial thickness rotator cuff tears: current concepts. Adv Orthop. 2015;2015:458786.
4. Thangarajah T, Lo IK. Optimal Management of Partial Thickness Rotator Cuff Tears: clinical considerations and practical management. Orthop Res Rev. 2022;14:59–70.
5. Furuhata R, Matsumura N, Oki S, Nishikawa T, Kimura H, Suzuki T, et al. Risk factors of radiographic severity of massive rotator cuff tear. Sci Rep. 2022;12:13567.
6. May T, Garmel GM. Rotator cuff injury. In: StatPearls. Treasure Island (FL): StatPearls Publishing; 2022.
7. Keener JD, Patterson BM, Orvets N, Chamberlain AM. Degenerative rotator cuff tears: refining surgical indications based on natural history data. J Am Acad Orthop Surg. 2019;27:156–65.

8. Rahman H, Currier E, Johnson M, Goding R, Johnson AW, Kersh ME. Primary and secondary consequences of rotator cuff injury on joint stabilizing tissues in the shoulder. J Biomech Eng. 2017;139.
9. Mathiasen R, Hogrefe C. Evaluation and Management of Rotator Cuff Tears: a primary care perspective. Curr Rev Musculoskelet Med. 2018;11:72–6.
10. Cigolotti A, Biz C, Lerjefors E, de Iudicibus G, Belluzzi E, Ruggieri P. Medium- to long-term clinical and functional outcomes of isolated and combined subscapularis tears repaired arthroscopically. Arch Med Sci. 2020;17:1351–64.
11. Abtahi AM, Granger EK, Tashjian RZ. Factors affecting healing after arthroscopic rotator cuff repair. World J Orthop. 2015;6:211–20.
12. Khazzam M, Sager B, Box HN, Wallace SB. The effect of age on risk of retear after rotator cuff repair: a systematic review and meta-analysis. JSES Int. 2020;4:625–31.
13. DeClercq MG, Fiorentino AM, Lengel HA, Ruzbarsky JJ, Robinson SK, Oberlohr VT, et al. Systematic review of platelet-rich plasma for rotator cuff repair: are we adhering to the minimum information for studies evaluating biologics in Orthopaedics? Orthop J Sports Med. 2021;9:23259671211041972.
14. Giovannetti de Sanctis E, Franceschetti E, De Dona F, Palumbo A, Paciotti M, Franceschi F. The Efficacy of Injections for Partial Rotator Cuff Tears: A Systematic Review. J Clin Med. 2020;10:51.
15. Prodromos CC, Finkle S, Prodromos A, Chen JL, Schwartz A, Wathen L. Treatment of rotator cuff tears with platelet rich plasma: a prospective study with 2 year follow-up. BMC Musculoskelet Disord. 2021;22:499.
16. Kim SJ, Yeo SM, Noh SJ, Ha C-W, Lee BC, Lee HS, et al. Effect of platelet-rich plasma on the degenerative rotator cuff tendinopathy according to the compositions. J Orthop Surg Res. 2019;14:408.
17. Cross JA, Cole BJ, Spatny KP, Sundman E, Romeo AA, Nicholson GP, et al. Leukocyte-reduced platelet-rich plasma normalizes matrix metabolism in torn human rotator cuff tendons. Am J Sports Med. 2015;43:2898–906.
18. Sari A, Eroglu A. Comparison of ultrasound-guided platelet-rich plasma, prolotherapy, and corticosteroid injections in rotator cuff lesions. J Back Musculoskelet Rehabil. 2020;33:387–96.
19. Randelli F, Menon A, Giai Via A, Mazzoleni MG, Sciancalepore F, Brioschi M, et al. Effect of a collagen-based compound on Morpho-functional properties of cultured human tenocytes. Cells. 2018;7:E246.
20. Nestorova R, Rashkov R, Petranova T. Clinical and sonographic assessment of the effectiveness of Guna Collagen MDs injections in patients with partial thickness tear of the rotator cuff. Physiol Regul Med. 2017;25:35–7.
21. Baksh N, Hannon CP, Murawski CD, Smyth NA, Kennedy JG. Platelet-rich plasma in tendon models: a systematic review of basic science literature. Arthroscopy. 2013;29:596–607.
22. Farooqi AS, Lee A, Novikov D, Kelly AM, Li X, Kelly JD, et al. Diagnostic accuracy of ultrasonography for rotator cuff tears: a systematic review and Meta-analysis. Orthop J Sports Med. 2021;9:23259671211035104.
23. Lindeman RW, Field LD. Arthroscopic identification of partial-thickness rotator cuff tears. Arthrosc Tech. 2019;8:e1233–7.
24. Nathani A, Smith K, Wang T. Partial and full-thickness RCT: modern repair techniques. Curr Rev Musculoskelet Med. 2018;11:113–21.
25. Fama G, Tagliapietra J, Belluzzi E, Pozzuoli A, Biz C, Ruggieri P. Mid-Term Outcomes after Arthroscopic "Tear Completion Repair" of Partial Thickness Rotator Cuff Tears. Medicina (Kaunas). 2021;57:74.
26. Canata GL, d'Hooghe P, Hunt KJ. Muscle and tendon injuries: evaluation and management. 1st ed. Berlin Heidelberg: Springer; 2017.
27. Rohman ML, Snow M. Use of biologics in rotator cuff disorders: current concept review. J Clin Orthop Trauma. 2021;19:81–8.
28. Malavolta EA, Gracitelli MEC, Assunção JH, Ferreira Neto AA, Bordalo-Rodrigues M, de Camargo OP. Clinical and structural evaluations of rotator cuff repair with and without added platelet-rich plasma at 5-year follow-up: a prospective randomized study. Am J Sports Med. 2018;46:3134–41.
29. Saltzman BM, Jain A, Campbell KA, Mascarenhas R, Romeo AA, Verma NN, et al. Does the use of platelet-rich plasma at the time of surgery improve clinical outcomes in arthroscopic rotator cuff repair when compared with control cohorts? A Systematic Review of Meta-analyses. Arthroscopy. 2016;32:906–18.
30. Vavken P, Sadoghi P, Palmer M, Rosso C, Mueller AM, Szoelloesy G, et al. Platelet-rich plasma reduces Retear rates after arthroscopic repair of small- and medium-sized rotator cuff tears but is not cost-effective. Am J Sports Med. 2015;43:3071–6.
31. Goldenberg BT, Lacheta L, Dekker TJ, Spratt JD, Nolte PC, Millett PJ. Biologics to improve healing in large and massive rotator cuff tears: a critical review. Orthop Res Rev. 2020;12:151–60.
32. Pauly S, Klatte-Schulz F, Stahnke K, Scheibel M, Wildemann B. The effect of autologous platelet rich plasma on tenocytes of the human rotator cuff. BMC Musculoskelet Disord. 2018;19:422.
33. Freitag J, Lenssen R, Slimmon D, Balster S. The effect of platelet-rich plasma injections in the non-surgical treatment of a partial rotator cuff tear. Int J Case Rep Imag. 2014;5:524–30.
34. Scarpone M, Rabago D, Snell E, Demeo P, Ruppert K, Pritchard P, et al. Effectiveness of platelet-rich plasma injection for rotator cuff tendinopathy: a prospective open-label study. Glob Adv Health Med. 2013;2:26–31.
35. Wesner M, Defreitas T, Bredy H, Pothier L, Qin Z, McKillop AB, et al. A pilot study evaluating the effectiveness of platelet-rich plasma therapy for treating degenerative tendinopathies: a randomized control trial with synchronous observational cohort. PLoS One. 2016;11:e0147842.
36. Kesikburun S, Tan AK, Yilmaz B, Yaşar E, Yazicioğlu K. Platelet-rich plasma injections in the treatment of chronic rotator cuff tendinopathy: a randomized controlled trial with 1-year follow-up. Am J Sports Med. 2013;41:2609–16.
37. Martin P, Leibovich SJ. Inflammatory cells during wound repair: the good, the bad and the ugly. Trends Cell Biol. 2005;15:599–607.

Publisher's Note

Springer Nature remains neutral with regard to jurisdictional claims in published maps and institutional affiliations.

Ready to submit your research? Choose BMC and benefit from:

- fast, convenient online submission
- thorough peer review by experienced researchers in your field
- rapid publication on acceptance
- support for research data, including large and complex data types
- gold Open Access which fosters wider collaboration and increased citations
- maximum visibility for your research: over 100M website views per year

At BMC, research is always in progress.

Learn more biomedcentral.com/submissions

BMC

MD-HIP

Medical Device with type I Collagen of porcine origin
Reduces pain, improves hip mobility, and supports periarticular muscle structures



SCAN ME

Medical Device CE (class III). Read the instructions and warnings before use.

COMPOSITION
Collagen of porcine origin, Calcium Phosphate, NaCl, Water for injection.

PACKAGE
Box of 10 vials (single vial 2 ml – extraction volume).

INJECTION ROUTES OF ADMINISTRATION
Periarticular and intraarticular.

SUGGESTED NEEDLES
- Periarticular: 26G x 30 mm needle.
- Intraarticular: 20G x 90 mm needle.

Note: Disinfect the skin thoroughly with iodopovidone or chlorhexidine.

INJECTION TECHNIQUES OF ADMINISTRATION
- **Periarticular administration:** insert the needle near the joint to a depth of 13-25 mm.
- **Intraarticular administration:** insert the needle into the anterior recess of the capsule at the level of the femoral head through an antero-superior or antero-inferior approach. When the 40-60 mm needle is in contact with the femoral head, retract 1-2 mm and inject into the hip joint cavity.

MAIN INDICATIONS
MD-HIP is designed to improve hip motion, helping to contain physiological joint and tissue deterioration.

Scientific evidence shows the efficacy and safety of MD-HIP in cases of:
- Coxarthrosis
- Coxalgia:
  - of muscular and/or nerve origin
  - due to prolonged bed rest
  - due to aging
  - due to bad posture
  - due to concomitant chronic diseases
  - due to traumas and injuries.

Treatment can be combined with other therapies.

THERAPEUTIC PROTOCOL:
1-2 infiltrations per week to contain physiological or pathological deterioration of the hip.
Results are evident from the third week but, depending on the patient's clinical situation, it is possible to continue treatment up to the tenth week without risk.

REFERENCES

- *Boccaccio S. Treatment Of Hip Osteoarthritis With Md-hip – Clinical And Functional Evaluation Using A Gait Analysis System. Physiological Regulating Medicine, 2021;37-41.*
- *Milano E. The role of MD-HIP In ultrasound-guided injection therapy for osteoarthritis of the hip. Physiological Regulating Medicine, 2018;3-8.*
- *Ottaviani M. Treatment of joint conditions with Guna Collagen Medical Devices – Clinical study on 257 patients. Physiological Regulating Medicine, 2018; 19-28.*
- *Giovannangeli F. Intra articular administration of MD HIP in 24 patients affected by symptomatic hip osteoarthritis – a 24-month cohort study. Physiological Regulating Medicine, 2017;31-2.*
- *Tivchev P. Efficacy of collagen injections Guna MD-HIP and Guna MD-MATRIX in treatment of coxarthrosis – Clinical and ultrasonographic examination. Ortopediya i Travmatologiya (Bulgarian Journal of Orthopedics and Trauma), 2012;3(49):123-8.*
- *Migliore A. et al. Intra-articular administration of MD-HIP in 7 patients affected by ostheoarthritis unresponsive to viscosupplementation – six-month multicenter trial. Poster presented at the International Symposium of Intra-articular treatment (ISIAT), Rome (IT), October 2011. Physiological Regulating Medicine. 2013; 31.*

For article consultation: collagenmd.guna.com

INFORMATION RESERVED FOR HEALTHCARE PROFESSIONALS

Medical device CE 0373

IMPATTO ZERO LIFEGATE CO_2

Guna S.p.a. has joined Lifegate's Zero® Impact project
To offset its plant's CO_2 emissions by contributing to the development of energy efficiency and forest protection initiatives.

Guna medical device

Guna S.p.a. • Milano

collagenmd.guna.com

GUNA S.p.a. is a company with quality management standard system ISO 13485 certified by Bureau Veritas Italia SpA

7EX100 B

MD-HIP

Medical Device with type I Collagen of porcine origin
Reduces pain, improves hip mobility, and supports periarticular muscle structures



SCAN ME

Medical Device CE (class III). Read the instructions and warnings before use.

COMPOSITION
Collagen of porcine origin, Calcium Phosphate, NaCl, Water for injection.

PACKAGE
Box of 10 vials (single vial 2 ml – extraction volume).

INJECTION ROUTES OF ADMINISTRATION
Periarticular and intraarticular.

SUGGESTED NEEDLES
- Periarticular: 26G x 30 mm needle.
- Intraarticular: 20G x 90 mm needle.

Note: Disinfect the skin thoroughly with iodopovidone or chlorhexidine.

INJECTION TECHNIQUES OF ADMINISTRATION
- **Periarticular administration:** insert the needle near the joint to a depth of 13-25 mm.
- **Intraarticular administration:** insert the needle into the anterior recess of the capsule at the level of the femoral head through an antero-superior or antero-inferior approach. When the 40-60 mm needle is in contact with the femoral head, retract 1-2 mm and inject into the hip joint cavity.

MAIN INDICATIONS
MD-HIP is designed to improve hip motion, helping to contain physiological joint and tissue deterioration.

Scientific evidence shows the efficacy and safety of MD-HIP in cases of:
- Coxarthrosis
- Coxalgia:
  - of muscular and/or nerve origin
  - due to prolonged bed rest
  - due to aging
  - due to bad posture
  - due to concomitant chronic diseases
  - due to traumas and injuries.

Treatment can be combined with other therapies.

THERAPEUTIC PROTOCOL:
1-2 infiltrations per week to contain physiological or pathological deterioration of the hip.
Results are evident from the third week but, depending on the patient's clinical situation, it is possible to continue treatment up to the tenth week without risk.

REFERENCES

- *Boccaccio S. Treatment Of Hip Osteoarthritis With Md-hip – Clinical And Functional Evaluation Using A Gait Analysis System. Physiological Regulating Medicine, 2021;37-41.*
- *Milano E. The role of MD-HIP In ultrasound-guided injection therapy for osteoarthritis of the hip. Physiological Regulating Medicine, 2018;3-8.*
- *Ottaviani M. Treatment of joint conditions with Guna Collagen Medical Devices – Clinical study on 257 patients. Physiological Regulating Medicine, 2018; 19-28.*
- *Giovannangeli F. Intra articular administration of MD HIP in 24 patients affected by symptomatic hip osteoarthritis – a 24-month cohort study. Physiological Regulating Medicine, 2017;31-2.*
- *Tivchev P. Efficacy of collagen injections Guna MD-HIP and Guna MD-MATRIX in treatment of coxarthrosis – Clinical and ultrasonographic examination. Ortopediya i Travmatologiya (Bulgarian Journal of Orthopedics and Trauma), 2012;3(49):123-8.*
- *Migliore A. et al. Intra-articular administration of MD-HIP in 7 patients affected by ostheoarthritis unresponsive to viscosupplementation – six-month multicenter trial. Poster presented at the International Symposium of Intra-articular treatment (ISIAT), Rome (IT), October 2011. Physiological Regulating Medicine. 2013; 31.*

For article consultation: collagenmd.guna.com

INFORMATION RESERVED FOR HEALTHCARE PROFESSIONALS

Medical device CE 0373

IMPATTO ZERO LIFEGATE CO_2

Guna S.p.a. has joined Lifegate's Zero® Impact project
To offset its plant's CO_2 emissions by contributing to the development of energy efficiency and forest protection initiatives.

Guna medical device

Guna S.p.a. • Milano

collagenmd.guna.com

GUNA S.p.a. is a company with quality management standard system ISO 13485 certified by Bureau Veritas Italia SpA

7EX100 B

MD-ISCHIAL

Medical Device with type I Collagen of porcine origin
Reduces sciatic pain and improves lower limb mobility



SCAN ME

Medical Device CE (class III). Read the instructions and warnings before use.

COMPOSITION
Collagen of porcine origin, Rhododendron, NaCl, Water for injection.

PACKAGE
Box of 10 vials (single vial 2 ml – extraction volume).

INJECTION ROUTES OF ADMINISTRATION
Periarticular and subcutaneous in the trigger points.

SUGGESTED NEEDLE
Periarticular: 26G x 13 mm needle.
Note: Disinfect the skin thoroughly with iodopovidone or chlorhexidine.

INJECTION TECHNIQUES OF ADMINISTRATION
- **Periarticular administration:** insert the needle near the sacroiliac joint to a depth of 4-6 mm.
- **Intramuscular administration:** insert the needle at variable depth into the following points along the sciatic nerve pathway:
  – middle gluteus
  – subgluteus
  – popliteal cavity
  – between the twin muscles of the triceps muscle of the sura
  – under the external malleolus.

MAIN INDICATIONS
MD-ISCHIAL is a medical device designed to improve the movement of the lumbosacral spine and lower limbs and to reduce sciatic pain (especially in cases of herniated discs in vertebrae L4-L5, L5-S1), counteracting physiological or pathological deterioration of the joints and tissues involved in cases of:
- Sciatica
- Reduced lower limb mobility
- Lower limb muscle stiffness
- Lower limb pain:
  – of muscular and/or nerve origin
  – due to prolonged bed rest
  – due to aging
  – due to bad posture
  – due to concomitant chronic diseases
  – due to traumas and injuries.

Combination with MD-LUMBAR is recommended in cases of pain in the lumbosacral segment of the spine.
Treatment can be combined with other therapies.

THERAPEUTIC PROTOCOL:
1 treatment per week: subcutaneous injection in the trigger points and/or in the periarticular area of one (2 ml) or two vials (4 ml) per treatment. Results are evident from the third week but, depending on the patient's clinical situation, it is possible to continue treatment up to the tenth week without risk.

REFERENCES
- *Nguyen Dinh H. Assessment of the effectiveness of nerve pain treatment caused by herniated disc with Guna collagen injection. Vietnam Medical Journal n. 02 - July 2021.*
- *Raychev I. Efficacy and safety of combined treatment with collagen injections Guna MD – LUMBAR and Guna MD- ISCHIAL collagen injections in patients with lumbar disc herniation. Dvigatelni Narusheniya (Movement Disorders Bulgaria), (2013/2) 28- 32.Also published in Meditsina i Sport (Sport and Medicine) 3/4 (2014) 52-54.*

For article consultation: collagenmd.guna.com

INFORMATION RESERVED FOR HEALTHCARE PROFESSIONALS

Medical device CE 0373

IMPATTO ZERO® LIFEGATE CO2
Guna S.p.a. has joined Lifegate's Zero® Impact project
To offset its plant's CO_2 emissions by contributing to the development of energy efficiency and forest protection initiatives.

Guna medical device
Guna S.p.a. • Milano
collagenmd.guna.com

GUNA S.p.a. is a company with quality management standard system ISO 13485 certified by Bureau Veritas Italia SpA

7EX101 B

MD-ISCHIAL

Medical Device with type I Collagen of porcine origin
Reduces sciatic pain and improves lower limb mobility



SCAN ME

Medical Device CE (class III). Read the instructions and warnings before use.

COMPOSITION
Collagen of porcine origin, Rhododendron, NaCl, Water for injection.

PACKAGE
Box of 10 vials (single vial 2 ml – extraction volume).

INJECTION ROUTES OF ADMINISTRATION
Periarticular and subcutaneous in the trigger points.

SUGGESTED NEEDLE
Periarticular: 26G x 13 mm needle.
Note: Disinfect the skin thoroughly with iodopovidone or chlorhexidine.

INJECTION TECHNIQUES OF ADMINISTRATION
- **Periarticular administration:** insert the needle near the sacroiliac joint to a depth of 4-6 mm.
- **Intramuscular administration:** insert the needle at variable depth into the following points along the sciatic nerve pathway:
  – middle gluteus
  – subgluteus
  – popliteal cavity
  – between the twin muscles of the triceps muscle of the sura
  – under the external malleolus.

MAIN INDICATIONS
MD-ISCHIAL is a medical device designed to improve the movement of the lumbosacral spine and lower limbs and to reduce sciatic pain (especially in cases of herniated discs in vertebrae L4-L5, L5-S1), counteracting physiological or pathological deterioration of the joints and tissues involved in cases of:
- Sciatica
- Reduced lower limb mobility
- Lower limb muscle stiffness
- Lower limb pain:
  – of muscular and/or nerve origin
  – due to prolonged bed rest
  – due to aging
  – due to bad posture
  – due to concomitant chronic diseases
  – due to traumas and injuries.

Combination with MD-LUMBAR is recommended in cases of pain in the lumbosacral segment of the spine.
Treatment can be combined with other therapies.

THERAPEUTIC PROTOCOL:
1 treatment per week: subcutaneous injection in the trigger points and/or in the periarticular area of one (2 ml) or two vials (4 ml) per treatment. Results are evident from the third week but, depending on the patient's clinical situation, it is possible to continue treatment up to the tenth week without risk.

REFERENCES
- *Nguyen Dinh H. Assessment of the effectiveness of nerve pain treatment caused by herniated disc with Guna collagen injection. Vietnam Medical Journal n. 02 - July 2021.*
- *Raychev I. Efficacy and safety of combined treatment with collagen injections Guna MD – LUMBAR and Guna MD- ISCHIAL collagen injections in patients with lumbar disc herniation. Dvigatelni Narusheniya (Movement Disorders Bulgaria), (2013/2) 28- 32.Also published in Meditsina i Sport (Sport and Medicine) 3/4 (2014) 52-54.*

For article consultation: collagenmd.guna.com

INFORMATION RESERVED FOR HEALTHCARE PROFESSIONALS

Medical device CE 0373

IMPATTO ZERO® LIFEGATE CO2
Guna S.p.a. has joined Lifegate's Zero® Impact project
To offset its plant's CO_2 emissions by contributing to the development of energy efficiency and forest protection initiatives.

Guna medical device
Guna S.p.a. • Milano
collagenmd.guna.com

GUNA S.p.a. is a company with quality management standard system ISO 13485 certified by Bureau Veritas Italia SpA

7EX101 B

MD-KNEE

Medical Device with type I Collagen of porcine origin
Reduces pain and improves knee mobility



SCAN ME

Medical Device CE (class III). Read the instructions and warnings before use.

COMPOSITION
Collagen of porcine origin, Arnica, NaCl, Water for injection.

PACKAGE
Box of 5 or 10 vials (single vial 2 ml – extraction volume).

INJECTION ROUTES OF ADMINISTRATION
Periarticular and intraarticular.

SUGGESTED NEEDLES
- Periarticular: 26G x 13 mm needle.
- Intraarticular: 22G x 32 mm needle.

Note: Disinfect the skin thoroughly with iodopovidone or chlorhexidine.

INJECTION TECHNIQUES OF ADMINISTRATION
- **Periarticular administration:** insert the needle close to the joint, at the point of greatest pain, to a depth of 9-13 mm.
- **Intraarticular administration:** identify the triangular-shaped area delimited by the margin of the patellar tendon, that of the femoral condyle and the upper margin of the tibial plateau (both medial slope and lateral side). In the centre of the above area, insert the needle keeping it parallel to the tibial plateau and rotated approximately 45° from to the frontal plane.

MAIN INDICATIONS
MD-KNEE is a medical device designed to improve the movement of the knee and reduce associated pain, counteracting physiological or pathological deterioration of the joint.

Scientific evidence shows the efficacy and safety of MD-KNEE in cases of:
- Femoro-tibial/patellofemoral gonarthrosis
- Patellofemoral chondropathy
- Arthrosynovitis
- Ligament lesions
- Meniscopathy/Meniscosis
- Gonalgia:
  - due to aging
  - due to bad posture
  - due to concomitant chronic diseases
  - due to traumas and injuries.

Treatment can be combined with other therapies.

THERAPEUTIC PROTOCOL:
1-2 infiltrations per week to contain physiological or pathological deterioration of the knee joint.
Results are evident from the third week but, depending on the patient's clinical situation, it is possible to continue treatment up to the tenth week without risk.

REFERENCES
- *Nguyen Vinh N. Initial assessment of effectiveness of intra-articular md-knee injection therapy in treatment of primary knee osteoarthritis in Bach Mai hospital - Hanoi, Vietnam. Physiological Regulating Medicine, 2020.*
- *Ottaviani M. Treatment of joint conditions with Guna Collagen Medical Devices – Clinical study on 257 patients. Physiological Regulating Medicine, 2018; 19-28.*
- *Reshkova V. et al. Efficacy and safety evaluation of Guna Collagen MDs injections in knee osteoarthritis – A case series of 30 patients. Physiological Regulating Medicine, 2017:27-9.*
- *Martin Martin LS. et al. A double blind randomized active-controlled clinical trial on the intra-articular use of MD-KNEE versus sodium hyaluronate in patients with knee osteoarthritis ("Joint"). BMC Musculoskeletal Disorders, 2016;1:94.*
- *Boshnakov D. Application and assessment of efficacy of collagen injections Guna MDs in gonarthrosis. Physiological Regulating Medicine, 2013:29-30.*
- *Nestorova R. et al. Efficiency of collagen injections of Guna MD in patients with gonarthrosis, assessed clinically and by ultrasounds. Physiological Regulating Medicine, 2012:37-9.*

For article consultation: collagenmd.guna.com

INFORMATION RESERVED FOR HEALTHCARE PROFESSIONALS

Medical device CE 0373

IMPATTO ZERO LIFEGATE CO2

Guna S.p.a. has joined Lifegate's Zero® Impact project
To offset its plant's CO_2 emissions by contributing to the development of energy efficiency and forest protection initiatives.

Guna S.p.a. • Milano

collagenmd.guna.com

GUNA S.p.a. is a company with quality management standard system ISO 13485 certified by Bureau Veritas Italia SpA

7EX094 B

MD-KNEE

Medical Device with type I Collagen of porcine origin
Reduces pain and improves knee mobility



SCAN ME

Medical Device CE (class III). Read the instructions and warnings before use.

COMPOSITION
Collagen of porcine origin, Arnica, NaCl, Water for injection.

PACKAGE
Box of 5 or 10 vials (single vial 2 ml – extraction volume).

INJECTION ROUTES OF ADMINISTRATION
Periarticular and intraarticular.

SUGGESTED NEEDLES
- Periarticular: 26G x 13 mm needle.
- Intraarticular: 22G x 32 mm needle.

Note: Disinfect the skin thoroughly with iodopovidone or chlorhexidine.

INJECTION TECHNIQUES OF ADMINISTRATION
- **Periarticular administration:** insert the needle close to the joint, at the point of greatest pain, to a depth of 9-13 mm.
- **Intraarticular administration:** identify the triangular-shaped area delimited by the margin of the patellar tendon, that of the femoral condyle and the upper margin of the tibial plateau (both medial slope and lateral side). In the centre of the above area, insert the needle keeping it parallel to the tibial plateau and rotated approximately 45° from to the frontal plane.

MAIN INDICATIONS
MD-KNEE is a medical device designed to improve the movement of the knee and reduce associated pain, counteracting physiological or pathological deterioration of the joint.

Scientific evidence shows the efficacy and safety of MD-KNEE in cases of:
- Femoro-tibial/patellofemoral gonarthrosis
- Patellofemoral chondropathy
- Arthrosynovitis
- Ligament lesions
- Meniscopathy/Meniscosis
- Gonalgia:
  - due to aging
  - due to bad posture
  - due to concomitant chronic diseases
  - due to traumas and injuries.

Treatment can be combined with other therapies.

THERAPEUTIC PROTOCOL:
1-2 infiltrations per week to contain physiological or pathological deterioration of the knee joint.
Results are evident from the third week but, depending on the patient's clinical situation, it is possible to continue treatment up to the tenth week without risk.

REFERENCES
- *Nguyen Vinh N. Initial assessment of effectiveness of intra-articular md-knee injection therapy in treatment of primary knee osteoarthritis in Bach Mai hospital - Hanoi, Vietnam. Physiological Regulating Medicine, 2020.*
- *Ottaviani M. Treatment of joint conditions with Guna Collagen Medical Devices – Clinical study on 257 patients. Physiological Regulating Medicine, 2018; 19-28.*
- *Reshkova V. et al. Efficacy and safety evaluation of Guna Collagen MDs injections in knee osteoarthritis – A case series of 30 patients. Physiological Regulating Medicine, 2017:27-9.*
- *Martin Martin LS. et al. A double blind randomized active-controlled clinical trial on the intra-articular use of MD-KNEE versus sodium hyaluronate in patients with knee osteoarthritis ("Joint"). BMC Musculoskeletal Disorders, 2016;1:94.*
- *Boshnakov D. Application and assessment of efficacy of collagen injections Guna MDs in gonarthrosis. Physiological Regulating Medicine, 2013:29-30.*
- *Nestorova R. et al. Efficiency of collagen injections of Guna MD in patients with gonarthrosis, assessed clinically and by ultrasounds. Physiological Regulating Medicine, 2012:37-9.*

For article consultation: collagenmd.guna.com

INFORMATION RESERVED FOR HEALTHCARE PROFESSIONALS

Medical device CE 0373

IMPATTO ZERO LIFEGATE CO2

Guna S.p.a. has joined Lifegate's Zero® Impact project
To offset its plant's CO_2 emissions by contributing to the development of energy efficiency and forest protection initiatives.

Guna S.p.a. • Milano

collagenmd.guna.com

GUNA S.p.a. is a company with quality management standard system ISO 13485 certified by Bureau Veritas Italia SpA

7EX094 B

MD-LUMBAR

Medical Device with type I Collagen of porcine origin
Reduces pain in the lumbo-sacral segment of the spine and improves joint mobility



SCAN ME

Medical Device CE (class III). Read the instructions and warnings before use.

COMPOSITION
Collagen of porcine origin, Hamamelis, NaCl, Water for injection.

PACKAGE
Box of 10 vials (single vial 2 ml – extraction volume).

INJECTION ROUTES OF ADMINISTRATION
Periarticular and intramuscular (trigger points).

SUGGESTED NEEDLE
Periarticular: 26G x 16 mm needle.
Note: Disinfect the skin thoroughly with iodopovidone or chlorhexidine.

INJECTION TECHNIQUES OF ADMINISTRATION
- **Periarticular administration:** insert the needle near to the lumbar, lumbo-sacral, and sacroiliac joints to a depth of 10-12 mm.
- **Intramuscular administration:** insert the needle into the trigger points at a depth of 10-12 mm.

MAIN INDICATIONS
MD-LUMBAR is a medical device designed to improve joint movement of the lumbosacral spine area and to reduce associated pain, counteracting physiological or pathological deterioration of the joints and tissues involved.

Clinical evidence shows the effectiveness and safety of MD-LUMBAR at improving movement and reducing lower back pain due to various causes and origins, such as:
- Lumbar instability due to degenerative spondylolisthesis, lumbar spondylosis, herniated discs in the lumbar vertebrae and non-specific low back pain, such as in the case of prolonged bed rest or poor ambulation.
- Chronic lumbosciatica:
  – due to aging
  – due to bad posture
  – due to concomitant chronic diseases
  – due to traumas and injuries.
- Facet joint syndrome.

Treatment can be combined with other therapies.

THERAPEUTIC PROTOCOL:
Periarticular administration: 1 treatment per week: subcutaneous injection in the trigger points and/or in the periarticular area of one (2 ml) or two vials (4 ml) per treatment. Results are evident from the third week but, depending on the patient's clinical situation, it is possible to continue treatment up to the tenth week without risk.

REFERENCES

- *Nguyen Dinh H. Assessment of the effectiveness of nerve pain treatment caused by herniated disc with Guna collagen injection. Vietnam Medical Journal n. 02 - July 2021.*
- *Nguyen Duc T. et al. Study on the therapeutic effectiveness of MDs Collagen in patients with lumbar spinal disc herniation. Vietnam medical digital magazine - Journal of Military Medicine N.05 September (2021) 99-108.*
- *Godek P. Collagen Therapy in Lumbar Spondylosis – a Pilot Study. Does the Route of Administration Matter? Ortopedia Traumatologia Rehabilitacja, 2019;21(6):427-34.*
- *Milano E. Collagen Medical Device Lumbar nel trattamento combinato del dolore da instabilità del rachide lombare. La Med Biol. 2019;3:3-8.*
- *Pavelka K. et al. Efficacy and Tolerability of Injectable Collagen-Containing Products in Comparison to Trimecaine in Patients With Acute Lumbar Spine Pain (Study FUTURE-MD-Back Pain). Physiol. Res. 68 (Suppl. 1): S65-S74, 2019.*
- *Pavelka K. et al. Chronic Low Back Pain: Current Pharmacotherapeutic Therapies and a New Biological Approach. Current Medicinal Chemistry, 25 (2018) 1-8.*
- *Raychev I. Efficacy and safety of combined treatment with collagen injections Guna MD – LUMBAR and Guna MD-ISCHIAL collagen injections in patients with lumbar disc herniation. Dvigatelni Narusheniya (Movement Disorders Bulgaria), (2013/2) 28- 32. Also published in Meditsina i Sport (Sport and Medicine) 3/4 (2014) 52-54.*
- *Zocco R. et al. Effectiveness of integrated medicine in the control of pain in vertebral disorders: Observational study. Physiological Regulating Medicine, 2012:41.*
- *Pavelka K. et al. MD-LUMBAR, MD-MUSCLE and MD-NEURAL in the treatment of low back pain. Physiological Regulating Medicine, 2012:3-6.*

For article consultation: collagenmd.guna.com

INFORMATION RESERVED FOR HEALTHCARE PROFESSIONALS

Medical device CE 0373

IMPATTO ZERO LIFEGATE CO2

Guna S.p.a. has joined Lifegate's Zero® Impact project
To offset its plant's CO_2 emissions by contributing to the development of energy efficiency and forest protection initiatives.

GUNA medical device
Guna S.p.a. • Milano
collagenmd.guna.com

GUNA S.p.a. is a company with quality management standard system ISO 13485 certified by Bureau Veritas Italia SpA

7EX096 B

MD-LUMBAR

Medical Device with type I Collagen of porcine origin
Reduces pain in the lumbo-sacral segment of the spine and improves joint mobility



SCAN ME

Medical Device CE (class III). Read the instructions and warnings before use.

COMPOSITION
Collagen of porcine origin, Hamamelis, NaCl, Water for injection.

PACKAGE
Box of 10 vials (single vial 2 ml – extraction volume).

INJECTION ROUTES OF ADMINISTRATION
Periarticular and intramuscular (trigger points).

SUGGESTED NEEDLE
Periarticular: 26G x 16 mm needle.
Note: Disinfect the skin thoroughly with iodopovidone or chlorhexidine.

INJECTION TECHNIQUES OF ADMINISTRATION
- **Periarticular administration:** insert the needle near to the lumbar, lumbo-sacral, and sacroiliac joints to a depth of 10-12 mm.
- **Intramuscular administration:** insert the needle into the trigger points at a depth of 10-12 mm.

MAIN INDICATIONS
MD-LUMBAR is a medical device designed to improve joint movement of the lumbosacral spine area and to reduce associated pain, counteracting physiological or pathological deterioration of the joints and tissues involved.

Clinical evidence shows the effectiveness and safety of MD-LUMBAR at improving movement and reducing lower back pain due to various causes and origins, such as:
- Lumbar instability due to degenerative spondylolisthesis, lumbar spondylosis, herniated discs in the lumbar vertebrae and non-specific low back pain, such as in the case of prolonged bed rest or poor ambulation.
- Chronic lumbosciatica:
  – due to aging
  – due to bad posture
  – due to concomitant chronic diseases
  – due to traumas and injuries.
- Facet joint syndrome.

Treatment can be combined with other therapies.

THERAPEUTIC PROTOCOL:
Periarticular administration: 1 treatment per week: subcutaneous injection in the trigger points and/or in the periarticular area of one (2 ml) or two vials (4 ml) per treatment. Results are evident from the third week but, depending on the patient's clinical situation, it is possible to continue treatment up to the tenth week without risk.

REFERENCES

- *Nguyen Dinh H. Assessment of the effectiveness of nerve pain treatment caused by herniated disc with Guna collagen injection. Vietnam Medical Journal n. 02 - July 2021.*
- *Nguyen Duc T. et al. Study on the therapeutic effectiveness of MDs Collagen in patients with lumbar spinal disc herniation. Vietnam medical digital magazine - Journal of Military Medicine N.05 September (2021) 99-108.*
- *Godek P. Collagen Therapy in Lumbar Spondylosis – a Pilot Study. Does the Route of Administration Matter? Ortopedia Traumatologia Rehabilitacja, 2019;21(6):427-34.*
- *Milano E. Collagen Medical Device Lumbar nel trattamento combinato del dolore da instabilità del rachide lombare. La Med Biol. 2019;3:3-8.*
- *Pavelka K. et al. Efficacy and Tolerability of Injectable Collagen-Containing Products in Comparison to Trimecaine in Patients With Acute Lumbar Spine Pain (Study FUTURE-MD-Back Pain). Physiol. Res. 68 (Suppl. 1): S65-S74, 2019.*
- *Pavelka K. et al. Chronic Low Back Pain: Current Pharmacotherapeutic Therapies and a New Biological Approach. Current Medicinal Chemistry, 25 (2018) 1-8.*
- *Raychev I. Efficacy and safety of combined treatment with collagen injections Guna MD – LUMBAR and Guna MD-ISCHIAL collagen injections in patients with lumbar disc herniation. Dvigatelni Narusheniya (Movement Disorders Bulgaria), (2013/2) 28- 32. Also published in Meditsina i Sport (Sport and Medicine) 3/4 (2014) 52-54.*
- *Zocco R. et al. Effectiveness of integrated medicine in the control of pain in vertebral disorders: Observational study. Physiological Regulating Medicine, 2012:41.*
- *Pavelka K. et al. MD-LUMBAR, MD-MUSCLE and MD-NEURAL in the treatment of low back pain. Physiological Regulating Medicine, 2012:3-6.*

For article consultation: collagenmd.guna.com

INFORMATION RESERVED FOR HEALTHCARE PROFESSIONALS

Medical device CE 0373

IMPATTO ZERO LIFEGATE CO2

Guna S.p.a. has joined Lifegate's Zero® Impact project
To offset its plant's CO_2 emissions by contributing to the development of energy efficiency and forest protection initiatives.

GUNA medical device
Guna S.p.a. • Milano
collagenmd.guna.com

GUNA S.p.a. is a company with quality management standard system ISO 13485 certified by Bureau Veritas Italia SpA

7EX096 B

MD-LUMBAR

Medical Device with type I Collagen of porcine origin
Reduces pain in the lumbo-sacral segment of the spine and improves joint mobility



SCAN ME

Medical Device CE (class III). Read the instructions and warnings before use.

COMPOSITION
Collagen of porcine origin, Hamamelis, NaCl, Water for injection.

PACKAGE
Box of 10 vials (single vial 2 ml – extraction volume).

INJECTION ROUTES OF ADMINISTRATION
Periarticular and intramuscular (trigger points).

SUGGESTED NEEDLE
Periarticular: 26G x 16 mm needle.
Note: Disinfect the skin thoroughly with iodopovidone or chlorhexidine.

INJECTION TECHNIQUES OF ADMINISTRATION
- **Periarticular administration:** insert the needle near to the lumbar, lumbo-sacral, and sacroiliac joints to a depth of 10-12 mm.
- **Intramuscular administration:** insert the needle into the trigger points at a depth of 10-12 mm.

MAIN INDICATIONS
MD-LUMBAR is a medical device designed to improve joint movement of the lumbosacral spine area and to reduce associated pain, counteracting physiological or pathological deterioration of the joints and tissues involved.

Clinical evidence shows the effectiveness and safety of MD-LUMBAR at improving movement and reducing lower back pain due to various causes and origins, such as:
- Lumbar instability due to degenerative spondylolisthesis, lumbar spondylosis, herniated discs in the lumbar vertebrae and non-specific low back pain, such as in the case of prolonged bed rest or poor ambulation.
- Chronic lumbosciatica:
  – due to aging
  – due to bad posture
  – due to concomitant chronic diseases
  – due to traumas and injuries.
- Facet joint syndrome.

Treatment can be combined with other therapies.

THERAPEUTIC PROTOCOL:
Periarticular administration: 1 treatment per week: subcutaneous injection in the trigger points and/or in the periarticular area of one (2 ml) or two vials (4 ml) per treatment. Results are evident from the third week but, depending on the patient's clinical situation, it is possible to continue treatment up to the tenth week without risk.

REFERENCES

- *Nguyen Dinh H. Assessment of the effectiveness of nerve pain treatment caused by herniated disc with Guna collagen injection. Vietnam Medical Journal n. 02 - July 2021.*
- *Nguyen Duc T. et al. Study on the therapeutic effectiveness of MDs Collagen in patients with lumbar spinal disc herniation. Vietnam medical digital magazine - Journal of Military Medicine N.05 September (2021) 99-108.*
- *Godek P. Collagen Therapy in Lumbar Spondylosis – a Pilot Study. Does the Route of Administration Matter? Ortopedia Traumatologia Rehabilitacja, 2019;21(6):427-34.*
- *Milano E. Collagen Medical Device Lumbar nel trattamento combinato del dolore da instabilità del rachide lombare. La Med Biol. 2019;3:3-8.*
- *Pavelka K. et al. Efficacy and Tolerability of Injectable Collagen-Containing Products in Comparison to Trimecaine in Patients With Acute Lumbar Spine Pain (Study FUTURE-MD-Back Pain). Physiol. Res. 68 (Suppl. 1): S65-S74, 2019.*
- *Pavelka K. et al. Chronic Low Back Pain: Current Pharmacotherapeutic Therapies and a New Biological Approach. Current Medicinal Chemistry, 25 (2018) 1-8.*
- *Raychev I. Efficacy and safety of combined treatment with collagen injections Guna MD – LUMBAR and Guna MD-ISCHIAL collagen injections in patients with lumbar disc herniation. Dvigatelni Narusheniya (Movement Disorders Bulgaria), (2013/2) 28- 32. Also published in Meditsina i Sport (Sport and Medicine) 3/4 (2014) 52-54.*
- *Zocco R. et al. Effectiveness of integrated medicine in the control of pain in vertebral disorders: Observational study. Physiological Regulating Medicine, 2012:41.*
- *Pavelka K. et al. MD-LUMBAR, MD-MUSCLE and MD-NEURAL in the treatment of low back pain. Physiological Regulating Medicine, 2012:3-6.*

For article consultation: collagenmd.guna.com

INFORMATION RESERVED FOR HEALTHCARE PROFESSIONALS

Medical device CE 0373

Guna S.p.a. • Milano

collagenmd.guna.com

IMPATTO ZERO LIFEGATE CO_2

Guna S.p.a. has joined Lifegate's Zero® Impact project
To offset its plant's CO_2 emissions by contributing to the development of energy efficiency and forest protection initiatives.

GUNA S.p.a. is a company with quality management standard system ISO 13485 certified by Bureau Veritas Italia SpA

7EX096 B

MD-MATRIX

Medical Device with type I Collagen of porcine origin
Strengthens joints, connective tissue, and the extracellular matrix



SCAN ME

Medical Device CE (class III). Read the instructions and warnings before use.

COMPOSITION
Collagen of porcine origin, Citric acid, Nicotinamide, NaCl, Water for injection.

PACKAGE
Box of 10 vials (single vial 2 ml – extraction volume).

INJECTION ROUTES OF ADMINISTRATION
Periarticular, intradermal, subcutaneous.

SUGGESTED NEEDLES
Periarticular, intradermal, subcutaneous: 26G x 13 mm needle.
Note: Disinfect the skin thoroughly with iodopovidone or chlorhexidine.

INJECTION TECHNIQUES OF ADMINISTRATION
- **Periarticular administration:** insert the needle near the joint to a depth of 4-6 mm.
- **Intradermal e subcutaneous administration:** insert the needle to a depth of 2-4 mm and then perform microinjections of 0.2-0.3 ml in the tissue to be treated.

MAIN INDICATIONS
MD-MATRIX is a medical device designed to improve movement, contributing to contain physiological deterioration of connective tissues and of the extracellular matrix.

MD-MATRIX's main indications are:
- **Aesthetic and regenerative medicine**
  - To firm up the subcutaneous or microvascular connective layer of localised adiposities and fibro-edemo-geloid exuberances of the connective layer (thighs and knees)
  - As a topical, mesotherapeutic or subcutaneous injection treatment to counteract physiological aging and other skin tissue and subcutan ous tissue alterations (abdominal area, knees)
- **Osteo-arthro-myofascial pathologies**
  The following associations are clinically documented:
  - with MD-MUSCLE and MD-NEURAL for the treatment of facial neuralgia
  - with MD-HIP for the treatment of hip osteoarthritis
  - with MD-SHOULDER for the treatment of acute scapulohumeral periarthritis and subdeltoid bursitis.

Treatment can be combined with other therapies.

THERAPEUTIC PROTOCOL:
Periarticular, intradermal, and subcutaneous administration: 1-2 infiltrations per week for 3-5 weeks.
Results are evident from the third week but, depending on the patient's clinical situation, it is possible to continue treatment up to the tenth week without risk.

REFERENCES

- *Staňa J. Three years in Luhačovice Spa with Collagen Medical Devices injections in the treatment of piriformis syndrome. Physiological Regulating Medicine, 2017:19-20.*
- *Mariconti P. - Usefulness of Guna Collagen Medical Devices in the treatment of knee pain. Physiological Regulating Medicine, 2017:39-40.*
- *Massullo C. - Injectable Guna Collagen Medical Devices in functional recovery from sport traumatology. Case reports. Physiological Regulating Medicine. 2017:3-7.*
- *Tivchev P. Efficacy of collagen injections Guna MD-HIP and Guna MD-MATRIX in treatment of coxarthrosis – Clinical and ultrasonographic examination. Ortopediya i Travmatologiya (Bulgarian Journal of Orthopedics and Trauma), 2012;3(49):123-8.*

For article consultation: collagenmd.guna.com

INFORMATION RESERVED FOR HEALTHCARE PROFESSIONALS

Medical device CE 0373

IMPATTO ZERO LIFEGATE CO2

Guna S.p.a. has joined Lifegate's Zero® Impact project
To offset its plant's CO_2 emissions by contributing to the development of energy efficiency and forest protection initiatives.

Guna medical device

Guna S.p.a. • Milano

collagenmd.guna.com

GUNA S.p.a. is a company with quality management standard system ISO 13485 certified by Bureau Veritas Italia SpA

7EX099 B

MD-MUSCLE

Medical Device with type I Collagen of porcine origin
Improves muscle and joint mobility



SCAN ME

Medical Device CE (class III). Read the instructions and warnings before use.

COMPOSITION
Collagen of porcine origin, Hypericum, NaCl, Water for injection.

PACKAGE
Box of 5 and 10 vials (single vial 2 ml – extraction volume).

INJECTION ROUTES OF ADMINISTRATION
Intramuscular in the trigger points.

SUGGESTED NEEDLE
Intramuscular: 26G x 16mm needle.
Note: Disinfect the skin thoroughly with iodopovidone or chlorhexidine.

INJECTION TECHNIQUES OF ADMINISTRATION
- **Subcutaneous administration:** insert the needle into the skin overlying the muscle trigger points to a depth of 4-6 mm.
- **Intramuscular administration:** insert the needle into the muscle at a depth of 9-16 mm.

MAIN INDICATIONS
MD-MUSCLE is medical device designed to improve muscle and joint mobility and to reduce pain, counteracting physiological or pathological joint and tissue deterioration.

Scientific evidence shows the efficacy and safety of MD-MUSCLE in cases of:
- **Muscle pain** (acute, subacute, chronic):
  - due to aging
  - due to bad posture
  - due to concomitant chronic diseases
  - due to traumas and injuries.
- Muscle sprains
- Treatment of trigger points.

Treatment can be combined with other therapies.

THERAPEUTIC PROTOCOL:
1 treatment per week: subcutaneous or intramuscular injection into the muscle trigger points of one (2 ml) or two vials (4 ml) per treatment. Results are evident from the third week but, depending on the patient's clinical situation, it is possible to continue treatment up to the tenth week without risk.

REFERENCES
- *Nitecka-Buchta et al. - Comparison between Collagen and Lidocaine Intramuscular Injections in Terms of Their Efficiency in Decreasing Myofascial Pain within Masseter Muscles: A Randomized, Single-Blind Controlled Trial. Pain Research and Management, 2018.*
- *Pavelka K, et al. - Efficacy and tolerability of injectable Collagen-containing Products in comparison to Trimecaine in Patients with acute lumbar spine pain (Study FUTURE-MD-Back Pain). Physiological Research, 2019;68(1):65-74.*
- *Pavelka K, et al. - Chronic Low Back Pain: Current Pharmacotherapeutic Therapies and a New Biological Approach. Current Medicinal Chemistry, 2018.*
- *Reshkova V, et al. - Efficacy and safety evaluation of Guna Collagen MDs injections in knee osteoarthritis – A case series of 30 patients. Physiological Regulating Medicine, 2017; 27-29.*
- *Boshnakov D. Application and assessment of efficacy of collagen injections Guna MDs in gonarthrosis. Physiological Regulating Medicine, 2013:29-30.*
- *Pavelka K, Svobodová R, Jarošová H. MD-Lumbar, MD-Muscle e MD-Neural nella terapia locale del dolore lombare. La Med. Biol., 2012;4:13-7.*

For article consultation: collagenmd.guna.com

INFORMATION RESERVED FOR HEALTHCARE PROFESSIONALS

Medical device CE 0373

Guna S.p.a. has joined
Lifegate's Zero® Impact project
To offset its plant's CO_2 emissions
by contributing to the development
of energy efficiency and forest protection initiatives.

GUNA medical device

Guna S.p.a. • Milano

collagenmd.guna.com

GUNA S.p.a. is a company with quality management standard system ISO 13485 certified by Bureau Veritas Italia SpA

7EX098 B

MD-MUSCLE

Medical Device with type I Collagen of porcine origin
Improves muscle and joint mobility



SCAN ME

Medical Device CE (class III). Read the instructions and warnings before use.

COMPOSITION
Collagen of porcine origin, Hypericum, NaCl, Water for injection.

PACKAGE
Box of 5 and 10 vials (single vial 2 ml – extraction volume).

INJECTION ROUTES OF ADMINISTRATION
Intramuscular in the trigger points.

SUGGESTED NEEDLE
Intramuscular: 26G x 16mm needle.
Note: Disinfect the skin thoroughly with iodopovidone or chlorhexidine.

INJECTION TECHNIQUES OF ADMINISTRATION
- **Subcutaneous administration:** insert the needle into the skin overlying the muscle trigger points to a depth of 4-6 mm.
- **Intramuscular administration:** insert the needle into the muscle at a depth of 9-16 mm.

MAIN INDICATIONS
MD-MUSCLE is medical device designed to improve muscle and joint mobility and to reduce pain, counteracting physiological or pathological joint and tissue deterioration.

Scientific evidence shows the efficacy and safety of MD-MUSCLE in cases of:
- **Muscle pain** (acute, subacute, chronic):
  - due to aging
  - due to bad posture
  - due to concomitant chronic diseases
  - due to traumas and injuries.
- Muscle sprains
- Treatment of trigger points.

Treatment can be combined with other therapies.

THERAPEUTIC PROTOCOL:
1 treatment per week: subcutaneous or intramuscular injection into the muscle trigger points of one (2 ml) or two vials (4 ml) per treatment. Results are evident from the third week but, depending on the patient's clinical situation, it is possible to continue treatment up to the tenth week without risk.

REFERENCES
- *Nitecka-Buchta et al. - Comparison between Collagen and Lidocaine Intramuscular Injections in Terms of Their Efficiency in Decreasing Myofascial Pain within Masseter Muscles: A Randomized, Single-Blind Controlled Trial. Pain Research and Management, 2018.*
- *Pavelka K, et al. - Efficacy and tolerability of injectable Collagen-containing Products in comparison to Trimecaine in Patients with acute lumbar spine pain (Study FUTURE-MD-Back Pain). Physiological Research, 2019;68(1):65-74.*
- *Pavelka K, et al. - Chronic Low Back Pain: Current Pharmacotherapeutic Therapies and a New Biological Approach. Current Medicinal Chemistry, 2018.*
- *Reshkova V, et al. - Efficacy and safety evaluation of Guna Collagen MDs injections in knee osteoarthritis – A case series of 30 patients. Physiological Regulating Medicine, 2017; 27-29.*
- *Boshnakov D. Application and assessment of efficacy of collagen injections Guna MDs in gonarthrosis. Physiological Regulating Medicine, 2013:29-30.*
- *Pavelka K, Svobodová R, Jarošová H. MD-Lumbar, MD-Muscle e MD-Neural nella terapia locale del dolore lombare. La Med. Biol., 2012;4:13-7.*

For article consultation: collagenmd.guna.com

INFORMATION RESERVED FOR HEALTHCARE PROFESSIONALS

Medical device CE 0373

Guna S.p.a. has joined
Lifegate's Zero® Impact project
To offset its plant's CO_2 emissions
by contributing to the development
of energy efficiency and forest protection initiatives.

GUNA medical device

Guna S.p.a. • Milano

collagenmd.guna.com

GUNA S.p.a. is a company with quality management standard system ISO 13485 certified by Bureau Veritas Italia SpA

7EX098 B

MD-MUSCLE

Medical Device with type I Collagen of porcine origin
Improves muscle and joint mobility



SCAN ME

Medical Device CE (class III). Read the instructions and warnings before use.

COMPOSITION
Collagen of porcine origin, Hypericum, NaCl, Water for injection.

PACKAGE
Box of 5 and 10 vials (single vial 2 ml – extraction volume).

INJECTION ROUTES OF ADMINISTRATION
Intramuscular in the trigger points.

SUGGESTED NEEDLE
Intramuscular: 26G x 16mm needle.
Note: Disinfect the skin thoroughly with iodopovidone or chlorhexidine.

INJECTION TECHNIQUES OF ADMINISTRATION
- **Subcutaneous administration:** insert the needle into the skin overlying the muscle trigger points to a depth of 4-6 mm.
- **Intramuscular administration:** insert the needle into the muscle at a depth of 9-16 mm.

MAIN INDICATIONS
MD-MUSCLE is medical device designed to improve muscle and joint mobility and to reduce pain, counteracting physiological or pathological joint and tissue deterioration.

Scientific evidence shows the efficacy and safety of MD-MUSCLE in cases of:
- **Muscle pain** (acute, subacute, chronic):
  - due to aging
  - due to bad posture
  - due to concomitant chronic diseases
  - due to traumas and injuries.
- Muscle sprains
- Treatment of trigger points.

Treatment can be combined with other therapies.

THERAPEUTIC PROTOCOL:
1 treatment per week: subcutaneous or intramuscular injection into the muscle trigger points of one (2 ml) or two vials (4 ml) per treatment. Results are evident from the third week but, depending on the patient's clinical situation, it is possible to continue treatment up to the tenth week without risk.

REFERENCES

- *Nitecka-Buchta et al. - Comparison between Collagen and Lidocaine Intramuscular Injections in Terms of Their Efficiency in Decreasing Myofascial Pain within Masseter Muscles: A Randomized, Single-Blind Controlled Trial. Pain Research and Management, 2018.*
- *Pavelka K, et al. - Efficacy and tolerability of injectable Collagen-containing Products in comparison to Trimecaine in Patients with acute lumbar spine pain (Study FUTURE-MD-Back Pain). Physiological Research, 2019;68(1):65-74.*
- *Pavelka K, et al. - Chronic Low Back Pain: Current Pharmacotherapeutic Therapies and a New Biological Approach. Current Medicinal Chemistry, 2018.*
- *Reshkova V, et al. - Efficacy and safety evaluation of Guna Collagen MDs injections in knee osteoarthritis – A case series of 30 patients. Physiological Regulating Medicine, 2017; 27-29.*
- *Boshnakov D. Application and assessment of efficacy of collagen injections Guna MDs in gonarthrosis. Physiological Regulating Medicine, 2013:29-30.*
- *Pavelka K, Svobodová R, Jarošová H. MD-Lumbar, MD-Muscle e MD-Neural nella terapia locale del dolore lombare. La Med. Biol., 2012;4:13-7.*

For article consultation: collagenmd.guna.com

INFORMATION RESERVED FOR HEALTHCARE PROFESSIONALS

Medical device CE 0373

Guna medical device

Guna S.p.a. • Milano

collagenmd.guna.com

Guna S.p.a. has joined Lifegate's Zero® Impact project
To offset its plant's CO_2 emissions by contributing to the development of energy efficiency and forest protection initiatives.

GUNA S.p.a. is a company with quality management standard system ISO 13485 certified by Bureau Veritas Italia SpA

7EX098 B

MD-MUSCLE

Medical Device with type I Collagen of porcine origin
Improves muscle and joint mobility



SCAN ME

Medical Device CE (class III). Read the instructions and warnings before use.

COMPOSITION
Collagen of porcine origin, Hypericum, NaCl, Water for injection.

PACKAGE
Box of 5 and 10 vials (single vial 2 ml – extraction volume).

INJECTION ROUTES OF ADMINISTRATION
Intramuscular in the trigger points.

SUGGESTED NEEDLE
Intramuscular: 26G x 16mm needle.
Note: Disinfect the skin thoroughly with iodopovidone or chlorhexidine.

INJECTION TECHNIQUES OF ADMINISTRATION
- **Subcutaneous administration:** insert the needle into the skin overlying the muscle trigger points to a depth of 4-6 mm.
- **Intramuscular administration:** insert the needle into the muscle at a depth of 9-16 mm.

MAIN INDICATIONS
MD-MUSCLE is medical device designed to improve muscle and joint mobility and to reduce pain, counteracting physiological or pathological joint and tissue deterioration.

Scientific evidence shows the efficacy and safety of MD-MUSCLE in cases of:
- **Muscle pain** (acute, subacute, chronic):
  - due to aging
  - due to bad posture
  - due to concomitant chronic diseases
  - due to traumas and injuries.
- Muscle sprains
- Treatment of trigger points.

Treatment can be combined with other therapies.

THERAPEUTIC PROTOCOL:
1 treatment per week: subcutaneous or intramuscular injection into the muscle trigger points of one (2 ml) or two vials (4 ml) per treatment. Results are evident from the third week but, depending on the patient's clinical situation, it is possible to continue treatment up to the tenth week without risk.

REFERENCES
- *Nitecka-Buchta et al. - Comparison between Collagen and Lidocaine Intramuscular Injections in Terms of Their Efficiency in Decreasing Myofascial Pain within Masseter Muscles: A Randomized, Single-Blind Controlled Trial. Pain Research and Management, 2018.*
- *Pavelka K, et al. - Efficacy and tolerability of injectable Collagen-containing Products in comparison to Trimecaine in Patients with acute lumbar spine pain (Study FUTURE-MD-Back Pain). Physiological Research, 2019;68(1):65-74.*
- *Pavelka K, et al. - Chronic Low Back Pain: Current Pharmacotherapeutic Therapies and a New Biological Approach. Current Medicinal Chemistry, 2018.*
- *Reshkova V, et al. - Efficacy and safety evaluation of Guna Collagen MDs injections in knee osteoarthritis – A case series of 30 patients. Physiological Regulating Medicine, 2017; 27-29.*
- *Boshnakov D. Application and assessment of efficacy of collagen injections Guna MDs in gonarthrosis. Physiological Regulating Medicine, 2013:29-30.*
- *Pavelka K, Svobodová R, Jarošová H. MD-Lumbar, MD-Muscle e MD-Neural nella terapia locale del dolore lombare. La Med. Biol., 2012;4:13-7.*

For article consultation: collagenmd.guna.com

INFORMATION RESERVED FOR HEALTHCARE PROFESSIONALS

Medical device CE 0373

Guna S.p.a. has joined
Lifegate's Zero® Impact project
To offset its plant's CO_2 emissions
by contributing to the development
of energy efficiency and forest protection initiatives.

GUNA medical device

Guna S.p.a. • Milano

collagenmd.guna.com

GUNA S.p.a. is a company with quality management standard system ISO 13485 certified by Bureau Veritas Italia SpA

7EX098 B

MD-MUSCLE

Medical Device with type I Collagen of porcine origin
Improves muscle and joint mobility



SCAN ME

Medical Device CE (class III). Read the instructions and warnings before use.

COMPOSITION
Collagen of porcine origin, Hypericum, NaCl, Water for injection.

PACKAGE
Box of 5 and 10 vials (single vial 2 ml – extraction volume).

INJECTION ROUTES OF ADMINISTRATION
Intramuscular in the trigger points.

SUGGESTED NEEDLE
Intramuscular: 26G x 16mm needle.
Note: Disinfect the skin thoroughly with iodopovidone or chlorhexidine.

INJECTION TECHNIQUES OF ADMINISTRATION
- **Subcutaneous administration:** insert the needle into the skin overlying the muscle trigger points to a depth of 4-6 mm.
- **Intramuscular administration:** insert the needle into the muscle at a depth of 9-16 mm.

MAIN INDICATIONS
MD-MUSCLE is medical device designed to improve muscle and joint mobility and to reduce pain, counteracting physiological or pathological joint and tissue deterioration.

Scientific evidence shows the efficacy and safety of MD-MUSCLE in cases of:
- **Muscle pain** (acute, subacute, chronic):
  - due to aging
  - due to bad posture
  - due to concomitant chronic diseases
  - due to traumas and injuries.
- Muscle sprains
- Treatment of trigger points.

Treatment can be combined with other therapies.

THERAPEUTIC PROTOCOL:
1 treatment per week: subcutaneous or intramuscular injection into the muscle trigger points of one (2 ml) or two vials (4 ml) per treatment. Results are evident from the third week but, depending on the patient's clinical situation, it is possible to continue treatment up to the tenth week without risk.

REFERENCES

- *Nitecka-Buchta et al. - Comparison between Collagen and Lidocaine Intramuscular Injections in Terms of Their Efficiency in Decreasing Myofascial Pain within Masseter Muscles: A Randomized, Single-Blind Controlled Trial. Pain Research and Management, 2018.*
- *Pavelka K, et al. - Efficacy and tolerability of injectable Collagen-containing Products in comparison to Trimecaine in Patients with acute lumbar spine pain (Study FUTURE-MD-Back Pain). Physiological Research, 2019;68(1):65-74.*
- *Pavelka K, et al. - Chronic Low Back Pain: Current Pharmacotherapeutic Therapies and a New Biological Approach. Current Medicinal Chemistry, 2018.*
- *Reshkova V, et al. - Efficacy and safety evaluation of Guna Collagen MDs injections in knee osteoarthritis – A case series of 30 patients. Physiological Regulating Medicine, 2017; 27-29.*
- *Boshnakov D. Application and assessment of efficacy of collagen injections Guna MDs in gonarthrosis. Physiological Regulating Medicine, 2013:29-30.*
- *Pavelka K, Svobodová R, Jarošová H. MD-Lumbar, MD-Muscle e MD-Neural nella terapia locale del dolore lombare. La Med. Biol., 2012;4:13-7.*

For article consultation: collagenmd.guna.com

INFORMATION RESERVED FOR HEALTHCARE PROFESSIONALS

Medical device CE 0373

Guna medical device

Guna S.p.a. • Milano

collagenmd.guna.com

Guna S.p.a. has joined Lifegate's Zero® Impact project
To offset its plant's CO_2 emissions by contributing to the development of energy efficiency and forest protection initiatives.

GUNA S.p.a. is a company with quality management standard system ISO 13485 certified by Bureau Veritas Italia SpA

7EX098 B

MD-NECK

Medical Device with type I Collagen of porcine origin
Improves cervical spine tract mobility and promotes relaxation of the cervical musculature



SCAN ME

Medical Device CE (class III). Read the instructions and warnings before use.

COMPOSITION
Collagen of porcine origin, Silica, NaCl, Water for injection.

PACKAGE
Box of 10 vials (single vial 2 ml – extraction volume).

INJECTION ROUTES OF ADMINISTRATION
Periarticular, intramuscular (trigger points).

SUGGESTED NEEDLE
Periarticular: 26G x 13 mm needle; intramuscular in the trigger points: 26G x 13mm needle.
Note: Disinfect the skin thoroughly with iodopovidone or chlorhexidine.

INJECTION TECHNIQUES OF ADMINISTRATION
- **Periarticular administration:** insert the needle near the joint to a depth of 4-13 mm.
- **Intramuscular administration:** insert the needle into the trigger points at a depth of 4-6 mm.

MAIN INDICATIONS
MD-NECK is a medical device designed to improve the movement of the cervical spine segment and to reduce the associated pain, counteracting physiological or pathological deterioration of the joints and tissues involved in cases of:
- Cervicalgia:
  - of muscular and/or nerve origin
  - due to aging
  - due to bad posture
  - due to concomitant chronic diseases
  - due to traumas and injuries.

Treatment can be combined with other therapies.

THERAPEUTIC PROTOCOL:
Periarticular administration: 1-2 infiltrations per week for 3-5 weeks. Results are evident from the third week but, depending on the patient's clinical situation, it is possible to continue treatment up to the tenth week without risk.
Intramuscular administration (trigger points): 1-2 infiltrations per week for 3-5 weeks. Results are evident from the third week but, depending on the patient's clinical situation, it is possible to continue treatment up to the tenth week without risk.

INFORMATION RESERVED FOR HEALTHCARE PROFESSIONALS

Medical device CE 0373

LIFEGATE

Guna S.p.a. has joined Lifegate's Zero® Impact project
To offset its plant's CO_2 emissions by contributing to the development of energy efficiency and forest protection initiatives.

guna medical device

Guna S.p.a. • Milano

collagenmd.guna.com

GUNA S.p.a. is a company with quality management standard system ISO 13485 certified by Bureau Veritas Italia SpA

7EX102 B

MD-NECK

Medical Device with type I Collagen of porcine origin
Improves cervical spine tract mobility and promotes relaxation of the cervical musculature



SCAN ME

Medical Device CE (class III). Read the instructions and warnings before use.

COMPOSITION
Collagen of porcine origin, Silica, NaCl, Water for injection.

PACKAGE
Box of 10 vials (single vial 2 ml – extraction volume).

INJECTION ROUTES OF ADMINISTRATION
Periarticular, intramuscular (trigger points).

SUGGESTED NEEDLE
Periarticular: 26G x 13 mm needle; intramuscular in the trigger points: 26G x 13mm needle.
Note: Disinfect the skin thoroughly with iodopovidone or chlorhexidine.

INJECTION TECHNIQUES OF ADMINISTRATION
- **Periarticular administration:** insert the needle near the joint to a depth of 4-13 mm.
- **Intramuscular administration:** insert the needle into the trigger points at a depth of 4-6 mm.

MAIN INDICATIONS
MD-NECK is a medical device designed to improve the movement of the cervical spine segment and to reduce the associated pain, counteracting physiological or pathological deterioration of the joints and tissues involved in cases of:
- Cervicalgia:
  - of muscular and/or nerve origin
  - due to aging
  - due to bad posture
  - due to concomitant chronic diseases
  - due to traumas and injuries.

Treatment can be combined with other therapies.

THERAPEUTIC PROTOCOL:
Periarticular administration: 1-2 infiltrations per week for 3-5 weeks. Results are evident from the third week but, depending on the patient's clinical situation, it is possible to continue treatment up to the tenth week without risk.
Intramuscular administration (trigger points): 1-2 infiltrations per week for 3-5 weeks. Results are evident from the third week but, depending on the patient's clinical situation, it is possible to continue treatment up to the tenth week without risk.

INFORMATION RESERVED FOR HEALTHCARE PROFESSIONALS

Medical device CE 0373

LIFEGATE

Guna S.p.a. has joined Lifegate's Zero® Impact project
To offset its plant's CO_2 emissions by contributing to the development of energy efficiency and forest protection initiatives.

guna medical device

Guna S.p.a. • Milano

collagenmd.guna.com

GUNA S.p.a. is a company with quality management standard system ISO 13485 certified by Bureau Veritas Italia SpA

7EX102 B

MD-NEURAL

Medical Device with type I Collagen of porcine origin
Promotes nerve tissue supplementation, improves joint mobility and reduces painful symptoms due to bad posture



SCAN ME

Medical Device CE (class III). Read the instructions and warnings before use.

COMPOSITION
Collagen of porcine origin, Colocynthis, NaCl, Water for injection.

PACKAGE
Box of 5 or 10 vials (single vial 2 ml – extraction volume).

INJECTION ROUTES OF ADMINISTRATION
Periarticular, intramuscular (trigger points).

SUGGESTED NEEDLE
Periarticular: 26G x 13 mm needle; intramuscular: 26G x 13mm needle.
Note: Disinfect the skin thoroughly with iodopovidone or chlorhexidine.

INJECTION TECHNIQUES OF ADMINISTRATION
- **Periarticular administration:** insert the needle near the joint to a depth of 6-13 mm.
- **Intramuscular administration:** insert the needle into the trigger points at a depth of 5-8 mm.

MAIN INDICATIONS
Thanks to its restructuring action of the perineurium, **MD-NEURAL** is a medical device designed to improve mobility and reduce neuropathic and muscular associated pain, counteracting physiological or pathological joint deterioration.

Scientific evidence shows the efficacy and safety of MD-NEURAL in cases of:
- Morton neuroma
- Neuralgia:
  - due to prolonged bed rest
  - due to aging
  - due to bad posture
  - due to concomitant chronic diseases
  - due to traumas and injuries.
- Associated neuropathic pain due to various causes, such as:
  - lumbar spine instability from degenerative spondylolisthesis
  - herniated disc in the lumbar or lumbosacral vertebrae
  - non-specific lumbago
  - facial nerve palsy.

Treatment can be combined with other therapies.

THERAPEUTIC PROTOCOL:
1 treatment per week: injection in the trigger points and/or in the periarticular area of one (2 ml) or two vials (4 ml) per treatment. Results are evident from the third week but, depending on the patient's clinical situation, it is possible to continue treatment up to the tenth week without risk.

REFERENCES

- *Giarda F. L'utilizzo di collagene iniettabile nel trattamento del neuroma di Morton: un caso clinico.Abstract SICP 2021.*
- *Nguyen Dinh H. Assessment of the effectiveness of nerve pain treatment caused by herniated disc with Guna collagen injection. Vietnam Medical Journal n. 02 - July 2021.*
- *Micarelli A. et al. Combination of in-situ collagen injection and rehabilitative treatment in long-lasting facial nerve palsy: a pilot randomized controlled trial. European Journal of Physical and Rehabilitation Medicine 2020 Jul. 15.*
- *Godek P. Collagen Therapy in Lumbar Spondylosis – a Pilot Study. Does the Route of Administration Matter? Ortopedia Traumatologia Rehabilitacja, 2019;21(6):427-34.*
- *Pavelka K. et al. Efficacy and tolerability of injectable Collagen-containing Products in comparison to Trimecaine in Patients with acute lumbar spine pain (Study FUTURE-MD-Back Pain). Physiological Research. 2019;68(1):65-74.*

For article consultation: collagenmd.guna.com

INFORMATION RESERVED FOR HEALTHCARE PROFESSIONALS

Medical device CE 0373

IMPATTO ZERO LIFEGATE CO_2

Guna S.p.a. has joined Lifegate's Zero® Impact project
To offset its plant's CO_2 emissions by contributing to the development of energy efficiency and forest protection initiatives.

Guna medical device
Guna S.p.a. • Milano
collagenmd.guna.com

GUNA S.p.a. is a company with quality management standard system ISO 13485 certified by Bureau Veritas Italia SpA

7EX097 B

MD-NEURAL

Medical Device with type I Collagen of porcine origin
Promotes nerve tissue supplementation, improves joint mobility and reduces painful symptoms due to bad posture



SCAN ME

Medical Device CE (class III). Read the instructions and warnings before use.

COMPOSITION
Collagen of porcine origin, Colocynthis, NaCl, Water for injection.

PACKAGE
Box of 5 or 10 vials (single vial 2 ml – extraction volume).

INJECTION ROUTES OF ADMINISTRATION
Periarticular, intramuscular (trigger points).

SUGGESTED NEEDLE
Periarticular: 26G x 13 mm needle; intramuscular: 26G x 13mm needle.
Note: Disinfect the skin thoroughly with iodopovidone or chlorhexidine.

INJECTION TECHNIQUES OF ADMINISTRATION
- **Periarticular administration:** insert the needle near the joint to a depth of 6-13 mm.
- **Intramuscular administration:** insert the needle into the trigger points at a depth of 5-8 mm.

MAIN INDICATIONS
Thanks to its restructuring action of the perineurium, **MD-NEURAL** is a medical device designed to improve mobility and reduce neuropathic and muscular associated pain, counteracting physiological or pathological joint deterioration.

Scientific evidence shows the efficacy and safety of MD-NEURAL in cases of:
- Morton neuroma
- Neuralgia:
  - due to prolonged bed rest
  - due to aging
  - due to bad posture
  - due to concomitant chronic diseases
  - due to traumas and injuries.
- Associated neuropathic pain due to various causes, such as:
  - lumbar spine instability from degenerative spondylolisthesis
  - herniated disc in the lumbar or lumbosacral vertebrae
  - non-specific lumbago
  - facial nerve palsy.

Treatment can be combined with other therapies.

THERAPEUTIC PROTOCOL:
1 treatment per week: injection in the trigger points and/or in the periarticular area of one (2 ml) or two vials (4 ml) per treatment. Results are evident from the third week but, depending on the patient's clinical situation, it is possible to continue treatment up to the tenth week without risk.

REFERENCES

- *Giarda F. L'utilizzo di collagene iniettabile nel trattamento del neuroma di Morton: un caso clinico.Abstract SICP 2021.*
- *Nguyen Dinh H. Assessment of the effectiveness of nerve pain treatment caused by herniated disc with Guna collagen injection. Vietnam Medical Journal n. 02 - July 2021.*
- *Micarelli A. et al. Combination of in-situ collagen injection and rehabilitative treatment in long-lasting facial nerve palsy: a pilot randomized controlled trial. European Journal of Physical and Rehabilitation Medicine 2020 Jul. 15.*
- *Godek P. Collagen Therapy in Lumbar Spondylosis – a Pilot Study. Does the Route of Administration Matter? Ortopedia Traumatologia Rehabilitacja, 2019;21(6):427-34.*
- *Pavelka K. et al. Efficacy and tolerability of injectable Collagen-containing Products in comparison to Trimecaine in Patients with acute lumbar spine pain (Study FUTURE-MD-Back Pain). Physiological Research. 2019;68(1):65-74.*

For article consultation: collagenmd.guna.com

INFORMATION RESERVED FOR HEALTHCARE PROFESSIONALS

Medical device CE 0373

IMPATTO ZERO LIFEGATE CO_2

Guna S.p.a. has joined Lifegate's Zero® Impact project
To offset its plant's CO_2 emissions by contributing to the development of energy efficiency and forest protection initiatives.

Guna medical device
Guna S.p.a. • Milano
collagenmd.guna.com

GUNA S.p.a. is a company with quality management standard system ISO 13485 certified by Bureau Veritas Italia SpA

7EX097 B

MD-NEURAL

Medical Device with type I Collagen of porcine origin
Promotes nerve tissue supplementation, improves joint mobility and reduces painful symptoms due to bad posture



SCAN ME

Medical Device CE (class III). Read the instructions and warnings before use.

COMPOSITION
Collagen of porcine origin, Colocynthis, NaCl, Water for injection.

PACKAGE
Box of 5 or 10 vials (single vial 2 ml – extraction volume).

INJECTION ROUTES OF ADMINISTRATION
Periarticular, intramuscular (trigger points).

SUGGESTED NEEDLE
Periarticular: 26G x 13 mm needle; intramuscular: 26G x 13mm needle.
Note: Disinfect the skin thoroughly with iodopovidone or chlorhexidine.

INJECTION TECHNIQUES OF ADMINISTRATION
- **Periarticular administration:** insert the needle near the joint to a depth of 6-13 mm.
- **Intramuscular administration:** insert the needle into the trigger points at a depth of 5-8 mm.

MAIN INDICATIONS
Thanks to its restructuring action of the perineurium, **MD-NEURAL** is a medical device designed to improve mobility and reduce neuropathic and muscular associated pain, counteracting physiological or pathological joint deterioration.

Scientific evidence shows the efficacy and safety of MD-NEURAL in cases of:
- Morton neuroma
- Neuralgia:
  - due to prolonged bed rest
  - due to aging
  - due to bad posture
  - due to concomitant chronic diseases
  - due to traumas and injuries.
- Associated neuropathic pain due to various causes, such as:
  - lumbar spine instability from degenerative spondylolisthesis
  - herniated disc in the lumbar or lumbosacral vertebrae
  - non-specific lumbago
  - facial nerve palsy.

Treatment can be combined with other therapies.

THERAPEUTIC PROTOCOL:
1 treatment per week: injection in the trigger points and/or in the periarticular area of one (2 ml) or two vials (4 ml) per treatment. Results are evident from the third week but, depending on the patient's clinical situation, it is possible to continue treatment up to the tenth week without risk.

REFERENCES

- *Giarda F. L'utilizzo di collagene iniettabile nel trattamento del neuroma di Morton: un caso clinico.Abstract SICP 2021.*
- *Nguyen Dinh H. Assessment of the effectiveness of nerve pain treatment caused by herniated disc with Guna collagen injection. Vietnam Medical Journal n. 02 - July 2021.*
- *Micarelli A. et al. Combination of in-situ collagen injection and rehabilitative treatment in long-lasting facial nerve palsy: a pilot randomized controlled trial. European Journal of Physical and Rehabilitation Medicine 2020 Jul. 15.*
- *Godek P. Collagen Therapy in Lumbar Spondylosis – a Pilot Study. Does the Route of Administration Matter? Ortopedia Traumatologia Rehabilitacja, 2019;21(6):427-34.*
- *Pavelka K. et al. Efficacy and tolerability of injectable Collagen-containing Products in comparison to Trimecaine in Patients with acute lumbar spine pain (Study FUTURE-MD-Back Pain). Physiological Research. 2019;68(1):65-74.*

For article consultation: collagenmd.guna.com

INFORMATION RESERVED FOR HEALTHCARE PROFESSIONALS

Medical device CE 0373

IMPATTO ZERO LIFEGATE CO_2

Guna S.p.a. has joined Lifegate's Zero® Impact project
To offset its plant's CO_2 emissions by contributing to the development of energy efficiency and forest protection initiatives.

Guna medical device
Guna S.p.a. • Milano
collagenmd.guna.com

GUNA S.p.a. is a company with quality management standard system ISO 13485 certified by Bureau Veritas Italia SpA

7EX097 B

MD-NEURAL

Medical Device with type I Collagen of porcine origin
Promotes nerve tissue supplementation, improves joint mobility and reduces painful symptoms due to bad posture



SCAN ME

Medical Device CE (class III). Read the instructions and warnings before use.

COMPOSITION
Collagen of porcine origin, Colocynthis, NaCl, Water for injection.

PACKAGE
Box of 5 or 10 vials (single vial 2 ml – extraction volume).

INJECTION ROUTES OF ADMINISTRATION
Periarticular, intramuscular (trigger points).

SUGGESTED NEEDLE
Periarticular: 26G x 13 mm needle; intramuscular: 26G x 13mm needle.
Note: Disinfect the skin thoroughly with iodopovidone or chlorhexidine.

INJECTION TECHNIQUES OF ADMINISTRATION
- **Periarticular administration:** insert the needle near the joint to a depth of 6-13 mm.
- **Intramuscular administration:** insert the needle into the trigger points at a depth of 5-8 mm.

MAIN INDICATIONS
Thanks to its restructuring action of the perineurium, **MD-NEURAL** is a medical device designed to improve mobility and reduce neuropathic and muscular associated pain, counteracting physiological or pathological joint deterioration.

Scientific evidence shows the efficacy and safety of MD-NEURAL in cases of:
- Morton neuroma
- Neuralgia:
  - due to prolonged bed rest
  - due to aging
  - due to bad posture
  - due to concomitant chronic diseases
  - due to traumas and injuries.
- Associated neuropathic pain due to various causes, such as:
  - lumbar spine instability from degenerative spondylolisthesis
  - herniated disc in the lumbar or lumbosacral vertebrae
  - non-specific lumbago
  - facial nerve palsy.

Treatment can be combined with other therapies.

THERAPEUTIC PROTOCOL:
1 treatment per week: injection in the trigger points and/or in the periarticular area of one (2 ml) or two vials (4 ml) per treatment. Results are evident from the third week but, depending on the patient's clinical situation, it is possible to continue treatment up to the tenth week without risk.

REFERENCES

- *Giarda F. L'utilizzo di collagene iniettabile nel trattamento del neuroma di Morton: un caso clinico.Abstract SICP 2021.*
- *Nguyen Dinh H. Assessment of the effectiveness of nerve pain treatment caused by herniated disc with Guna collagen injection. Vietnam Medical Journal n. 02 - July 2021.*
- *Micarelli A. et al. Combination of in-situ collagen injection and rehabilitative treatment in long-lasting facial nerve palsy: a pilot randomized controlled trial. European Journal of Physical and Rehabilitation Medicine 2020 Jul. 15.*
- *Godek P. Collagen Therapy in Lumbar Spondylosis – a Pilot Study. Does the Route of Administration Matter? Ortopedia Traumatologia Rehabilitacja, 2019;21(6):427-34.*
- *Pavelka K. et al. Efficacy and tolerability of injectable Collagen-containing Products in comparison to Trimecaine in Patients with acute lumbar spine pain (Study FUTURE-MD-Back Pain). Physiological Research. 2019;68(1):65-74.*

For article consultation: collagenmd.guna.com

INFORMATION RESERVED FOR HEALTHCARE PROFESSIONALS

Medical device CE 0373

IMPATTO ZERO LIFEGATE CO_2

Guna S.p.a. has joined Lifegate's Zero® Impact project
To offset its plant's CO_2 emissions by contributing to the development of energy efficiency and forest protection initiatives.

Guna medical device
Guna S.p.a. • Milano
collagenmd.guna.com

GUNA S.p.a. is a company with quality management standard system ISO 13485 certified by Bureau Veritas Italia SpA

7EX097 B

MD-NEURAL

Medical Device with type I Collagen of porcine origin
Promotes nerve tissue supplementation, improves joint mobility and reduces painful symptoms due to bad posture



SCAN ME

Medical Device CE (class III). Read the instructions and warnings before use.

COMPOSITION
Collagen of porcine origin, Colocynthis, NaCl, Water for injection.

PACKAGE
Box of 5 or 10 vials (single vial 2 ml – extraction volume).

INJECTION ROUTES OF ADMINISTRATION
Periarticular, intramuscular (trigger points).

SUGGESTED NEEDLE
Periarticular: 26G x 13 mm needle; intramuscular: 26G x 13mm needle.
Note: Disinfect the skin thoroughly with iodopovidone or chlorhexidine.

INJECTION TECHNIQUES OF ADMINISTRATION
- **Periarticular administration:** insert the needle near the joint to a depth of 6-13 mm.
- **Intramuscular administration:** insert the needle into the trigger points at a depth of 5-8 mm.

MAIN INDICATIONS
Thanks to its restructuring action of the perineurium, **MD-NEURAL** is a medical device designed to improve mobility and reduce neuropathic and muscular associated pain, counteracting physiological or pathological joint deterioration.

Scientific evidence shows the efficacy and safety of MD-NEURAL in cases of:
- Morton neuroma
- Neuralgia:
  - due to prolonged bed rest
  - due to aging
  - due to bad posture
  - due to concomitant chronic diseases
  - due to traumas and injuries.
- Associated neuropathic pain due to various causes, such as:
  - lumbar spine instability from degenerative spondylolisthesis
  - herniated disc in the lumbar or lumbosacral vertebrae
  - non-specific lumbago
  - facial nerve palsy.

Treatment can be combined with other therapies.

THERAPEUTIC PROTOCOL:
1 treatment per week: injection in the trigger points and/or in the periarticular area of one (2 ml) or two vials (4 ml) per treatment. Results are evident from the third week but, depending on the patient's clinical situation, it is possible to continue treatment up to the tenth week without risk.

REFERENCES

- *Giarda F. L'utilizzo di collagene iniettabile nel trattamento del neuroma di Morton: un caso clinico.Abstract SICP 2021.*
- *Nguyen Dinh H. Assessment of the effectiveness of nerve pain treatment caused by herniated disc with Guna collagen injection. Vietnam Medical Journal n. 02 - July 2021.*
- *Micarelli A. et al. Combination of in-situ collagen injection and rehabilitative treatment in long-lasting facial nerve palsy: a pilot randomized controlled trial. European Journal of Physical and Rehabilitation Medicine 2020 Jul. 15.*
- *Godek P. Collagen Therapy in Lumbar Spondylosis – a Pilot Study. Does the Route of Administration Matter? Ortopedia Traumatologia Rehabilitacja, 2019;21(6):427-34.*
- *Pavelka K. et al. Efficacy and tolerability of injectable Collagen-containing Products in comparison to Trimecaine in Patients with acute lumbar spine pain (Study FUTURE-MD-Back Pain). Physiological Research. 2019;68(1):65-74.*

For article consultation: collagenmd.guna.com

INFORMATION RESERVED FOR HEALTHCARE PROFESSIONALS

Medical device CE 0373

IMPATTO ZERO LIFEGATE CO_2

Guna S.p.a. has joined Lifegate's Zero® Impact project
To offset its plant's CO_2 emissions by contributing to the development of energy efficiency and forest protection initiatives.

Guna medical device
Guna S.p.a. • Milano
collagenmd.guna.com

GUNA S.p.a. is a company with quality management standard system ISO 13485 certified by Bureau Veritas Italia SpA

7EX097 B

MD-POLY

Medical Device with type I Collagen of porcine origin
Relieves localised pain or pain due to bad posture



SCAN ME

Medical Device CE (class III). Read the instructions and warnings before use.

COMPOSITION
Collagen of porcine origin, Drosera, NaCl, Water for injection.

PACKAGE
Box of 10 vials (single vial 2 ml – extraction volume).

INJECTION ROUTES OF ADMINISTRATION
Periarticular and intraarticular.

SUGGESTED NEEDLES
- Periarticular: 26G x 13 mm needle.
- Intraarticular: 22G x 32 mm needle.

Note: Disinfect the skin thoroughly with iodopovidone or chlorhexidine.

INJECTION TECHNIQUES OF ADMINISTRATION
- **Periarticular administration:** insert the needle near the joint to a depth of 4-13 mm.
- **Intraarticular administration:** insert the needle near the joint to a depth of 19-32 mm.

MAIN INDICATIONS
MD-POLY is a medical device designed to improve mobility and reduce associated joint pain, counteracting physiological or pathological joint deterioration.

Scientific evidence shows the efficacy and safety of MD-POLY in cases of **joint pain**:
- due to prolonged bed rest
- due to aging
- due to bad posture
- due to concomitant chronic diseases
- due to traumas and injuries.

Treatment can be combined with other therapies.

THERAPEUTIC PROTOCOL:
1-2 infiltrations per week for 3-5 weeks. Results are evident from the third week but, depending on the patient's clinical situation, it is possible to continue treatment up to the tenth week without risk.

INFORMATION RESERVED FOR HEALTHCARE PROFESSIONALS

Medical device CE 0373

Guna S.p.a. has joined
Lifegate's Zero® Impact project
To offset its plant's CO_2 emissions
by contributing to the development
of energy efficiency and forest protection initiatives.

guna medical device
Guna S.p.a. • Milano
collagenmd.guna.com

GUNA S.p.a. is a company with quality management standard system ISO 13485 certified by Bureau Veritas Italia SpA

7EX103 B

MD-SHOULDER

Medical Device with type I Collagen of porcine origin
Reduces pain and improves joint mobility of the shoulder and upper limb



SCAN ME

Medical Device CE (class III). Read the instructions and warnings before use.

COMPOSITION
Collagen of porcine origin, Iris, NaCl, Water for injection.

PACKAGE
Box of 5 or 10 vials (single vial 2 ml – extraction volume).

INJECTION ROUTES OF ADMINISTRATION
Periarticular and intraarticular.

SUGGESTED NEEDLES
- Periarticular: 26G x 25 mm needle.
- Intraarticular: 22G x 32 mm needle.

Note: Disinfect the skin thoroughly with iodopovidone or chlorhexidine.

INJECTION TECHNIQUES OF ADMINISTRATION
- **Periarticular administration:** insert the needle near the joint to a depth of minimum13-25 mm.
- **Intraarticular administration:** insert the needle below the inferior margin of the posterior angle of the acromion, towards the coracoid process.

MAIN INDICATIONS
MD-SHOULDER is a medical device designed to improve shoulder and upper limb movement and to reduce associated pain, counteracting physiological or pathological deterioration of the joint of the shoulder, elbow, and surrounding tissues (joint capsule and bursae).
Scientific evidence shows the efficacy and safety of MD-SHOULDER in cases of:
- Glenohumeral arthrosis
- Acromioclavicular arthrosis
- Sternoclavicular arthrosis
- Calcific tendinitis of the supraspinatus
- Acute scapulohumeral periarthritis and subdeltoid bursitis
- Injuries with partial thickening of the rotator cuff
- Painful shoulder in patients with post-stroke hemiplegia
- Subacromial impingement (shoulder conflict syndrome)
- Rotator cuff syndrome
- Scapulohumeral dislocation
- Epicondylitis refractory to other treatments
- Contractures
- Arthritic conditions:
  – due to aging
  – due to bad posture
  – due to concomitant chronic diseases
  – due to traumas and injuries.

The treatment has proved to be effective also in patients non-responsive to other therapies. It can be combined with other treatments.

THERAPEUTIC PROTOCOL:
1-2 infiltrations per week to contain physiological or pathological deterioration of the shoulder joint, elbow, and surrounding tissues. Results are evident from the third week but, depending on the patient's clinical situation, it is possible to continue treatment up to the tenth week without risk.

REFERENCES

- *Godek P., Szczepanowska-Wolowiec P., Golicki D. Collagen and PRP in Partial Thickness Rotator Cuff injuries. Friends or only Indifferent neighbours? Randomized Controlled Trial. 11 August 2021, PREPRINT (Version 1) available at Research Square [https://doi.org/10.21203/rs.3.rs-770124/v1].*
- *Dang Chí H., Nguyen Vinh N. Evaluate the results of md-collagen injection therapy under ultrasound guidance in the treatment of supraspinatus tendonitis. Vietnam Medical Journal n. 01 - September 2021.Abstract also published in La Medicina Biologica (2022);2 p. 69.*
- *Milano E. MD-SHOULDER in the integrated rehabilitation treatment of shoulder pain in post-stroke hemiplegic patients. Physiological Regulating Medicine (2021) 31-35. Hernandez Herrero D. Value of pain and satisfaction fter treatment with subcutaneous collagen in patients with epicondylitis refractory to other treatments. Physiological Regulating Medicine (2020) 19-25. Corrado B, et al. – Use of injectable collagen in partial-thickness tears of the supraspinatus tendon: a case report. Oxf Med Case Reports. 2020;2020(11):omaa103.*
- *Ottaviani M. - Treatment of joint conditions with Guna Collagen Medical Devices – Clinical study on 257 patients. Physiological Regulating Medicine, 2018:19-28.*
- *Zurita Uroz N.- Collagen Medical Device infiltration in shoulder pathologies. Calcific supraspinatus tendinitis. Physiological Regulating Medicine 2017:15-7.*
- *Nestorova R. et al. – Clinical and sonographic assessment of the effectiveness of Guna Collagen MDs injections in patients with partial thickness tear of the rotator cuff. Physiological Regulating Medicine, 2016-2017:35-7.*
- *Nestorova R. et al. – Clinical and sonographic assessment of the effectiveness of collagen injections Guna MDs in shoulder periarthrits with bursitis. Physiological Regulating Medicine, 2017; 35-37. Published on: European Journal of Musculoskeletal diseases 2014;3(1):15-23.*

For article consultation: collagenmd.guna.com

INFORMATION RESERVED FOR HEALTHCARE PROFESSIONALS

Medical device CE 0373

GUNA medical device

Guna S.p.a. • Milano

collagenmd.guna.com

IMPATTO ZERO LIFEGATE CO_2

Guna S.p.a. has joined Lifegate's Zero© Impact project
To offset its plant's CO_2 emissions by contributing to the development of energy efficiency and forest protection initiatives.

GUNA S.p.a. is a company with quality management standard system ISO 13485 certified by Bureau Veritas Italia SpA

7EX095 B

MD-SHOULDER

Medical Device with type I Collagen of porcine origin
Reduces pain and improves joint mobility of the shoulder and upper limb



SCAN ME

Medical Device CE (class III). Read the instructions and warnings before use.

COMPOSITION
Collagen of porcine origin, Iris, NaCl, Water for injection.

PACKAGE
Box of 5 or 10 vials (single vial 2 ml – extraction volume).

INJECTION ROUTES OF ADMINISTRATION
Periarticular and intraarticular.

SUGGESTED NEEDLES
- Periarticular: 26G x 25 mm needle.
- Intraarticular: 22G x 32 mm needle.

Note: Disinfect the skin thoroughly with iodopovidone or chlorhexidine.

INJECTION TECHNIQUES OF ADMINISTRATION
- **Periarticular administration:** insert the needle near the joint to a depth of minimum13-25 mm.
- **Intraarticular administration:** insert the needle below the inferior margin of the posterior angle of the acromion, towards the coracoid process.

MAIN INDICATIONS
MD-SHOULDER is a medical device designed to improve shoulder and upper limb movement and to reduce associated pain, counteracting physiological or pathological deterioration of the joint of the shoulder, elbow, and surrounding tissues (joint capsule and bursae).
Scientific evidence shows the efficacy and safety of MD-SHOULDER in cases of:
- Glenohumeral arthrosis
- Acromioclavicular arthrosis
- Sternoclavicular arthrosis
- Calcific tendinitis of the supraspinatus
- Acute scapulohumeral periarthritis and subdeltoid bursitis
- Injuries with partial thickening of the rotator cuff
- Painful shoulder in patients with post-stroke hemiplegia
- Subacromial impingement (shoulder conflict syndrome)
- Rotator cuff syndrome
- Scapulohumeral dislocation
- Epicondylitis refractory to other treatments
- Contractures
- Arthritic conditions:
  – due to aging
  – due to bad posture
  – due to concomitant chronic diseases
  – due to traumas and injuries.

The treatment has proved to be effective also in patients non-responsive to other therapies. It can be combined with other treatments.

THERAPEUTIC PROTOCOL:
1-2 infiltrations per week to contain physiological or pathological deterioration of the shoulder joint, elbow, and surrounding tissues. Results are evident from the third week but, depending on the patient's clinical situation, it is possible to continue treatment up to the tenth week without risk.

REFERENCES

- *Godek P., Szczepanowska-Wolowiec P., Golicki D. Collagen and PRP in Partial Thickness Rotator Cuff injuries. Friends or only Indifferent neighbours? Randomized Controlled Trial. 11 August 2021, PREPRINT (Version 1) available at Research Square [https://doi.org/10.21203/rs.3.rs-770124/v1].*
- *Dang Chí H., Nguyen Vinh N. Evaluate the results of md-collagen injection therapy under ultrasound guidance in the treatment of supraspinatus tendonitis. Vietnam Medical Journal n. 01 - September 2021.Abstract also published in La Medicina Biologica (2022);2 p. 69.*
- *Milano E. MD-SHOULDER in the integrated rehabilitation treatment of shoulder pain in post-stroke hemiplegic patients. Physiological Regulating Medicine (2021) 31-35. Hernandez Herrero D. Value of pain and satisfaction fter treatment with subcutaneous collagen in patients with epicondylitis refractory to other treatments. Physiological Regulating Medicine (2020) 19-25. Corrado B, et al. – Use of injectable collagen in partial-thickness tears of the supraspinatus tendon: a case report. Oxf Med Case Reports. 2020;2020(11):omaa103.*
- *Ottaviani M. - Treatment of joint conditions with Guna Collagen Medical Devices – Clinical study on 257 patients. Physiological Regulating Medicine, 2018:19-28.*
- *Zurita Uroz N.- Collagen Medical Device infiltration in shoulder pathologies. Calcific supraspinatus tendinitis. Physiological Regulating Medicine 2017:15-7.*
- *Nestorova R. et al. – Clinical and sonographic assessment of the effectiveness of Guna Collagen MDs injections in patients with partial thickness tear of the rotator cuff. Physiological Regulating Medicine, 2016-2017:35-7.*
- *Nestorova R. et al. – Clinical and sonographic assessment of the effectiveness of collagen injections Guna MDs in shoulder periarthrits with bursitis. Physiological Regulating Medicine, 2017; 35-37. Published on: European Journal of Musculoskeletal diseases 2014;3(1):15-23.*

For article consultation: collagenmd.guna.com

INFORMATION RESERVED FOR HEALTHCARE PROFESSIONALS

Medical device CE 0373

GUNA medical device

Guna S.p.a. • Milano

collagenmd.guna.com

IMPATTO ZERO LIFEGATE CO_2

Guna S.p.a. has joined Lifegate's Zero© Impact project
To offset its plant's CO_2 emissions by contributing to the development of energy efficiency and forest protection initiatives.

GUNA S.p.a. is a company with quality management standard system ISO 13485 certified by Bureau Veritas Italia SpA

7EX095 B

MD-SMALL JOINTS

Medical Device with type I Collagen of porcine origin
Reduces pain and improves movement of small joints (foot, hand, ankle)



SCAN ME

Medical Device CE (class III). Read the instructions and warnings before use.

COMPOSITION
Collagen of porcine origin, Viola, NaCl, Water for injection.

PACKAGE
Box of 5 or 10 vials (single vial 2 ml – extraction volume).

INJECTION ROUTES OF ADMINISTRATION
Periarticular and intraarticular.

SUGGESTED NEEDLES
- Periarticular: 26G x 13 mm needle.
- Intraarticular: 20G x 20 mm needle.

Note: Disinfect the skin thoroughly with iodopovidone or chlorhexidine.

INJECTION TECHNIQUES OF ADMINISTRATION
- **Periarticular administration:** insert the needle near the joint, parallel to the capsular plane, to a depth of 6-13 mm.
- **Intraarticular administration:** insert the needle perpendicular to the skin and into the small joints.

MAIN INDICATIONS
MD-SMALL JOINTS is a medical device designed to improve joint mobility and to reduce associated pain, counteracting the physiological or pathological deterioration of small joints (hand foot, ankle) and tissues in case of:
- Metacarpophalangeal osteoarthritis
- Proximal interphalangeal osteoarthritis
- Rhizarthrosis
- Tarsalgia/metatarsalgia
- Sprains
- Dysarthrosis
- Small joints pain syndromes:
  - of muscular and/or nerve origin
  - due to aging
  - due to concomitant chronic diseases
  - due to traumas and injuries.

The treatment can be combined with other therapies.

THERAPEUTIC PROTOCOL:
1-2 infiltrations per week to contain physiological or pathological deterioration of small joints and ligaments.
Results are evident from the third week but, depending on the patient's clinical situation, it is possible to continue treatment up to the tenth week without risk.

REFERENCES
Brunato F. Il trattamento della Rizoartrosi con MD-Small Joints. La Med. Biol., 2021;3:3-12.

For article consultation: collagenmd.guna.com

INFORMATION RESERVED FOR HEALTHCARE PROFESSIONALS

Medical device CE 0373

IMPATTO ZERO® LIFEGATE CO₂

Guna S.p.a. has joined Lifegate's Zero® Impact project
To offset its plant's CO_2 emissions by contributing to the development of energy efficiency and forest protection initiatives.

GUNA medical device
Guna S.p.a. • Milano
collagenmd.guna.com

GUNA S.p.a. is a company with quality management standard system ISO 13485 certified by Bureau Veritas Italia SpA

7EX104 B

MD-SMALL JOINTS

Medical Device with type I Collagen of porcine origin
Reduces pain and improves movement of small joints (foot, hand, ankle)



SCAN ME

Medical Device CE (class III). Read the instructions and warnings before use.

COMPOSITION
Collagen of porcine origin, Viola, NaCl, Water for injection.

PACKAGE
Box of 5 or 10 vials (single vial 2 ml – extraction volume).

INJECTION ROUTES OF ADMINISTRATION
Periarticular and intraarticular.

SUGGESTED NEEDLES
- Periarticular: 26G x 13 mm needle.
- Intraarticular: 20G x 20 mm needle.

Note: Disinfect the skin thoroughly with iodopovidone or chlorhexidine.

INJECTION TECHNIQUES OF ADMINISTRATION
- **Periarticular administration:** insert the needle near the joint, parallel to the capsular plane, to a depth of 6-13 mm.
- **Intraarticular administration:** insert the needle perpendicular to the skin and into the small joints.

MAIN INDICATIONS
MD-SMALL JOINTS is a medical device designed to improve joint mobility and to reduce associated pain, counteracting the physiological or pathological deterioration of small joints (hand foot, ankle) and tissues in case of:
- Metacarpophalangeal osteoarthritis
- Proximal interphalangeal osteoarthritis
- Rhizarthrosis
- Tarsalgia/metatarsalgia
- Sprains
- Dysarthrosis
- Small joints pain syndromes:
  - of muscular and/or nerve origin
  - due to aging
  - due to concomitant chronic diseases
  - due to traumas and injuries.

The treatment can be combined with other therapies.

THERAPEUTIC PROTOCOL:
1-2 infiltrations per week to contain physiological or pathological deterioration of small joints and ligaments.
Results are evident from the third week but, depending on the patient's clinical situation, it is possible to continue treatment up to the tenth week without risk.

REFERENCES
Brunato F. Il trattamento della Rizoartrosi con MD-Small Joints. La Med. Biol., 2021;3:3-12.

For article consultation: collagenmd.guna.com

INFORMATION RESERVED FOR HEALTHCARE PROFESSIONALS

Medical device CE 0373

IMPATTO ZERO® LIFEGATE CO₂

Guna S.p.a. has joined Lifegate's Zero® Impact project
To offset its plant's CO_2 emissions by contributing to the development of energy efficiency and forest protection initiatives.

GUNA medical device
Guna S.p.a. • Milano
collagenmd.guna.com

GUNA S.p.a. is a company with quality management standard system ISO 13485 certified by Bureau Veritas Italia SpA

7EX104 B

MD-SMALL JOINTS

Medical Device with type I Collagen of porcine origin
Reduces pain and improves movement of small joints (foot, hand, ankle)



SCAN ME

Medical Device CE (class III). Read the instructions and warnings before use.

COMPOSITION
Collagen of porcine origin, Viola, NaCl, Water for injection.

PACKAGE
Box of 5 or 10 vials (single vial 2 ml – extraction volume).

INJECTION ROUTES OF ADMINISTRATION
Periarticular and intraarticular.

SUGGESTED NEEDLES
- Periarticular: 26G x 13 mm needle.
- Intraarticular: 20G x 20 mm needle.

Note: Disinfect the skin thoroughly with iodopovidone or chlorhexidine.

INJECTION TECHNIQUES OF ADMINISTRATION
- **Periarticular administration:** insert the needle near the joint, parallel to the capsular plane, to a depth of 6-13 mm.
- **Intraarticular administration:** insert the needle perpendicular to the skin and into the small joints.

MAIN INDICATIONS
MD-SMALL JOINTS is a medical device designed to improve joint mobility and to reduce associated pain, counteracting the physiological or pathological deterioration of small joints (hand foot, ankle) and tissues in case of:
- Metacarpophalangeal osteoarthritis
- Proximal interphalangeal osteoarthritis
- Rhizarthrosis
- Tarsalgia/metatarsalgia
- Sprains
- Dysarthrosis
- Small joints pain syndromes:
  - of muscular and/or nerve origin
  - due to aging
  - due to concomitant chronic diseases
  - due to traumas and injuries.

The treatment can be combined with other therapies.

THERAPEUTIC PROTOCOL:
1-2 infiltrations per week to contain physiological or pathological deterioration of small joints and ligaments.
Results are evident from the third week but, depending on the patient's clinical situation, it is possible to continue treatment up to the tenth week without risk.

REFERENCES
Brunato F. Il trattamento della Rizoartrosi con MD-Small Joints. La Med. Biol., 2021;3:3-12.

For article consultation: collagenmd.guna.com

INFORMATION RESERVED FOR HEALTHCARE PROFESSIONALS

Medical device CE 0373

IMPATTO ZERO® LIFEGATE CO₂

Guna S.p.a. has joined Lifegate's Zero® Impact project
To offset its plant's CO_2 emissions by contributing to the development of energy efficiency and forest protection initiatives.

GUNA medical device
Guna S.p.a. • Milano
collagenmd.guna.com

GUNA S.p.a. is a company with quality management standard system ISO 13485 certified by Bureau Veritas Italia SpA

7EX104 B

MD-SMALL JOINTS

Medical Device with type I Collagen of porcine origin
Reduces pain and improves movement of small joints (foot, hand, ankle)



SCAN ME

Medical Device CE (class III). Read the instructions and warnings before use.

COMPOSITION
Collagen of porcine origin, Viola, NaCl, Water for injection.

PACKAGE
Box of 5 or 10 vials (single vial 2 ml – extraction volume).

INJECTION ROUTES OF ADMINISTRATION
Periarticular and intraarticular.

SUGGESTED NEEDLES
- Periarticular: 26G x 13 mm needle.
- Intraarticular: 20G x 20 mm needle.

Note: Disinfect the skin thoroughly with iodopovidone or chlorhexidine.

INJECTION TECHNIQUES OF ADMINISTRATION
- **Periarticular administration:** insert the needle near the joint, parallel to the capsular plane, to a depth of 6-13 mm.
- **Intraarticular administration:** insert the needle perpendicular to the skin and into the small joints.

MAIN INDICATIONS
MD-SMALL JOINTS is a medical device designed to improve joint mobility and to reduce associated pain, counteracting the physiological or pathological deterioration of small joints (hand foot, ankle) and tissues in case of:
- Metacarpophalangeal osteoarthritis
- Proximal interphalangeal osteoarthritis
- Rhizarthrosis
- Tarsalgia/metatarsalgia
- Sprains
- Dysarthrosis
- Small joints pain syndromes:
  - of muscular and/or nerve origin
  - due to aging
  - due to concomitant chronic diseases
  - due to traumas and injuries.

The treatment can be combined with other therapies.

THERAPEUTIC PROTOCOL:
1-2 infiltrations per week to contain physiological or pathological deterioration of small joints and ligaments.
Results are evident from the third week but, depending on the patient's clinical situation, it is possible to continue treatment up to the tenth week without risk.

REFERENCES
Brunato F. Il trattamento della Rizoartrosi con MD-Small Joints. La Med. Biol., 2021;3:3-12.

For article consultation: collagenmd.guna.com

INFORMATION RESERVED FOR HEALTHCARE PROFESSIONALS

Medical device CE 0373

IMPATTO ZERO® LIFEGATE CO₂

Guna S.p.a. has joined Lifegate's Zero® Impact project
To offset its plant's CO_2 emissions by contributing to the development of energy efficiency and forest protection initiatives.

GUNA medical device
Guna S.p.a. • Milano
collagenmd.guna.com

GUNA S.p.a. is a company with quality management standard system ISO 13485 certified by Bureau Veritas Italia SpA

7EX104 B

MD-THORACIC

Medical Device with type I Collagen of porcine origin
Improves the mobility of the spinal thoracic tract and promotes thoracic musculature relaxation



SCAN ME

Medical Device CE (class III). Read the instructions and warnings before use.

COMPOSITION
Collagen of porcine origin, Cimicifuga, NaCl, Water for injection.

PACKAGE
Box of 10 vials (single vial 2 ml – extraction volume).

INJECTION ROUTES OF ADMINISTRATION
Periarticular, intramuscular (trigger points).

SUGGESTED NEEDLE
Periarticular: 26G x 13 mm needle; intramuscular: 26G x 13 mm needle.
Note: Disinfect the skin thoroughly with iodopovidone or chlorhexidine.

INJECTION TECHNIQUES OF ADMINISTRATION
- **Periarticular administration:** insert the needle near the joint to a depth of 6-13 mm.
- **Intramuscular administration:** insert the needle into the trigger points to a depth of 5-8 mm.

MAIN INDICATIONS
MD-THORACIC is a medical device designed to improve the movement of the vertebral spine's thoracic segment and to reduce the associated pain, counteracting the physiological or pathological deterioration of the joints and tissues involved in cases of:
- Thoracic spinal ligament syndrome
- Disorders due to bad posture
- Dorsalgia:
  - of muscular/nerve origin
  - due to aging
  - due to bad posture
  - due to concomitant chronic diseases
  - due to traumas and injuries.

Treatment can be combined with other therapies.

THERAPEUTIC PROTOCOL:
Periarticular administration: 2 treatments for the first 2 weeks; then 1 treatment until the symptoms improve. Results are evident from the third week but, depending on the patient's clinical situation, it is possible to continue treatment up to the tenth week without risk.

For chronic conditions: continue with 1 treatment per week for a month until the symptoms improve, and thereafter with 1 treatment per month.

INFORMATION RESERVED FOR HEALTHCARE PROFESSIONALS

Medical device CE 0373

IMPATTO ZERO LIFEGATE CO2
Guna S.p.a. has joined
Lifegate's Zero® Impact project
To offset its plant's CO_2 emissions
by contributing to the development
of energy efficiency and forest protection initiatives.

GUNA medical device
Guna S.p.a. • Milano
collagenmd.guna.com

GUNA S.p.a. is a company with quality management standard system ISO 13485 certified by Bureau Veritas Italia SpA

7EX105 B

MD-THORACIC

Medical Device with type I Collagen of porcine origin
Improves the mobility of the spinal thoracic tract and promotes thoracic musculature relaxation



SCAN ME

Medical Device CE (class III). Read the instructions and warnings before use.

COMPOSITION
Collagen of porcine origin, Cimicifuga, NaCl, Water for injection.

PACKAGE
Box of 10 vials (single vial 2 ml – extraction volume).

INJECTION ROUTES OF ADMINISTRATION
Periarticular, intramuscular (trigger points).

SUGGESTED NEEDLE
Periarticular: 26G x 13 mm needle; intramuscular: 26G x 13 mm needle.
Note: Disinfect the skin thoroughly with iodopovidone or chlorhexidine.

INJECTION TECHNIQUES OF ADMINISTRATION
- **Periarticular administration:** insert the needle near the joint to a depth of 6-13 mm.
- **Intramuscular administration:** insert the needle into the trigger points to a depth of 5-8 mm.

MAIN INDICATIONS
MD-THORACIC is a medical device designed to improve the movement of the vertebral spine's thoracic segment and to reduce the associated pain, counteracting the physiological or pathological deterioration of the joints and tissues involved in cases of:
- Thoracic spinal ligament syndrome
- Disorders due to bad posture
- Dorsalgia:
  - of muscular/nerve origin
  - due to aging
  - due to bad posture
  - due to concomitant chronic diseases
  - due to traumas and injuries.

Treatment can be combined with other therapies.

THERAPEUTIC PROTOCOL:
Periarticular administration: 2 treatments for the first 2 weeks; then 1 treatment until the symptoms improve. Results are evident from the third week but, depending on the patient's clinical situation, it is possible to continue treatment up to the tenth week without risk.

For chronic conditions: continue with 1 treatment per week for a month until the symptoms improve, and thereafter with 1 treatment per month.

INFORMATION RESERVED FOR HEALTHCARE PROFESSIONALS

Medical device CE 0373

IMPATTO ZERO LIFEGATE CO2
Guna S.p.a. has joined
Lifegate's Zero® Impact project
To offset its plant's CO_2 emissions
by contributing to the development
of energy efficiency and forest protection initiatives.

GUNA medical device
Guna S.p.a. • Milano
collagenmd.guna.com

GUNA S.p.a. is a company with quality management standard system ISO 13485 certified by Bureau Veritas Italia SpA

7EX105 B

MD-TISSUE

Medical Device with type I Collagen of porcine origin
Reduces pain and improves joint and tissue mobility (tendons and ligaments)



SCAN ME

Medical Device CE (class III). Read the instructions and warnings before use.

COMPOSITION
Collagen of porcine origin, Ascorbic acid, Magnesium gluconate, Pyridoxine hydrochloride, Riboflavin, Thiamine hydrochloride, NaCl, Water for injection.

PACKAGE
Box of 5 or 10 vials (single vial 2 ml – extraction volume).

INJECTION ROUTES OF ADMINISTRATION
Periarticular or peritendinous, intradermal.

SUGGESTED NEEDLES
- Periarticular: 26G x 13 mm needle.
- Intradermal: 4-6 mm needle.

Note: Disinfect the skin thoroughly with iodopovidone or chlorhexidine.

INJECTION TECHNIQUES OF ADMINISTRATION
- **Periarticular administration:** insert the needle perpendicular to the skin plane at the required depth. Make multiple microinjections of 0.3 - 0.5 ml each.
- **Intradermal administration:** insert the needle to a depth of 4-6 mm. Make microinjections of 0.2 - 0.3 ml into the tissue to be treated.

MAIN INDICATIONS
MD-TISSUE is a medical device designed to improve movement and to reduce associated pain, counteracting physiological or pathological deterioration of the soft tissues that constitute the extra-articular support system, such as: tendons, ligaments, joint capsule.

Scientific evidence shows the efficacy and safety of MD-TISSUE:
- in the treatment of tendinopathies (epicondylitis, Achilles' tendonitis, and supraspinatus tendonitis)
- in the treatment of connective tissue disorders (plantar fasciitis)
- in the treatment of scars and wounds.

Treatment can be combined with other therapies.

THERAPEUTIC PROTOCOL:
1-2 infiltrations per week to contain physiological deterioration of the soft tissues (tendons, ligaments, joint capsule).
Results are evident from the third week but, depending on the patient's clinical situation, it is possible to continue treatment up to the tenth week without risk.

REFERENCES
- *Corrado B. Use of injectable collagen in partial-thickness tears of the supraspinatus tendon: a case report. Oxford Medical Case Reports, 2020;11:408–10.*
- *Corrado B. et al. Ultrasound-guided collagen injections in the treatment of supraspinatus tendinopathy: a case series pilot study. Advances in in musculoskeletal diseases and infections. Journal of Biological Regulators and Homeostatic Agents. 2020;34(3 Suppl. 2):33-9.*
- *Randelli F. et al. The Collagen-Based Medical Device MD-Tissue Acts as a Mechanical Scaffold Influencing Morpho-Functional Properties of Cultured Human Tenocytes, Cells 2020;9:2641.*
- *Corrado B. et. al. Treatment of Lateral Epicondylitis with Collagen Injections: a Pilot Study. Muscles, Ligaments, Tendons Journal 2019:584-9.*

For article consultation: collagenmd.guna.com

INFORMATION RESERVED FOR HEALTHCARE PROFESSIONALS

Medical device CE 0373

IMPATTO ZERO® LIFEGATE CO_2

Guna S.p.a. has joined Lifegate's Zero® Impact project
To offset its plant's CO_2 emissions by contributing to the development of energy efficiency and forest protection initiatives.

Guna S.p.a. • Milano
collagenmd.guna.com

GUNA S.p.a. is a company with quality management standard system ISO 13485 certified by Bureau Veritas Italia SpA

7EX093 B

MD-TISSUE

Medical Device with type I Collagen of porcine origin
Reduces pain and improves joint and tissue mobility (tendons and ligaments)



SCAN ME

Medical Device CE (class III). Read the instructions and warnings before use.

COMPOSITION
Collagen of porcine origin, Ascorbic acid, Magnesium gluconate, Pyridoxine hydrochloride, Riboflavin, Thiamine hydrochloride, NaCl, Water for injection.

PACKAGE
Box of 5 or 10 vials (single vial 2 ml – extraction volume).

INJECTION ROUTES OF ADMINISTRATION
Periarticular or peritendinous, intradermal.

SUGGESTED NEEDLES
- Periarticular: 26G x 13 mm needle.
- Intradermal: 4-6 mm needle.

Note: Disinfect the skin thoroughly with iodopovidone or chlorhexidine.

INJECTION TECHNIQUES OF ADMINISTRATION
- **Periarticular administration:** insert the needle perpendicular to the skin plane at the required depth. Make multiple microinjections of 0.3 - 0.5 ml each.
- **Intradermal administration:** insert the needle to a depth of 4-6 mm. Make microinjections of 0.2 - 0.3 ml into the tissue to be treated.

MAIN INDICATIONS
MD-TISSUE is a medical device designed to improve movement and to reduce associated pain, counteracting physiological or pathological deterioration of the soft tissues that constitute the extra-articular support system, such as: tendons, ligaments, joint capsule.

Scientific evidence shows the efficacy and safety of MD-TISSUE:
- in the treatment of tendinopathies (epicondylitis, Achilles' tendonitis, and supraspinatus tendonitis)
- in the treatment of connective tissue disorders (plantar fasciitis)
- in the treatment of scars and wounds.

Treatment can be combined with other therapies.

THERAPEUTIC PROTOCOL:
1-2 infiltrations per week to contain physiological deterioration of the soft tissues (tendons, ligaments, joint capsule).
Results are evident from the third week but, depending on the patient's clinical situation, it is possible to continue treatment up to the tenth week without risk.

REFERENCES
- *Corrado B. Use of injectable collagen in partial-thickness tears of the supraspinatus tendon: a case report. Oxford Medical Case Reports, 2020;11:408–10.*
- *Corrado B. et al. Ultrasound-guided collagen injections in the treatment of supraspinatus tendinopathy: a case series pilot study. Advances in in musculoskeletal diseases and infections. Journal of Biological Regulators and Homeostatic Agents. 2020;34(3 Suppl. 2):33-9.*
- *Randelli F. et al. The Collagen-Based Medical Device MD-Tissue Acts as a Mechanical Scaffold Influencing Morpho-Functional Properties of Cultured Human Tenocytes, Cells 2020;9:2641.*
- *Corrado B. et. al. Treatment of Lateral Epicondylitis with Collagen Injections: a Pilot Study. Muscles, Ligaments, Tendons Journal 2019:584-9.*

For article consultation: collagenmd.guna.com

INFORMATION RESERVED FOR HEALTHCARE PROFESSIONALS

Medical device CE 0373

IMPATTO ZERO® LIFEGATE CO_2

Guna S.p.a. has joined Lifegate's Zero® Impact project
To offset its plant's CO_2 emissions by contributing to the development of energy efficiency and forest protection initiatives.

Guna medical device
Guna S.p.a. • Milano
collagenmd.guna.com

GUNA S.p.a. is a company with quality management standard system ISO 13485 certified by Bureau Veritas Italia SpA

7EX093 B

MD-TISSUE

Medical Device with type I Collagen of porcine origin
Reduces pain and improves joint and tissue mobility (tendons and ligaments)



SCAN ME

Medical Device CE (class III). Read the instructions and warnings before use.

COMPOSITION
Collagen of porcine origin, Ascorbic acid, Magnesium gluconate, Pyridoxine hydrochloride, Riboflavin, Thiamine hydrochloride, NaCl, Water for injection.

PACKAGE
Box of 5 or 10 vials (single vial 2 ml – extraction volume).

INJECTION ROUTES OF ADMINISTRATION
Periarticular or peritendinous, intradermal.

SUGGESTED NEEDLES
- Periarticular: 26G x 13 mm needle.
- Intradermal: 4-6 mm needle.

Note: Disinfect the skin thoroughly with iodopovidone or chlorhexidine.

INJECTION TECHNIQUES OF ADMINISTRATION
- **Periarticular administration:** insert the needle perpendicular to the skin plane at the required depth. Make multiple microinjections of 0.3 - 0.5 ml each.
- **Intradermal administration:** insert the needle to a depth of 4-6 mm. Make microinjections of 0.2 - 0.3 ml into the tissue to be treated.

MAIN INDICATIONS
MD-TISSUE is a medical device designed to improve movement and to reduce associated pain, counteracting physiological or pathological deterioration of the soft tissues that constitute the extra-articular support system, such as: tendons, ligaments, joint capsule.

Scientific evidence shows the efficacy and safety of MD-TISSUE:
- in the treatment of tendinopathies (epicondylitis, Achilles' tendonitis, and supraspinatus tendonitis)
- in the treatment of connective tissue disorders (plantar fasciitis)
- in the treatment of scars and wounds.

Treatment can be combined with other therapies.

THERAPEUTIC PROTOCOL:
1-2 infiltrations per week to contain physiological deterioration of the soft tissues (tendons, ligaments, joint capsule).
Results are evident from the third week but, depending on the patient's clinical situation, it is possible to continue treatment up to the tenth week without risk.

REFERENCES
- *Corrado B. Use of injectable collagen in partial-thickness tears of the supraspinatus tendon: a case report. Oxford Medical Case Reports, 2020;11:408–10.*
- *Corrado B. et al. Ultrasound-guided collagen injections in the treatment of supraspinatus tendinopathy: a case series pilot study. Advances in in musculoskeletal diseases and infections. Journal of Biological Regulators and Homeostatic Agents. 2020;34(3 Suppl. 2):33-9.*
- *Randelli F. et al. The Collagen-Based Medical Device MD-Tissue Acts as a Mechanical Scaffold Influencing Morpho-Functional Properties of Cultured Human Tenocytes, Cells 2020;9:2641.*
- *Corrado B. et. al. Treatment of Lateral Epicondylitis with Collagen Injections: a Pilot Study. Muscles, Ligaments, Tendons Journal 2019:584-9.*

For article consultation: collagenmd.guna.com

INFORMATION RESERVED FOR HEALTHCARE PROFESSIONALS

Medical device CE 0373

IMPATTO ZERO® LIFEGATE CO_2

Guna S.p.a. has joined Lifegate's Zero® Impact project
To offset its plant's CO_2 emissions by contributing to the development of energy efficiency and forest protection initiatives.

Guna medical device
Guna S.p.a. • Milano
collagenmd.guna.com

GUNA S.p.a. is a company with quality management standard system ISO 13485 certified by Bureau Veritas Italia SpA

7EX093 B

MD-TISSUE

Medical Device with type I Collagen of porcine origin
Reduces pain and improves joint and tissue mobility (tendons and ligaments)



SCAN ME

Medical Device CE (class III). Read the instructions and warnings before use.

COMPOSITION
Collagen of porcine origin, Ascorbic acid, Magnesium gluconate, Pyridoxine hydrochloride, Riboflavin, Thiamine hydrochloride, NaCl, Water for injection.

PACKAGE
Box of 5 or 10 vials (single vial 2 ml – extraction volume).

INJECTION ROUTES OF ADMINISTRATION
Periarticular or peritendinous, intradermal.

SUGGESTED NEEDLES
- Periarticular: 26G x 13 mm needle.
- Intradermal: 4-6 mm needle.

Note: Disinfect the skin thoroughly with iodopovidone or chlorhexidine.

INJECTION TECHNIQUES OF ADMINISTRATION
- **Periarticular administration:** insert the needle perpendicular to the skin plane at the required depth. Make multiple microinjections of 0.3 - 0.5 ml each.
- **Intradermal administration:** insert the needle to a depth of 4-6 mm. Make microinjections of 0.2 - 0.3 ml into the tissue to be treated.

MAIN INDICATIONS
MD-TISSUE is a medical device designed to improve movement and to reduce associated pain, counteracting physiological or pathological deterioration of the soft tissues that constitute the extra-articular support system, such as: tendons, ligaments, joint capsule.

Scientific evidence shows the efficacy and safety of MD-TISSUE:
- in the treatment of tendinopathies (epicondylitis, Achilles' tendonitis, and supraspinatus tendonitis)
- in the treatment of connective tissue disorders (plantar fasciitis)
- in the treatment of scars and wounds.

Treatment can be combined with other therapies.

THERAPEUTIC PROTOCOL:
1-2 infiltrations per week to contain physiological deterioration of the soft tissues (tendons, ligaments, joint capsule).
Results are evident from the third week but, depending on the patient's clinical situation, it is possible to continue treatment up to the tenth week without risk.

REFERENCES
- *Corrado B. Use of injectable collagen in partial-thickness tears of the supraspinatus tendon: a case report. Oxford Medical Case Reports, 2020;11:408–10.*
- *Corrado B. et al. Ultrasound-guided collagen injections in the treatment of supraspinatus tendinopathy: a case series pilot study. Advances in in musculoskeletal diseases and infections. Journal of Biological Regulators and Homeostatic Agents. 2020;34(3 Suppl. 2):33-9.*
- *Randelli F. et al. The Collagen-Based Medical Device MD-Tissue Acts as a Mechanical Scaffold Influencing Morpho-Functional Properties of Cultured Human Tenocytes, Cells 2020;9:2641.*
- *Corrado B. et. al. Treatment of Lateral Epicondylitis with Collagen Injections: a Pilot Study. Muscles, Ligaments, Tendons Journal 2019:584-9.*

For article consultation: collagenmd.guna.com

INFORMATION RESERVED FOR HEALTHCARE PROFESSIONALS

Medical device CE 0373

IMPATTO ZERO® LIFEGATE CO_2

Guna S.p.a. has joined Lifegate's Zero® Impact project
To offset its plant's CO_2 emissions by contributing to the development of energy efficiency and forest protection initiatives.

Guna medical device
Guna S.p.a. • Milano
collagenmd.guna.com

GUNA S.p.a. is a company with quality management standard system ISO 13485 certified by Bureau Veritas Italia SpA

7EX093 B

MD-TISSUE

Medical Device with type I Collagen of porcine origin
Reduces pain and improves joint and tissue mobility (tendons and ligaments)



SCAN ME

Medical Device CE (class III). Read the instructions and warnings before use.

COMPOSITION
Collagen of porcine origin, Ascorbic acid, Magnesium gluconate, Pyridoxine hydrochloride, Riboflavin, Thiamine hydrochloride, NaCl, Water for injection.

PACKAGE
Box of 5 or 10 vials (single vial 2 ml – extraction volume).

INJECTION ROUTES OF ADMINISTRATION
Periarticular or peritendinous, intradermal.

SUGGESTED NEEDLES
- Periarticular: 26G x 13 mm needle.
- Intradermal: 4-6 mm needle.

Note: Disinfect the skin thoroughly with iodopovidone or chlorhexidine.

INJECTION TECHNIQUES OF ADMINISTRATION
- **Periarticular administration:** insert the needle perpendicular to the skin plane at the required depth. Make multiple microinjections of 0.3 - 0.5 ml each.
- **Intradermal administration:** insert the needle to a depth of 4-6 mm. Make microinjections of 0.2 - 0.3 ml into the tissue to be treated.

MAIN INDICATIONS
MD-TISSUE is a medical device designed to improve movement and to reduce associated pain, counteracting physiological or pathological deterioration of the soft tissues that constitute the extra-articular support system, such as: tendons, ligaments, joint capsule.

Scientific evidence shows the efficacy and safety of MD-TISSUE:
- in the treatment of tendinopathies (epicondylitis, Achilles' tendonitis, and supraspinatus tendonitis)
- in the treatment of connective tissue disorders (plantar fasciitis)
- in the treatment of scars and wounds.

Treatment can be combined with other therapies.

THERAPEUTIC PROTOCOL:
1-2 infiltrations per week to contain physiological deterioration of the soft tissues (tendons, ligaments, joint capsule).
Results are evident from the third week but, depending on the patient's clinical situation, it is possible to continue treatment up to the tenth week without risk.

REFERENCES
- *Corrado B. Use of injectable collagen in partial-thickness tears of the supraspinatus tendon: a case report. Oxford Medical Case Reports, 2020;11:408–10.*
- *Corrado B. et al. Ultrasound-guided collagen injections in the treatment of supraspinatus tendinopathy: a case series pilot study. Advances in in musculoskeletal diseases and infections. Journal of Biological Regulators and Homeostatic Agents. 2020;34(3 Suppl. 2):33-9.*
- *Randelli F. et al. The Collagen-Based Medical Device MD-Tissue Acts as a Mechanical Scaffold Influencing Morpho-Functional Properties of Cultured Human Tenocytes, Cells 2020;9:2641.*
- *Corrado B. et. al. Treatment of Lateral Epicondylitis with Collagen Injections: a Pilot Study. Muscles, Ligaments, Tendons Journal 2019:584-9.*

For article consultation: collagenmd.guna.com

INFORMATION RESERVED FOR HEALTHCARE PROFESSIONALS

Medical device CE 0373

IMPATTO ZERO® LIFEGATE CO_2

Guna S.p.a. has joined Lifegate's Zero® Impact project
To offset its plant's CO_2 emissions by contributing to the development of energy efficiency and forest protection initiatives.

Guna medical device
Guna S.p.a. • Milano
collagenmd.guna.com

GUNA S.p.a. is a company with quality management standard system ISO 13485 certified by Bureau Veritas Italia SpA

7EX093 B

MD-TISSUE

Medical Device with type I Collagen of porcine origin
Reduces pain and improves joint and tissue mobility (tendons and ligaments)



SCAN ME

Medical Device CE (class III). Read the instructions and warnings before use.

COMPOSITION
Collagen of porcine origin, Ascorbic acid, Magnesium gluconate, Pyridoxine hydrochloride, Riboflavin, Thiamine hydrochloride, NaCl, Water for injection.

PACKAGE
Box of 5 or 10 vials (single vial 2 ml – extraction volume).

INJECTION ROUTES OF ADMINISTRATION
Periarticular or peritendinous, intradermal.

SUGGESTED NEEDLES
- Periarticular: 26G x 13 mm needle.
- Intradermal: 4-6 mm needle.

Note: Disinfect the skin thoroughly with iodopovidone or chlorhexidine.

INJECTION TECHNIQUES OF ADMINISTRATION
- **Periarticular administration:** insert the needle perpendicular to the skin plane at the required depth. Make multiple microinjections of 0.3 - 0.5 ml each.
- **Intradermal administration:** insert the needle to a depth of 4-6 mm. Make microinjections of 0.2 - 0.3 ml into the tissue to be treated.

MAIN INDICATIONS
MD-TISSUE is a medical device designed to improve movement and to reduce associated pain, counteracting physiological or pathological deterioration of the soft tissues that constitute the extra-articular support system, such as: tendons, ligaments, joint capsule.

Scientific evidence shows the efficacy and safety of MD-TISSUE:
- in the treatment of tendinopathies (epicondylitis, Achilles' tendonitis, and supraspinatus tendonitis)
- in the treatment of connective tissue disorders (plantar fasciitis)
- in the treatment of scars and wounds.

Treatment can be combined with other therapies.

THERAPEUTIC PROTOCOL:
1-2 infiltrations per week to contain physiological deterioration of the soft tissues (tendons, ligaments, joint capsule).
Results are evident from the third week but, depending on the patient's clinical situation, it is possible to continue treatment up to the tenth week without risk.

REFERENCES
- *Corrado B. Use of injectable collagen in partial-thickness tears of the supraspinatus tendon: a case report. Oxford Medical Case Reports, 2020;11:408–10.*
- *Corrado B. et al. Ultrasound-guided collagen injections in the treatment of supraspinatus tendinopathy: a case series pilot study. Advances in in musculoskeletal diseases and infections. Journal of Biological Regulators and Homeostatic Agents. 2020;34(3 Suppl. 2):33-9.*
- *Randelli F. et al. The Collagen-Based Medical Device MD-Tissue Acts as a Mechanical Scaffold Influencing Morpho-Functional Properties of Cultured Human Tenocytes, Cells 2020;9:2641.*
- *Corrado B. et. al. Treatment of Lateral Epicondylitis with Collagen Injections: a Pilot Study. Muscles, Ligaments, Tendons Journal 2019:584-9.*

For article consultation: collagenmd.guna.com

INFORMATION RESERVED FOR HEALTHCARE PROFESSIONALS

Medical device CE 0373

IMPATTO ZERO® LIFEGATE CO_2

Guna S.p.a. has joined Lifegate's Zero® Impact project
To offset its plant's CO_2 emissions by contributing to the development of energy efficiency and forest protection initiatives.

Guna medical device
Guna S.p.a. • Milano
collagenmd.guna.com

GUNA S.p.a. is a company with quality management standard system ISO 13485 certified by Bureau Veritas Italia SpA

7EX093 B

MD-TISSUE

Medical Device with type I Collagen of porcine origin
Reduces pain and improves joint and tissue mobility (tendons and ligaments)



SCAN ME

Medical Device CE (class III). Read the instructions and warnings before use.

COMPOSITION
Collagen of porcine origin, Ascorbic acid, Magnesium gluconate, Pyridoxine hydrochloride, Riboflavin, Thiamine hydrochloride, NaCl, Water for injection.

PACKAGE
Box of 5 or 10 vials (single vial 2 ml – extraction volume).

INJECTION ROUTES OF ADMINISTRATION
Periarticular or peritendinous, intradermal.

SUGGESTED NEEDLES
- Periarticular: 26G x 13 mm needle.
- Intradermal: 4-6 mm needle.

Note: Disinfect the skin thoroughly with iodopovidone or chlorhexidine.

INJECTION TECHNIQUES OF ADMINISTRATION
- **Periarticular administration:** insert the needle perpendicular to the skin plane at the required depth. Make multiple microinjections of 0.3 - 0.5 ml each.
- **Intradermal administration:** insert the needle to a depth of 4-6 mm. Make microinjections of 0.2 - 0.3 ml into the tissue to be treated.

MAIN INDICATIONS
MD-TISSUE is a medical device designed to improve movement and to reduce associated pain, counteracting physiological or pathological deterioration of the soft tissues that constitute the extra-articular support system, such as: tendons, ligaments, joint capsule.

Scientific evidence shows the efficacy and safety of MD-TISSUE:
- in the treatment of tendinopathies (epicondylitis, Achilles' tendonitis, and supraspinatus tendonitis)
- in the treatment of connective tissue disorders (plantar fasciitis)
- in the treatment of scars and wounds.

Treatment can be combined with other therapies.

THERAPEUTIC PROTOCOL:
1-2 infiltrations per week to contain physiological deterioration of the soft tissues (tendons, ligaments, joint capsule).
Results are evident from the third week but, depending on the patient's clinical situation, it is possible to continue treatment up to the tenth week without risk.

REFERENCES
- *Corrado B. Use of injectable collagen in partial-thickness tears of the supraspinatus tendon: a case report. Oxford Medical Case Reports, 2020;11:408–10.*
- *Corrado B. et al. Ultrasound-guided collagen injections in the treatment of supraspinatus tendinopathy: a case series pilot study. Advances in in musculoskeletal diseases and infections. Journal of Biological Regulators and Homeostatic Agents. 2020;34(3 Suppl. 2):33-9.*
- *Randelli F. et al. The Collagen-Based Medical Device MD-Tissue Acts as a Mechanical Scaffold Influencing Morpho-Functional Properties of Cultured Human Tenocytes, Cells 2020;9:2641.*
- *Corrado B. et. al. Treatment of Lateral Epicondylitis with Collagen Injections: a Pilot Study. Muscles, Ligaments, Tendons Journal 2019:584-9.*

For article consultation: collagenmd.guna.com

INFORMATION RESERVED FOR HEALTHCARE PROFESSIONALS

Medical device CE 0373

IMPATTO ZERO® LIFEGATE CO_2

Guna S.p.a. has joined Lifegate's Zero® Impact project
To offset its plant's CO_2 emissions by contributing to the development of energy efficiency and forest protection initiatives.

Guna medical device
Guna S.p.a. • Milano
collagenmd.guna.com

GUNA S.p.a. is a company with quality management standard system ISO 13485 certified by Bureau Veritas Italia SpA

7EX093 B

MD-TISSUE

Medical Device with type I Collagen of porcine origin
Reduces pain and improves joint and tissue mobility (tendons and ligaments)



SCAN ME

Medical Device CE (class III). Read the instructions and warnings before use.

COMPOSITION
Collagen of porcine origin, Ascorbic acid, Magnesium gluconate, Pyridoxine hydrochloride, Riboflavin, Thiamine hydrochloride, NaCl, Water for injection.

PACKAGE
Box of 5 or 10 vials (single vial 2 ml – extraction volume).

INJECTION ROUTES OF ADMINISTRATION
Periarticular or peritendinous, intradermal.

SUGGESTED NEEDLES
- Periarticular: 26G x 13 mm needle.
- Intradermal: 4-6 mm needle.

Note: Disinfect the skin thoroughly with iodopovidone or chlorhexidine.

INJECTION TECHNIQUES OF ADMINISTRATION
- **Periarticular administration:** insert the needle perpendicular to the skin plane at the required depth. Make multiple microinjections of 0.3 - 0.5 ml each.
- **Intradermal administration:** insert the needle to a depth of 4-6 mm. Make microinjections of 0.2 - 0.3 ml into the tissue to be treated.

MAIN INDICATIONS
MD-TISSUE is a medical device designed to improve movement and to reduce associated pain, counteracting physiological or pathological deterioration of the soft tissues that constitute the extra-articular support system, such as: tendons, ligaments, joint capsule.

Scientific evidence shows the efficacy and safety of MD-TISSUE:
- in the treatment of tendinopathies (epicondylitis, Achilles' tendonitis, and supraspinatus tendonitis)
- in the treatment of connective tissue disorders (plantar fasciitis)
- in the treatment of scars and wounds.

Treatment can be combined with other therapies.

THERAPEUTIC PROTOCOL:
1-2 infiltrations per week to contain physiological deterioration of the soft tissues (tendons, ligaments, joint capsule).
Results are evident from the third week but, depending on the patient's clinical situation, it is possible to continue treatment up to the tenth week without risk.

REFERENCES
- *Corrado B. Use of injectable collagen in partial-thickness tears of the supraspinatus tendon: a case report. Oxford Medical Case Reports, 2020;11:408–10.*
- *Corrado B. et al. Ultrasound-guided collagen injections in the treatment of supraspinatus tendinopathy: a case series pilot study. Advances in in musculoskeletal diseases and infections. Journal of Biological Regulators and Homeostatic Agents. 2020;34(3 Suppl. 2):33-9.*
- *Randelli F. et al. The Collagen-Based Medical Device MD-Tissue Acts as a Mechanical Scaffold Influencing Morpho-Functional Properties of Cultured Human Tenocytes, Cells 2020;9:2641.*
- *Corrado B. et. al. Treatment of Lateral Epicondylitis with Collagen Injections: a Pilot Study. Muscles, Ligaments, Tendons Journal 2019:584-9.*

For article consultation: collagenmd.guna.com

INFORMATION RESERVED FOR HEALTHCARE PROFESSIONALS

Medical device CE 0373

IMPATTO ZERO® LIFEGATE CO_2

Guna S.p.a. has joined Lifegate's Zero® Impact project
To offset its plant's CO_2 emissions by contributing to the development of energy efficiency and forest protection initiatives.

Guna medical device
Guna S.p.a. • Milano
collagenmd.guna.com

GUNA S.p.a. is a company with quality management standard system ISO 13485 certified by Bureau Veritas Italia SpA

7EX093 B

MD-TISSUE

Medical Device with type I Collagen of porcine origin
Reduces pain and improves joint and tissue mobility (tendons and ligaments)



SCAN ME

Medical Device CE (class III). Read the instructions and warnings before use.

COMPOSITION
Collagen of porcine origin, Ascorbic acid, Magnesium gluconate, Pyridoxine hydrochloride, Riboflavin, Thiamine hydrochloride, NaCl, Water for injection.

PACKAGE
Box of 5 or 10 vials (single vial 2 ml – extraction volume).

INJECTION ROUTES OF ADMINISTRATION
Periarticular or peritendinous, intradermal.

SUGGESTED NEEDLES
- Periarticular: 26G x 13 mm needle.
- Intradermal: 4-6 mm needle.

Note: Disinfect the skin thoroughly with iodopovidone or chlorhexidine.

INJECTION TECHNIQUES OF ADMINISTRATION
- **Periarticular administration:** insert the needle perpendicular to the skin plane at the required depth. Make multiple microinjections of 0.3 - 0.5 ml each.
- **Intradermal administration:** insert the needle to a depth of 4-6 mm. Make microinjections of 0.2 - 0.3 ml into the tissue to be treated.

MAIN INDICATIONS
MD-TISSUE is a medical device designed to improve movement and to reduce associated pain, counteracting physiological or pathological deterioration of the soft tissues that constitute the extra-articular support system, such as: tendons, ligaments, joint capsule.

Scientific evidence shows the efficacy and safety of MD-TISSUE:
- in the treatment of tendinopathies (epicondylitis, Achilles' tendonitis, and supraspinatus tendonitis)
- in the treatment of connective tissue disorders (plantar fasciitis)
- in the treatment of scars and wounds.

Treatment can be combined with other therapies.

THERAPEUTIC PROTOCOL:
1-2 infiltrations per week to contain physiological deterioration of the soft tissues (tendons, ligaments, joint capsule).
Results are evident from the third week but, depending on the patient's clinical situation, it is possible to continue treatment up to the tenth week without risk.

REFERENCES
- *Corrado B. Use of injectable collagen in partial-thickness tears of the supraspinatus tendon: a case report. Oxford Medical Case Reports, 2020;11:408–10.*
- *Corrado B. et al. Ultrasound-guided collagen injections in the treatment of supraspinatus tendinopathy: a case series pilot study. Advances in in musculoskeletal diseases and infections. Journal of Biological Regulators and Homeostatic Agents. 2020;34(3 Suppl. 2):33-9.*
- *Randelli F. et al. The Collagen-Based Medical Device MD-Tissue Acts as a Mechanical Scaffold Influencing Morpho-Functional Properties of Cultured Human Tenocytes, Cells 2020;9:2641.*
- *Corrado B. et. al. Treatment of Lateral Epicondylitis with Collagen Injections: a Pilot Study. Muscles, Ligaments, Tendons Journal 2019:584-9.*

For article consultation: collagenmd.guna.com

INFORMATION RESERVED FOR HEALTHCARE PROFESSIONALS

Medical device CE 0373

IMPATTO ZERO® LIFEGATE CO_2

Guna S.p.a. has joined Lifegate's Zero® Impact project
To offset its plant's CO_2 emissions by contributing to the development of energy efficiency and forest protection initiatives.

Guna medical device
Guna S.p.a. • Milano
collagenmd.guna.com

GUNA S.p.a. is a company with quality management standard system ISO 13485 certified by Bureau Veritas Italia SpA

7EX093 B

MD-TISSUE

Medical Device with type I Collagen of porcine origin
Reduces pain and improves joint and tissue mobility (tendons and ligaments)



SCAN ME

Medical Device CE (class III). Read the instructions and warnings before use.

COMPOSITION
Collagen of porcine origin, Ascorbic acid, Magnesium gluconate, Pyridoxine hydrochloride, Riboflavin, Thiamine hydrochloride, NaCl, Water for injection.

PACKAGE
Box of 5 or 10 vials (single vial 2 ml – extraction volume).

INJECTION ROUTES OF ADMINISTRATION
Periarticular or peritendinous, intradermal.

SUGGESTED NEEDLES
- Periarticular: 26G x 13 mm needle.
- Intradermal: 4-6 mm needle.

Note: Disinfect the skin thoroughly with iodopovidone or chlorhexidine.

INJECTION TECHNIQUES OF ADMINISTRATION
- **Periarticular administration:** insert the needle perpendicular to the skin plane at the required depth. Make multiple microinjections of 0.3 - 0.5 ml each.
- **Intradermal administration:** insert the needle to a depth of 4-6 mm. Make microinjections of 0.2 - 0.3 ml into the tissue to be treated.

MAIN INDICATIONS
MD-TISSUE is a medical device designed to improve movement and to reduce associated pain, counteracting physiological or pathological deterioration of the soft tissues that constitute the extra-articular support system, such as: tendons, ligaments, joint capsule.

Scientific evidence shows the efficacy and safety of MD-TISSUE:
- in the treatment of tendinopathies (epicondylitis, Achilles' tendonitis, and supraspinatus tendonitis)
- in the treatment of connective tissue disorders (plantar fasciitis)
- in the treatment of scars and wounds.

Treatment can be combined with other therapies.

THERAPEUTIC PROTOCOL:
1-2 infiltrations per week to contain physiological deterioration of the soft tissues (tendons, ligaments, joint capsule).
Results are evident from the third week but, depending on the patient's clinical situation, it is possible to continue treatment up to the tenth week without risk.

REFERENCES
- *Corrado B. Use of injectable collagen in partial-thickness tears of the supraspinatus tendon: a case report. Oxford Medical Case Reports, 2020;11:408–10.*
- *Corrado B. et al. Ultrasound-guided collagen injections in the treatment of supraspinatus tendinopathy: a case series pilot study. Advances in in musculoskeletal diseases and infections. Journal of Biological Regulators and Homeostatic Agents. 2020;34(3 Suppl. 2):33-9.*
- *Randelli F. et al. The Collagen-Based Medical Device MD-Tissue Acts as a Mechanical Scaffold Influencing Morpho-Functional Properties of Cultured Human Tenocytes, Cells 2020;9:2641.*
- *Corrado B. et. al. Treatment of Lateral Epicondylitis with Collagen Injections: a Pilot Study. Muscles, Ligaments, Tendons Journal 2019:584-9.*

For article consultation: collagenmd.guna.com

INFORMATION RESERVED FOR HEALTHCARE PROFESSIONALS

Medical device CE 0373

IMPATTO ZERO® LIFEGATE CO_2

Guna S.p.a. has joined Lifegate's Zero® Impact project
To offset its plant's CO_2 emissions by contributing to the development of energy efficiency and forest protection initiatives.

Guna medical device
Guna S.p.a. • Milano
collagenmd.guna.com

GUNA S.p.a. is a company with quality management standard system ISO 13485 certified by Bureau Veritas Italia SpA

7EX093 B

MD-TISSUE

Medical Device with type I Collagen of porcine origin
Reduces pain and improves joint and tissue mobility (tendons and ligaments)



SCAN ME

Medical Device CE (class III). Read the instructions and warnings before use.

COMPOSITION
Collagen of porcine origin, Ascorbic acid, Magnesium gluconate, Pyridoxine hydrochloride, Riboflavin, Thiamine hydrochloride, NaCl, Water for injection.

PACKAGE
Box of 5 or 10 vials (single vial 2 ml – extraction volume).

INJECTION ROUTES OF ADMINISTRATION
Periarticular or peritendinous, intradermal.

SUGGESTED NEEDLES
- Periarticular: 26G x 13 mm needle.
- Intradermal: 4-6 mm needle.

Note: Disinfect the skin thoroughly with iodopovidone or chlorhexidine.

INJECTION TECHNIQUES OF ADMINISTRATION
- **Periarticular administration:** insert the needle perpendicular to the skin plane at the required depth. Make multiple microinjections of 0.3 - 0.5 ml each.
- **Intradermal administration:** insert the needle to a depth of 4-6 mm. Make microinjections of 0.2 - 0.3 ml into the tissue to be treated.

MAIN INDICATIONS
MD-TISSUE is a medical device designed to improve movement and to reduce associated pain, counteracting physiological or pathological deterioration of the soft tissues that constitute the extra-articular support system, such as: tendons, ligaments, joint capsule.

Scientific evidence shows the efficacy and safety of MD-TISSUE:
- in the treatment of tendinopathies (epicondylitis, Achilles' tendonitis, and supraspinatus tendonitis)
- in the treatment of connective tissue disorders (plantar fasciitis)
- in the treatment of scars and wounds.

Treatment can be combined with other therapies.

THERAPEUTIC PROTOCOL:
1-2 infiltrations per week to contain physiological deterioration of the soft tissues (tendons, ligaments, joint capsule).
Results are evident from the third week but, depending on the patient's clinical situation, it is possible to continue treatment up to the tenth week without risk.

REFERENCES
- *Corrado B. Use of injectable collagen in partial-thickness tears of the supraspinatus tendon: a case report. Oxford Medical Case Reports, 2020;11:408–10.*
- *Corrado B. et al. Ultrasound-guided collagen injections in the treatment of supraspinatus tendinopathy: a case series pilot study. Advances in in musculoskeletal diseases and infections. Journal of Biological Regulators and Homeostatic Agents. 2020;34(3 Suppl. 2):33-9.*
- *Randelli F. et al. The Collagen-Based Medical Device MD-Tissue Acts as a Mechanical Scaffold Influencing Morpho-Functional Properties of Cultured Human Tenocytes, Cells 2020;9:2641.*
- *Corrado B. et. al. Treatment of Lateral Epicondylitis with Collagen Injections: a Pilot Study. Muscles, Ligaments, Tendons Journal 2019:584-9.*

For article consultation: collagenmd.guna.com

INFORMATION RESERVED FOR HEALTHCARE PROFESSIONALS

Medical device CE 0373

IMPATTO ZERO® LIFEGATE CO_2

Guna S.p.a. has joined Lifegate's Zero® Impact project
To offset its plant's CO_2 emissions by contributing to the development of energy efficiency and forest protection initiatives.

Guna medical device
Guna S.p.a. • Milano
collagenmd.guna.com

GUNA S.p.a. is a company with quality management standard system ISO 13485 certified by Bureau Veritas Italia SpA

7EX093 B

CLINICAL

M. Ottaviani

TRATTAMENTO DELLE PATOLOGIE ARTICOLARI CON *COLLAGEN* MEDICAL DEVICES

– STUDIO CLINICO SU 257 PAZIENTI

TREATMENT OF THE ARTICULAR PATHOLOGIES WITH COLLAGEN MEDICAL DEVICES

– CLINICAL STUDY IN 257 PATIENTS

RIASSUNTO

Il collagene è la principale proteina strutturale extracellulare presente nei Tessuti connettivo ed osseo della maggior parte degli animali. Nell'uomo la sua sintesi inizia a diminuire mediamente intorno al 50° anno di età, con la conseguente evoluzione verso quadri di degenerazione cartilaginea e tendinea e l'inevitabile sviluppo di artrosi e tendinopatie. Dal momento che queste forme degenerative sono assai frequenti e sfociano spesso in quadri sintomatologici le cui principali caratteristiche sono dolore e rigidità articolare, ben si comprende l'importanza di poter disporre di strumenti terapeutici che consentano al medico non solo di limitare questa evoluzione degenerativa, ma anche, in determinati casi, di indurre la regressione di tali processi.
Questo lavoro nasce dall'osservazione di 257 pazienti affetti da patologie articolari e tendinee di frequente riscontro nella pratica clinica, tutti trattati mediante la somministrazione intra- e peri-articolare esclusivamente con i *Collagen* Medical Devices.
I dati sono stati rilevati attraverso Questionari di autovalutazione validati dall'O.M.S. che hanno consentito di evidenziare una significativa efficacia di questi presidi nel circoscrivere i problemi di degenerazione articolare e tendinea.

PAROLE CHIAVE

COLLAGEN MEDICAL DEVICE, COLLAGENE, ARTROSI, TENDINOPATIA, DOLORE

SUMMARY: Collagen is the main extracellular structural protein which is to be found in Connective Tissue and Bone Tissue of most animals. In humans aged about 50 years its synthesis begins to reduce, with the consequent cartilage and tendon degeneration and the unavoidable development of osteoarthritis and tendonitis.
Since these degenerative pathologies are very frequent and evolve in pain and joint stiffness, it is of extreme importance to have tools helping the Medical Doctors not only to limit this degenerative evolution, but also, in certain cases, to induce its regression.
This study was conducted on 257 patients with joint and tendon disorders (Impingement Syndrome, Shoulder Tendinopathy, Hip Arthritis, Knee Arthritis, Rizoartrosis, Achilles Tendinopathy) frequently reflected in clinical evidence, such as pain and joint stiffness; they were all treated exclusively with local injections of Collagen Medical Devices. The data were collected through self-assessment Scales, validated by W.H.O., and the results have underlined a significant usefulness of the Collagen MD in containing the problems of degeneration of the articular Apparatus.

KEY WORDS: COLLAGEN MEDICAL DEVICE, COLLAGEN, OSTEOARTHRITIS, TENDON DEGENERATION, PAIN

INTRODUZIONE

Il **collagene** è una glicoproteina caratterizzata da una struttura in cui si ripete un **modulo base** semplice: più molecole di collagene si uniscono a formare una fibrilla collagene; questa unione avviene con la modalità di "slittamento" di ogni singola molecola su quella superiore pari ad ¼ della propria lunghezza.

Si viene così a costituire una sorta di *muro* in cui i singoli mattoni costitutivi sono sfasati tra loro in modo da produrre una notevole resistenza sia nei confronti delle forze tangenziali incidenti, sia nei confronti delle forze perpendicolari incidenti (FIG. 1).
– Questa caratteristica disposizione fornisce alla struttura collagenica una notevole robustezza in termini di **resisten-**

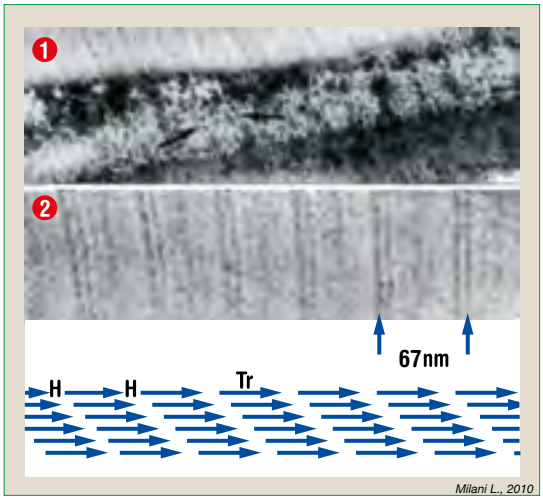

FIG. 1

Struttura del collagene.
1: Zuccheri legati al collagene. Correlazione dello zucchero (precipitazioni nere) **alla periodicità delle fibrille collagene** (ME 112.000X)**;**
2: Sezione di fibrilla collagene (ME 240.000X)**.**
Un ciclo di 67 nm (670 A) **si forma sulla base di molecole di collagene ogni volta *slittate* di ¼ della propria lunghezza.**

– *In* Milani L. Voce bibliografica 8.

FIG. 2

Apparato di Contenzione Extra-articolare.

– *Da* Milani L. Voce bibliografica 8.

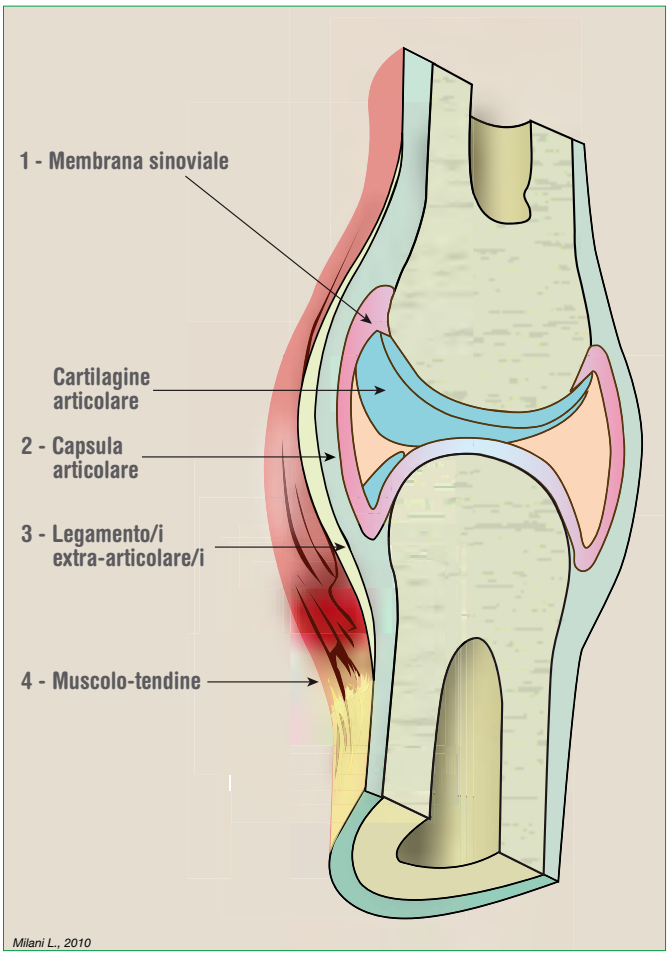

za, **estensibilità** ed **incomprimibilità**, ma al tempo stesso vengono assicurate **plasticità**, **flessibilità**, **possibilità di torsione** e **grande resistenza** al carico.

Quasi tutte le articolazioni, per essere funzionali, devono possedere due caratteristiche apparentemente contrastanti: stabilità e mobilità.

I sistemi di **stabilizzazione articolare** sono rappresentati da strutture che definiscono il **Comparto Extra-articolare** ed il **Comparto Intra-articolare**; il collagene è abbondantemente presente in entrambe queste strutture.

– Il Comparto Extra-articolare è rappresentato da legamenti, capsula articolare, tendini e muscoli; il Comparto Intra-Articolare è costituito da legamenti (solo per le articolazioni di ginocchio e anca) e da cartilagine articolare (FIG. 2).

Una delle cause più importanti di dolore distrettuale articolare è la **lassità** delle strutture di stabilizzazione intra- ed extra-articolari; i sistemi di contenimento lassi producono **ipermobilità articolare**, soprattutto in direzioni ed angolature non fisiologiche che da un lato usurano precocemente ed ulteriormente i sistemi di contenimento stessi, e dall'altro operano verso una progressiva degenerazione cartilaginea.

Il supporto meccanico fornito dal collagene rappresenta un'efficace impalcatura naturale di sostegno.

Nell'uomo la biosintesi di collagene inizia a ridursi dai 55-60 anni di vita (FIG. 3); da quest'età si assiste al deperimento quantitativo e qualitativo delle strutture articolari.
In particolare, per quanto concerne l'Apparato locomotore, le superfici cartilaginee si assottigliano e degenerano sviluppando artrosi, mentre le strutture tendinee e legamentose diventano meno elastiche e vanno incontro a quadri di tendinosi e tendinopatie di vario grado.

Spesso nelle patologie dell'Apparato locomotore, l'evidenza diagnostica strumentale (Rx, ecografia, ecc.) non corrisponde a quella clinica.
– Già nel 1954 Lucherini e Coll. distinguevano tra Artrosi STATO e Artrosi MALATTIA.

Col termine **Artrosi Stato** si intende il fisiologico quadro di invecchiamento articolare età-correlato; si tratta di una condizione parafisiologica che non determina alcun quadro clinico e che viene spesso riscontrata occasionalmente-nell'ambito di un'indagine strumentale effettuata per altri motivi (es. traumatismo).

Tuttavia, quando l'artrosi dà segno di sé provocando i caratteristici sintomi d'e-

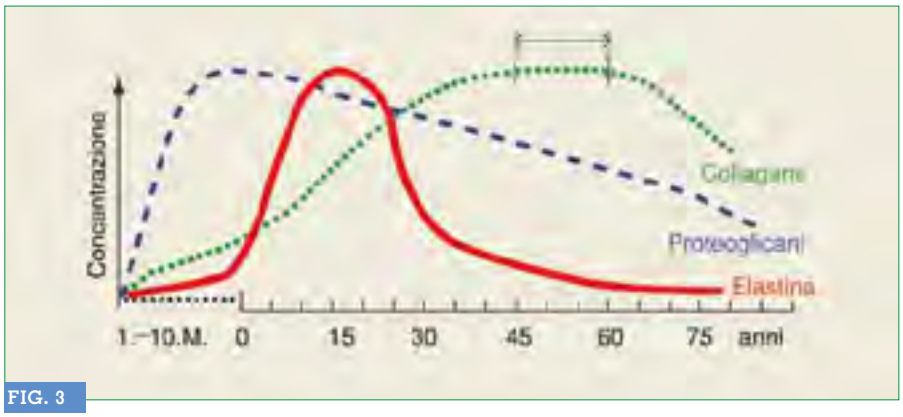

FIG. 3

Biosintesi di collagene, proteoglicani ed elastina correlati all'età.

– *In* Heine H., modificato da Milani L. Voce bibliografica 8.

sordio, quali *stiffness* ed algie articolari, allora si parla di Artrosi Malattia.

Gli osteofiti sono proliferazioni irregolari del Tessuto osseo, a forma di becco o di cresta, che si formano in prossimità di articolazioni alterate da processi patologici di varia natura, ma soprattutto in caso di artrosi; la loro presenza può comportare disturbi di vario tipo, con limitazione dei movimenti dell'articolazione o compressione e irritazione delle strutture vicine, particolarmente i rami nervosi o le inserzioni tendinee.
Gli osteofiti rappresentano il tentativo che il Tessuto osseo attua per ampliare la superficie dei capi articolari, laddove questi sono degenerati dall'artrosi, nel tentativo di stabilizzare l'articolazione (FIG. 4).



FIG. 4

Quadro Rx della colonna L-S di un individuo gravemente lombalgico senza alterazioni scheletriche artrosiche (1); di una colonna L-S con importanti segni radiologici di degenerazione artrosica (2) in paziente asintomatico; osteofiti (3).

Spesso – inoltre – si rinvengono quadri ecografici o di *imaging* RMN in cui si evidenziano lesioni tendinee anche complete o multiple, pur in presenza di una sintomatologia scarsa o nulla; d'altro canto, esistono situazioni in cui l'integrità tendinea coincide con un quadro algico e di impotenza funzionale molto accentuata.

Per quanto riguarda il sotto-Apparato tendineo-legamentoso, possiamo distinguere dal punto di vista anatomo-patologico tra tendiniti o tenosinoviti, tendinosi e lesioni tendinee di vario grado.

– Le tendiniti o tenosinoviti sono quadri infiammatori del tendine ed, eventualmente, della sua guaina, in presenza o meno di versamento peritendineo; possono essere conseguenza sia di un evento traumatico, sia di un sovraccarico funzionale.

Quando in un quadro di flogosi iniziano i processi riparativi dell'elemento colpito, il tessuto cicatriziale che si forma è un connettivo privo delle caratteristiche di elasticità e di resistenza tipiche del tendine nativo; ciò rende la struttura più esposta a rischi di rottura parziale o completa.
– Per questo motivo, un processo infiammatorio a carico di una struttura tendineo-legamentosa non va sottovalutato, ma – piuttosto – tenuto sotto stretto controllo ed arginato quanto prima.

Anche sulla base della nostra esperienza, possiamo sicuramente affermare che non sempre l'evidenza clinica e quella diagnostica coincidono.

In Italia l'artrosi rappresenta il **72,6%** delle malattie reumatiche ed è responsabile del **70%** dei casi di dolore cronico.
L'approccio terapeutico possibile nei confronti dell'artrosi, così come della patologia tendinea, può essere di vario tipo:
– educativo
– farmacologico
– riabilitativo
– chirurgico.

L'approccio educativo è rappresentato dal miglioramento dello stile di vita che comprende interventi di educazione sanitaria, l'impiego di tutori laddove necessari ed un eventuale calo ponderale.

I farmaci convenzionali impiegati nel trattamento dell'artrosi e delle tendinopatie (FANS, COXIB, Paracetamolo, Steroidi, Oppioidi) hanno azione sintomatica e vengono impiegati sia a livello sistemico sia localmente (es. infiltrazioni steroidee intra-articolari).
Esistono alcuni altri medicinali, la cui reale efficacia non viene riconosciuta da tutti gli Autori, che produrrebbero una lenta azione di condroprotezione: si tratta di glucosamina-solfato, condroitin-solfato ed acido ialuronico.
È indubbio che l'impiego locale e – quindi – mediante infiltrazione intra-articolare dell'acido ialuronico amplifichi la sua efficacia; il trattamento – in questo caso – viene definito "visco-supplementazione" e determina un effetto lubrificante ed ammortizzante.

Fino a non molti anni fa l'artrosi veniva considerata una malattia degenerativa progressiva; successivamente, con l'impiego degli "Integratori cartilaginei", è iniziata una campagna preventiva nei confronti della progressione dell'artrosi.
– Da qualche anno la *Low Dose Medicine* consente di affermare che l'artrosi possa essere considerata un processo reversibile, almeno parzialmente.
In considerazione del continuo aumento dell'età media della popolazione è evidente che poter disporre di strumenti in grado di mantenere elevati gli standard qualitativi della vita nonostante il *chrono-aging* rappresenti un'importante conquista.

Localizzazione	M	F	Numero totale	Età media anni	*Range* anni
SPALLA e ARTO SUPERIORE	30%	70%	**147**	53,5	34-78
GINOCCHIO	66%	34%	**53**	67,5	55-82
ANCA	30%	70%	**30**	67	53-78
ACHILLEO	20%	80%	**27**	43,3	32-63

TAB. 1

Casistica generale. Distribuzione dei pazienti per sesso ed età.

I ***Collagen* Medical Devices** sono prodotti iniettabili costituiti da **collagene** di origine suina (i tessuti di suino possiedono un elevato contenuto in collagene) e da una sostanza definita *ancillare* o veicolante, di origine vegetale o minerale, caratterizzata da un particolare tropismo per gli specifici distretti articolari.

Grazie ad un processo di filtrazione tangenziale, associato a sterilizzazione ed al controllo del peso molecolare, si ottiene un prodotto puro e con caratteristiche chimico-fisiche standardizzate.

Poter disporre dei *Collagen* Medical Devices che possono essere iniettati localmente è un fattore determinante nel processo di riparazione che segue l'intervento anti-infiammatorio.

Gli elementi di sostegno articolare lassi provocano la stimolazione di nocirecettori locali, oltre a tensioni e sollecitazioni eccessive: questo spiega perché il rinforzo di queste strutture non è solo **rigenerativo**, ma anche **antalgico**.

– Queste caratteristiche si traducono direttamente in proprietà organolettiche: il collagene è uno **strutturante** di **tessuto** (proteina strutturale) e possiede – inoltre – anche qualità lubrificanti.

– Su queste basi si fonda la sostanziale differenza tra le proprietà del collagene e quelle dell'acido ialuronico.
Quest'ultimo è solo un lubrificante (alta viscosità) della cavità articolare, che agisce esclusivamente nel Comparto Intra-articolare, prevalentemente nelle grandi articolazioni.

FIG. 5

Casistica generale. – Numero ed età media dei pazienti inclusi nello studio per singola patologia considerata.

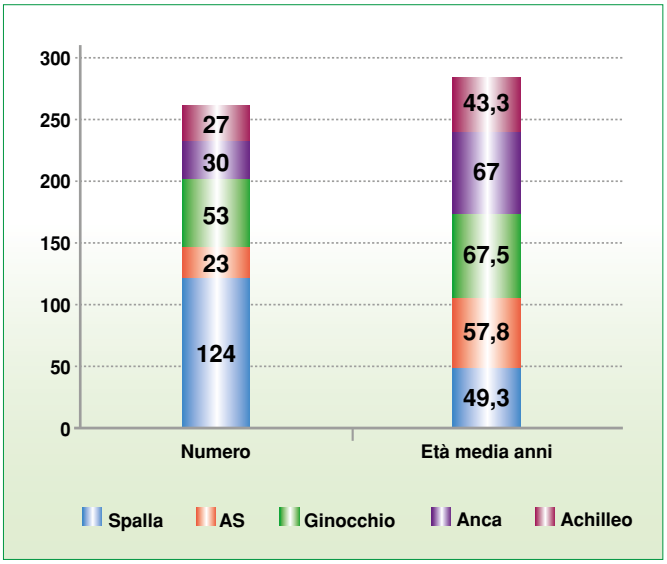

Il collagene agisce anche e prevalentemente sulle strutture del Comparto Extra-articolare (capsula, legamenti, tendini) di piccole, medie e grandi articolazioni.

Inoltre l'acido ialuronico è efficace nei casi di modesta e media gravità clinica, mentre il collagene è efficace anche nei casi più gravemente compromettenti la motricità del paziente: *rimette al proprio posto i mattoni dove il muro era sbrecciato.*

– I *Collagen* Medical Devices possono essere utilizzati da soli o in associazione domiciliare con farmaci, sia convenzionali, sia *low dose*; inoltre nel programma terapeutico possono esservi associati altri trattamenti, sia di tipo farmacologico sistemico, sia di tipo riabilitativo.

MATERIALI E METODI

In questo studio clinico sono stati inclusi **257 pazienti** (36,5% M; 63,5% F).
L'età media era di 58,7 anni, con *range* 32-82 anni.
In TAB. 1 sono esposti i Distretti articolari considerati e trattati e le relative caratteristiche epidemiologiche della casistica.

In particolare, a motivo del tipo di Scala valutativa utilizzata, il Gruppo "Spalla e Arto Superiore (AS)" comprendeva **124** pazienti con patologie strettamente localizzate alla spalla (Sindrome da conflitto della cuffia dei rotatori, con possibili lesioni tendinee); i restanti **23** erano variamente distribuiti tra rizoartrosi, epicondiliti e cisti tendinee del polso.
Per questo motivo, si è deciso di analizzare i risultati di questi due sotto-Gruppi in modo indipendente (FIG. 5).

Per quanto riguarda il Gruppo "Ginocchio", tutti i **53** casi trattati erano stati classificati come gonartrosi di stadio I,II e III della Scala radiologica di Kellgren Lawrence.

Nel Gruppo "Anca", le articolazioni coxo-femorali trattate erano affette da co-

xartrosi primitiva di lieve e media entità (I e II stadio); in questo Gruppo (**30** pazienti), è stata presa in considerazione anche la complessione del paziente, includendo nello studio solo individui dal fisico normale, in modo da consentire all'ago impiegato di raggiungere la zona peri-capsulare.

Nell'ambito del Gruppo "Achilleo", tutti i casi trattati erano rappresentati da tendinopatie dell'Achilleo mono e/o bilaterali; in questo distretto, sono stati trattati anche **11** casi di tendinite con essudato documentato ecograficamente.

A tutti i pazienti è stato presentato il tipo di trattamento che veniva loro proposto, le sostanziali differenze che questo avrebbe comportato rispetto ad un analogo trattamento infiltrativo con acido ialuronico o altri medicinali *low dose*, ed è stato fatto firmare il consenso informato.

I rilievi clinici e sintomatologici dei pazienti inclusi sono stati raccolti mediante Questionari di valutazione riconosciuti dall'O.M.S., in particolare:

- il sintomo Dolore è stato quantificato mediante una Scala visuale a 5 punti, in cui "0" = assenza di dolore e "5" = dolore insopportabile;
- D.A.S.H. *(Disability for Arm, Shoulder and Hand)* per la spalla, il gomito e la mano-polso (*range* 0-100 dove 0 corrisponde ad assenza di disabilità) (TAB. 2);
- *Oxford Knee Score* per il ginocchio (*range* 48-0, dove 48 corrisponde ad assenza di disabilità) (TAB. 3);
- *Oxford Hip Score* per l'anca (*range* 48-0, dove 48 corrisponde ad assenza di disabilità) (TAB. 4);
- VISA-A *(Victorian Institute of Sport Assesment – Achilleus)* per il tendine Achilleo (*range* 68-0, dove 68 corrisponde ad assenza di disabilità) (TAB. 5).

I Questionari sono compilati dal paziente; il Questionario dedicato è stato somministrato alla **prima visita** ed alla **fine del trattamento**.

Ai pazienti sono state somministrate infiltrazioni **intra-articolari** (spalla, gomito, polso, mano e ginocchio), **peri-capsulari** (anca) e **locali** (tendini) utilizzando **i corrispondenti MDs**; sono state utilizzate siringhe monouso da 5 cc, aghi 23G x 1-1/2 - mm 0,60 x 40 per la infiltrazione in anca, ginocchio e spalla, o aghi 26G x 1/2 - mm 0,40 x 16 per la infiltrazione nella/nel mano, polso, gomito e piede.

Prima della somministrazione, la cute è stata detersa mediante un prodotto liquido a base di sale quaternario di ammonio.

– Nei distretti dove la somministrazione è stata effettuata per via intra-articolare, sono stati impiegati guanti sterili chirurgici; la pulizia dell'area di inoculazione è stata particolarmente accurata ed effettuata mediante garze sterili imbibite con Betadine chirurgico.
In alcuni distretti, particolarmente ricchi di terminazioni nervose sensitivo-dolorifiche, è stato impiegato "ghiaccio" *spray* a scopo anestetico.

Le iniezioni hanno avuto cadenza **bisettimanale** per **5 settimane consecutive**.

– I pazienti che hanno seguito il trattamento per patologie degenerative croniche (gonartrosi, coxartrosi, rizoartrosi ed un caso di grave tendinopatia dell'Achilleo relativo ad una ballerina semi-professionista) hanno proseguito con un trattamento di mantenimento (1seduta a cadenza mensile per 6 mesi consecutivi, poi a cadenza trimestrale).
In nessun caso è stata suggerita la sospensione o la variazione delle terapie farmacologiche in corso; ai pazienti che facevano sistematico uso di FANS o Paracetamolo è stato suggerito di farvi ricorso solo in caso di reale bisogno.
Per gli 8 pazienti che assumevano sostanze analgesiche oppioidi, è stata particolarmente monitorata l'evoluzione del sintomo dolore, al fine di ridurre gradualmente la posologia di questi farmaci.

RISULTATI

Tutti i pazienti inclusi in questo studio hanno concluso il trattamento.
Nessuno ha riportato alcun effetto collaterale dopo la somministrazione dei *Collagen* Medical Devices.
Nei casi in cui il paziente assumeva farmaci anti-aggreganti o dicumarolici, si sono evidenziate piccole aree ecchimotiche nel sito di inoculazione, peraltro riassorbitesi in breve tempo e senza particolari provvedimenti.

Tutti i pazienti hanno **ridotto** in modo importante il consumo di farmaci convenzionali: nel **75%** ≈ dei casi la loro assunzione non è più stata ritenuta necessaria.

– Degli 8 pazienti in terapia con analgesici oppioidi, 3 hanno proseguito con l'assunzione di tali farmaci, pur riducendo il dosaggio in modo significativo; i restanti 5 hanno sospeso gradualmente l'assunzione.

La sintomatologia algica ha generalmente iniziato a ridursi già dalla **4ª-5ª somministrazione**: nei casi di Sindrome da conflitto scapolo-omerale e nelle tendinopatie sia dell'Achilleo sia del gomito i risultati positivi sul dolore sono stati i più tardivi ad evidenziarsi.

Nelle forme artrosiche, sia a carico del ginocchio sia a carico dell'articolazione coxo-femorale, il primo effetto che i pazienti riferivano era una sensazione di **maggiore escursione articolare**; tale sensazione veniva percepita dai pazienti già dopo le prime 2-3 sedute.

Un caso particolarmente complesso è stato quello di un M affetto da Policitemia, in cui coesisteva un grave quadro di gonartrosi, coxartrosi ed artrosi scapolo-omerale con rilevante impotenza funzionale; questo è stato il caso in cui il miglioramento valutato mediante i Questionari utilizzati nel presente studio è stato scarso; tuttavia, in considerazione del quadro clinico iniziale, è possibile affermare che questo sia stato



D.A.S.H.

Il presente questionario riguarda la sua capacità di compiere alcune azioni. Risponda a ogni domanda facendo riferimento al suo stato durante l'ultima settimana. Non importa con quale mano o braccio lei esegue l'azione o come la compie. Se non ha svolto alcune delle azioni elencate, risponda alla domanda pensando ad immaginare come le avrebbe eseguite.

Valuti la sua capacità di eseguire le seguenti azioni durante l'ultima settimana, scelga un numero per ogni domanda.

	Nessuna difficoltà	Lieve difficoltà	Discreta difficoltà	Notevole difficoltà	Non ci sono riuscito
1. svitare il coperchio di un barattolo ben chiuso o nuovo	1	2	3	4	5
2. scrivere	1	2	3	4	5
3. girare una chiave	1	2	3	4	5
4. preparare un pasto	1	2	3	4	5
5. aprire spingendo una porta pesante	1	2	3	4	5
6. posare un oggetto su uno scaffale al di sopra della propria testa	1	2	3	4	5
7. fare lavori domestici pesanti (es. lavare i pavimenti o i vetri)	1	2	3	4	5
8. fare lavori di giardinaggio	1	2	3	4	5
9. rifare un letto	1	2	3	4	5
10. portare la borsa della spesa o la ventiquattrore	1	2	3	4	5
11. portare un oggetto pesante (oltre 5 kg)	1	2	3	4	5
12. cambiare la lampadina posta al di sopra della propria testa	1	2	3	4	5
13. lavarsi o asciugarsi i capelli	1	2	3	4	5
14. lavarsi la schiena	1	2	3	4	5
15. infilarsi un maglione	1	2	3	4	5
16. usare un coltello per tagliare del cibo	1	2	3	4	5
17. attività ricreative che richiedono poco sforzo (es. giocare a carte, lavorare a maglia)	1	2	3	4	5
18. attività ricreative nelle quali si fa forza o si prevedono colpi sul braccio, sulla spalla o sulla mano (es. usare il martello, giocare a tennis, ecc.)	1	2	3	4	5
19. attività che richiedono un movimento libero del braccio (es. salutare agitando il braccio, lanciare un sasso o una freccetta)	1	2	3	4	5
20. far fronte alla necessità di spostamento (andare da un posto ad un altro)	1	2	3	4	5
21. attività fisiche che richiedono uno sforzo di una certa rilevanza (fare flessioni sulle braccia, lavare ripetutamente una bottiglietta spray)	1	2	3	4	5

22. durante la settimana passata, in che misura il suo problema al braccio, alla spalla o alla mano ha interferito con le normali attività in famiglia, tra gli amici, con i vicini di casa o nei gruppi di cui fa parte? Indichi un numero.

Per nulla	Molto poco	Un po'	Molto	Moltissimo
1	2	3	4	5

23. durante la settimana passata, è stato limitato nel suo lavoro o in altre attività quotidiane a causa del suo problema al braccio, alla spalla o alla mano? Indichi un numero.

Non mi ha limitato per nulla	Mi ha limitato leggermente	Mi ha limitato discretamente	Mi ha limitato molto	Non ci sono riuscito
1	2	3	4	5

Valuti l'intensità dei seguenti sintomi durante l'ultima settimana. Scelga un numero per ogni riga.

	Nessuna difficoltà	Lieve difficoltà	Discreta difficoltà	Notevole difficoltà	Non ci sono riuscito
24. dolore al braccio, alla spalla o alla mano	1	2	3	4	5
25. dolore al braccio, alla spalla o alla mano nel compiere una qualsiasi attività	1	2	3	4	5
26. formicolio (sensazione di punture di spilli) al braccio, alla spalla o alla mano	1	2	3	4	5
27. debolezza e di braccio, alla spalla o alla mano	1	2	3	4	5
28. rigidità del braccio, della spalla o della mano	1	2	3	4	5

29. durante la settimana passata, quanta difficoltà ha incontrato nel dormire a causa del suo dolore al braccio, alla spalla o alla mano? Indichi un numero.

Nessuna difficoltà	Lieve difficoltà	Discreta difficoltà	Notevole difficoltà	Non sono riuscito a dormire
1	2	3	4	5

30. si sente meno capace, meno fiducioso o meno utile a causa di sua dolore al braccio, alla spalla o alla mano? Indichi un numero.

Non sono assolutamente d'accordo	Non sono d'accordo	Non saprei	Sono d'accordo	Sono assolutamente d'accordo
1	2	3	4	5

Le seguenti domande si riferiscono all'impatto del suo problema al braccio, alla spalla o alla mano sulla sua capacità di praticare il suo hobby preferito (es. fare uno sport, attività di giardinaggio, ecc.). Indichi quali è il suo hobby preferito:

_____

Indichi su ogni riga il numero che meglio descrive la sua capacità fisica nell'ultima settimana.

Ha avuto difficoltà:	Nessuna difficoltà	Lieve difficoltà	Discreta difficoltà	Notevole difficoltà	Non ci sono riuscito
31. a utilizzare la sua tecnica abituale per praticare il suo hobby?	1	2	3	4	5
32. a praticare il suo hobby a causa del dolore al braccio alla spalla o alla mano?	1	2	3	4	5
33. a praticare il suo hobby come vorrebbe?	1	2	3	4	5
34. a dedicare al suo hobby la consueta quantità di tempo?	1	2	3	4	5

Le seguenti domande si riferiscono all'impatto del suo problema al braccio, alla spalla o alla mano sul suo lavoro. Indichi su ogni riga il numero che meglio descrive la sua capacità fisica durante l'ultima settimana.

Ha avuto difficoltà:	Nessuna difficoltà	Lieve difficoltà	Discreta difficoltà	Notevole difficoltà	Non ci sono riuscito
35. a utilizzare la sua tecnica abituale per lavorare?	1	2	3	4	5
36. a svolgere il suo lavoro abituale a causa del dolore al braccio, alla spalla o alla mano?	1	2	3	4	5
37. a fare il lavoro bene come vorrebbe?	1	2	3	4	5
38. a dedicare al suo lavoro la consueta quantità di tempo?	1	2	3	4	5

Grazie per aver completato il questionario.

Data: _____

TAB. 2

– Questionario D.A.S.H. *(Disability for Arm, Shoulder and Hand)*.

O.K.S. - *OXFORD KNEE SCORE*

Descrivi ora i problemi al tuo ginocchio nelle ultime 4 settimane, scegliendo un'affermazione per ogni domanda.

Durante le ultime quattro settimane:

1. Come descriverebbe il dolore che ha di sotto al ginocchio?

Nessuno	Molto lieve	Lieve	Discreto	Intenso
❑	❑	❑	❑	❑

2. Ha avuto difficoltà a lavarsi ed asciugarsi (in ogni parte del corpo) a causa del suo ginocchio?

Nessuna difficoltà	Pochissima difficoltà	Un po' di difficoltà	Estrema difficoltà	Non ci sono riuscito
❑	❑	❑	❑	❑

3. Ha avuto difficoltà a salire e scendere da un'automobile o ad utilizzare un mezzo pubblico a causa del suo ginocchio?

Nessuna difficoltà	Pochissima difficoltà	Un po' di difficoltà	Estrema difficoltà	Non ci sono riuscito
❑	❑	❑	❑	❑

4. Per quanto tempo è riuscito a camminare, con o senza bastone, prima che il suo dolore al ginocchio diventasse intenso?

Nessun dolore (più di 30 min.)	16-30 min.	5-15 min.	Soltanto in giro per casa	Per niente (dolore intenso quando cammino)
❑	❑	❑	❑	❑

5. Dopo un pasto seduto a tavola, quanto è stato doloroso alzarsi dalla sedia a causa del suo ginocchio?

Per niente doloroso	Lievemente doloroso	Un po' doloroso	Molto doloroso	Insopportabile
❑	❑	❑	❑	❑

6. Camminando, le è capitato di zoppicare a causa del suo ginocchio?

Raramente / mai	Qualche volta o solo ai primi passi	Spesso, non solo ai primi passi	La maggior parte delle volte	Tutte le volte
❑	❑	❑	❑	❑

7. E' riuscito a scendere/salire le scale dolorose?

Sì, facilmente	Con poca difficoltà	Con discreta difficoltà	Con estrema difficoltà	Non ci sono riuscito
❑	❑	❑	❑	❑

8. Durante la notte, a letto, è stato disturbato dal dolore al ginocchio?

Nessuna volta	Solo una o due volte	Qualche notte	La maggior parte delle notti	Ogni notte
❑	❑	❑	❑	❑

9. Quanto ha interferito il suo dolore al ginocchio con il suo lavoro abituale, compreso il lavoro casalingo?

Per nulla	Un po'	Discretamente	Molto	Totalmente
❑	❑	❑	❑	❑

10. Ha mai avuto la sensazione che il suo ginocchio potesse improvvisamente "cedere" o non riuscisse a sostenerla?

Raramente / mai	Qualche volta o solo ai primi passi	Spesso, non solo ai primi passi	La maggior parte delle volte	Tutte le volte
❑	❑	❑	❑	❑

11. E' riuscito a fare le spese di casa in autonomia?

Sì, facilmente	Con un po' di difficoltà	Con discreta difficoltà	Con estrema difficoltà	Non ci sono riuscito
❑	❑	❑	❑	❑

12. E' riuscito a scendere una rampa di scale?

Sì, facilmente	Con un po' di difficoltà	Con discreta difficoltà	Con estrema difficoltà	Non ci sono riuscito
❑	❑	❑	❑	❑

Grazie per aver compilato il questionario.

Data: _____

TAB. 3

– Questionario O.K.S. *(Oxford Knee Score)*.

O.H.S. - *OXFORD HIP SCORE*

Descrivi i problemi alla sua anca nelle ultime 4 settimane, scegliendo un'affermazione per ogni domanda.

Durante le ultime quattro settimane:

1. Come descriverebbe il dolore che ha di sotto all'anca (o/e ginocchio)?

Nessuno	Molto lieve	Lieve	Discreto	Intenso
❑	❑	❑	❑	❑

2. Ha avuto difficoltà a lavarsi ed asciugarsi (in ogni parte del corpo) a causa della sua anca?

Nessuna difficoltà	Pochissima difficoltà	Un po' di difficoltà	Estrema difficoltà	Non ci sono riuscito
❑	❑	❑	❑	❑

3. Ha avuto difficoltà a salire e scendere da un'automobile o ad utilizzare un mezzo pubblico a causa della sua anca?

Nessuna difficoltà	Pochissima difficoltà	Un po' di difficoltà	Estrema difficoltà	Non ci sono riuscito
❑	❑	❑	❑	❑

4. E' riuscito a mettersi un paio di calze senza bisogno di ausili speciali?

Senza nessuna difficoltà	Pochissima difficoltà	Un po' di difficoltà	Estrema difficoltà	Non ci sono riuscito
❑	❑	❑	❑	❑

5. E' riuscito a fare la spesa da solo?

Senza nessuna difficoltà	Pochissima difficoltà	Un po' di difficoltà	Estrema difficoltà	Non ci sono riuscito
❑	❑	❑	❑	❑

6. Per quanto tempo è riuscito a camminare prima che il suo dolore all'anca diventasse severo? (Con o senza bastone)

Nessuno (oltre o/e più di 30 minuti)	16 - 30 minuti	5 - 15 minuti	Solo in casa	Per niente – dolore molto severo
❑	❑	❑	❑	❑

7. E' riuscito a salire una rampa di scale?

Sì, facilmente	Con poca difficoltà	Con discreta difficoltà	Con estrema difficoltà	Non ci sono riuscito
❑	❑	❑	❑	❑

8. Dopo un pasto (seduto a tavola) quanto doloroso è stato il mettersi dalla sedia a causa del suo dolore all'anca/ginocchio?

Per niente doloroso	Lievemente doloroso	Moderatamente doloroso	Molto doloroso	Irrealizzabile
❑	❑	❑	❑	❑

9. Ha zoppicato a causa del suo dolore?

Raramente / mai	Qualche volta o solo ai primi passi	Spesso, non solo ai primi passi	La maggior parte delle volte	Tutte le volte
❑	❑	❑	❑	❑

10. Ha mai provato qualche dolore improvviso e debilitante a livello dell'anca malata?

Raramente / mai	Qualche volta o solo ai primi passi	Spesso, non solo ai primi passi	La maggior parte delle volte	Tutte le volte
❑	❑	❑	❑	❑

11. Quanto ha interferito il suo dolore con il suo lavoro (compresi le attività casalinghe)?

Per nulla	Solo un poco	Moderatamente	Notevolmente	In modo totale
❑	❑	❑	❑	❑

12. E' mai stato disturbato nel sonno a causa del dolore?

Mai	Solo 1 o 2 notti	Alcune notti	Molte notti	Ogni notte
❑	❑	❑	❑	❑

Grazie per aver compilato il questionario.

Data: _____

TAB. 4

– Questionario O.H.S. *(Oxford Hip Score)*.

TAB. 5
– Questionario V.I.S.A. -A (*Victorian Institute of Sport Assesment-Achilleus* -A).

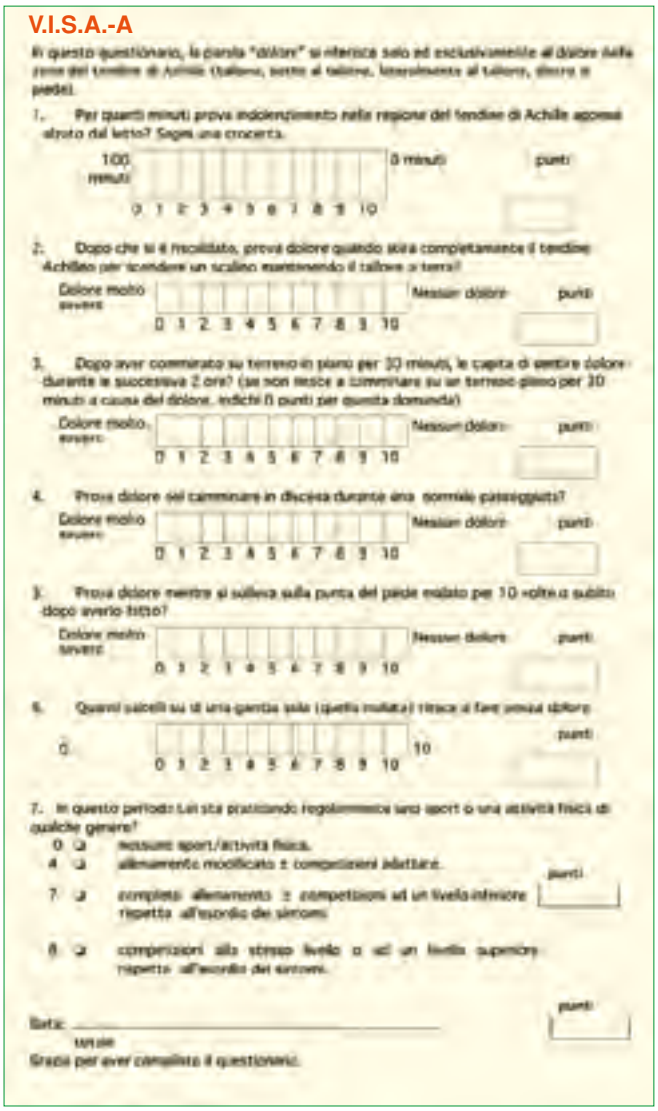

V.I.S.A.-A

In questo questionario, la parola "dolore" si riferisce solo ed esclusivamente al dolore nella zona del tendine di Achille (tallone, sotto al tallone, lateralmente al tallone, dietro o piedi).

1. Per quanti minuti prova indolenzimento nella regione del tendine di Achille appena alzato dal letto? Segni una crocetta.

100 minuti — 0 minuti — punti

0 1 2 3 4 5 6 7 8 9 10

2. Dopo che si è riscaldato, prova dolore quando sta completamente il tendine Achilleo per scendere un scalino mantenendo il tallone a terra?

Dolore molto severo — Nessun dolore — punti

0 1 2 3 4 5 6 7 8 9 10

3. Dopo aver camminato su terreno in piano per 30 minuti, le capita di sentire dolore durante le successive 2 ore? (se non riesce a camminare su un terreno piano per 30 minuti a causa del dolore, indichi 0 punti per questa domanda)

Dolore molto severo — Nessun dolore — punti

0 1 2 3 4 5 6 7 8 9 10

4. Prova dolore nel camminare in discesa durante una normale passeggiata?

Dolore molto severo — Nessun dolore — punti

0 1 2 3 4 5 6 7 8 9 10

5. Prova dolore mentre si solleva sulla punta del piede malato per 10 volte di seguito dopo averlo fatto?

Dolore molto severo — Nessun dolore — punti

0 1 2 3 4 5 6 7 8 9 10

6. Quanti calcoli su di una gamba sola (quella malata) riesce al fare senza dolore

0 — 10 — punti

0 1 2 3 4 5 6 7 8 9 10

7. In questo periodo Lei sta praticando regolarmente uno sport o una attività fisica di qualche genere?

0 ❑ nessuno sport/attività fisica.
4 ❑ allenamento modificato ± competizioni adattate.
7 ❑ completo allenamento ± competizioni ad un livello inferiore rispetto all'esordio dei sintomi.
8 ❑ competizioni allo stesso livello o ad un livello superiore rispetto all'esordio dei sintomi.

punti

Data: _____
totale

Grazie per aver compilato il questionario.

il paziente più soddisfatto dal trattamento ricevuto.

– Infatti, in un primo tempo abbiamo trattato esclusivamente le spalle e solo in una fase successiva, su insistente richiesta del paziente, abbiamo trattato anche le ginocchia.
In seguito valuteremo se e quando intervenire sulle coxo-femorali.

▶ Dolore

La Scala di valutazione del dolore ha riportato la riduzione da **3,06** (valore medio iniziale comprensivo di tutti i casi analizzati) al valore finale di **1,34**.
– La variazione del dolore nei singoli distretti è illustrata in FIG. 6.

▶ Gruppo Spalla e Arto Superiore (FIG. 7)

D.A.S.H. è un Questionario di valutazione che considera diverse situazioni della quotidianità con cui il paziente deve confrontarsi (invalidità a carico dei movimenti della spalla, della mano e del gomito).
Il punteggio peggiore è 100 e descrive una situazione estremamente invalidante; il quadro di normalità conferisce un punteggio pari a 0.

Nella casistica affrontata in questo lavoro relativamente alla **Spalla**, si è passati da un valore medio iniziale di **78,7** ad un valore finale di **17,3**.
Per quanto riguarda il Gruppo **Arto Superiore**, dal valore medio iniziale di **66,8** si è raggiunto il punteggio di **18,2**.
– In questo caso, l'utilizzo della D.A.S.H. si è rivelato una scelta discutibile in quanto questa riunificava tutti i risultati relativi a distretti tra loro diversi.

È nostra intenzione, in futuro, utilizzare una Scala dedicata come la *Oxford Shoulder Score* per la valutazione della funzionalità della spalla.

▶ Gruppo Ginocchio

Oxford Knee Score (D.S.K.) è una Scala valutativa, che comprende diverse situazioni di vita quotidiana di facile riscontro.
Il paziente viene invitato a riferire le proprie risposte relative ai 4 mesi precedenti la compilazione; per ovvi motivi temporali, la compilazione post-trattamento è stata riferita al momento stesso della compilazione.
Il punteggio 0 corrisponde alla situazione più compromessa, mentre la condizione di funzionalità integra corrisponde ad un punteggio pari a 48.

Nei 53 pazienti inclusi (FIG. 8), il punteggio di partenza era mediamente di **13,6**, mentre a fine trattamento si raggiungeva il punteggio di **35,8**.

A questi pazienti è stato proposto, a fine trattamento, di proseguire con un trattamento di mantenimento, per poter consolidare i risultati raggiunti: tutti i pazienti hanno accettato di proseguire il trattamento, dichiarandosi soddisfatti e fiduciosi. I miglioramenti conseguiti si sono mantenuti nei mesi.
In alcuni casi la situazione è ulteriormente migliorata, ma per poter quantificare questi dati sarà necessario valutare la situazione clinica individualmente.

▶ Gruppo Anca

Oxford Hip Score (O.H.S.) è una Scala di valutazione della funzionalità dell'articolazione coxo-femorale.
Il paziente deve rispondere circa le sue prestazioni motorie nella quotidianità.
Anche in questo caso i pazienti sono stati invitati a rispondere al Questionario di fine trattamento, riportando le

proprie risposte al momento valutativo. Una completa integrità articolare corrisponde a 48 punti; il quadro clinico di massima compromissione ha valore 0.

È necessario ricordare che i pazienti appartenenti questo Gruppo presentavano evidenze radiografiche di I-II stadio, fasi queste della malattia in cui emergono il dolore e la compromissione funzionale. In questo Gruppo si è passati da un punteggio iniziale medio di **10,2** (indicativo di una compromissione piuttosto rilevante nel contesto generale) ad un punteggio finale di **37,2** (FIG. 9).

▶ Gruppo Achilleo

Questo Gruppo di pazienti, affetti da patologia infiammatoria a carico del tendine d'Achille, ha risposto al Questionario *Victorian Institute of Sport Assessment* (V.I.S.A.-A) riferito solo al tendine d'Achille, che prevede un punteggio variabile da 0 a 68 punti, dove quest'ultimo valore è riferito alla condizione di completa e perfetta funzionalità.
In questo caso, come si evince dai dati esposti in FIG. 10, si è passati da un valore iniziale di **21,0**, ad un valore finale di **54,0** punti.

I pazienti appartenenti a questo Gruppo erano stati sottoposti ad esame ecografico, con riscontro di versamento tra le falde tendinee.
– Poichè l'ecografia non è un'indagine invasiva, alla fine del trattamento i pazienti sono stati sottoposti a controllo ecografico, consentendo – così – di evidenziare il riassorbimento dei segnali di flogosi (FIG.11).

CONCLUSIONI

Tutti i pazienti della casistica qui riportata si sono dichiarati soddisfatti del risultato conseguito.

– Non si è verificato alcun *drop out*, nonostante i tempi per il completamento della terapia fossero di 5-6 settimane.

Facendo riferimento a tutti i Questionari di valutazione nel loro complesso, si è registrato un miglioramento soggettivo apprezzabile, statisticamente significativo.
A ciò si deve aggiungere il miglioramento obiettivo, evidenziato strumentalmente (ecografia di controllo) per quanto riguarda la patologia a carico del tendine d'Achille, e clinicamente, mediante valutazione dell'articolarità.
La quasi totalità dei pazienti dei Gruppi Spalla, Anca e Ginocchio, dopo le prime 3-4 somministrazioni, si sono espressi con stupore riguardo alla propria sensa-

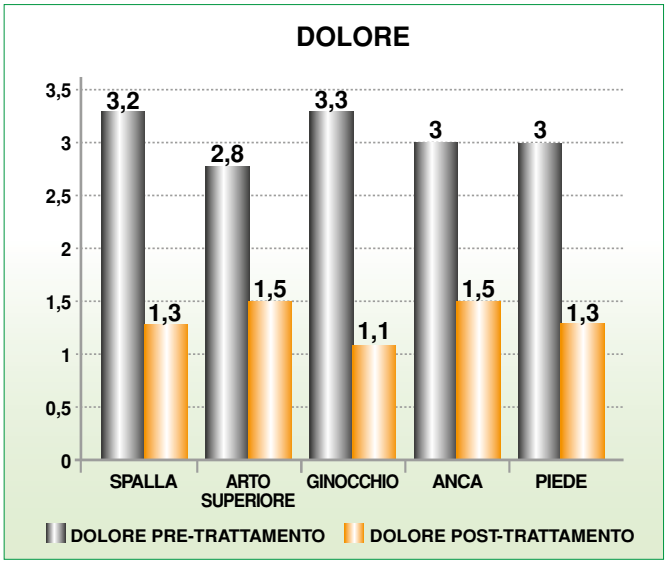

FIG. 6

Variazione del sintomo Dolore pre- e post- trattamento nei diversi Gruppi trattati con *Collagen* MDs.

FIG. 7

Risultati dell'analisi dei dati raccolti mediante D.A.S.H. relativi alle patologie di spalla e arto superiore (gomito, polso, mano).

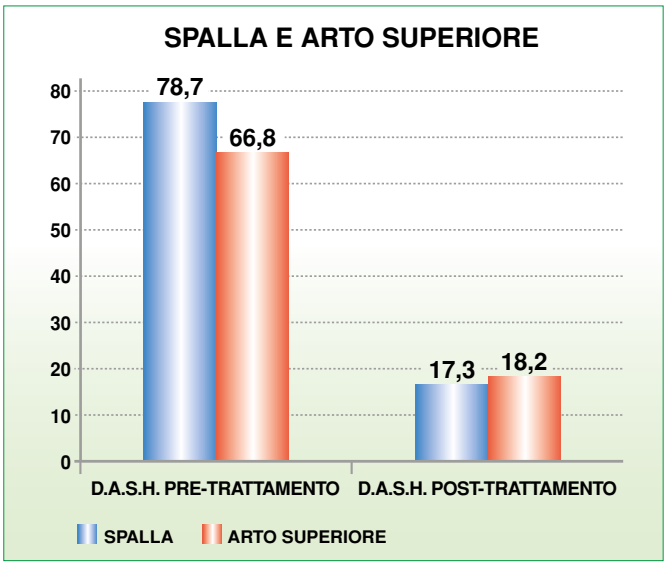

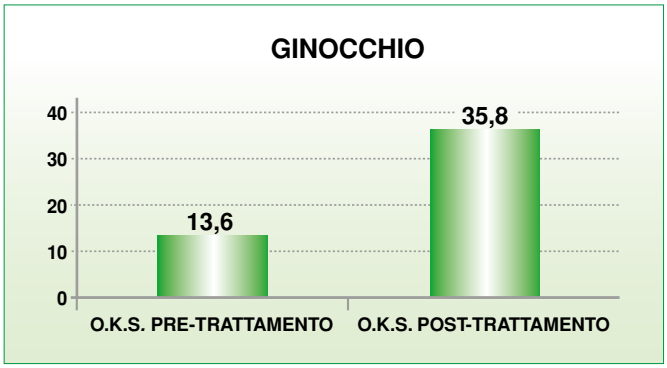

FIG. 8

Risultati dell'analisi dei dati raccolti mediante O.K.S. relativi alle patologie di ginocchio.

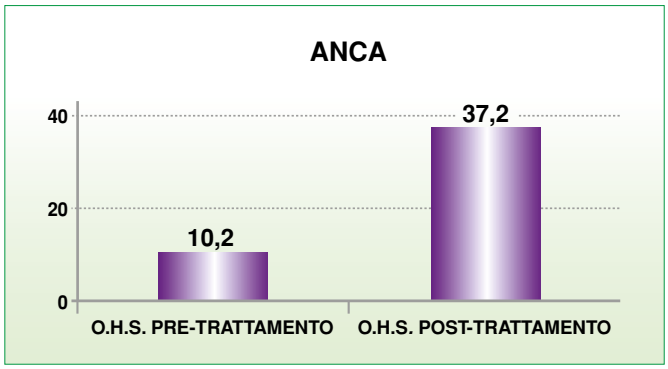

FIG. 9

Risultati dell'analisi dei dati raccolti mediante O.H.S. relativi alle patologie di anca.

FIG. 10

Risultati dell'analisi dei dati raccolti mediante V.I.S.A.-A relativi alle patologie del tendine d'Achille.

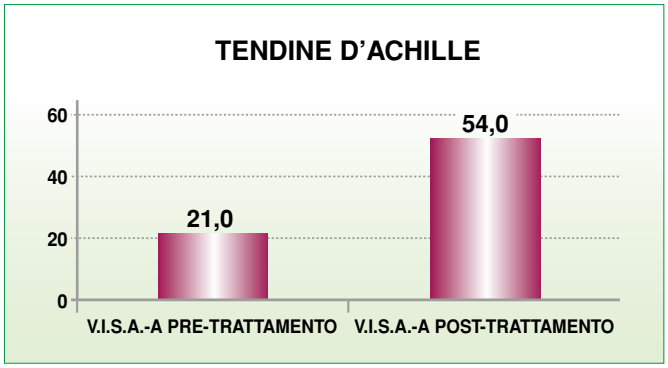

zione di maggiore libertà articolare.
Nel Gruppo Anca si sono raccolti i pazienti che maggiormente e più rapidamente hanno espresso la propria soddisfazione per il trattamento ricevuto.

Percentualmente il risultato migliore è stato conseguito nel Gruppo Achilleo: ciò è facilmente comprensibile dal momento che questo Gruppo era costituito da pazienti con l'età media più bassa ed in cui la patologia riconosceva un'etiologia da sovraccarico e non degenerativa.

Ai componenti di questo Gruppo, così come ai componenti del Gruppo Spalla, non è stato proposto alcun percorso terapeutico di mantenimento.

Solo in due casi, entrambi appartenenti al Gruppo Spalla, si è reso necessario effettuare un'unica somministrazione aggiuntiva.

I pazienti dei Gruppi Anca, Ginocchio ed Arto Superiore (solo ed esclusivamente per i casi di rizoartrosi) sono tutt'ora in trattamento.
Per i primi 6 mesi viene effettuata una somministrazione mensile.
Successivamente, se il quadro rimane in remissione stabilmente, le somministrazioni sono bimestrali e, successivamente, trimestrali.

I pazienti, dopo essere stati accuratamente informati sul ruolo svolto dal collagene somministrato *in loco* (*Collagen* MDs), comprendono facilmente che la loro attenzione nei confronti della sintomatologia è fondamentale per il buon esito del trattamento, affinchè i risultati siano duraturi.

– Un ulteriore aspetto positivo del trattamento con i *Collagen* MDs è l'efficacia piuttosto rapida che si ottiene sul dolore, anche e soprattutto in quei pazienti in terapia con anticoagulanti dicumarolici che non possono assumere FANS o Steroidi.

È stata rilevata – inoltre – una risposta positiva e piuttosto rapida anche nei casi che presentavano un corredo farmacologico importante, per patologie concomitanti.

Appare ovvio che in questa tipologia di pazienti è più che mai essenziale effettuare anche un drenaggio omotossicologico profondo **(Galium-Heel®)** per mirare ad un successo terapeutico.

È importante sottolineare che, nella maggioranza dei casi oggetto di questo studio (...questa è la realtà della maggior parte dei pazienti che giungono all'osservazione del Fisiatra), il paziente era giunto alla nostra osservazione dopo almeno due mesi di tentativi di terapia farmacologica convenzionale (FANS, Steroidi, Paracetamolo) che non aveva prodotto alcun risultato stabile.

Pertanto il loro organismo era intossicato.
Le tossine da farmaci convenzionali anti-infiammatori si accumulano soprattutto nelle strutture dell'Apparato locomotore.

Infine, si sottolinea la totale assenza di effetti collaterali o di reazioni avverse.

– Pur in soggetti in trattamento farmacologico cronico importante (Steroidi, Ipoglicemizzanti orali, Insulina, Anticoagulanti), la risposta positiva alla terapia è stata realizzata senza alcuna interferenza con le terapie croniche in atto. ■

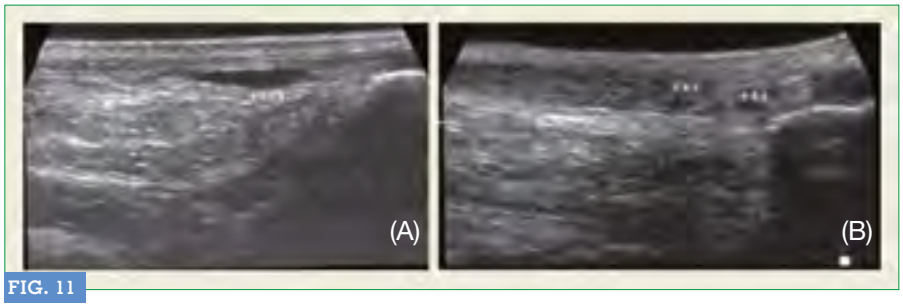

FIG. 11

(A) Tendine d'Achille in presenza di versamento nel peritenonio; (B) Il versamento non è più apprezzabile. Persiste un quadro di tendinosi cronica con alcune micro calcificazioni.

Ringraziamenti

– Un particolare ringraziamento al **Prof. Giovanni Borsalino**, che, con la sua saggezza ed il suo spirito rasserenante, ha fornito preziosi consigli durante l'elaborazione dei dati esposti e la stesura del presente lavoro.

– Un ringraziamento al **Prof. Leonello Milani** e a **Guna Editore** per aver concesso la riproduzione delle immagini di Figg. 1, 2 e 3 (riferimento bibliografico 8).

Bibliografia essenziale

1. Borsalino G. – L'omotossicologia in ortopedia. Scuola di Omeopatia, Omotossicologia e Discipline Integrate - AIOT.
2. Colombo B., Sinigaglia L. – Reumatologia. Ed. Cortina. Milano; **1989**.
3. Lucherini T., Cecchi E., Schiavetti L. – Reumatismo cronico osteofitico. *in* Trattato di Reumatologia. Milano; **1954**.
4. Mannoni A. *et* Al. – Epidemiological profile of symptomatic osteoarthritis in older adults: a population based study Dicomano, Italy. Ann. Rheum. Dis. 62:576-578; **2003**.
5. Mariconti P., Milani L. – Terapia infiltrativa *low dose* nella tendinopatia degenerativa di caviglia in danzatori professionisti. La Med. Biol., **2012**/3, 15-24.
6. Mele G., Ottaviani M., Di Domenica F. – Il trattamento riabilitativo nell'acromioplastica secondo Neer in pazienti con lesione della cuffia dei rotatori. Giorn. Ital. Med. Riab.1(IX):40-58; **1995**.
7. Melegati G., Ottaviani M., Caserta A. – Il trattamento conservativo della sindrome da conflitto sub-acromiale: tecnica e risultati a breve termine. Atti del XIII Congresso Nazionale della Società Italiana di Artroscopia. 119-121; **1997**.
8. Milani L. – Un nuovo e raffinato trattamento iniettivo delle patologie algiche a carico dell'Apparato locomotore. Le proprietà *bioscaffold* del collagene e suo utilizzo clinico. La Med. Biol., **2010**/3; 3-15.
9. Milani L. – I *Collagen* Medical Devices nel trattamento locale delle artro-reumopatie algiche. - Rassegna degli Studi Clinici e *Clinical Assessment* 2010-2012. **2013**/2, 1-18.
10. Ottaviani M., Mele G., Di Domenica F. – La sindrome da *impingement*: trattamento riabilitativo. Reum. 47(3) suppl. N°2:248; **1995**.
11. Ottaviani M., Mele G. – La rottura della cuffia dei rotatori: studio epidemiologico, clinico e diagnostico. La Riabilitazione. 31 (7): 17-24; **1998**.
12. Posabella G. – Terapia della condropatia femoro-rotulea con MD Knee + Zeel® T veicolati con propulsione di O_2 vs nimesulide + condroitinsolfato. La Med. Biol., **2011**/3, 3-11.
13. Provenzano P.P., Vanderby Jr. R. – Collagen fibril morphology and organization: implicatiomn for force transmission in ligament and tendon. Matrix Biology. 25: 71-84; **2006**.
14. Ruiu D.E. – Medical Device iniettabili a base di collagene. Stato dell'arte e *overview* degli studi clinici. Advanced Therapies. 1-30:3; **2012**.

N.d.R.

Le voci bibliografiche **5**, **8**, **9** e **12** sono consultabili su **www.medibio.it → La Medicina Biologica**

Riferimento bibliografico

OTTAVIANI M. – Trattamento delle patologie articolari con *Collagen* Medical Devices.
– Studio clinico su 257 pazienti.
La Med. Biol., **2014**/3; 11-21.

autore

Dr.ssa Morena Ottaviani
– Specialista in Medicina Fisica e Riabilitazione
– Esperto in Regolazione Biologica e Medicine Complementari
– Diploma in Omeopatia, Omotossicologia e Discipline Integrate

C.M.R. - Centro Medico Riabilitativo
Via Francolano, 121
I – 16030 Casarza Ligure (GE)



THERAPEUTICS

TRADUZIONE IN ITALIANO DA: PHYSIOLOGICAL REGULATING MEDICINE 2016-2017; 15-17

N. Zurita Uroz

INFILTRAZIONI DI COLLAGEN MEDICAL DEVICE NELLE PATOLOGIE DELLA SPALLA: TENDINITE CALCIFICA DEL SOVRASPINATO

SINTESI

La tendinite calcifica del sovraspinato è un ottimo esempio di lesione da trattare con un dispositivo a base di collagene.
Si tratta infatti di una metaplasia per conversione delle fibre di collagene in cristalli di calcio.

− Per tale ragione riteniamo che questo dispositivo a base di collagene sia indicato per il suo trattamento.

Nel nostro studio abbiamo usato un campione di 10 pazienti con tendinite calcifica macroscopica del sovraspinato, facilmente diagnosticabile mediante una semplice radiografia.

Abbiamo definito un protocollo che prevedeva un'iniezione settimanale per 4 settimane consecutive, poiché riteniamo che questa sia la dose minima necessaria per ottenere un effetto terapeutico.

Per quanto riguarda i risultati clinici, utilizzando la scala VAS, abbiamo potuto dimostrare un miglioramento medio del dolore di 6,2 punti.

Per quanto riguarda la scala di Constant, abbiamo riscontrato una differenza media di 64,8 punti, indicativa di un miglioramento funzionale molto importante.

Un'iniezione settimanale per 4 settimane consecutive, eseguita sotto guida ecografica nell'area interessata, ha consentito di ottenere buoni risultati, secondo la nostra esperienza, in termini di sollievo dal dolore, miglioramento funzionale e, in 3 casi, riduzione delle dimensioni delle calcificazioni.

PAROLE CHIAVE

TENDINITE CALCIFICA DEL SOVRASPINATO, COLLAGEN MEDICAL DEVICE, GUNA COLLAGEN MD-SHOULDER

INTRODUZIONE

L'anisotropia è una proprietà meccanica del collagene.
– Si tratta della *capacità* delle sue fibre di propagare forze tensili verso un'unica direzione specifica.

Una formazione e una distribuzione ottimali delle fibre di collagene non sono essenziali solo per l'integrità e la funzionalità strutturale del tessuto, ma rivestono un ruolo centrale anche nella trasmissione delle forze tensili ai fibroblasti dispersi nella matrice, e sono responsabili della deposizione del collagene stesso.

La **tendinite calcifica del sovraspinato** è probabilmente la migliore espressione di alterazione della struttura del collagene in un tendine e, forse, uno dei principali campi di applicazione di un dispositivo medico a base di collagene.
– Ci siamo pertanto posti l'obiettivo di valutare l'effetto terapeutico dei dispositivi medici iniettabili a base di collagene nel trattamento di questa patologia.

Un buon esempio di tutte le caratteristiche sopra descritte è rappresentato dai tendini.

Durante il processo di guarigione tendinea, si verifica un'alterazione della normale struttura e disposizione delle fibre di collagene.
Tali alterazioni strutturali inducono a loro volta un'alterazione dell'anisotropia e, di conseguenza, dei meccanismi di riparazione dei tendini stessi (1,2).

In questo contesto, il trattamento con collagene iniettabile riattiva la *capacità* dei fibroblasti di sintetizzare nuovo collagene per ripristinare le proprietà anisotropiche e rimette in funzione i meccanismi di riparazione e il rimodellamento del tessuto connettivo danneggiato.

MATERIALI E METODI

Abbiamo analizzato un gruppo di **10 pazienti** affetti da **tendinite calcifica del sovraspinato**.

Il campione comprendeva soggetti dai 35 ai 45 anni di età, di sesso maschile e femminile.
Per la valutazione dei risultati ci siamo avvalsi di due scale:

–la scala visuo-analogica (VAS), una scala per la valutazione soggettiva del dolore;

–la scala di Constant, che misura la funzionalità della spalla in relazione a 4 parametri:

- Dolore
- Capacità funzionale
- Mobilità
- Forza

La valutazione è stata condotta prima del trattamento e 2 settimane dopo la fine dell'ultima iniezione.
Abbiamo inoltre condotto esami di diagnostica per immagini prima del trattamento e 2 settimane dopo l'ultima iniezione. Nello specifico, i pazienti sono stati sottoposti a:

- Radiografia
- Ecografia
- Risonanza magnetica (RM)

Nel presente studio, abbiamo utilizzato **Guna Collagen MD-Shoulder** applicando il seguente protocollo: 1 iniezione settimanale per 4 settimane consecutive.
Tutte le iniezioni sono state eseguite sotto guida ecografica.

RISULTATI

Abbiamo pianificato il nostro studio basandoci su tre tipi di risultati:

- Risultati clinici
- Risultati funzionali
- Risultati meccanici

Prima del trattamento	8,9
Dopo il trattamento	2,7
Differenza	6,2

TAB.1
Scala VAS.

Prima del trattamento	28,3
Dopo il trattamento	93,1
Differenza	64,8

TAB.2
Scala di Constant.

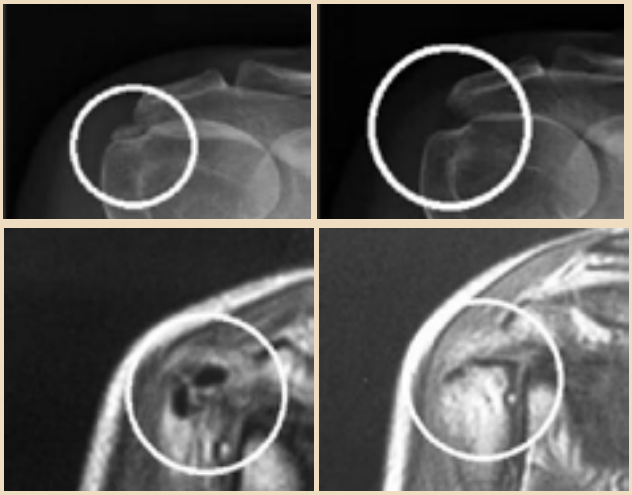

FIG.1
Studio radiografico prima e dopo il trattamento con Collagen MD-Shoulder iniettabile.

FIG.2
Studio RM prima e dopo il trattamento con Collagen MD-Shoulder iniettabile.

Per quanto riguarda i **risultati clinici**, utilizzando la scala VAS, abbiamo potuto dimostrare un miglioramento medio del dolore di **6,2** punti, come evidenziato nella **Tabella 1**.

Per quanto riguarda la scala di Constant, abbiamo riscontrato una differenza media di **64,8** punti, indicativa di un **miglioramento funzionale molto importante** **(Tabella 2)**.
– In termini di risultati macroscopici, dopo il trattamento con Collagen MD-Shoulder iniettabile abbiamo osservato una riduzione e persino la scomparsa delle calcificazioni: oltre a un risultato di tipo biologico, abbiamo pertanto ottenuto anche un effetto di trascinamento meccanico **(Figure 1, 2)**.

DISCUSSIONE

La tendinite calcifica del sovraspinato è un ottimo esempio di lesione da trattare con un dispositivo a base di collagene.

Si tratta infatti di una metaplasia per conversione delle fibre di collagene in cristalli di calcio.
– Per tale ragione riteniamo che questo dispositivo a base di collagene sia indicato per il suo trattamento.

Nel nostro studio abbiamo usato un campione di 10 pazienti con tendinite calcifica macroscopica del sovraspinato, facilmente diagnosticabile mediante una semplice radiografia.

Abbiamo definito un protocollo che prevedeva un'iniezione settimanale per 4 settimane consecutive, poiché riteniamo che questa sia la dose minima necessaria per ottenere un effetto terapeutico.
Siamo convinti che sia necessario usare l'ecografia per individuare l'area corretta da trattare.

È importante valutare sia l'utilità delle terapie convenzionali per questo tipo di patologia, sia i metodi di trattamento diversi attualmente disponibili e le opportunità offerte dal collagene.

In tale panorama, i FANS non sono efficaci per il trattamento delle tendinopatie croniche a causa della scarsa presenza della componente infiammatoria.

Possono inoltre causare danni durante la fase di guarigione, poiché inibiscono la sintesi di collagene (3).

Rispetto ad altri trattamenti, le iniezioni di corticosteroidi riducono il dolore nel breve termine, ma questo effetto viene meno nel medio e nel lungo periodo. Inoltre, la risposta alle iniezioni non va generalizzata per via degli effetti variabili in base alle sedi interessate dalla tendinopatia (4).

In un altro studio, i benefici ottenuti con le iniezioni di acido ialuronico non sono stati convincenti se confrontati con quelli delle iniezioni di corticosteroidi o placebo.

Le iniezioni di corticosteroidi hanno determinato una significativa riduzione del dolore nel breve termine (3-12 settimane), ma nel lungo periodo le iniezioni di placebo hanno prodotto i risultati migliori (5).

Alcuni studi clinici dimostrano che il collagene e l'acido ialuronico iniettabili esercitano effetti clinici simili, secondo una valutazione effettuata con più misure di esito.

Il dispositivo a base di collagene, ad esempio, è risultato efficace sui sintomi dell'osteoartrosi per 6 mesi dopo un ciclo di 5 iniezioni settimanali e ha mostrato un'efficacia pari a quella dell'acido ialuronico di riferimento (6).

Come descritto in precedenza, sulla base della nostra esperienza, abbiamo ottenuto risultati promettenti in termini di sollievo dal dolore, miglioramento funzionale della spalla e capacità meccanica di sciogliere i cristalli di calcio.

CONCLUSIONI

Abbiamo applicato un regime di trattamento con collagene iniettabile per la tendinite calcifica del sovraspinato, attenendoci al protocollo indicato di seguito.

Un'iniezione settimanale per 4 settimane consecutive, eseguita sotto guida ecografica nell'area interessata, ha consentito di ottenere buoni risultati, secondo la nostra esperienza, in termini di sollievo dal dolore, miglioramento funzionale e, in 3 casi, riduzione delle dimensioni delle calcificazioni.

– Al momento è necessario intensificare le ricerche scientifiche sugli effetti del trattamento con collagene iniettabile al fine di stabilire la validità scientifica di questo trattamento.

Bibliografia

1. Fung D.T., Sereysky J.B., Basta-Pljaric J. *et* Al. - Second armonic generation imaging and Fourier transformspectral analysis reveal damage in fatigue-loaded tendons. Ann Biomed Eng. **2010**. May; 38(5):1741-51.
   - Friedrichs J., Taubenberger A., Franz C.M. *et* Al. - Cellular remodelling of individual collagen fibrils visualized by time-lapse AFM. J Mol Biol. **2007** Sep 21; 372 (3):594-607.
2. Christensen B., Dandanell S., Kjaer M. *et* Al.- Effect of anti-inflammatory medication on the running-induced rise in patella tendon collagen synthesis in humans. Journal of Applied Physiology **2011**.Jan; 110(1):137-141
3. Coombes B.K., Bisset L., Vicenzino B. Efficacy and safety of corticosteroid injections and other injections for management of tendinopathy: a systematic review of randomised controlled trials. The Lancet **2010**. Nov 20; 376:1751-67.
4. Penning L.I.F., de Bie R.A., Walenkamp G. The effectiveness of injections of hyaluronic acid or corticosteroid in patients with subacromial impingement. A three-arm randomised controlled trial. JBJS (Br) **2012**. Aug 29.
5. Martin Martin L.S., Massafra U., Bizzi E. *et* Al. - A double blind randomized active-controlled clinical trial on the intra-articular use of Md-Knee versus sodium hyaluronate in patients with knee osteoarthritis ("Joint").BMC Musculoskeletal Disorders (**2016**) 17:94.

Articolo presentato in occasione del 1° Congresso internazionale "Collagen in musculoskeletal system disorders. A journey through pain relief, tissue repair, and functional recovery". Milano, 19 novembre 2016.

autore

Dr. Nestor Zurita Uroz, MD

– Specialista in Ortopedia e Traumatologia

– Servizi medici, Regia Federazione Spagnola di Nuoto

– Hospital IMED
Calle Max Planck, 3
03203 Elche, Alicante, Spagna



THERAPEUTICS

TRADUZIONE IN ITALIANO DA: PHYSIOLOGICAL REGULATING MEDICINE 2016-2017; 15-17

N. Zurita Uroz

INFILTRAZIONI DI COLLAGEN MEDICAL DEVICE NELLE PATOLOGIE DELLA SPALLA: TENDINITE CALCIFICA DEL SOVRASPINATO

SINTESI

La tendinite calcifica del sovraspinato è un ottimo esempio di lesione da trattare con un dispositivo a base di collagene.
Si tratta infatti di una metaplasia per conversione delle fibre di collagene in cristalli di calcio.

− Per tale ragione riteniamo che questo dispositivo a base di collagene sia indicato per il suo trattamento.

Nel nostro studio abbiamo usato un campione di 10 pazienti con tendinite calcifica macroscopica del sovraspinato, facilmente diagnosticabile mediante una semplice radiografia.

Abbiamo definito un protocollo che prevedeva un'iniezione settimanale per 4 settimane consecutive, poiché riteniamo che questa sia la dose minima necessaria per ottenere un effetto terapeutico.

Per quanto riguarda i risultati clinici, utilizzando la scala VAS, abbiamo potuto dimostrare un miglioramento medio del dolore di 6,2 punti.

Per quanto riguarda la scala di Constant, abbiamo riscontrato una differenza media di 64,8 punti, indicativa di un miglioramento funzionale molto importante.

Un'iniezione settimanale per 4 settimane consecutive, eseguita sotto guida ecografica nell'area interessata, ha consentito di ottenere buoni risultati, secondo la nostra esperienza, in termini di sollievo dal dolore, miglioramento funzionale e, in 3 casi, riduzione delle dimensioni delle calcificazioni.

PAROLE CHIAVE

TENDINITE CALCIFICA DEL SOVRASPINATO, COLLAGEN MEDICAL DEVICE, GUNA COLLAGEN MD-SHOULDER

INTRODUZIONE

L'anisotropia è una proprietà meccanica del collagene.
– Si tratta della *capacità* delle sue fibre di propagare forze tensili verso un'unica direzione specifica.

Una formazione e una distribuzione ottimali delle fibre di collagene non sono essenziali solo per l'integrità e la funzionalità strutturale del tessuto, ma rivestono un ruolo centrale anche nella trasmissione delle forze tensili ai fibroblasti dispersi nella matrice, e sono responsabili della deposizione del collagene stesso.

La **tendinite calcifica del sovraspinato** è probabilmente la migliore espressione di alterazione della struttura del collagene in un tendine e, forse, uno dei principali campi di applicazione di un dispositivo medico a base di collagene.
– Ci siamo pertanto posti l'obiettivo di valutare l'effetto terapeutico dei dispositivi medici iniettabili a base di collagene nel trattamento di questa patologia.

Un buon esempio di tutte le caratteristiche sopra descritte è rappresentato dai tendini.

Durante il processo di guarigione tendinea, si verifica un'alterazione della normale struttura e disposizione delle fibre di collagene.
Tali alterazioni strutturali inducono a loro volta un'alterazione dell'anisotropia e, di conseguenza, dei meccanismi di riparazione dei tendini stessi (1,2).

In questo contesto, il trattamento con collagene iniettabile riattiva la *capacità* dei fibroblasti di sintetizzare nuovo collagene per ripristinare le proprietà anisotropiche e rimette in funzione i meccanismi di riparazione e il rimodellamento del tessuto connettivo danneggiato.

MATERIALI E METODI

Abbiamo analizzato un gruppo di **10 pazienti** affetti da **tendinite calcifica del sovraspinato**.

Il campione comprendeva soggetti dai 35 ai 45 anni di età, di sesso maschile e femminile.
Per la valutazione dei risultati ci siamo avvalsi di due scale:

–la scala visuo-analogica (VAS), una scala per la valutazione soggettiva del dolore;

–la scala di Constant, che misura la funzionalità della spalla in relazione a 4 parametri:

- Dolore
- Capacità funzionale
- Mobilità
- Forza

La valutazione è stata condotta prima del trattamento e 2 settimane dopo la fine dell'ultima iniezione.
Abbiamo inoltre condotto esami di diagnostica per immagini prima del trattamento e 2 settimane dopo l'ultima iniezione. Nello specifico, i pazienti sono stati sottoposti a:

- Radiografia
- Ecografia
- Risonanza magnetica (RM)

Nel presente studio, abbiamo utilizzato **Guna Collagen MD-Shoulder** applicando il seguente protocollo: 1 iniezione settimanale per 4 settimane consecutive.
Tutte le iniezioni sono state eseguite sotto guida ecografica.

RISULTATI

Abbiamo pianificato il nostro studio basandoci su tre tipi di risultati:

- Risultati clinici
- Risultati funzionali
- Risultati meccanici

Prima del trattamento	8,9
Dopo il trattamento	2,7
Differenza	6,2

TAB.1
Scala VAS.

Prima del trattamento	28,3
Dopo il trattamento	93,1
Differenza	64,8

TAB.2
Scala di Constant.

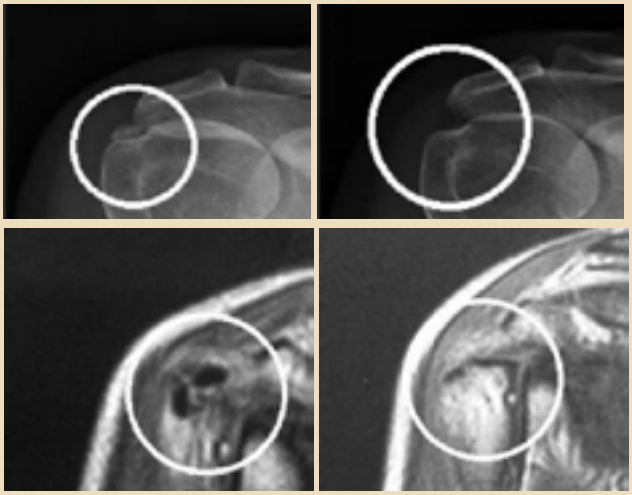

FIG.1
Studio radiografico prima e dopo il trattamento con Collagen MD-Shoulder iniettabile.

FIG.2
Studio RM prima e dopo il trattamento con Collagen MD-Shoulder iniettabile.

Per quanto riguarda i **risultati clinici**, utilizzando la scala VAS, abbiamo potuto dimostrare un miglioramento medio del dolore di **6,2** punti, come evidenziato nella **Tabella 1**.

Per quanto riguarda la scala di Constant, abbiamo riscontrato una differenza media di **64,8** punti, indicativa di un **miglioramento funzionale molto importante** **(Tabella 2)**.
– In termini di risultati macroscopici, dopo il trattamento con Collagen MD-Shoulder iniettabile abbiamo osservato una riduzione e persino la scomparsa delle calcificazioni: oltre a un risultato di tipo biologico, abbiamo pertanto ottenuto anche un effetto di trascinamento meccanico **(Figure 1, 2)**.

DISCUSSIONE

La tendinite calcifica del sovraspinato è un ottimo esempio di lesione da trattare con un dispositivo a base di collagene.

Si tratta infatti di una metaplasia per conversione delle fibre di collagene in cristalli di calcio.
– Per tale ragione riteniamo che questo dispositivo a base di collagene sia indicato per il suo trattamento.

Nel nostro studio abbiamo usato un campione di 10 pazienti con tendinite calcifica macroscopica del sovraspinato, facilmente diagnosticabile mediante una semplice radiografia.

Abbiamo definito un protocollo che prevedeva un'iniezione settimanale per 4 settimane consecutive, poiché riteniamo che questa sia la dose minima necessaria per ottenere un effetto terapeutico.
Siamo convinti che sia necessario usare l'ecografia per individuare l'area corretta da trattare.

È importante valutare sia l'utilità delle terapie convenzionali per questo tipo di patologia, sia i metodi di trattamento diversi attualmente disponibili e le opportunità offerte dal collagene.

In tale panorama, i FANS non sono efficaci per il trattamento delle tendinopatie croniche a causa della scarsa presenza della componente infiammatoria.

Possono inoltre causare danni durante la fase di guarigione, poiché inibiscono la sintesi di collagene (3).

Rispetto ad altri trattamenti, le iniezioni di corticosteroidi riducono il dolore nel breve termine, ma questo effetto viene meno nel medio e nel lungo periodo. Inoltre, la risposta alle iniezioni non va generalizzata per via degli effetti variabili in base alle sedi interessate dalla tendinopatia (4).

In un altro studio, i benefici ottenuti con le iniezioni di acido ialuronico non sono stati convincenti se confrontati con quelli delle iniezioni di corticosteroidi o placebo.

Le iniezioni di corticosteroidi hanno determinato una significativa riduzione del dolore nel breve termine (3-12 settimane), ma nel lungo periodo le iniezioni di placebo hanno prodotto i risultati migliori (5).

Alcuni studi clinici dimostrano che il collagene e l'acido ialuronico iniettabili esercitano effetti clinici simili, secondo una valutazione effettuata con più misure di esito.

Il dispositivo a base di collagene, ad esempio, è risultato efficace sui sintomi dell'osteoartrosi per 6 mesi dopo un ciclo di 5 iniezioni settimanali e ha mostrato un'efficacia pari a quella dell'acido ialuronico di riferimento (6).

Come descritto in precedenza, sulla base della nostra esperienza, abbiamo ottenuto risultati promettenti in termini di sollievo dal dolore, miglioramento funzionale della spalla e capacità meccanica di sciogliere i cristalli di calcio.

CONCLUSIONI

Abbiamo applicato un regime di trattamento con collagene iniettabile per la tendinite calcifica del sovraspinato, attenendoci al protocollo indicato di seguito.

Un'iniezione settimanale per 4 settimane consecutive, eseguita sotto guida ecografica nell'area interessata, ha consentito di ottenere buoni risultati, secondo la nostra esperienza, in termini di sollievo dal dolore, miglioramento funzionale e, in 3 casi, riduzione delle dimensioni delle calcificazioni.

– Al momento è necessario intensificare le ricerche scientifiche sugli effetti del trattamento con collagene iniettabile al fine di stabilire la validità scientifica di questo trattamento.

Bibliografia

1. Fung D.T., Sereysky J.B., Basta-Pljaric J. *et* Al. - Second armonic generation imaging and Fourier transformspectral analysis reveal damage in fatigue-loaded tendons. Ann Biomed Eng. **2010**. May; 38(5):1741-51.
   - Friedrichs J., Taubenberger A., Franz C.M. *et* Al. - Cellular remodelling of individual collagen fibrils visualized by time-lapse AFM. J Mol Biol. **2007** Sep 21; 372 (3):594-607.
2. Christensen B., Dandanell S., Kjaer M. *et* Al.- Effect of anti-inflammatory medication on the running-induced rise in patella tendon collagen synthesis in humans. Journal of Applied Physiology **2011**.Jan; 110(1):137-141
3. Coombes B.K., Bisset L., Vicenzino B. Efficacy and safety of corticosteroid injections and other injections for management of tendinopathy: a systematic review of randomised controlled trials. The Lancet **2010**. Nov 20; 376:1751-67.
4. Penning L.I.F., de Bie R.A., Walenkamp G. The effectiveness of injections of hyaluronic acid or corticosteroid in patients with subacromial impingement. A three-arm randomised controlled trial. JBJS (Br) **2012**. Aug 29.
5. Martin Martin L.S., Massafra U., Bizzi E. *et* Al. - A double blind randomized active-controlled clinical trial on the intra-articular use of Md-Knee versus sodium hyaluronate in patients with knee osteoarthritis ("Joint").BMC Musculoskeletal Disorders (**2016**) 17:94.

Articolo presentato in occasione del 1° Congresso internazionale "Collagen in musculoskeletal system disorders. A journey through pain relief, tissue repair, and functional recovery". Milano, 19 novembre 2016.

autore

Dr. Nestor Zurita Uroz, MD

– Specialista in Ortopedia e Traumatologia

– Servizi medici, Regia Federazione Spagnola di Nuoto

– Hospital IMED
Calle Max Planck, 3
03203 Elche, Alicante, Spagna

OMCR

Oxford Medical Case Reports, 2020;11,408–410

doi: 10.1093/omcr/omaa103
Case Report

CASE REPORT

Use of injectable collagen in partial-thickness tears of the supraspinatus tendon: a case report

Bruno Corrado[1,*,†], Ilenia Bonini[1], Vincenzo Alessio Chirico[1], Nicola Rosano[2] and Pietro Gisonni[2]

[1]Department of Public Health, University Federico II of Naples, 80131 Naples, Italy, [2]Department of Advanced Biomedical Sciences, University Federico II of Naples, 80131 Naples, Italy

*Correspondence address: Department of Public Health, University Federico II of Naples, Italy, Via S. Pansini n.5, 80131 Naples, Italy. Tel: +390817462796; Fax: +390817462881; E-mail: bruno.corrado@unina.it

Abstract

Management of partial-thickness rotator cuff tears is actually controversial. We treated a patient with a partial-thickness tear of the supraspinatus tendon by a series of four type I porcine collagen ultrasound-guided injections, at weekly intervals. At the same time the patient underwent physical therapy, consisting of motor re-education and proprioceptive exercises. The patient was assessed before the treatment and up to 18 months after the last injection by the Constant–Murley score, the Disability of Arm, Shoulder and Hand questionnaire and ultrasonography. Shoulder pain and functional limitation progressively improved and they almost completely disappeared at the last follow-up. Ultrasonography showed a gradual healing of the partial-thickness tear and a regeneration of the tendon structure. This is the first study on ultrasound-guided injections of type I porcine collagen for the treatment of partial-thickness rotator cuff tears. Future research should confirm the excellent result achieved in this case report.

INTRODUCTION

Partial-thickness rotator cuff tear (PTRCT) is one of the most common shoulder injuries [1]. The supraspinatus (SSP) tendon is the most affected in PTRCTs [1]. The treatment of PTRCTs remains disputed; non-operative treatment is the first approach [2]. Many injectable therapies have been proposed in the last years with controversial effectiveness [3]. According to literature, this is the first study on ultrasound (US)-guided injections of type I porcine collagen for the treatment of PTRCTs.

CASE REPORT

In March 2018, a 55-year-old right-handed housewife came to the Physical Medicine and Rehabilitation Practice complaining of pain and functional limitation in the left shoulder, lasting 2 months. She didn't report neither systemic or genetic disorders, nor previous traumas or surgical interventions and nor allergies or intolerances. She suffered from hypothyroidism and she was in treatment with sodium levothyroxine. She didn't smoke. She was habitually practising free-body gymnastics twice a week. She had already treated the shoulder pain with rest, non-steroidal anti-inflammatory drugs and physical therapy, without improvements.

Based on physical examination we suspected left SSP tendon involvement. We excluded glenohumeral osteoarthritis by X-rays. Shoulder ultrasonography, performed by a radiologist with >20 years of experience in skeletal muscle US, revealed a partial-thickness tear of the articular surface of the SSP tendon (Grade II according to Ellman classification). We decided to treat the patient with a series of four US-guided intratendineous injections of 2-ml porcine type I collagen at weekly intervals in combination with physical therapy. After a full and clear description of the study, the patient was invited to sign the informed consent.

Injections were performed by a single doctor with >10 years of experience using an anterior approach. The patient was seated on a chair with the arm in internal rotation in order to expose as much of the SSP tendon as possible. This position was

†, https://orcid.org/0000-0003-0990-3428
Received: July 28, 2020; **Revised:** September 8, 2020; **Accepted:** September 21, 2020

Published by Oxford University Press and JSCR Publishing Ltd. All rights reserved. © The Author(s) 2020.
This is an Open Access article distributed under the terms of the Creative Commons Attribution Non-Commercial License (http://creativecommons.org/licenses/by-nc/4.0/), which permits non-commercial re-use, distribution, and reproduction in any medium, provided the original work is properly cited. For commercial re-use, please contact journals.permissions@oup.com

Downloaded from https://academic.oup.com/omcr/article/2020/11/omaa103/5999207 by guest on 21 December 2020

Table 1: CM score and DASH questionnaire values

	T0	T1	T2	T3	T4
CM score	47	52	77	84	97
DASH score	57	48	36	34	4



Figure 1: Outcome measures of the CM score and the DASH questionnaire over the time.

best achieved by placing the patient's arm behind her back. A 22-gauge needle was directed towards the tear of the SSP tendon as guided by US until the tip of the needle was seen in the correct position and then the collagen was injected slowly.

Physiokinesitherapy was performed starting from the first injection and during 4 weeks, three times a week, 30 minutes per session and consisted of motor re-education and proprioceptive exercises, with the aim to recover range of motion and strength of the shoulder.

The patient was evaluated at the time of enrolment (T0), right before the third injection (T1), and 1 month (T2), 3 months (T3) and 18 months (T4) after the last injection by means of the Constant–Murley (CM) score and the Disability of the Arm, Shoulder and Hand (DASH) questionnaire. Clinical data are reported in Table 1 and their trends illustrated in Figure 1.

US assessment was performed at T0, T3 and T4 by the same expert radiologist. As shown in Fig. 2, longitudinal US of the SSP tendon at T0 showed a well-defined hypoechoic area, indicating partial-thickness tear of the articular surface of the tendon, without retraction (Grade II according to Ellman classification). Three months following the last injection, the partial-thickness tear became smaller and less defined (Grade I according to Ellman classification). Eventually, the T4 US assessment no longer showed tear within the tendon, which in addition appeared quite regular and isoechoic.

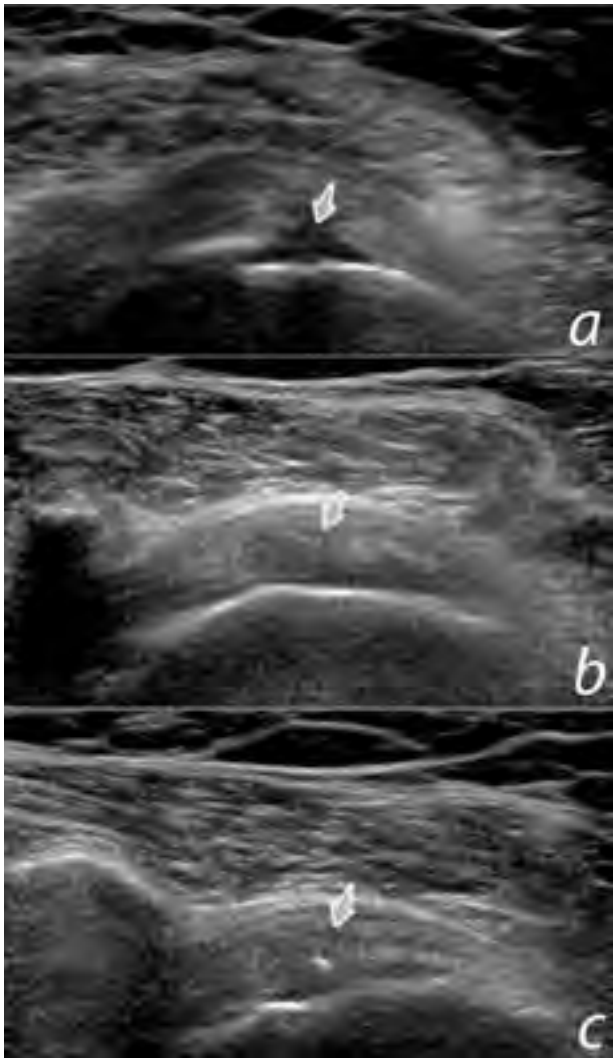

Figure 2: US assessment of the SSP tendon across multiple follow-up intervals. (**a**) Longitudinal US of the SSP tendon at T0 showed a well-defined partial-thickness tear of the articular surface of the tendon, without retraction (arrow). (**b**) Three months following the last injection, the partial-thickness tear became smaller and less defined (arrow). (**c**) At 18-month follow-up, the tendon looked quite regular and isoechoic, without any sign of tear (arrow).

The patient was totally compliant, following all the appointments given. No adverse events have been described after collagen injections.

DISCUSSION

According to literature, the diagnostic sensitivity and specificity of shoulder US on rotator cuff tear detection has a range of 46–95% and 50–95%, respectively [4]. The variability is highly correlated with the level of experience of the operator and the patterns of the rotator cuff tears [4].

Non-operative treatment is the first approach to PTRCTs, and surgical option has to be considered when the conservative treatment has not effect within the first 6–12 weeks [2]. Physical therapy is the first-line treatment [5]. Rest from exacerbating activity, especially repetitive overhead activity and heavy lifting, can improve the pain component. Cortisone injections may be helpful in alleviating pain in conjunction with physical therapy but offer only short-term effects [3].

Downloaded from https://academic.oup.com/omcr/article/2020/11/omaa103/5999207 by guest on 21 December 2020

Different injectable therapies have been proposed in the past years for the treatment of PRTCTs (e.g. hyaluronic acid, platelet-rich plasma, prolotherapy), but they have achieved controversial effectiveness according to literature [3].

We have decided to treat the PTRCT of our patient with type I collagen injections on the base of (i) the positive effect proved by injectable collagen on the tendon structure of cultured tenocytes [6]; (ii) the good results achieved by collagen patches implanted arthroscopically in the treatment of large and massive RC tears [7] and (iii) the promising outcomes of collagen injections in the treatment of epicondylitis and SSP tendinopathy without tears [8, 9]. Studies of degenerative tendons have found a small but significant decrease in the total collagen content and an increased proportion of collagen type III relative to collagen type I. The increase in the collagen type III to collagen type I ratio was consistent with smaller, less organized and weaker tendons.

This case report has one main limitation: the patient was not previously treated with other injective therapies; so, we cannot state that the positive effect on the PTRCT is certainly due to type I porcine collagen only. It is well known indeed that tendon needling is able to disrupt the chronic degenerative process of tendinopathies favouring localized bleeding and fibroblastic proliferation [10]. However, no data exist on the benefits of tendon needling as a stand-alone treatment for tendon tears.

In conclusion, the tear healing, the improvement in the tendon structure, the clinical and functional positive outcomes and the absence of side effects allow us to propose collagen injections as a valid option for the treatment of PTRCTs. A regenerative effect of collagen injections on tendon structure may be assumed to account the results achieved. More studies are needed to confirm these findings.

CONFLICT OF INTEREST STATEMENT

None declared.

ETHICAL APPROVAL

No approval was required.

CONSENT

An informed patient consent has been completed and it is held by the treating institution.

GUARANTOR

Bruno Corrado.

REFERENCES

1. Matthewson G, Beach CJ, Nelson AA, *et al*. Partial Thickness Rotator Cuff Tears: Current Concepts. *Adv Orthop* 2015;**2015**:458786. doi: 10.1155/2015/458786.
2. Ryösä A, Laimi K, Äärimaa V, Lehtimäki K, Kukkonen J, Saltychev M. Surgery or conservative treatment for rotator cuff tear: a meta-analysis. *Disabil Rehabil*. 2017;**39**:1357–63. doi: 10.1080/09638288.2016.1198431.
3. Lin MT, Chiang CF, Wu CH, Huang YT, Tu YK, Wang TG. Comparative effectiveness of injection therapies in rotator cuff tendinopathy: a systematic review, pairwise and network meta-analysis of randomized controlled trials. *Arch Phys Med Rehabil* 2019;**100**:336–49.e15. doi: 10.1016/j.apmr.2018.06.028.
4. Chang RF, Lee CC, Lo CM. Quantitative diagnosis of rotator cuff tears based on sonographic pattern recognition. *PLoS One*. 2019;**14**:e0212741. doi: 10.1371/journal.pone.0212741.
5. Edwards P, Ebert J, Joss B, Bhabra G, Ackland T, Wang A. Exercise rehabilitation in the non-operative management of rotator cuff tears: a review of the literature. *Int J Sports Phys Ther*. 2016;**11**:279–301.
6. Randelli F, Menon A, Giai Via A, Mazzoleni MG, Sciancalepore F, Brioschi M, *et al*. Effect of a collagen-based compound on morpho-functional properties of cultured human tenocytes. *Cells*. 2018;**7**:246. doi: 10.3390/cells7120246.
7. Thon SG, O'Malley L 2nd, O'Brien MJ, Savoie FH 3rd. Evaluation of healing rates and safety with a bioinductive collagen patch for large and massive rotator cuff tears: 2-year safety and clinical outcomes. *Am J Sports Med*. 2019;**47**:1901–1908. doi:10.1177/0363546519850795
8. Corrado B, Mazzuoccolo G, Liguori L, Chirico VA, Costanzo M, Bonini I, *et al*. Treatment of lateral epicondylitis with collagen injections: a pilot study. *MLTJ* 2019;**9**:584–9. doi: 10.32098/mltj.04.2019.14.
9. Corrado B, Bonini I, Chirico VA, Filippini E, Liguori L, Magliulo G, *et al*. Ultrasound-guided collagen injections in the treatment of supraspinatus tendinopathy: a case series pilot study. *J Biol Regul Homeost Agents*. 2020;**34**:33–9.
10. Krey D, Borchers J, McCamey K. Tendon needling for treatment of tendinopathy: a systematic review. *Phys Sportsmed*. 2015;**43**:80–6. doi: 10.1080/00913847.2015.1004296.

Downloaded from https://academic.oup.com/omcr/article/2020/11/omaa103/5999207 by guest on 21 December 2020



D. Feninno, A. Bonacina

ASSOCIAZIONE DI COLLAGEN MDs E CHELT TERAPIA NEL DOLORE OSTEO-ARTICOLARE DI SPALLA E DI GINOCCHIO

COLLAGEN MEDICAL DEVICES AND CHELT THERAPY IN SHOULDER AND KNEE OSTEO-ARTICULAR PAIN

RIASSUNTO

Questo studio osservazionale propone una metodologia innovativa per la terapia del dolore osteo-articolare: la stretta successione di Mesoterapia con Collagen MD-Shoulder o Collagen MD-Knee e la CHELT Terapia (Laser ad Alta Energia e Crioterapia).
Singolarmente le due metodiche hanno un razionale definito con effetti biologici documentati; il lavoro descrive i risultati della loro applicazione ravvicinata su un campione di 40 pazienti controllati per un periodo di 4 mesi e divisi in 2 Gruppi per patologie di Spalla (20) e di Ginocchio (20).
Per le osservazioni avvenute in 3 tempi, T0, T1 (a 1 mese) e T2 (a 4 mesi), sono stati utilizzati 3 test: *Visual Analogue Scale* (VAS) per il dolore, *Simple Shoulder Test* (SST) oppure *Oxford Knee Score* (OKS) per la funzionalità articolare rispettivamente di Spalla e di Ginocchio.
L'analisi dei dati indica un sensibile miglioramento in tutti i parametri considerati: per quanto riguarda il dolore percepito e riportato in Scala VAS, esso migliora del 50% alla fine del primo mese di terapia (Spalla: 8,5 a T0; 4,55 a T1; 1,2 a T2; Ginocchio: 8,4 a T0; 4,65 a T1; 0,8 a T2); per quanto riguarda la funzionalità articolare, nel primo mese la Spalla migliora del 48% e il Ginocchio del 22% come dimostrato dalle scale funzionali SST (6,55 a T0; 3,65 a T1; 1,15 a T2) e OKS (32,6 a T0; 39,8 a T1; 46,05 a T2).
I risultati suggeriscono un approfondimento per la valutazione circa le interazioni tra i Collagen MDs e la Fotostimolazione con Laser e Crioterapia (CHELT).

PAROLE CHIAVE

COLLAGEN MEDICAL DEVICES, MESOTERAPIA, CHELT, LASERTERAPIA, CRIOTERAPIA, DOLORE, SPALLA, GINOCCHIO

SUMMARY: **This observational study proposes an innovative methodology for the treatment of osteo-articular pain, combining in close succession Mesotherapy with Collagen MD-Shoulder or Collagen MD-Knee and CHELT Therapy (High Energy Laser and Cryotherapy).**
The two techniques individually have a defined rationale with documented biological effects; this study describes the results of their close application in 40 patients tested for a period of 4 months and divided into 2 Groups, Shoulder (20) and Knee (20), pathologies.
The observation occurred 3 times, at T0, at T1 (at 1 month) and at T2 (at 4 months), applying 3 tests: Visual Analogue Scale (VAS) for pain, Simple Shoulder Test (SST) or Oxford Knee Score (OKS) for the joint functionality of Shoulder and Knee, respectively.
The analysis of the data indicates a significant improvement in all parameters: perceived pain, reported in VAS, improves by 50% after the first month of therapy (Shoulder: 8.5 at T0; 4.55 at T1; 1.2 at T2; Knee: 8.4 at T0, 4.65 at T1; 0.8 at T2); joint functionality in the first month improves by 48% in Shoulder and by 22% in Knee, as shown by the functional scales SST (6.55 at T0; 3.65 at T1; 1.15 at T2) and OKS (32.6 at T0; 39.8 at T1; 46.05 at T2).
The results suggest further studies in order to evaluate the interactions between Collagen MDs injected via classical Mesotherapy and photostimulation with Laser and Cryotherapy (CHELT).

KEY WORDS: **COLLAGEN MEDICAL DEVICES, MESOTHERAPY, CHELT, LASER THERAPY, CRYO THERAPY, PAIN, SHOULDER, KNEE**

INTRODUZIONE

Il dolore osteo-articolare assorbe una percentuale considerevole delle richieste di accesso alla medicina di base; le diverse tipologie algiche che interessano la funzionalità della Spalla ne rappresentano, da sole, il 20% (1).

Scopo di questo studio osservazionale su un campione di **40 pazienti** è verificare come l'applicazione di **Collagen MD-Shoulder** o **Collagen MD-Knee** somministrati con tecnica mesoterapica classica, associata ad energie fisiche innovative (Laser ad Alta Energia e Crioterapia-**CHELT**) sia in grado di ridurre la sintomatologia algica acuta e cronica in tempi brevi, oltre che verificare il miglioramento funzionale delle articolazioni di Spalla e di Ginocchio.

Questa metodologia si pone in alternativa innovativa alla terapia medica tradizionale con FANS ed antidolorifici di varia formulazione.

Karu (2) riporta che la Tecnologia Laser a scopo terapeutico può *"essere considerata una medicina reale, attraverso la fotobiostimolazione dei tessuti patologici"*.

Secondo questa indicazione sembra corretto procedere per verificare l'efficacia di queste energie fisiche associate

alla Mesoterapia (3) con Collagen MDs per giungere alla guarigione attraverso la stimolazione delle capacità riparative senza effetti collaterali.
– È interessante considerare il maggior effetto biologico e curativo prodotto dall'applicazione combinata.

Per la valutazione oggettiva dei pazienti è stato somministrato un test di autovalutazione funzionale (*Oxford Knee Score* - **OKS** oppure *Simple Shoulder Test* - **SST**) (4,5) e la *Visual Analogue Scale* **(VAS)** (6), al Tempo 0 (inizio terapia), Tempo 1 (ad 1 mese) e Tempo 2 (a 4 mesi).

Lo studio evidenzia come la percezione del dolore, rilevata tramite scala VAS, migliori in tutti i casi fin dal primo mese di trattamento, e come l'associazione delle due metodiche riduca significativamente il dolore articolare, mantenendo ed implementando tale risultato senza ricadute, anche dopo 4 mesi dall'inizio di terapia.

I risultati suggeriscono ulteriori approfondimenti per la valutazione delle interazioni tra Collagen MDs e fotostimolazione CHELT.

MATERIALI E METODI

L'arruolamento dei pazienti è avvenuto in un periodo di 6 mesi: dopo attenta valutazione, sono stati selezionati **20 casi** con dolore di **Spalla** (età media 60 anni, *range* 42-78, 9 M e 11 F) e **20 casi** con dolore al **Ginocchio** (età media 52 anni, *range* 20-75 ,13 M e 7 F), in pazienti con acuzie o cronicità monoarticolare e senza esiti traumatici recenti.

I trattamenti hanno riguardato la maggior parte delle patologie osteo-articolari di Spalla e di Ginocchio.
– Il campione è volutamente disomogeneo per età e patologie considerate, poichè lo studio aveva un intento descrittivo degli effetti della terapia effettuata su dolore e funzionalità articolare.

I pazienti sono stati preventivamente informati sul trattamento cui sarebbero stati sottoposti, nonché sull'esigenza di prestare la massima attenzione circa l'evoluzione della sintomatologia, elemento fondamentale per il buon esito sia del trattamento, sia della sperimentazione clinica.

I pazienti – inoltre – sono stati rassicurati sul fatto che il trattamento fosse indolore e privo di effetti collaterali.

A tutti i pazenti è stato somministrato un test di autovalutazione funzionale (*Oxford Knee Score* - OKS oppure *Simple Shoulder Test* - SST) e la Scala VAS al T0 ad inizio terapia, T1 ad 1 mese e T2 a 4 mesi.

Ad ogni seduta di mesoterapia è stato somministrato **Collagen MD-Shoulder** (Spalla) o **Collagen MD-Knee** (Ginocchio) con siringa 2,5 cc., ago 13 mm x 30 G., seguendo le vie di accesso classiche di Spalla e di Ginocchio, così come descritto da Pistor (vedi oltre).

TAB. 1
Pazienti Spalla: VAS e SST *(Simple Shoulder Test)* al T0 - T1 - T2.

– Riepilogo dei dati.

	Paziente	Età	Genere	VAS			SST		
				T0	T1	T2	T0	T1	T2
1	D.M.	52	F	8	4	0	4	2	1
2	Z.F.	62	M	8	3	0	4	1	0
3	C.G.	42	F	8	4	1	2	1	0
4	E.S.	64	M	10	5	2	6	5	1
5	L.M.	51	F	9	6	3	8	6	4
6	P.D.	70	F	10	8	7	8	5	3
7	V.A.	61	F	9	6	1	10	5	1
8	S.P.F.	78	M	10	5	2	10	6	2
9	C.A.	57	F	8	5	1	7	4	1
10	T.I.	71	F	8	3	0	8	3	0
11	B.S.	68	M	7	3	0	7	3	0
12	V.L.	45	M	7	5	1	6	3	1
13	B.F.	67	M	10	5	0	5	3	0
14	P.C.	78	F	10	5	2	10	5	3
15	P.C.	76	F	9	2	0	6	3	1
16	C.L.	42	M	7	4	0	6	4	0
17	C.R.	63	F	8	5	2	5	3	2
18	F.P.	44	M	7	3	0	5	3	0
19	R.G.B.	58	M	9	6	0	8	5	1
20	L.P.	54	F	8	4	2	6	3	2
	MEDIA SEMPLICE	**60,15**	***RATIO* M:F = 9:11**	**8,5**	**4,55**	**1,2**	**6,55**	**3,65**	**1,15**

	Paziente	Età	Genere	VAS			OKS		
				T0	T1	T2	T0	T1	T2
1	L.L.	68	M	10	6	2	31	40	46
2	L.M.	68	F	8	5	2	38	42	46
3	T.I.	71	F	10	5	0	21	38	47
4	C.F.	30	M	8	4	0	35	42	48
5	G.T.	48	F	7	4	0	39	43	48
6	C.M.	43	F	8	4	1	33	40	45
7	G.M.	75	F	8	6	2	40	43	45
8	V.L.	65	M	9	6	2	26	31	41
9	A.G.	30	M	7	5	1	38	42	46
10	B.P.	20	M	9	4	0	29	39	46
11	M.F.	32	M	9	4	0	30	40	48
12	B.S.	70	M	9	7	3	32	34	40
13	P.G.	66	M	10	5	0	28	35	48
14	P.P.	57	M	8	5	0	34	40	47
15	O.F.	58	F	9	4	1	32	40	45
16	F.P.	44	M	7	3	0	35	43	48
17	S.R.	51	F	10	5	1	31	41	46
18	T.C.	60	M	8	6	1	33	38	45
19	M.C.	51	M	7	3	0	34	42	48
20	C.F.	32	M	7	2	0	33	43	48
	MEDIA SEMPLICE	**51,95**	***RATIO* M:F = 13:7**	**8,4**	**4,65**	**0,8**	**32,6**	**39,8**	**46,05**

TAB. 2
Pazienti Ginocchio: VAS e OKS *(Oxford Knee Score)* al T0 - T1 - T2.

– Riepilogo dei dati.

Dopo ogni applicazione di Collagen MDs è seguita un'applicazione di CHELT, seguendo la dosimetria consigliata per le patologie in fase subacuta: Crioterapia per 2 minuti, Laser Yag ad Alta Energia in modalità super-pulsata antalgica, Crioterapia per 2 minuti, Laser ad Alta Energia in modalità continua biostimolante, Crioterapia per 2 minuti.

Il ciclo completo di terapia è costituito da 6-10 sedute mono- o bisettimanali distribuite in 4-6 settimane.

I risultati sono esposti in TAB. 1 per i pazienti sofferenti di patologie di Spalla e in TAB. 2 per i pazienti sofferenti di patologie di Ginocchio.

MESOTERAPIA

La Mesoterapia è una tecnica di somministrazione dei farmaci per via intraepidermica, intradermica superficiale e profonda, sottocutanea o ipodermica (7).

La standardizzazione e diffusione di questa metodica è avvenuta grazie al medico francese Michel Pistor a partire dal 1952 (8).

La Mesoterapia è *"un metodo per avvicinare la terapia al luogo della patologia"* (8).

Semplice nella concezione, la Mesoterapia richiede una formazione adeguata per essere eseguita efficacemente (9).

Il vantaggio di questa tecnica consiste nell'utilizzo di dosi ridotte di principio attivo, dosi che diffondono nei tessuti sottostanti l'inoculazione e che persistono per un tempo maggiore rispetto alla via di somministrazione intramuscolare, con vantaggi quali: **1)** effetto prolungato nel tempo; **2)** ridotto coinvolgimento di altri organi; **3)** riduzione del rischio di eventi avversi o effetti collaterali (10).
– I campi di applicazione sono prevalentemente le patologie osteo-articolari e degenerative.

La Mesoterapia ha un ruolo adiuvante; ad esempio nei casi di dolore moderato contribuisce a ridurre il fabbisogno di farmaci per via sistemica.

Per alcune delle indicazioni sopra riportate vi sono dati clinici significativi a supporto dell'efficacia di alcuni protocolli di trattamento, per altre i dati sono meno significativi.

Queste sono le ragioni per cui la Società Italiana di Mesoterapia, attiva dal 1975, sta rivedendo i criteri di esecuzione della tecnica allo scopo di emanare raccomandazioni aggiornate sulle varie aree di applicazione. La stessa Società raccomanda di effettuare questa terapia solo dopo un corretto inquadramento clinico del paziente e dopo avere ottenuto il consenso informato al trattamento (11). In Italia la mesoterapia è considerata "atto medico".

– Nel 1987 l'*Académie Française de Médicine* ha riconosciuto la Mesotera-

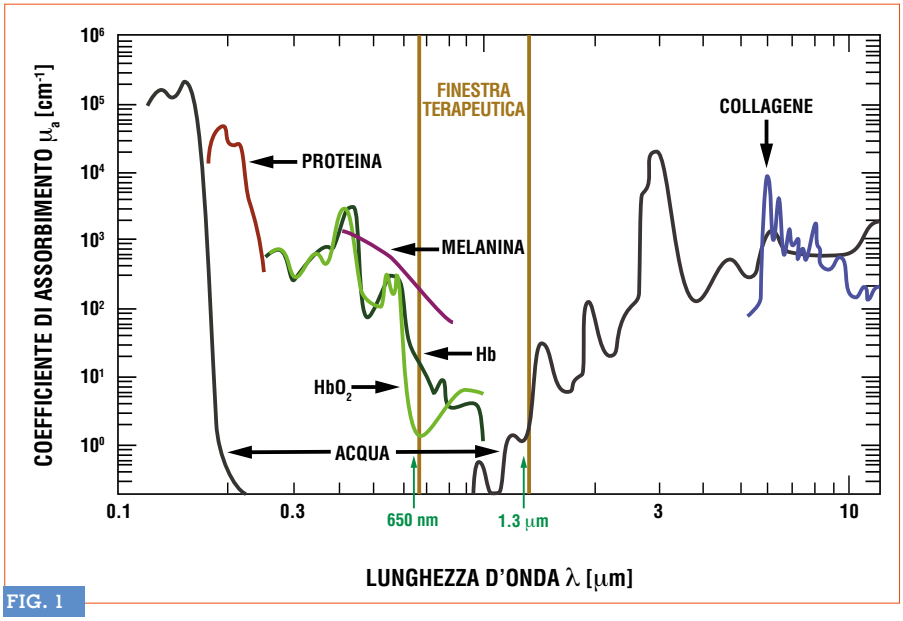

FIG. 1

Spettro d'assorbimento ottico di vari componenti tissutali nel *range* di frequenze da ultraviolette ad infrarosse.

– Da: *The Warren Research Group, Duke University, Trinity College of Arts & Sciences-USA.*

pia come parte della medicina tradizionale ed in molti Paesi europei, negli USA e in Sudamerica questa tecnica è divenuta di applicazione pressochè routinaria.

CHELT TERAPIA

CHELT è acronimo di ***C**ryo **H**igh **E**nergy **L**aser **T**herapy*, metodica terapeutica sviluppatasi a partire dagli anni '90 del secolo scorso con recenti sperimentazioni presso Il Policlinico di Bari (12).

TAB. 3

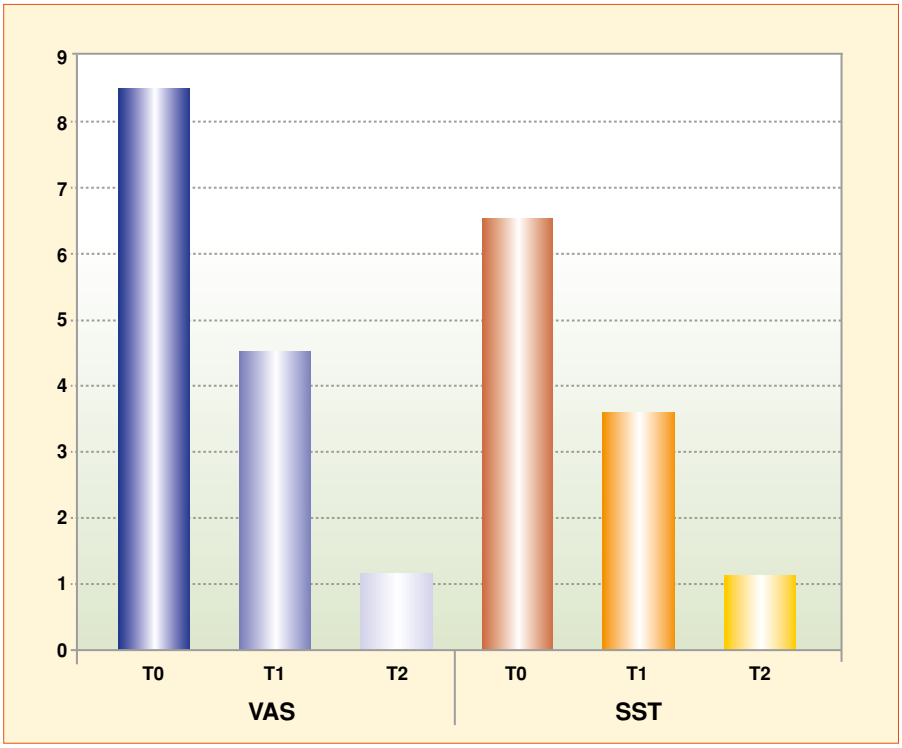

Il razionale della metodologia è la biostimolazione dei tessuti patologici con applicazione di Laser ad Alta Energia e Crioterapia con flussi di aria secca fredda a -30° C, seguendo sequenze standardizzate con tempi e potenze secondo la profondità del tessuto da trattare e lo stadio acuto o cronico della patologia.

L'associazione della Laserterapia con la Crioterapia ha prodotto la CHELT, attualmente realizzata attraverso la tecnologia sviluppata da Mectronic Medicale - Bergamo (13).

• I fenomeni di interazione del raggio Laser con i tessuti biologici stimolano i processi di proliferazione cellulare e vengono definiti come foto-bio-modulazione (14).

Le azioni terapeutiche dell'energia Laser prodotte dall'interazione profonda tra radiazione e noxa sono molteplici: **1)** effetto antalgico con *disattivazione* dei nocicettori periferici (15,16); **2)** effetto di modulazione dell'infiammazione ed incremento delle attività metaboliche cellulari (17,18); **3)** effetto biostimolante con rimodellamento dei tessuti per aumento dei processi energetici cellulari (19).

Potenza e lunghezza d'onda del Laser sono le caratteristiche tecniche che definiscono la penetrazione della quantità di energia efficace per attivare riposte biologiche nella zona bersaglio (frequentemente localizzata ad alcuni centimetri sotto il piano cutaneo), grazie alla presenza di recettori cellulari-cromofori sensibili alla radiazione ed alla foto-stimolazione (20,21,22).

Nella nostra sperimentazione è stato utilizzato un Laser a mono frequenza, 1064 nm e ad alta energia, sorgente con maggiore densità di energia somministrata grazie alla minor dispersione di energia somministrata *(scattering)*, come evidenziato nella Figura comparativa tra le diverse frequenze terapeutiche e la loro penetranza nei tessuti (FIG. 1).

La maggior potenza di uscita è direttamente correlata alla quantità di energia irradiata ai tessuti dal fascio biostimolante, *high intensity laser* (23).

• Il termine "Crioterapia" indica un trattamento di raffreddamento esogeno mirato. Le temperature cutanee superficiali raggiunte durante il trasferimento di energia negativa (raffreddamento) si collocano tra i 2° C ed i 15° C.

Il flusso di aria fredda secca della Crioterapia permette di agire velocemente su edema e dolore: flussi d'aria forti con tempi d'azione brevi producono analgesia immediata per lo *shock* termico provocato; flussi deboli con tempi prolungati agiscono su edema ed infiammazione tissutale per effetto sul microcircolo locale (24).
L'aria fredda veicolata dalla Crioterapia agisce da vettore per il Laser: la vasocostrizione riduce l'edema e consente un maggior assorbimento di energia.

La Crioterapia è stata utilizzata con flussi e tempi medi prima, dopo e durante le applicazioni Laser, con intento di favorire il drenaggio dei tessuti ed attivare ulteriormente il metabolismo cellulare (25,26).

▶ Questo è il razionale metodologico che giustifica l'applicazione CHELT dopo ogni seduta di Mesoterapia con i Collagen Medical Devices (Guna Laboratori, Milano): attivazione dei processi metabolici a livello cellulare e del micro-circolo con l'apporto di energie fisiche (frequenze - fotoni - termiche) per velocizzare l'azione del collagene ed ottimizzare il suo assorbimento.

RISULTATI E DISCUSSIONE

I risultati sono stati raccolti nella Tabella dati per ogni paziente e successivamente nelle due Tabelle comprendenti le rilevazioni di pazienti con patologie di Spalla (TAB. 1) e di Ginocchio (TAB. 2), evidenziando i valori di VAS e Scale di valutazione funzionale SST oppure OKS a T0 (momento della valutazione iniziale), a T1 (dopo 1 mese) e a T2 (dopo 4 mesi dall'inizio del trattamento).

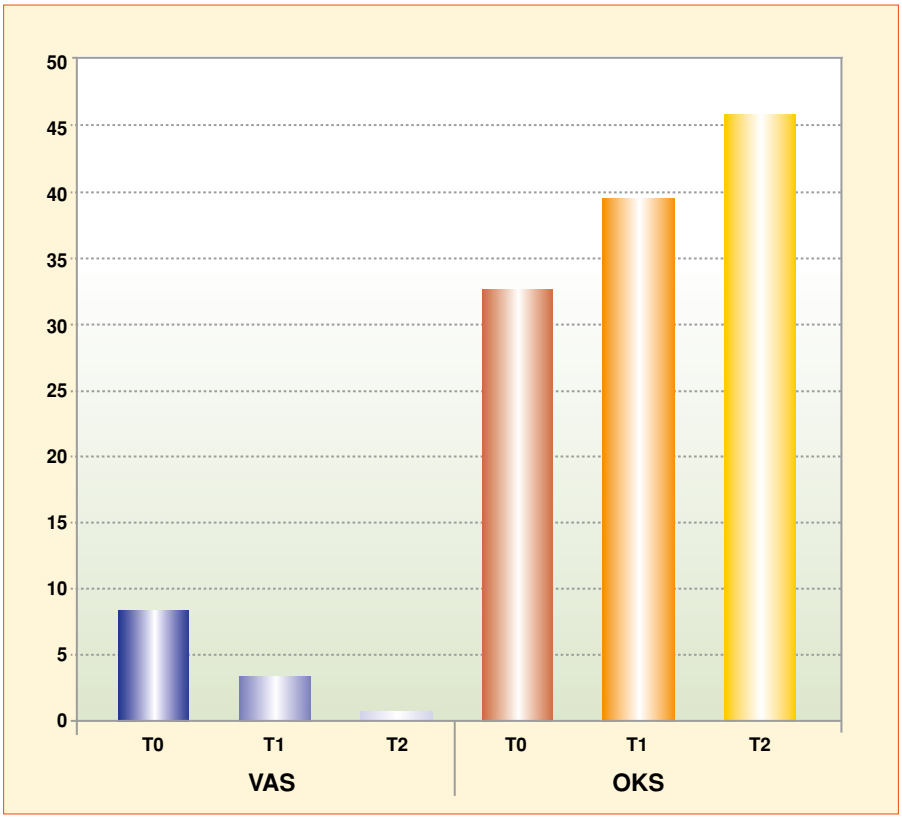

TAB. 4

È stata effettuata la media semplice dei dati ottenuti da cui sono derivati gli istogrammi per **Spalla** (TAB. 3) e per **Ginocchio** (TAB. 4), grazie ai quali è visualizzato l'andamento nel tempo dei valori.

Lo studio evidenzia come la percezione soggettiva del dolore, registrata tramite Scala VAS, migliori sensibilmente in tutti i casi fin dal primo mese di trattamento, come anche migliora la funzionalità articolare (SST o OKS) in concomitanza con la riduzione del dolore percepito.

Si rileva come l'associazione delle due metodiche riduca mediamente il dolore del **50%** entro il primo mese di trattamento, come definito dall'autovalutazione con la Scala VAS (Spalla: **8,5** a T0; **4,55** a T1; **1,2** a T2; Ginocchio: **8,4** a T0; **4,65** a T1; **0,8** a T2) mantenendo ed implementando tale risultato senza ricadute anche dopo 4 mesi dal primo trattamento (mediamente dopo 2,5 mesi dopo il primo trattamento).

Il risultato è significativo anche per quanto riguarda il miglioramento della funzionalità articolare nel primo mese.

CONCLUSIONI

I risultati raggiunti sono positivi e stimolanti ulteriori ricerche.

La terapia somministrata, Collagen MD-Shoulder e Collagen MD-Knee iniettati con tecnica mesoterapica classica in contestualità con la CHELT, offre sicuramente alcuni vantaggi:
1) rapidità di efficacia antalgica;
2) ripresa funzionale;
3) assenza di effetti collaterali;
4) buona *compliance* dei pazienti.

– I risultati terapeutici ottenuti, in assenza di somministrazione di corticosteroidi e/o di analgesici locali o sistemici, suggeriscono un approfondimento per la opportuna valutazione circa le interazioni tra i Collagen Medical Devices e la Fotostimolazione con Laser Yag e Crioterapia (CHELT). ■

Bibliografia

1. Broadhurst N.A., Barton C.A., Yelland L.N., Martin D.K., Beilby J.J. – Managing shoulder pain in general practice - The value of academic detalling. Aust Fam Physician **2006**; 35 (9):751-2.
2. Karu T. – Is It Time to Consider Photobiomodulation as a Drug Equivalent Photomed and Laser Surg. **2013** May. 31(5): 189-191.
3. Maggiori S. – Manuale di intradermoterapia distrettuale. La mesoterapia in Italia. EMSI Ed.; **2004**.
4. Insall J.N., Dorr L.D., Scott R.D., Scott W.N. – Rationale of the Knee Society clinical rating system. Clin Orthop Relat Res. **1989** Nov; (248):13-4.
5. Godfrey J., Hamman R., Lowenstein S., Briggs K. – Reliability, validity, and responsiveness of the simple shoulder test: psychometric properties by age and injury type. Journal Shoulder Elbow Surgery **2007**; 16(3):260-7.
6. Myles P.S., Troedel S., Boquest M., Reeves M. – The pain visual analog scale: is it linear or nonlinear? Anesth Analg. **1999**; 89:1517-1520.
7. Mammuccari M., Gatti A., Maggiori E. – Mesotherapy, definition, rationale and clinical role: a consensus report from the Italian Society of Mesotherapy. European Rev Medicine Pharmacology Sci. 15 (6):682-94; **2011**.
8. Multedo J.P, Marcelli S. – Manuale di mesoterapia. Ed. Minerva Medica; **1990**.
9. Pistor M. – La Mésothérapie. Une conception nouvelle de la thérapeutique. Ed. Maloine, Paris; **1967**.
10. Mammuccari M., Maggiori E., Lazzari M. – Should the General Practitioner Consider Mesotherapy (Intradermal Therapy) to Manage Localized Pain? Pain Therapy 5 (1):123-6; **2016**.
11. Italia E., De Bellis M. – Manuale di Omeo-Mesoterapia. Guna Editore, Milano; **2013**.
12. Notarnicola A., Maccagnano G., Tafuri S., Forcignano M.I., Panella A., Moretti B. – CHELT therapy in the treatment of chronic insertional Achilles tendinopathy. Lasers Med Sci. 29(3):1217-1225; **2014**.
13. Mectronic Medicale Bergamo – Manuale operativo CHELT Therapy; **2012**.
14. Tsukya K., Kawatani M., Takeshige C., Matsumoto I. – Laser irradiation abates neuronal responses to nociceptive stimulation of rat-paw skin. Brain Res Bull. 34:369-374; **1994**.
15. Nicolau R.A., Martinez M.S., Rigau J., Tomàs J. – Neurotransmitter release changes induced by low power 830 nm diode laser irradiation on the neuromuscular junctions of the mouse. Lasers Surg Med. 35:236-241; **2004**.
16. Stigli -Rogoznica N., Stamenkovi D., Frlan-Vrgoc L., Avancini-Dobrovi V., Vrbani T.S. – Analgesic effect of high intensity laser therapy in knee osteoarthritis. Coll Antropol. 35 (Suppl 2):183-185; **2011**.
17. Chow R.T., Johnson M.I., Lopes-Martins R.A., Bjordal J.M. – Efficacy of low-level laser therapy in the management of neck pain: a systematic review and meta-analysis of randomised placebo or active-treatment controlled trials. Lancet 374(9705):1897-1908; **2009**.
18. Santamato A., Solfrizzi V., Panza F., Tondi G., Frisardi V., Leggin B.G., Ranieri M., Fiore P. – Short-term effects of high-intensity laser therapy versus ultrasound therapy in the treatment of people with subacromial impingement syndrome: a randomized clinical trial. Phys Ther. 89 (7):643–652; **2009**.
19. Marcos R.L. *et* Al. – Low-level laser therapy in collagenase-induced Achilles tendinitis in rats: analyses of biochemical and biomechanical aspects. J Orthop Res. 30(12):1945-1951; **2012**.
20. Zati A., Valent A. – Physical therapy: new technologies in rehabilitation medicine (translated into English). Edizioni Minerva Med. 162-185; **2006**.
21. Waynant R., Tata D.B. – Proceedings of Light-Activated Tissue Regeneration and Therapy. Springer Science 76; **2008**.
22. Goralczykv K., Szymanska J., Łukowicz M., Drela E. – Effect of Laser Therapy on endothelial cells culture. Lasers Med.Sci; **2014**.
23. Notarnicola A., Maccagnano G., Tafuri S., Forcignano M.I., Panella A., Moretti B. – High level laser therapy for treatment of lower back pain: clinical efficacy and comparison different wavelenghts. J Biol Require Homeost Agents 30(4):1157-1164; **2016**.
24. Hirvonen H.E., Mikkelsson M.K., Kautiainen H., Pohjolainen T.H., Leirisalo-Repo M. – Effectiveness of different cryotherapies on pain and disease activity in active rheumatoid arthritis. A randomised single blinded controlled trial. Clin Exp Rheumatol. 24(3):295-301; **2006**.
25. Knobloch K., Grasemann R., Spies M., Vogt P.M. – Midportion achilles tendon microcirculation after intermittent combined cryotherapy and compression compared with cryotherapy alone: a randomized trial. Am J Sports Med. 36(11):2128–2138; **2008**.
26. Torres R., Silva F., Pedrosa V., Ferreira J. – The Acute Effect of Cryotherapy on Muscle Strength and Shoulder Proprioception. Journal Sport Rehabilitation 11:1-24; **2016**.

Riferimento bibliografico

FENINNO D., BONACINA A. – Associazione di Collagen MDs e CHELT terapia nel dolore osteo-articolare di Spalla e di Ginocchio.
La Med. Biol., **2017**/2; 37-42.

Primo autore

Dr. Donato Feninno
– Medico Sportivo, Osteopata
Piazza San Vittore, 22
I –24040 Bottanuco (BG)



CLINICAL

E. Milano

UTILIZZO DI MD-SHOULDER NEL TRATTAMENTO RIABILITATIVO INTEGRATO DEL DOLORE DI SPALLA IN PAZIENTI EMIPLEGICI POST *STROKE*

MEDICAL DEVICE-SHOULDER IN THE INTEGRATED REHABILITATIVE TREATMENT OF SHOULDER PAIN IN POST-STROKE HEMIPLEGIC PATIENTS

RIASSUNTO

La spalla dolorosa (SD) è la complicanza più frequente nel paziente con emiplegia post *stroke*.
– La SD può manifestarsi nelle prime settimane dopo l'ictus (più frequentemente nei primi 3 mesi), oppure dopo 6-8 mesi dall'evento cerebrovascolare acuto (spalla dolorosa cronica).
– Abbiamo proceduto attraverso la selezione di 40 pazienti in regime di ricovero ordinario in Ospedale riabilitativo di II livello per ictus ischemico (provenienti da Ospedali per acuti - Reparto di *Stroke Unit*).
Tutti i pazienti lamentavano un dolore di spalla del lato emiplegico comparso nei primi 3 mesi dall'evento ischemico. La diagnosi di capsulite adesiva è stata formulata sia su base clinica e sintomatologica, sia attraverso RX standard ed ecografia muscolo-scheletrica.
– I pazienti sono stati suddivisi in modo *random* in 2 gruppi di trattamento (Gruppo A e Gruppo B), stratificati per età, genere ed intensità del dolore. Gli *outcome* sono stati valutati a 1, 6 e 10 mesi. Il Gruppo A veniva trattato con infiltrazione intrarticolare di Triamcinolone 40 mg 1 fiala e Ropivacaina 2% 3 ml (per un volume totale di 4 ml) a cadenza settimanale per le prime 2 settimane; il terzo trattamento veniva effettuato dopo 15 giorni dall'ultimo eseguito.
Il Gruppo B veniva trattato con infiltrazione di Guna MD-Shoulder 3 fiale (per un volume totale di 6 ml) intrarticolare (4 ml) e pericapsulare (i restanti 2 ml).
Grazie all'utilizzo di Guna MD-Shoulder è stato possibile ottenere un effetto biologico di ricondizionamento organico delle strutture anatomiche compromesse, permettendo di ottenere un risultato positivo sulla stabilizzazione dell'articolazione scapolo-omerale, sulla sua articolarità e quindi sul sintomo dolore, non solo in fase precoce, ma soprattutto nelle settimane successive al trattamento, con un continuo miglioramento degli *outcome* registrati nei *follow-up*.

PAROLE CHIAVE **DOLORE DI SPALLA, EMIPLEGIA POST *STROKE*, MD-SHOULDER**

INTRODUZIONE

La **spalla dolorosa (SD)** è la complicanza più frequente nel paziente con emiplegia da *stroke*.
La sua incidenza è molto variabile sec. gli studi clinici pubblicati in Letteratura medico-scientifica: le stime riportano percentuali comprese tra il **16%** e il **72%** dei casi.

– La SD può manifestarsi già nelle prime settimane dopo l'ictus (più frequentemente nei primi 3 mesi), così come presentarsi più tardivamente, dopo 6-8

SUMMARY: **Shoulder pain (SP) is the most frequent complication in patients with post-stroke hemiplegia.**
– SP can occur as early as the first weeks after the stroke (most frequently in the first 3 months), or 6-8 months after the acute cerebrovascular event (chronic painful shoulder).
– We proceeded through the selection of 40 patients undergoing ordinary hospitalization in a Level II rehabilitation hospital for ischemic stroke (coming from acute hospitals - Stroke Unit).
All patients complained shoulder pain on the hemiplegic side that appeared in the first 3 months after the ischemic event. The diagnosis of adhesive capsulitis was made on the basis of clinical and symptomatological findings as well as standard X-ray and musculoskeletal ultrasound.
– Patients were randomly divided into 2 treatment groups (Group A and Group B), stratified by age, gender and pain intensity. Outcomes were assessed at 1, 6 and 10 months. Group A was treated with intra-articular infiltration of Triamcinolone 40 mg 1 vial and Ropivacaine 2% 3 ml (total volume 4 ml) weekly for the first 2 weeks; the third treatment was given 15 days after the last treatment.
Group B was treated with infiltration of Guna MD-Shoulder 3 vials (for a total volume of 6 ml) intra-articularly (4 ml) and in the peri-capsule area (the remaining 2 ml). Thanks to the use of Guna MD-Shoulder it has been possible to obtain a biological effect of organic reconditioning of the compromised anatomical structures, allowing to obtain a positive result on the stabilisation of the scapulo-humeral joint, on its articularity and therefore on the pain symptom, not only in the early phase, but especially in the weeks following the treatment, with a continuous improvement of the outcomes recorded in the follow-ups.

KEY WORDS: **SHOULDER PAIN, POST-STROKE HEMIPLEGIA, MD-SHOULDER**

FIG. 1

PROM *(Passive Range of motion)* – Libertà articolare passiva.

Valori assoluti.

ABD = Abduzione
RE = Rotazione esterna
FLEX = Flessione anteriore

PROM – *PASSIVE RANGE OF MOTION*

		GRUPPO A	GRUPPO B
T0	ABD	120	122
	RE	94	93
	FLEX	35	34
T1	ABD	130	125
	RE	110	98
	FLEX	50	40
T2	ABD	131	135
	RE	100	100
	FLEX	54	55
T3	ABD	125	140
	RE	100	120
	FLEX	45	60

mesi dall'evento cerebrovascolare acuto (spalla dolorosa cronica).
Proprio per questo motivo la SD è una complicanza che può condizionare il trattamento riabilitativo neuromotorio del paziente e limitare in modo anche importante il recupero funzionale finalizzato allo svolgimento delle attività quotidiane.
Secondo gli studi consultati la SD è più frequente **1)** nei cerebrolesi destri, **2)** nei soggetti con spasticità Ashworth > 1, **3)** nell'ictus ischemico, **4)** nel genere femminile e **5)** nei pazienti anziani.

– L'eziopatogenesi del dolore di spalla del paziente emiplegico non è ben conosciuta.
Alla fine degli anni Cinquanta del secolo scorso, Basmajian & Bazant hanno attribuito l'origine del dolore di spalla dell'emiplegico alla **sublussazione** dell'**articolazione gleno-omerale (SGO)**.
– Questa ipotesi, meglio conosciuta come "Teorema di Basmajian", ha portato molti riabilitatori ad utilizzare ortesi in grado di contrastare la sublussazione.
Negli anni Novanta alcuni autori hanno, tuttavia, espresso alcune perplessità in merito alla "responsabilità" della SGO nel dolore di spalla dell'emiplegico, ritenendo che la loro seppur frequente associazione possa non necessariamente significare l'esistenza di una relazione causa-effetto.
– Attualmente la Letteratura è concorde nell'identificare essenzialmente tre possibili cause:

1) Patologie dei Tessuti molli periarticolari della SGO: lesione della cuffia dei rotatori, tendinopatia dei muscoli della cuffia dei rotatori (più frequentemente dei mm. sovraspinato, sottoscapolare e bicipite omerale), sublussazione scapolo-omerale e **caspulite adesiva** (la più frequente).
– Di certo queste cause sono conseguenze dello squilibrio funzionale dei muscoli agonisti ed antagonisti del cingolo scapolo-omerale e – conseguentemente – del sovraccarico articolare a cui è sottoposta la spalla nel corso dell'evoluzione cli-

FIG. 2

PROM *(Passive Range of motion)* – Libertà articolare passiva.

– Istogrammi secondo i valori esposti in Fig. 1.

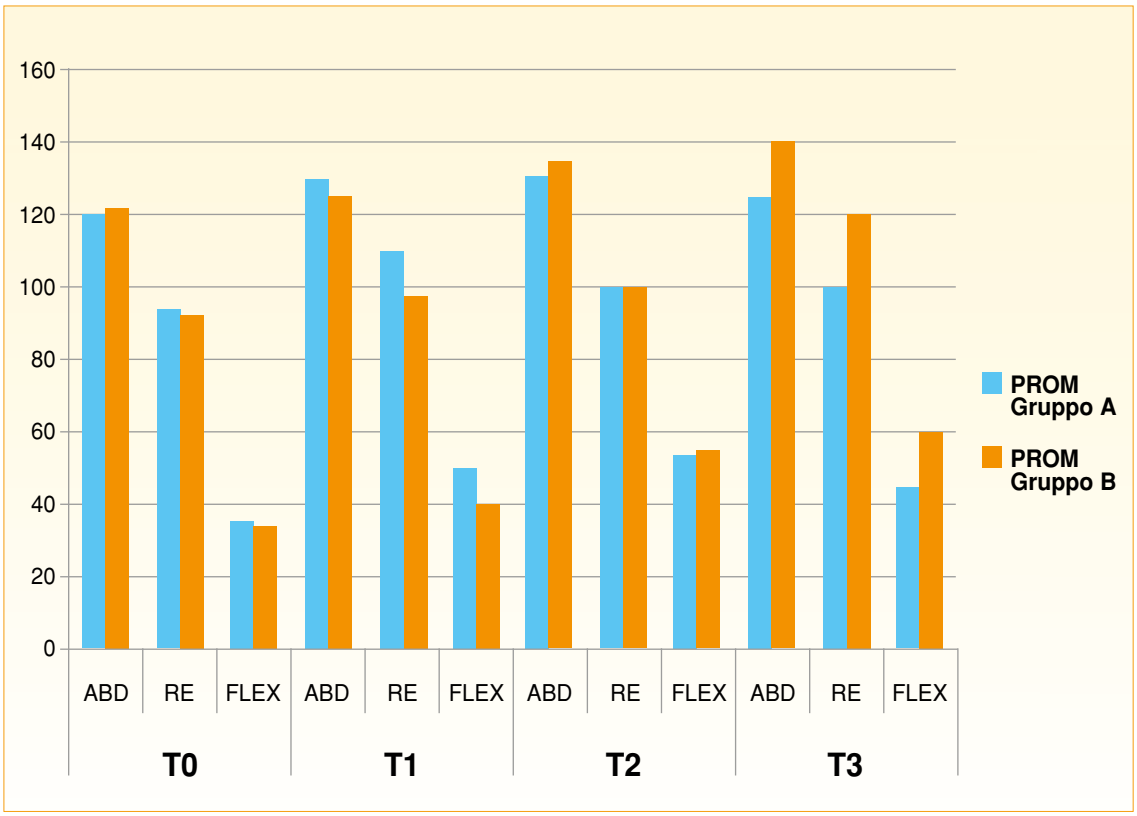

nica post *stroke*, dal passaggio dalla fase di flaccidità muscolare a quella di ipertono;

2) CRPS (*Complex Regional Pain Syndrome*, NdR), Sindrome dolorosa regionale complessa;

3) Dolore centrale *(Central Hypersensitivity)*: in questo caso il danno cerebrale ha spesso una precisa localizzazione visualizzabile in Risonanza Magnetica (talamo, gangli della base, angolo ponto-cerebellare, bulbo).

Identificare con precisione la causa della SD è spesso piuttosto complicato perché, in base al danno cerebrale, il paziente può presentare un quadro neurologico anche molto complesso con compromissione cognitiva, motoria e verbale con afasia. Inoltre, frequentemente i segni clinici e la sintomatologia sono piuttosto generici e difficilmente correlabili ad un'unica eziologia.
Occorre anche rammentare che non raramente la complessità clinica dei casi di SD può essere dovuta al sovrapporsi di più concause.

– In Letteratura vengono riportati come fattori che possono influenzare la comparsa e l'evoluzione della SD la presenza di un grave danno motorio (secondo la *Daniels Scale*), di alterazione importante del tono muscolare sia nella fase di flaccidità sia in quella di ipertonia, e di disturbi del linguaggio (indice di compromissione cognitiva).

Il trattamento convenzionale, non sempre soddisfacente nella pratica clinica e spesso condizionato dal fatto che questi pazienti sono molto fragili, prevede la prescrizione ed utilizzo di **1)** ortesi di arto superiore, **2)** terapia farmacologica antalgica, antinfiammatoria e miorilassante centrale, **3)** terapia infiltrativa peri-intrarticolare con derivato cortisonico e **4)** adeguato protocollo riabilitativo neuromotorio, eventualmente con **5)** associazione della terapia fisica antalgica e stimolazione elettrica funzionale (FES).

La ricerca per ottimizzare un trattamento conservativo riabilitativo nella SD post *stroke* da eziopatogenesi essenzialmente muscolo-scheletrica (capsulite adesiva) che tenesse conto di tutte le strutture anatomiche coinvolte, ha consentito di formulare alcune considerazioni.

L'utilizzo di dispositivi medici iniettabili a base di collagene suino *(Medical Device)* consente un più efficace e specifico posizionamento *in loco* del collagene, con la funzione di veicolazione e di stabilizzazione.

– Questo permette di rimpiazzare, rinforzare, strutturare e proteggere (barriera di adesione) cartilagini, tendini, legamenti e capsule articolari, migliorando l'assetto delle fibre collagene e di tutte le strutture anatomiche in cui esso è contenuto, e quindi di fornire un supporto meccanico al Distretto anatomico interessato.

WBS – DOLORE DIURNO E NOTTURNO

		GRUPPO A	GRUPPO B
T0	N	4,2	3,5
	D	7,1	6
T1	N	3,5	3
	D	4,2	5,2
T2	N	2,1	2,1
	D	4	4
T3	N	2,3	2,1
	D	6	3,2

FIG. 3

WBS *(Wong-Baker Scale)* – Valori assoluti.

N – Notturno
D – Diurno

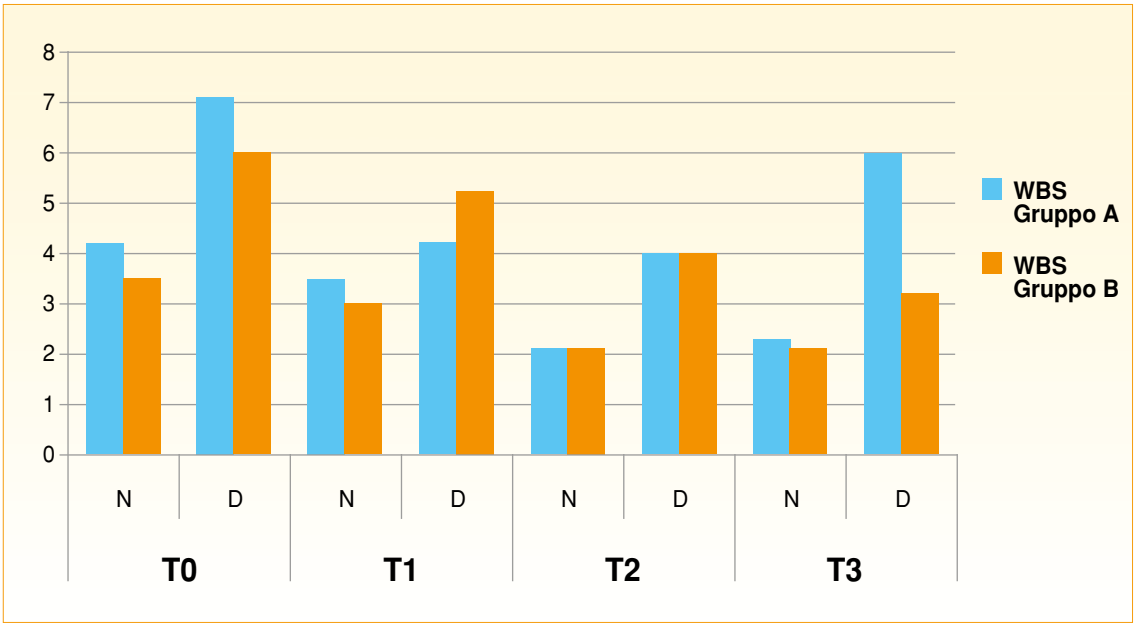

FIG. 4

WBS *(Wong-Baker Scale)*

– Istogrammi secondo i valori esposti in Fig. 3.

N – Notturno
D – Diurno

MATERIALI E METODI

Pertanto, la nostra ipotesi di lavoro è stata che un trattamento infiltrativo con **Guna MD-Shoulder** avrebbe potuto ricondizionare la struttura anatomica compromessa e migliorare la stabilità della spalla; un trattamento "combinato" può migliorare gli *outcome* riabilitativi funzionali e/o produrre un controllo migliore sul dolore in fase subacuta, nonché condizionare positivamente la progressione della patologia (minor frequenza degli episodi di riacutizzazione).

– Abbiamo proceduto attraverso la selezione di **40 pazienti** in regime di ricovero ordinario in Ospedale riabilitativo di II livello per ictus ischemico (provenienti da Ospedali per acuti - Reparto di *Stroke Unit*).
Tutti i pazienti lamentavano un dolore di spalla del lato emiplegico comparso nei primi 3 mesi dall'evento ischemico (la comparsa di SD dopo 3 mesi è sostenuta più frequentemente da un dolore centrale o CRPS).
La diagnosi di capsulite adesiva è stata formulata sia su base clinica e sintomatologica, sia attraverso RX standard ed ecografia muscolo-scheletrica.

– I pazienti sono stati suddivisi in modo *random* in **2 gruppi** di trattamento (**Gruppo A** e **Gruppo B**), stratificati per età, genere ed intensità del dolore *(Wong-Baker Scale)*. Gli *outcome* sono stati valutati a 1, 6 e 10 mesi.

– Criteri di inclusione: pazienti F e M di età compresa tra 55 e 75 anni con ictus ischemico recente; diagnosi clinica e strumentale di SD del lato emiplegico per capsulite adesiva, da meno di 3 mesi dall'evento ischemico cerebrale; WBS *(Wong-Baker Scale)* > 5, senza assunzione di FANS, cortisonici e oppiacei.

– Criteri di esclusione: in anamnesi remota episodi di SD da patologie muscolo-scheletriche; pregressa frattura di spalla e gomito; Artrite reumatoide; diagnosi attuale di rottura della cuffia dei rotatori e di tendinopatie calcifiche; episodi di sublussazione di spalla durante la fase di flaccidità muscolare; comorbilità importante (CIRS 4); Malattia di Parkinson; demenza (valutata con il *Mini-Mental State Examination*); importante danno neurologico (*emineglect**, disturbi del linguaggio, ipertono muscolare Ashworth > 3, severo danno motorio residuo secondo la *Daniels Scale*); utilizzo di farmaci anticoagulanti (warfarin o NAO); utilizzo nell'ultimo mese di farmaci oppiacei o derivati cortisonici; trattamento infiltrativo intra-periarticolare di spalla negli ultimi 3 mesi.

Entrambi i gruppi di trattamento (A e B) prevedevano lo stesso trattamento protocollare rieducativo multidisciplinare (PDTA interaziendale) incentrato sul trattamento neuromotorio (mobilizzazione dell'arto paretico, facilitazione del reclutamento attivo delle unità neuromuscolari, inibizione dell'ipertono muscolare e coordinazione dell'attività inibitoria ed eccitatoria dei muscoli agonisti-antagonisti durante l'esecuzione dei diversi compiti motori), presa in carico neuropsicologica per la stimolazione delle afferenze cognitivo-motorie, educazione ergonomica e terapia occupazionale per il recupero delle attività quotidiane e lavorative.

Il trattamento rieducativo multidisciplinare durante i 60 giorni di ricovero ordinario veniva svolto nell'arco temporale quotidiano di 3 ore.
Successivamente il paziente cambiava *setting* riabilitativo passando ad un trattamento ambulatoriale quotidiano della durata di circa un'ora, per un totale di 10 sedute.

• Entrambi i gruppi di trattamento (A e B) venivano – inoltre – sottoposti a trattamento infiltrativo ecoguidato (*Clarius Ultrasound* portatile sonda lineare).

Il **Gruppo A** veniva trattato con infiltrazione intrarticolare di **Triamcinolone** 40 mg 1 fiala e **Ropivacaina 2%** 3 ml (per un volume totale di 4 ml) a cadenza settimanale per le prime 2 settimane; il terzo trattamento veniva effettuato dopo 15 giorni dall'ultimo eseguito.

Il **Gruppo B** veniva trattato con infiltrazione di **Guna MD-Shoulder** 3 fiale (per un volume totale di 6 ml) intrarticolare (4 ml) e pericapsulare (i restanti 2 ml).

Sono stati quindi indagati come *outcome* clinici e funzionali **1)** il dolore notturno e diurno **(WBS)**; **2)** il ROM passivo **(PROM)** della spalla dell'arto paretico in flessione anteriore **(FLEX)**, abduzione **(ABD)** e rotazione esterna **(RE)** (utilizzando un goniometro) oltre alla registrazione del consumo di FANS durante il periodo di *follow-up* (FIGG. 1-4).

▶ Dai risultati ottenuti è possibile concludere che nel protocollo riabilitativo multidisciplinare neuromotorio per pazienti colpiti da ictus ischemico il trattamento infiltrativo ecoguidato ha un ruolo decisivo quando la complicanza nota come SD, di prevalente eziologia muscolo-scheletrica (capsulite adesiva), si manifesta in fase precoce.

Ovviamente tanto maggiore è il danno neurologico residuo e più tardiva è la comparsa della complicanza, tanto minore risulterà efficace il trattamento infiltrativo ecoguidato perché altre cause non muscolo-scheletriche (CRPS e sensibilizzazione centrale) andranno a sostenere la sintomatologia algica.

CONSIDERAZIONI

Il trattamento infiltrativo con derivato cortisonico è risultato sicuramente efficace in fase iniziale, sia sul dolore sia sulla articolarità passiva della spalla, per poi perdere il proprio effetto benefico nel tempo.

D'altra parte, è ben noto in Letteratura l'effetto "tossico" del derivato cortisonico sui Tessuti biologici a prevalente

* **NdR. *Emineglect***: Deficit clinici come scarsa esplorazione visiva sinistra, valutazione imprecisa del punto medio di una linea, ipocinesi dell'arto sinistro e anosognia. Tali deficit derivano principalmente da lesione cerebrale destra.

componente collagenica.
Inoltre, l'utilizzo di questi farmaci risulta potenzialmente pericoloso quando impiegati su una popolazione fragile come quella oggetto di questo studio.
In circa metà dei casi sono stati registrati effetti indesiderati quali rialzi pressori, comparsa di cefalea ed eritema al volto. Ovviamente questo trattamento non è stato proposto ai diabetici o a individui con scarso controllo glicemico.

– Diversamente, il trattamento infiltrativo con Guna MD-Shoulder non ha fatto registrare alcuna reazione avversa, risultando – quindi – assolutamente sicuro.

Grazie all'utilizzo di Guna MD-Shoulder è stato possibile ottenere un effetto biologico di ricondizionamento organico delle strutture anatomiche compromesse, unitamente ad un effetto di distensione idraulica legata al volume di prodotto infiltrato, permettendo di ottenere un risultato positivo sulla stabilizzazione dell'articolazione scapolo-omerale, sulla sua articolarità e quindi sul sintomo dolore, sia diurno sia notturno, non solo in fase precoce, ma soprattutto nelle settimane successive al trattamento, con un continuo miglioramento degli *outcome* registrati nei *follow-up*.

Ovviamente tutto questo ha consentito di svolgere con miglior profitto da parte del paziente il trattamento riabilitativo neuromotorio proposto.

Il trattamento infiltrativo con MD-Shoulder, inoltre, sembra meglio controllare la progressione della patologia di spalla, riducendo la frequenza delle riacutizzazioni nel tempo (controllo del *network* citochinico pro-infiammatorio).

– Sarà necessario nei prossimi mesi confermare i risultati ottenuti ampliando il campione in studio e, in particolare, cercare di individuare il *timing* corretto per gli ulteriori trattamenti infiltrativi all'interno di un progetto riabilitativo individuale (trattamento di mantenimento). ■

Letteratura

- Basmajian J., Bazant F. – Factors preventing downward dislocation of the adducted shoulder joint. An electromyographic and morphological study. J. Bone Joint Surg Am., **1959** Oct.
- Feninno D., Bonacina A. – Associazione di Collagen MDs e CHELT terapia nel dolore osteo-articolare di spalla e di ginocchio. La Med. Biol. **2017**/2; 37-42.
- Guna Collagen Medical Devices. Il trattamento iniettivo delle affezioni osteo-artro-mio-fasciali. Dipartimento Scientifico & Medico Guna S.p.a. Settembre **2018**.
- Hun Jang M. *et* Al. – Effect of Intra-articular Hyaluronic Acid Injection on Hemiplegic Shoulder Pain After Stroke. Ann. Rehabil. Med. 40 (5): 835-844; **2016**.
- Lingren I., Brogardh C. – Post stroke shoulder pain and its association with upper extremity sensorimotor function, daily hand activities, perceived participation, and live satisfaction. PM & R. **2014**; 6; 781-789.
- Martinez-Calderon J. *et* Al. – The role of psychological factors in the perpetuation of pain intensity and disability in people with chronic shoulder pain: a systematic review. BMJ Open. **2018** Apr 13;8(4): e020703.
- Milani L. – Un nuovo e raffinato trattamento iniettivo delle patologie algiche dell'Apparato locomotore. Le proprietà *bio-scaffold* del collagene e suo utilizzo clinico. La Med. Biol., **2010**/3; 3-15.
- Milani L. – I Guna Collagen Medical Devices 10 anni dopo. Analisi ragionata di 2 recenti importanti ricerche e *update* della Letteratura. La Med. Biol. **2019**/2; 3-18.
- Nestorova R. *et* Al. – Bulgarian experience with injectable Collagen Guna Medical Devices in Shoulder periarthritis. Physiological Regulating Medicine **2020**; 9-16.
- Randelli F. *et* Al. – The Collagen-Based Medical Device MD-Tissue Acts as a Mechanical Scaffold Influencing Morpho-Functional Properties of Cultured Human Tenocytes. Cells, **2020**, 9, 2641: doi 10.3390/cells9122641.
- Soo Hoo J. *et* Al. – Central Hypersensitivity in chronic hemiplegic shoulder pain. Am J Phys Med Rehabil. **2013**; 92(1); 1-13.
- Torres-Parada M. *et* Al. – Post stroke shoulder pain subtypes classifying criteria: towards a more specific assessment and improved physical therapeutic care. Braz. J. Physical Therapy **2020**; 24 (2); 124-134.
- Wu T. *et* Al. – The application of sonography in shoulder pain evaluation and injection treatment after stroke: a systematic review. J. Phys Ther. Sci. 27: 3007-3010; **2016**.
- Zhu Y. *et* Al. – Pain management of hemiplegic shoulder pain post stroke in patients from Nanjing, China. Neural Regen Res. **2013**, Sep 5; 8 (25): 2389-2398.

Riferimento bibliografico

MILANO E. – Utilizzo di MD-Shoulder nel trattamento riabilitativo integrato del dolore di spalla in pazienti emiplegici post *stroke*.
La Med. Biol., **2021**/1; 25-29.

autore

Dott. Edoardo Milano
– Specialista in Medicina Fisica e Riabilitazione
– Direttore S.C. Medicina Fisica e Riabilitazione, Presidio Sanitario San Camillo - Torino
Strada Comunale Santa Margherita, 136
I – 10131 Torino



CLINICAL

E. Milano

UTILIZZO DI MD-SHOULDER NEL TRATTAMENTO RIABILITATIVO INTEGRATO DEL DOLORE DI SPALLA IN PAZIENTI EMIPLEGICI POST *STROKE*

MEDICAL DEVICE-SHOULDER IN THE INTEGRATED REHABILITATIVE TREATMENT OF SHOULDER PAIN IN POST-STROKE HEMIPLEGIC PATIENTS

RIASSUNTO

La spalla dolorosa (SD) è la complicanza più frequente nel paziente con emiplegia post *stroke*.
– La SD può manifestarsi nelle prime settimane dopo l'ictus (più frequentemente nei primi 3 mesi), oppure dopo 6-8 mesi dall'evento cerebrovascolare acuto (spalla dolorosa cronica).
– Abbiamo proceduto attraverso la selezione di 40 pazienti in regime di ricovero ordinario in Ospedale riabilitativo di II livello per ictus ischemico (provenienti da Ospedali per acuti - Reparto di *Stroke Unit*).
Tutti i pazienti lamentavano un dolore di spalla del lato emiplegico comparso nei primi 3 mesi dall'evento ischemico. La diagnosi di capsulite adesiva è stata formulata sia su base clinica e sintomatologica, sia attraverso RX standard ed ecografia muscolo-scheletrica.
– I pazienti sono stati suddivisi in modo *random* in 2 gruppi di trattamento (Gruppo A e Gruppo B), stratificati per età, genere ed intensità del dolore. Gli *outcome* sono stati valutati a 1, 6 e 10 mesi. Il Gruppo A veniva trattato con infiltrazione intrarticolare di Triamcinolone 40 mg 1 fiala e Ropivacaina 2% 3 ml (per un volume totale di 4 ml) a cadenza settimanale per le prime 2 settimane; il terzo trattamento veniva effettuato dopo 15 giorni dall'ultimo eseguito.
Il Gruppo B veniva trattato con infiltrazione di Guna MD-Shoulder 3 fiale (per un volume totale di 6 ml) intrarticolare (4 ml) e pericapsulare (i restanti 2 ml).
Grazie all'utilizzo di Guna MD-Shoulder è stato possibile ottenere un effetto biologico di ricondizionamento organico delle strutture anatomiche compromesse, permettendo di ottenere un risultato positivo sulla stabilizzazione dell'articolazione scapolo-omerale, sulla sua articolarità e quindi sul sintomo dolore, non solo in fase precoce, ma soprattutto nelle settimane successive al trattamento, con un continuo miglioramento degli *outcome* registrati nei *follow-up*.

PAROLE CHIAVE **DOLORE DI SPALLA, EMIPLEGIA POST *STROKE*, MD-SHOULDER**

INTRODUZIONE

La **spalla dolorosa (SD)** è la complicanza più frequente nel paziente con emiplegia da *stroke*.
La sua incidenza è molto variabile sec. gli studi clinici pubblicati in Letteratura medico-scientifica: le stime riportano percentuali comprese tra il **16%** e il **72%** dei casi.

– La SD può manifestarsi già nelle prime settimane dopo l'ictus (più frequentemente nei primi 3 mesi), così come presentarsi più tardivamente, dopo 6-8

SUMMARY: **Shoulder pain (SP) is the most frequent complication in patients with post-stroke hemiplegia.**
– SP can occur as early as the first weeks after the stroke (most frequently in the first 3 months), or 6-8 months after the acute cerebrovascular event (chronic painful shoulder).
– We proceeded through the selection of 40 patients undergoing ordinary hospitalization in a Level II rehabilitation hospital for ischemic stroke (coming from acute hospitals - Stroke Unit).
All patients complained shoulder pain on the hemiplegic side that appeared in the first 3 months after the ischemic event. The diagnosis of adhesive capsulitis was made on the basis of clinical and symptomatological findings as well as standard X-ray and musculoskeletal ultrasound.
– Patients were randomly divided into 2 treatment groups (Group A and Group B), stratified by age, gender and pain intensity. Outcomes were assessed at 1, 6 and 10 months. Group A was treated with intra-articular infiltration of Triamcinolone 40 mg 1 vial and Ropivacaine 2% 3 ml (total volume 4 ml) weekly for the first 2 weeks; the third treatment was given 15 days after the last treatment.
Group B was treated with infiltration of Guna MD-Shoulder 3 vials (for a total volume of 6 ml) intra-articularly (4 ml) and in the peri-capsule area (the remaining 2 ml). Thanks to the use of Guna MD-Shoulder it has been possible to obtain a biological effect of organic reconditioning of the compromised anatomical structures, allowing to obtain a positive result on the stabilisation of the scapulo-humeral joint, on its articularity and therefore on the pain symptom, not only in the early phase, but especially in the weeks following the treatment, with a continuous improvement of the outcomes recorded in the follow-ups.

KEY WORDS: **SHOULDER PAIN, POST-STROKE HEMIPLEGIA, MD-SHOULDER**

FIG. 1

PROM *(Passive Range of motion)* – Libertà articolare passiva.

Valori assoluti.

ABD = Abduzione
RE = Rotazione esterna
FLEX = Flessione anteriore

PROM – *PASSIVE RANGE OF MOTION*

		GRUPPO A	GRUPPO B
T0	ABD	120	122
	RE	94	93
	FLEX	35	34
T1	ABD	130	125
	RE	110	98
	FLEX	50	40
T2	ABD	131	135
	RE	100	100
	FLEX	54	55
T3	ABD	125	140
	RE	100	120
	FLEX	45	60

mesi dall'evento cerebrovascolare acuto (spalla dolorosa cronica).
Proprio per questo motivo la SD è una complicanza che può condizionare il trattamento riabilitativo neuromotorio del paziente e limitare in modo anche importante il recupero funzionale finalizzato allo svolgimento delle attività quotidiane.
Secondo gli studi consultati la SD è più frequente **1)** nei cerebrolesi destri, **2)** nei soggetti con spasticità Ashworth > 1, **3)** nell'ictus ischemico, **4)** nel genere femminile e **5)** nei pazienti anziani.

– L'eziopatogenesi del dolore di spalla del paziente emiplegico non è ben conosciuta.
Alla fine degli anni Cinquanta del secolo scorso, Basmajian & Bazant hanno attribuito l'origine del dolore di spalla dell'emiplegico alla **sublussazione** dell'**articolazione gleno-omerale (SGO)**.
– Questa ipotesi, meglio conosciuta come "Teorema di Basmajian", ha portato molti riabilitatori ad utilizzare ortesi in grado di contrastare la sublussazione.
Negli anni Novanta alcuni autori hanno, tuttavia, espresso alcune perplessità in merito alla "responsabilità" della SGO nel dolore di spalla dell'emiplegico, ritenendo che la loro seppur frequente associazione possa non necessariamente significare l'esistenza di una relazione causa-effetto.
– Attualmente la Letteratura è concorde nell'identificare essenzialmente tre possibili cause:

1) Patologie dei Tessuti molli periarticolari della SGO: lesione della cuffia dei rotatori, tendinopatia dei muscoli della cuffia dei rotatori (più frequentemente dei mm. sovraspinato, sottoscapolare e bicipite omerale), sublussazione scapolo-omerale e **caspulite adesiva** (la più frequente).
– Di certo queste cause sono conseguenze dello squilibrio funzionale dei muscoli agonisti ed antagonisti del cingolo scapolo-omerale e – conseguentemente – del sovraccarico articolare a cui è sottoposta la spalla nel corso dell'evoluzione cli-

FIG. 2

PROM *(Passive Range of motion)* – Libertà articolare passiva.

– Istogrammi secondo i valori esposti in Fig. 1.

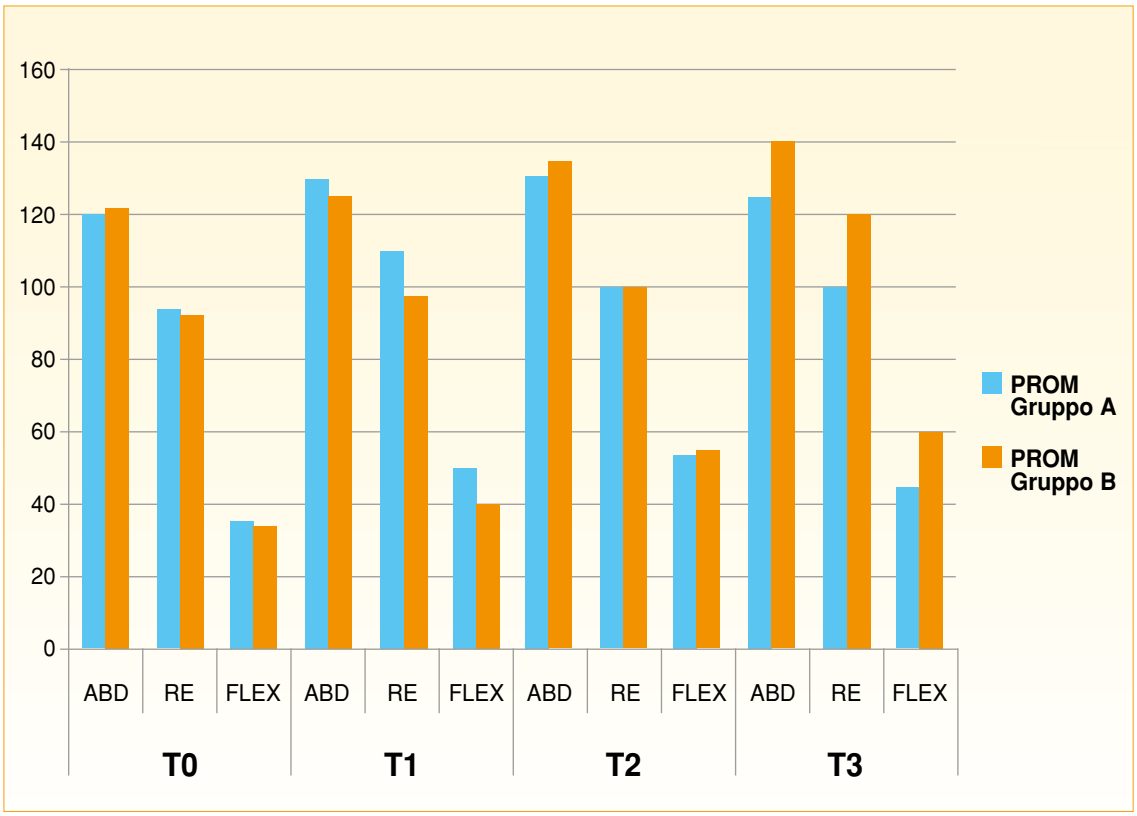

nica post *stroke*, dal passaggio dalla fase di flaccidità muscolare a quella di ipertono;

2) CRPS (*Complex Regional Pain Syndrome*, NdR), Sindrome dolorosa regionale complessa;

3) Dolore centrale *(Central Hypersensitivity)*: in questo caso il danno cerebrale ha spesso una precisa localizzazione visualizzabile in Risonanza Magnetica (talamo, gangli della base, angolo ponto-cerebellare, bulbo).

Identificare con precisione la causa della SD è spesso piuttosto complicato perché, in base al danno cerebrale, il paziente può presentare un quadro neurologico anche molto complesso con compromissione cognitiva, motoria e verbale con afasia. Inoltre, frequentemente i segni clinici e la sintomatologia sono piuttosto generici e difficilmente correlabili ad un'unica eziologia.
Occorre anche rammentare che non raramente la complessità clinica dei casi di SD può essere dovuta al sovrapporsi di più concause.

– In Letteratura vengono riportati come fattori che possono influenzare la comparsa e l'evoluzione della SD la presenza di un grave danno motorio (secondo la *Daniels Scale*), di alterazione importante del tono muscolare sia nella fase di flaccidità sia in quella di ipertonia, e di disturbi del linguaggio (indice di compromissione cognitiva).

Il trattamento convenzionale, non sempre soddisfacente nella pratica clinica e spesso condizionato dal fatto che questi pazienti sono molto fragili, prevede la prescrizione ed utilizzo di **1)** ortesi di arto superiore, **2)** terapia farmacologica antalgica, antinfiammatoria e miorilassante centrale, **3)** terapia infiltrativa peri-intrarticolare con derivato cortisonico e **4)** adeguato protocollo riabilitativo neuromotorio, eventualmente con **5)** associazione della terapia fisica antalgica e stimolazione elettrica funzionale (FES).

La ricerca per ottimizzare un trattamento conservativo riabilitativo nella SD post *stroke* da eziopatogenesi essenzialmente muscolo-scheletrica (capsulite adesiva) che tenesse conto di tutte le strutture anatomiche coinvolte, ha consentito di formulare alcune considerazioni.

L'utilizzo di dispositivi medici iniettabili a base di collagene suino *(Medical Device)* consente un più efficace e specifico posizionamento *in loco* del collagene, con la funzione di veicolazione e di stabilizzazione.

– Questo permette di rimpiazzare, rinforzare, strutturare e proteggere (barriera di adesione) cartilagini, tendini, legamenti e capsule articolari, migliorando l'assetto delle fibre collagene e di tutte le strutture anatomiche in cui esso è contenuto, e quindi di fornire un supporto meccanico al Distretto anatomico interessato.

WBS – DOLORE DIURNO E NOTTURNO

		GRUPPO A	GRUPPO B
T0	N	4,2	3,5
	D	7,1	6
T1	N	3,5	3
	D	4,2	5,2
T2	N	2,1	2,1
	D	4	4
T3	N	2,3	2,1
	D	6	3,2

FIG. 3

WBS *(Wong-Baker Scale)* – Valori assoluti.

N – Notturno
D – Diurno

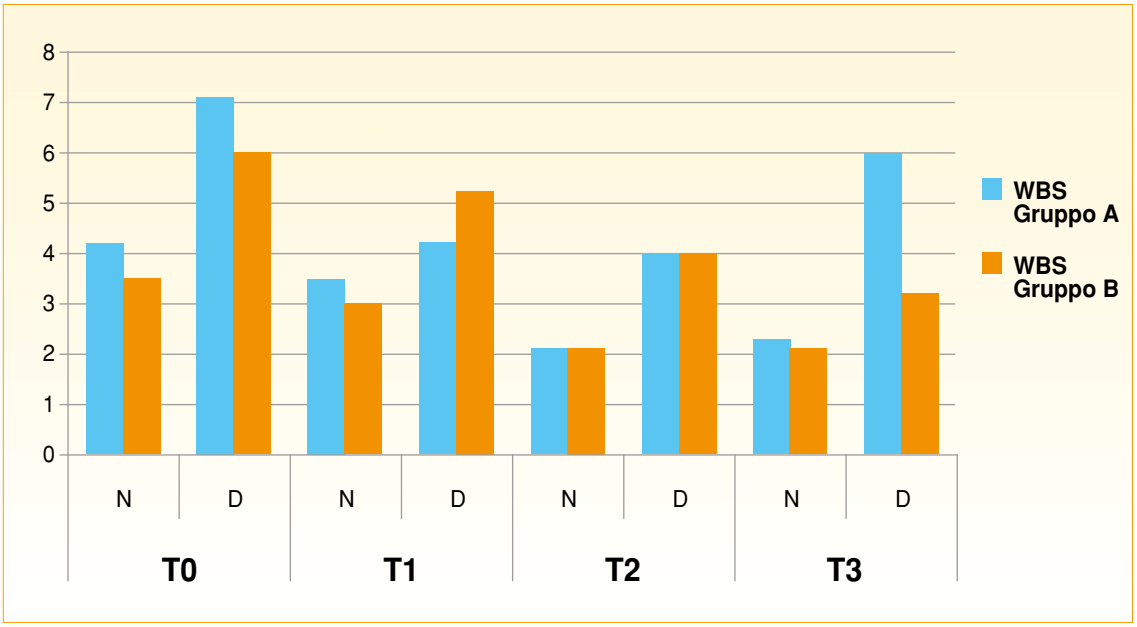

FIG. 4

WBS *(Wong-Baker Scale)*

– Istogrammi secondo i valori esposti in Fig. 3.

N – Notturno
D – Diurno

MATERIALI E METODI

Pertanto, la nostra ipotesi di lavoro è stata che un trattamento infiltrativo con **Guna MD-Shoulder** avrebbe potuto ricondizionare la struttura anatomica compromessa e migliorare la stabilità della spalla; un trattamento "combinato" può migliorare gli *outcome* riabilitativi funzionali e/o produrre un controllo migliore sul dolore in fase subacuta, nonché condizionare positivamente la progressione della patologia (minor frequenza degli episodi di riacutizzazione).

– Abbiamo proceduto attraverso la selezione di **40 pazienti** in regime di ricovero ordinario in Ospedale riabilitativo di II livello per ictus ischemico (provenienti da Ospedali per acuti - Reparto di *Stroke Unit*).
Tutti i pazienti lamentavano un dolore di spalla del lato emiplegico comparso nei primi 3 mesi dall'evento ischemico (la comparsa di SD dopo 3 mesi è sostenuta più frequentemente da un dolore centrale o CRPS).
La diagnosi di capsulite adesiva è stata formulata sia su base clinica e sintomatologica, sia attraverso RX standard ed ecografia muscolo-scheletrica.

– I pazienti sono stati suddivisi in modo *random* in **2 gruppi** di trattamento (**Gruppo A** e **Gruppo B**), stratificati per età, genere ed intensità del dolore *(Wong-Baker Scale)*. Gli *outcome* sono stati valutati a 1, 6 e 10 mesi.

– Criteri di inclusione: pazienti F e M di età compresa tra 55 e 75 anni con ictus ischemico recente; diagnosi clinica e strumentale di SD del lato emiplegico per capsulite adesiva, da meno di 3 mesi dall'evento ischemico cerebrale; WBS *(Wong-Baker Scale)* > 5, senza assunzione di FANS, cortisonici e oppiacei.

– Criteri di esclusione: in anamnesi remota episodi di SD da patologie muscolo-scheletriche; pregressa frattura di spalla e gomito; Artrite reumatoide; diagnosi attuale di rottura della cuffia dei rotatori e di tendinopatie calcifiche; episodi di sublussazione di spalla durante la fase di flaccidità muscolare; comorbilità importante (CIRS 4); Malattia di Parkinson; demenza (valutata con il *Mini-Mental State Examination*); importante danno neurologico (*emineglect**, disturbi del linguaggio, ipertono muscolare Ashworth > 3, severo danno motorio residuo secondo la *Daniels Scale*); utilizzo di farmaci anticoagulanti (warfarin o NAO); utilizzo nell'ultimo mese di farmaci oppiacei o derivati cortisonici; trattamento infiltrativo intra-periarticolare di spalla negli ultimi 3 mesi.

Entrambi i gruppi di trattamento (A e B) prevedevano lo stesso trattamento protocollare rieducativo multidisciplinare (PDTA interaziendale) incentrato sul trattamento neuromotorio (mobilizzazione dell'arto paretico, facilitazione del reclutamento attivo delle unità neuromuscolari, inibizione dell'ipertono muscolare e coordinazione dell'attività inibitoria ed eccitatoria dei muscoli agonisti-antagonisti durante l'esecuzione dei diversi compiti motori), presa in carico neuropsicologica per la stimolazione delle afferenze cognitivo-motorie, educazione ergonomica e terapia occupazionale per il recupero delle attività quotidiane e lavorative.

Il trattamento rieducativo multidisciplinare durante i 60 giorni di ricovero ordinario veniva svolto nell'arco temporale quotidiano di 3 ore.
Successivamente il paziente cambiava *setting* riabilitativo passando ad un trattamento ambulatoriale quotidiano della durata di circa un'ora, per un totale di 10 sedute.

• Entrambi i gruppi di trattamento (A e B) venivano – inoltre – sottoposti a trattamento infiltrativo ecoguidato (*Clarius Ultrasound* portatile sonda lineare).

Il **Gruppo A** veniva trattato con infiltrazione intrarticolare di **Triamcinolone** 40 mg 1 fiala e **Ropivacaina 2%** 3 ml (per un volume totale di 4 ml) a cadenza settimanale per le prime 2 settimane; il terzo trattamento veniva effettuato dopo 15 giorni dall'ultimo eseguito.

Il **Gruppo B** veniva trattato con infiltrazione di **Guna MD-Shoulder** 3 fiale (per un volume totale di 6 ml) intrarticolare (4 ml) e pericapsulare (i restanti 2 ml).

Sono stati quindi indagati come *outcome* clinici e funzionali **1)** il dolore notturno e diurno **(WBS)**; **2)** il ROM passivo **(PROM)** della spalla dell'arto paretico in flessione anteriore **(FLEX)**, abduzione **(ABD)** e rotazione esterna **(RE)** (utilizzando un goniometro) oltre alla registrazione del consumo di FANS durante il periodo di *follow-up* (FIGG. 1-4).

▶ Dai risultati ottenuti è possibile concludere che nel protocollo riabilitativo multidisciplinare neuromotorio per pazienti colpiti da ictus ischemico il trattamento infiltrativo ecoguidato ha un ruolo decisivo quando la complicanza nota come SD, di prevalente eziologia muscolo-scheletrica (capsulite adesiva), si manifesta in fase precoce.

Ovviamente tanto maggiore è il danno neurologico residuo e più tardiva è la comparsa della complicanza, tanto minore risulterà efficace il trattamento infiltrativo ecoguidato perché altre cause non muscolo-scheletriche (CRPS e sensibilizzazione centrale) andranno a sostenere la sintomatologia algica.

CONSIDERAZIONI

Il trattamento infiltrativo con derivato cortisonico è risultato sicuramente efficace in fase iniziale, sia sul dolore sia sulla articolarità passiva della spalla, per poi perdere il proprio effetto benefico nel tempo.

D'altra parte, è ben noto in Letteratura l'effetto "tossico" del derivato cortisonico sui Tessuti biologici a prevalente

* **NdR. *Emineglect***: Deficit clinici come scarsa esplorazione visiva sinistra, valutazione imprecisa del punto medio di una linea, ipocinesi dell'arto sinistro e anosognia. Tali deficit derivano principalmente da lesione cerebrale destra.

componente collagenica.
Inoltre, l'utilizzo di questi farmaci risulta potenzialmente pericoloso quando impiegati su una popolazione fragile come quella oggetto di questo studio.
In circa metà dei casi sono stati registrati effetti indesiderati quali rialzi pressori, comparsa di cefalea ed eritema al volto. Ovviamente questo trattamento non è stato proposto ai diabetici o a individui con scarso controllo glicemico.

– Diversamente, il trattamento infiltrativo con Guna MD-Shoulder non ha fatto registrare alcuna reazione avversa, risultando – quindi – assolutamente sicuro.

Grazie all'utilizzo di Guna MD-Shoulder è stato possibile ottenere un effetto biologico di ricondizionamento organico delle strutture anatomiche compromesse, unitamente ad un effetto di distensione idraulica legata al volume di prodotto infiltrato, permettendo di ottenere un risultato positivo sulla stabilizzazione dell'articolazione scapolo-omerale, sulla sua articolarità e quindi sul sintomo dolore, sia diurno sia notturno, non solo in fase precoce, ma soprattutto nelle settimane successive al trattamento, con un continuo miglioramento degli *outcome* registrati nei *follow-up*.

Ovviamente tutto questo ha consentito di svolgere con miglior profitto da parte del paziente il trattamento riabilitativo neuromotorio proposto.

Il trattamento infiltrativo con MD-Shoulder, inoltre, sembra meglio controllare la progressione della patologia di spalla, riducendo la frequenza delle riacutizzazioni nel tempo (controllo del *network* citochinico pro-infiammatorio).

– Sarà necessario nei prossimi mesi confermare i risultati ottenuti ampliando il campione in studio e, in particolare, cercare di individuare il *timing* corretto per gli ulteriori trattamenti infiltrativi all'interno di un progetto riabilitativo individuale (trattamento di mantenimento). ■

Letteratura

- Basmajian J., Bazant F. – Factors preventing downward dislocation of the adducted shoulder joint. An electromyographic and morphological study. J. Bone Joint Surg Am., **1959** Oct.
- Feninno D., Bonacina A. – Associazione di Collagen MDs e CHELT terapia nel dolore osteo-articolare di spalla e di ginocchio. La Med. Biol. **2017**/2; 37-42.
- Guna Collagen Medical Devices. Il trattamento iniettivo delle affezioni osteo-artro-mio-fasciali. Dipartimento Scientifico & Medico Guna S.p.a. Settembre **2018**.
- Hun Jang M. *et* Al. – Effect of Intra-articular Hyaluronic Acid Injection on Hemiplegic Shoulder Pain After Stroke. Ann. Rehabil. Med. 40 (5): 835-844; **2016**.
- Lingren I., Brogardh C. – Post stroke shoulder pain and its association with upper extremity sensorimotor function, daily hand activities, perceived participation, and live satisfaction. PM & R. **2014**; 6; 781-789.
- Martinez-Calderon J. *et* Al. – The role of psychological factors in the perpetuation of pain intensity and disability in people with chronic shoulder pain: a systematic review. BMJ Open. **2018** Apr 13;8(4): e020703.
- Milani L. – Un nuovo e raffinato trattamento iniettivo delle patologie algiche dell'Apparato locomotore. Le proprietà *bio-scaffold* del collagene e suo utilizzo clinico. La Med. Biol., **2010**/3; 3-15.
- Milani L. – I Guna Collagen Medical Devices 10 anni dopo. Analisi ragionata di 2 recenti importanti ricerche e *update* della Letteratura. La Med. Biol. **2019**/2; 3-18.
- Nestorova R. *et* Al. – Bulgarian experience with injectable Collagen Guna Medical Devices in Shoulder periarthritis. Physiological Regulating Medicine **2020**; 9-16.
- Randelli F. *et* Al. – The Collagen-Based Medical Device MD-Tissue Acts as a Mechanical Scaffold Influencing Morpho-Functional Properties of Cultured Human Tenocytes. Cells, **2020**, 9, 2641: doi 10.3390/cells9122641.
- Soo Hoo J. *et* Al. – Central Hypersensitivity in chronic hemiplegic shoulder pain. Am J Phys Med Rehabil. **2013**; 92(1); 1-13.
- Torres-Parada M. *et* Al. – Post stroke shoulder pain subtypes classifying criteria: towards a more specific assessment and improved physical therapeutic care. Braz. J. Physical Therapy **2020**; 24 (2); 124-134.
- Wu T. *et* Al. – The application of sonography in shoulder pain evaluation and injection treatment after stroke: a systematic review. J. Phys Ther. Sci. 27: 3007-3010; **2016**.
- Zhu Y. *et* Al. – Pain management of hemiplegic shoulder pain post stroke in patients from Nanjing, China. Neural Regen Res. **2013**, Sep 5; 8 (25): 2389-2398.

Riferimento bibliografico

MILANO E. – Utilizzo di MD-Shoulder nel trattamento riabilitativo integrato del dolore di spalla in pazienti emiplegici post *stroke*.
La Med. Biol., **2021**/1; 25-29.

autore

Dott. Edoardo Milano
– Specialista in Medicina Fisica e Riabilitazione
– Direttore S.C. Medicina Fisica e Riabilitazione, Presidio Sanitario San Camillo - Torino
Strada Comunale Santa Margherita, 136
I – 10131 Torino

ORIGINAL ARTICLE

Nr 2019;9 (4):584-589

Treatment of Lateral Epicondylitis with Collagen Injections: a Pilot Study

B. Corrado, G. Mazzuoccolo, L. Liguori, V. A. Chirico, M. Costanzo, I. Bonini, G. Bove, L. Curci

Department of Public Health, University Federico II of Naples, Italy

CORRESPONDING AUTHOR:
Bruno Corrado
Physical Medicine and Rehabilitation
Department of Public Health
University Federico II of Naples
Via S. Pansini n.5, 80131
Naples, Italy
Phone: +390817462796
E-mail: bruno.corrado@unina.it

DOI:
10.32098/mltj.04.2019.14

LEVEL OF EVIDENCE: 4

SUMMARY

Background. Lateral epicondylitis, or tennis elbow, is the prevalent cause of elbow pain among adults. Collagen injections are used to treat different musculoskeletal disorders. Type I porcine collagen has proved to enhance tendon repair in vitro. Aims of the present pilot study were to verify the effects of type I porcine collagen injections on pain and disability in patients with tennis elbow and therefore to check if there are grounds for carry out a randomized controlled trial.

Methods. Fifty patients, who have been suffering lateral epicondylitis for at least 6 months, were treated with a series of 5 type I porcine collagen injections, at weekly intervals. The Patient-Rated Tennis Elbow Evaluation questionnaire was employed to verify the effects of collagen injections at 1-month and 3-month follow-up.

Results. As regards the baseline, the total score showed an average reduction of 57% (55% in terms of pain and 58% in terms of function) at 1-month follow-up and an average reduction of 66.1% (68.9% in terms of pain and 63.2% in terms of function) at 3-month follow-up. The results were statistically significant ($p<0.05$) according to the Kruskal-Wallis test.

Conclusions. Up until now there were no studies about treatment of tennis elbow with collagen injections. Compared to other regenerative injection therapies, collagen injections seemed to be one of the most effective and fast-acting. The positive findings of this pilot study can be the bases for conducting clinical trials with higher level of evidence.

KEY WORDS

collagen; injections; lateral epicondylitis; tendinopathy; tennis elbow

BACKGROUND

Lateral epicondylitis (LE), also known as tennis elbow, is a frequent painful syndrome of the elbow, due to tendinopathy of the common extensor tendon at the lateral epicondyle of the humerus (1). The prevalence of LE in adults is between 1% and 3%; it occurs most frequently in the fourth and fifth decades of life, with no gender-related predisposition. As regards etiopathogenesis, causes are not always clearly identified (2). However, the main risk factors are well known: old age, high Body Mass Index (BMI), high total cholesterol levels, previous rotator cuff disease, De Quervain's disease, carpal tunnel syndrome, smoking, and low social status (3). LE is often associated with activities involving repetitive movements, such as grabbing objects, wrist extension, forearm supination or pronation. The most involved muscles in the pathogenesis of LE are the extensor carpi radialis brevis (ECRB), then the supinator and other extensor muscles such as the extensor carpi radialis longus (ECRL), extensor digitorum (ED), extensor digiti minimi (EDM) and extensor carpi ulnaris (ECU). Despite the name with which this pathology is known, only 5-10% of patients with lateral epicondylitis actually play tennis (4).

Considering the absence of any inflammatory process in the LE histology findings, the inflammation theory of the disease has been fully rejected (5). At this stage, the majority of the authors consider LE as a degenerative process triggered by a single trauma or several repetitive microtrauma (6). Nirschl first described the LE pathogenesis as angiofibroblas-

tic proliferation, in which tendons exhibit hyperactivity of fibroblasts, vascular hyperplasia and unstructured collagen fibers (with loss of the physiological compactness and orientation) (7). More recently, it has been shown that LE tendinosis is characterized by the variability in tendon cell density, the extracellular matrix alteration, the presence of chondroid-like proteins, and the increase of water in the tendon structure. Moreover, an increase in matrix metalloproteinases has been described together with anarchic neovascularization and sprouting of small nerve fibers with receptors for substance P in areas that are physiologically almost entirely deprived of them (8). Another histological feature of LE is the reduction of type I collagen within the tendon structure. Type I collagen is gradually replaced by type III collagen, which shows reduced fiber cross-linking and consequent change of the structure of collagen fibrils (chaotic and not linear anymore). Therefore, the tendon will have less resistance to stresses and will be more susceptible to injuries (9).
The above-mentioned histological findings are progressive and lead slowly to clinical symptoms, which are, by the way, quite heterogeneous. Mostly patients refer a pain anteriorly or above the lateral epicondyle of the elbow. The pain typically radiates towards the bellies of forearm extensor muscles. Pain may be intermittent, persistent but mild, or severe with functional disability. Often the pain's trigger is the contraction of carpal and digital extensor muscles.
There are several clinical tests for the diagnosis of LE: Maudley's test, Thomson's manoeuvre, the chair lift test and the hand-grip strength evaluation. Imaging can be of use for the diagnosis of LE, above all ultrasounds and Magnetic Resonance (10). The electrodiagnostic evaluation of the posterior interosseous nerve and the elbow X-ray can play an important role in the differential diagnosis (5).
Despite the high prevalence of LE, there is still no agreement about treatment. Following limitation of physical activities and analgesic drugs use, a spontaneous remission of the disease may occur. In the event of symptoms persistence, several treatments are available, both conservative and surgical. The aim of the surgical treatment is the debridement of the angiofibrotic tissue produced during the tendon degenerative process and, eventually, the injured tendons reconstruction. LE conservative treatment includes: rest, physical therapy, braces, medicated plaster (11), Non-Steroidal Anti-Inflammatory Drugs (NSAIDs), Extracorporeal Shock-Wave Therapy (ESWT), percutaneous radiofrequency lesioning, laser therapy, acupuncture, and injection therapy (12). Several injection therapy options are available and described in the medical literature, including injection of: corticosteroids, hyaluronic acid (HA), botulinum toxin, platelet-rich plasma (PRP), tenocyte-like cells derived from cutaneous fibroblasts, and stem cells derived from autologous adipose tissue (12). These injection treatments have shown variable effectiveness and have some criticalities. For example, corticosteroids are useful in the short term, but useless in the long term; PRP or autologous stem cells are expensive and not easy to use.
Collagen injections are used to treat different musculoskeletal disorders (13-15). However, to date no studies on the effectiveness of collagen injections in treating tennis elbow have been published. Biological rationale for the use of type I porcine collagen injections in the treatment of LE was based on the results of the 2018 study by Randelli et al. (16), who stated that type I porcine collagen could induce in tenocytes an anabolic phenotype by stimulating tenocyte proliferation and migration and type I collagen synthesis, maturation, and secretion, thus favoring tendon repair.
The aims of this pilot study were (a) to evaluate the effects of a series of 5 collagen injections (once a week) on pain and disability in a group of patients who have been affected by LE for at least 6 months, and consequently, (b) to investigate whether crucial components of a randomized controlled trial (RCT) will be feasible.

MATERIALS AND METHODS

This is a prospective observational pilot study and was carried out at Federico II University Hospital in Naples, Italy, Department of Rehabilitation and Orthopedics. The subjects were all outpatients and we enrolled them from January 2017 to October 2018. All the patients who referred symptoms of LE was evaluated to verify the criteria for the enrollment. The inclusion criteria were: (a) age >18 years, (b) clinical symptoms of LE for at least 6 months, (c) lack of therapy in the last 6 months, (d) pain triggered by pression on lateral epicondyle (on proximal insertion of the common extensor tendon), (e) positive Maudley's test and Thomson's manoeuvre, (f) absence of bone lesions on plain X-ray. The exclusion criteria are listed in **table I**. After a full and clear description of the study protocol, all patients enrolled were invited to sign the informed consent. The study was carried out in accordance with the principles of the Declaration of Helsinki and meets the ethical standards of the journal (17) and of the local ethics committee as well.
We enrolled 50 patients, of which 33 males and 17 females, with an average age of 52.25 ± 13.25 years. For the treatment we planned five injections of 2 ml porcine type I collagen, once a week. Injections were performed using the palpatory technique at the level of the proximal insertion of the wrist and fingers extensor tendons on the lateral epicondyle. The palpatory technique has proved to be accurate (18) and with the same effectiveness of the echo-guided method (19). No other treatment has been associated with collagen injections.

Table I. Exclusion criteria.

Traumatic elbow injuries in the previous 6 weeks
Elbow instability
Previous surgery of the elbow
Any other pathology affecting the same arm
Cervicobrachial pain syndrome
Contraindications to injection therapy
Any other therapy for epicondylitis in the last 6 months
Hemorrhagic diathesis or anticoagulant therapy
Local or systemic infections
Diabetes or autoimmune diseases
Obesity (Body Mass Index ≥ 30)
Definite chronic hyperglicemia (HbA1c ≥ 6.5%)
Hypercholesterolemia (total cholesterol levels ≥ 240 mg/dL)
Definite hypertension (SBP ≥ 140 mmHg or DBP ≥ 85 mmHg)
Pregnancy or feeding time
Psychiatric disorders

Patients were evaluated at the time of enrollment (T0), and one month (T1) and three months (T2) after the last injection by means of the Patient-Rated Tennis Elbow Evaluation (PRTEE) questionnaire. The PRTEE was introduced in clinical practice by MacDermid in 2005 (20). It is a self-compiled 15-item questionnaire that assesses pain and disability in patients with tennis elbow. The PRTEE consists of 2 subscales: pain (5 items) and function (10 items). The function subscale, in its turn, includes usual activities (4 items) and specific activities (6 items). Each item has a score between 0 (no pain or disability) and 10 (the worst possible pain or complete disability). The total score goes from 0 to 100, with the highest scores indicating the worse situation in terms of pain and disability. Pain and function are equally represented in the score. The PRTEE questionnaire is highly reliable, reproducible and sensitive (21). In the present study we used the 2012 Italian version of the PRTEE questionnaire (22).

RESULTS

The Kruskal-Wallis test and the Dunn's post-hoc analysis were employed for the statistical analysis. The confidence interval was established at 95% ($p < 0.05$). Both the average total score on the PRTEE questionnaire and the average scores of the pain and function subscales have been taken into consideration. At the time of enrollment (T0) the average scores of the PRTEE questionnaire were: (a) total score 68.42 ± 16.50, (b) pain score 35.6 ± 7.57, and (c) function score 32.82 ± 9.96. At T1 follow-up (1 month after last injection) the scores were: (a) total score 29.74 ± 16.95, (b) pain score 15.9 ± 8.9, function score 13.84 ± 9.33. At T2 follow-up (3 months after last injection) the scores were: (a) total score 23.17 ± 13.68, (b) pain score 11.08 ± 6.08, function score 12.09 ± 8.9. The Kruskal-Wallis test provided very strong evidence ($p = 0.000$) for all the three variables analysed (pain score, function score and total score). The Dunn's post-hoc tests were carried out in order to analyse the differences between the three pairs of groups (T0-T1, T0-T2, and T1-T2) for each variable. There was always very strong evidence ($p = 0.000$) of a difference between the group T0 and the group T1 and between the group T0 and the group T2. By contrast, there was never evidence of a difference between the group T1 and the group T2 ($p > 0.05$). As regards the score's variations between T0 and T1, we observed a 55% reduction in the pain score, a 58% reduction in the function score, and a 57% reduction in the total score. Finally, with reference to the score's variations between T0 and T2, a 68.9% reduction in the pain score, a 63.2% reduction in the function score and a 66.1% reduction in the total score were registered. No adverse event has been described after collagen injections, except for some cases of burning sensation at the injection site which resolved spontaneously in a few hours.
All the results are summarized in **figures 1**, ***2*** and **3**.

DISCUSSION

LE is the most frequent cause of elbow pain in adults and, from the etiological point of view, it can be defined as an angiofibroblastic tendinosis. Currently there isn't a consensus regarding the treatment of LE. Many conservative therapeutic approaches have been proposed, both systemic and local, but until now, few of them have valid clinical evidence. Injection therapy is one of the most studied therapeutic approach. This treatment allows the drug to reach the tendon directly, increasing drug effectiveness and reducing systemic side effects. In the recent literature some drugs have proved to be particularly effective in treating LE if administered by infiltration: HA, PRP, dextrose (prolotherapy), high volume 0,9% saline solution and botulinum toxin.
At this stage there aren't in literature studies about collagen injection in the treatment of LE. Therefore, in this pilot study we wanted to evaluate the collagen injection therapy in a cohort of 50 subjects affected by tennis elbow (5 injections, once a week, of type I porcine collagen). The results were evaluated by administering the PRTEE questionnaire, before the first injection, and one month and three months after the last injection. We observed a 57% reduction in the PRTEE total score at T1 follow-up (55% in the PRTEE

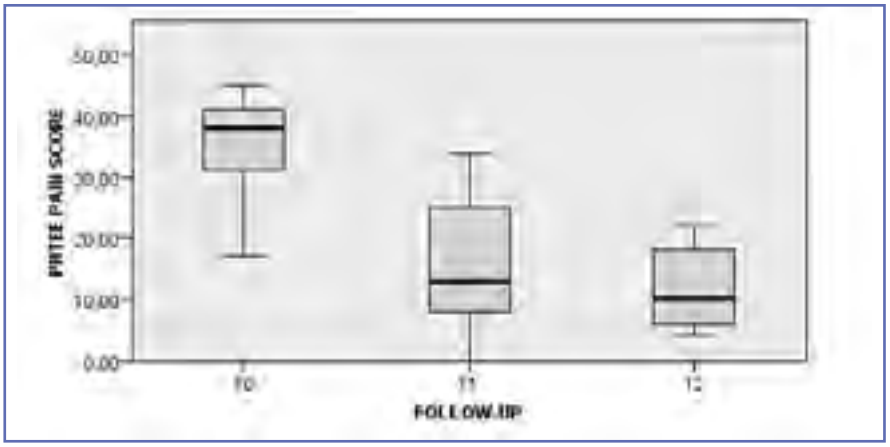

Figure 1. PRTEE function subscale score at baseline (T0), and 1 month (T1) and 3 months (T2) after the last injection.

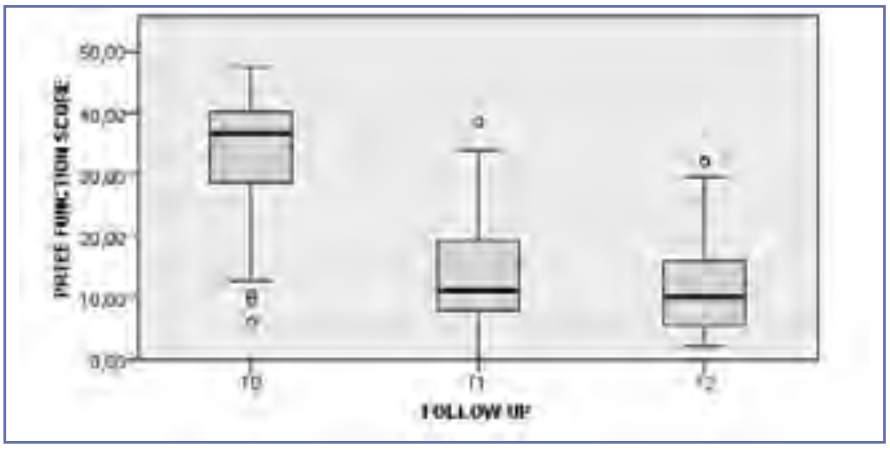

Figure 2. PRTEE pain subscale score at baseline (T0), and 1 month (T1) and 3 months (T2) after the last injection.

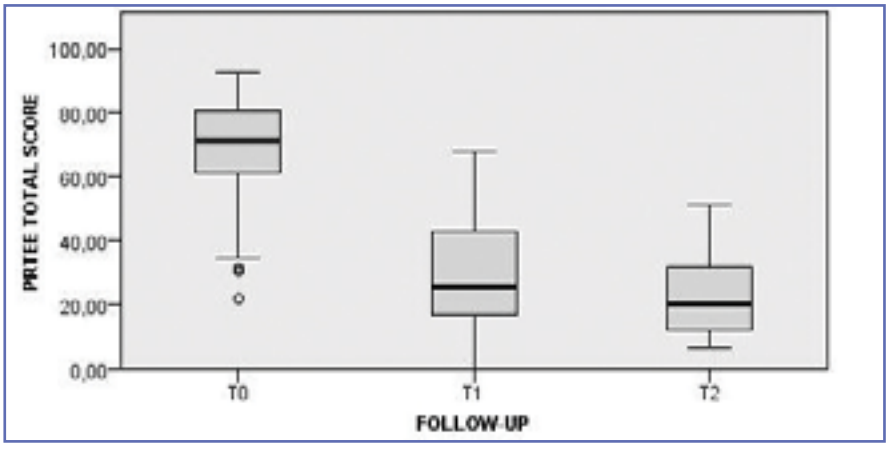

Figure 3. PRTEE total score at baseline (T0), and 1 month (T1) and 3 months (T2) after the last injection.

pain score and 58% in the PRTEE function score, respectively). Finally, three months after the last injection, the PRTEE total score achieved a 66.1% reduction (68.9% as regards the pain score and 63.2% as regards the function score).

Since there are no studies on this topic in the literature, we cannot make a direct comparison.

However, it seemed appropriate to compare our results with other studies in which the effectiveness of regenerative injection therapies has been evaluated, such as the injection of hypertonic dextrose and sodium morruate (prolotherapy), the injection of HA and chondroitin sulfate (CS), and finally the injection of PRP associated with a scaffold of human collagen. All the considered studies used the PRTEE questionnaire for the evaluation of results. Therefore, we could make the comparison.

Rabago et al. in 2013 carried out a randomized controlled trial in order to test the effectiveness of injection of hypertonic dextrose and sodium morruate (prolotherapy) in the treatment of tennis elbow (23). Nine patients were treated with prolotherapy and the results were compared with those obtained in a homogeneous control group treated with the "wait-and-see" approach. The average total score of the PRTEE questionnaire in the treated group was reduced by 5.2% after 4 weeks, by 23.8% after 6 weeks, by 53.5% after 16 weeks and by 74.9% after 32 weeks. The differences with the results obtained in the control group were statistically significant at 6 and at 12 weeks, while no statistically significant differences were found at 4 weeks. The control group did not carry out the follow-up evaluation at 32 weeks.

In their 2015 prospective randomized controlled trial, Tosun et al. evaluated the effects of a single HA + CS injection in 25 patients with LE and compared the results with a single cortisone +

anesthetic injection (control group)(24). In the treated group the authors reported a 51.35% of mean total score reduction after 3 months and a 61.72% after 6 months. The difference between the two groups was statistically significant only at the third month follow-up evaluation.
In a recent paper (2019), Farkash et al. showed good results in LE treatment with a single PRP injection plus a scaffold of human collagen (25). Forty patients were enrolled and the results showed a 34% reduction in the average score at 1 month and a 59% at 6 months, compared to baseline values. We can compare our results at 1-month follow-up with those achieved in the studies by Rabago and Farkash. In the aforementioned trials we can see an average total score reduction of 5.2% and 34%, respectively, while in our cohort study we obtained a reduction of 57%. In his study, Tosun described a 51.35% reduction after a 3-month follow up. This result is lower than the one obtained in our sample after the same time of follow-up (66.1%). We underline that the 5 collagen injections, proposed in our therapeutic approach, have obtained better results at 1 month than the single injection of dextrose + morruate and PRP + collagen scaffold (higher difference in the first and less in the second case) and at the same time our protocol showed greater effectiveness than a single HA + CS injection after a 3-month follow-up.
The present study has several limitations: (a) a relatively small sample, (b) the lack of a control group, (c) the LE diagnosis based solely on history, physical examination and X-ray, and (d) the use of a subjective evaluation tool. However, it should be emphasized that this is a pilot study, and its objective was to evaluate the feasibility of a subsequent randomized controlled clinical trial. To date indeed, this is the first study in the literature on the effectiveness of collagen injection therapy in tennis elbow.
In conclusion, this pilot study has shown that a series of 5 collagen injections, at weekly intervals, is able to reduce significantly pain symptoms and improve the function in a very short time (1 month), in a group of 50 patients with LE. Moreover, we stated that the good results further increase two months later. Therefore, we can conclude that there are grounds for carrying out a RCT to confirm our preliminary data.

CONFLICT OF INTERESTS

The authors declare that they have no conflicts of interest.

REFERENCES

1. Longo UG, Franceschetti E, Rizzello G, Petrillo S, Denaro V. Elbow tendinopathy. Muscles Ligaments Tendons J. 2012;2:115-120.
2. Shiri R, Viikari-Juntura E, Varonen H, Heliövaara M. Prevalence and determinants of lateral and medial epicondylitis: a population study. Am J Epidemiol. 2006;164:1065-1074.
3. Lee SH, Gong HS, Kim S, Kim J, Baek GH. Is there a relation between lateral epicondylitis and total cholesterol levels? Arthroscopy. 2019;35:1379-1384. doi: 10.1016/j.arthro.2019.01.048.
4. Cohen M, da Rocha Motta Filho G. Lateral epicondylitis of the elbow. Rev Bras Ortop. 2012;47:414-420. doi: 10.1016/S2255-4971(15)30121-X.
5. Vaquero-Picado A, Barco R, Antuña SA. Lateral epicondylitis of the elbow. EFORT Open Rev. 2016;1:391-397. doi: 10.1302/2058-5241.1.000049.
6. De Smedt T, de Jong A, Leemput WV, et al. Lateral epicondylitis in tennis: update on aetiology, biomechanics, and treatment. Br J Sports Med. 2007;41:816-819.
7. Richer N, Marchand AA, Descarreaux M. Management of chronic lateral epicondylitis with manual therapy and local cryostimulation: A Pilot Study. J Chiropr Med. 2017;16:279–288. doi: 10.1016/j.jcm.2017.07.001.
8. Xu Y, Murrell GAC. The basic science of tendinopathy. Clin Orthop Relat Res. 2008;466:1528-1538. doi: 10.1007/s11999-008-0286-4.
9. Riley GP, Harrall RL, Constant CR, Chard MD, Cawston TE, Hazleman BL. Tendon degeneration and chronic shoulder pain: changes in the collagen composition of the human rotator cuff tendons in rotator cuff tendinitis. Ann Rheum Dis. 1994;53:359-366. doi: 10.1136/ard.53.6.359.
10. Cha YK, Kim SJ, Park NH, Kim JY, Kim JH, Park JY. Magnetic resonance imaging of patients with lateral epicondylitis: Relationship between pain and severity of imaging features in elbow joints. Acta Orthop Traumatol Turc. 2019;S1017-995X:30499-30501. doi: 10.1016/j.aott.2019.04.006. [Epub ahead of print].
11. Frizziero A, Causero A, Bernasconi S, et al. Efficacy of betamethasone valerate medicated plaster on painful chronic elbow tendinopathy: a double-blind, randomized, placebo-controlled trial. Muscles Ligaments Tendons J. 2016;6(1):131-139. doi: 10.11138/mltj/2016.6.1.131.
12. Lai WC, Erickson BJ, Mlynarek RA, Wang D. Chronic lateral epicondylitis: challenges and solutions. Open Access J Sports Med. 2018;9:243-251. doi: 10.2147/OAJSM.S160974.
13. Furuzawa-Carballeda J, Lima G, Llorente L, et al. Polymerized-type I collagen downregulates inflammation and improves clinical outcomes in patients with symptomatic knee osteoarthritis following arthroscopic lavage: a randomized, double-blind, and placebo-controlled clinical trial. ScientificWorldJournal. 2012;2012:342854. doi: 10.1100/2012/342854.
14. Martin Martin LS, Massafra U, Bizzi E, Migliore A. A double blind randomized active-controlled clinical trial on the intra-articular use of Md-Knee versus sodium hyaluronate in patients

with knee osteoarthritis ("Joint"). BMC Musculoskelet Disord. 2016;17:94. doi: 10.1186/s12891-016-0948-4.
15. Nitecka-Buchta A, Walczynska-Dragon K, Batko-Kapustecka J, Wieckiewicz M. Comparison between collagen and lidocaine intramuscular injections in terms of their efficiency in decreasing myofascial pain within masseter muscles: a randomized, single-blind controlled trial. Pain Res Manag. 2018;2018:8261090. doi: 10.1155/2018/8261090.
16. Randelli F, Menon A, Giai Via A, et al. Effect of a collagen-based compound on morpho-functional properties of cultured human tenocytes. Cells. 2018;7(12). pii: E246. doi: 10.3390/cells7120246.
17. Padulo J, Oliva F, Frizziero A, Maffulli N. Muscles, Ligaments and Tendons Journal – Basic principles and recommendations in clinical and field Science Research: 2018 update. MLTJ 2018;8:305–307. doi: 10.32098/mltj.03.2018.01.
18. Koski JM, Hermunen HS, Kilponen VM, Saarakkala SJ, Hakulinen UK, Heikkinen JO. Verification of palpation-guided intra-articular injections using glucocorticoid-air-saline mixture and ultrasound imaging (GAS-graphy). Clin Exp Rheumatol. 2006;24:247-252.
19. Malahias MA, Kaseta MK, Kazas ST, Megaloikonomos PD, Mavrogenis AF, Babis GC. Image-guided versus palpation-guided injections for the treatment of chronic lateral epicondylopathy: a randomized controlled clinical trial. Handchir Mikrochir Plast Chir. 2018;50:348-352. doi: 10.1055/a-0732-5556.
20. Macdermid J. Update: the Patient-rated Forearm Evaluation Questionnaire is now the Patient-rated Tennis Elbow Evaluation. J Hand Ther. 2005;18:407–410.
21. Rompe JD, Overend TJ, MacDermid JC. Validation of the Patient-rated Tennis Elbow
22. Evaluation Questionnaire. J Hand Ther. 2007;20:3-10. doi: 10.1197/j.jht.2006.10.003.
23. Cacchio A, Necozione S, MacDermid JC, et al. Cross-cultural adaptation and measurement properties of the italian version of the Patient-Rated Tennis Elbow Evaluation (PRTEE) questionnaire. Phys Ther. 2012;92:1036-1045. doi: 10.2522/ptj.20110398.
24. Rabago D, Lee KS, Ryan M, et al. Hypertonic dextrose and morrhuate sodium injections (prolotherapy) for lateral epicondylosis (tennis elbow): results of a single-blind, pilot-level, randomized controlled trial. Am J Phys Med Rehabil. 2013;92:587-596. doi: 10.1097/PHM.0b013e31827d695f.
25. Tosun HB, Gumustas S, Agir I, et al. Comparison of the effects of sodium hyaluronate-chondroitin sulphate and corticosteroid in the treatment of lateral epicondylitis: a prospective randomized trial. J Orthop Sci. 2015;20:837-843. doi: 10.1007/s00776-015-0747-z.
26. Farkash U, Avisar E, Volk I, et al. First clinical experience with a new injectable recombinant human collagen scaffold combined with autologous platelet-rich plasma for the treatment of lateral epicondylar tendinopathy (tennis elbow). J Shoulder Elbow Surg. 2019;28:503-509. doi: 10.1016/j.jse.2018.09.007.



F. Brunato

IL TRATTAMENTO DELLA RIZOARTROSI CON MD-SMALL JOINTS

THE TREATMENT OF RHIZOARTHRITIS WITH MD-SMALL JOINTS

RIASSUNTO

La Rizoartrosi è un'affezione molto diffusa; colpisce il 20% della popolazione adulta e rappresenta circa il 10% delle localizzazioni artrosiche; è più frequente nella femmina rispetto al maschio (rapporto 4:1). Il sintomo iniziale è il dolore all'articolazione trapezio-metacarpale (TM) cui segue la difficoltà di svolgere attività quotidiane come girare una chiave o aprire una bottiglia. Il trattamento è inizialmente di tipo conservativo con l'applicazione di tutori di immobilizzazione e la contemporanea assunzione di condroprotettori. Se questo trattamento non ha buon esito, prima di intraprendere il trattamento chirurgico definitivo, si può intervenire con la terapia iniettiva locale con collagene. I Collagen Medical Device migliorano le qualità meccaniche della capsula articolare ripristinando le caratteristiche di anisotropia del collagene con evidente effetto positivo sulla stabilizzazione della ipermobilità articolare, sul movimento, sul dolore e sulla qualità della vita. Lo scopo di questo lavoro è valutare l'efficacia dell'iniezione intra- e periarticolare con MD-Small Joints in pazienti affetti da Rizoartrosi prima di essere sottoposti alla terapia chirurgica definitiva.
– In questo studio clinico sono stati inclusi 22 pazienti (3 M; 19 F) e valutati per 10 settimane con le scale DASH, VAS e Grind test. Il trattamento è stato ottimamente tollerato e non si sono osservati effetti collaterali. Il miglioramento ottenuto è stato del 60-80% ≈ in tutte le scale di valutazione. Questo studio dimostra che il miglioramento clinico è direttamente proporzionale alla riduzione della lassità articolare e che questa è in funzione dell'efficacia di MD-Small Joints sul collagene articolare.

PAROLE CHIAVE **RIZOARTROSI, COLLAGEN MEDICAL DEVICE, MD-SMALL JOINTS, DOLORE ALLA MANO, DASH, VAS, GRIND TEST, COLLAGENE**

SUMMARY: **Rhizoarthrosis is a very widespread disease; it affects 20% of the adult population and represents about 10% of all osteoarthritic locations; it is more frequent in females than in males (4:1 ratio). The initial symptom is TM pain followed by difficulty in performing daily activities such as turning a key or opening a bottle. The treatment is initially conservative with the application of immobilization braces and the simultaneous use of chondroprotectors. If this treatment is not effective, before undertaking the definitive surgical treatment, infiltrative therapy with Collagen may be considered. Collagen MDs improve the mechanical qualities of the joint capsule by restoring the anisotropic characteristics of the tissue with an evident positive effect on the "joint hypermobility stabilization", movement, pain and quality of life.**
– The purpose of this trial is to evaluate the efficacy of the endo- and peri-articular injection of MD-Small Joints in patients suffering from rhizoarthrosis before undergoing definitive surgical therapy. In this clinical study, 22 patients (3 M; 19 F) were included and assessed for 10 weeks with the DASH, VAS scales and Grind Test. The treatment was well tolerated, and no side effects were observed. The improvement obtained was approximately 60-80% of all rating scales. This trial shows that clinical improvement is directly proportional to the reduction in joint laxity and is therefore a function of the effectiveness of MD-Small Joints on joint collagen.

KEY WORDS: **RHIZOARTHROSIS, COLLAGEN MEDICAL DEVICE, MD-SMALL JOINTS, HAND PAIN, DASH, VAS, GRIND TEST, COLLAGEN**

LA RIZOARTROSI

La **Rizoartrosi (RA)** è l'artrosi dell'**articolazione trapezio-metacarpale (TM)**.
Il termine Rizoartrosi ha etimologia greca: *rizos* significa "radice"; questa articolazione, infatti, è situata alla radice del pollice.
– La RA è un'affezione molto diffusa; colpisce il **20%** della popolazione adulta (Barra *et* Al., 2003) e rappresenta circa il **10%** di tutte le localizzazioni artrosiche del corpo umano (Sollazzo *et* Al., 2006). La RA è più frequente nella femmina rispetto al maschio (rapporto 4:1) e si manifesta generalmente tra la quinta e la sesta decade di vita.
Nella femmina esordisce frequentemente in coincidenza della menopausa, mentre nel maschio è maggiormente correlata a fenomeni di *overuse* (Bonola *et* Al., 1981).
La TM svolge un ruolo fondamentale nelle normali funzioni del pollice: tutte le azioni di presa sovraccaricano la TM poiché l'asse del pollice fa forza e fulcro su questa articolazione.
Tale forza trasmette una sollecitazione in senso radiale alla base del metacarpo che, nel tempo, provoca la riduzione della tensione dell'Apparato capsulo-legamentoso (Bernardini, 2018), da cui derivano un'iperlassità articolare ed una sublussazione del I metacarpo.
• Il movimento preternaturale dei capi ossei altera la superficie articolare; si assiste ad una progressiva riduzione dello spessore cartilagineo e successiva comparsa di dolore e di artrosi. La sintomatologia è bilaterale nel 50% dei casi.

ANATOMIA FUNZIONALE

La TM può essere considerata l'articolazione più complessa del corpo umano in quanto deve consentire al pollice di effettuare le pinze volo-volari con le dita lunghe; in altri termini deve permettere alla mano di svolgere la sua funzio-

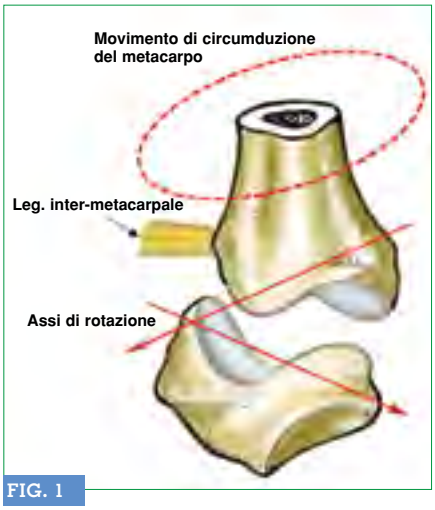

FIG. 1

Articolazione trapezio-metacarpale.

ne più qualificante: l'opposizione, ovvero la prensione (Caroli, 1996).
Kapandji (1971) definisce la TM un'articolazione ad incastro reciproco o articolazione "a sella" e paragona questa articolazione ad un cavaliere in sella con le superfici di contatto, di aspetto torico, perfettamente combacianti (Bonola *et* Al., 1981).
I movimenti si svolgono su due assi perpendicolari, consentendo con la loro combinazione una vera circumduzione, condizionata dal Legamento inter-metacarpale, che funge da perno (FIGG. 1, 2).
Le strutture che sostengono e stabilizzano questa articolazione sono la Capsula, i Legamenti extra-capsulari ed i Muscoli intrinseci ed estrinseci.
Le strutture capsulo-legamentose della TM sono estremamente importanti, sia nel conferire la stabilità, sia nel guidare i movimenti complessi del pollice.
La Capsula articolare è molto lassa e si inserisce lungo il contorno delle superfici articolari del trapezio e della base del metacarpo. Tale lassità è giustificata dal fatto che il I metacarpo deve permettere ampie possibilità di movimento e di rotazione al metacarpo sul proprio asse longitudinale (Caroli, 1996).

▶ Legamenti della Capsula

Il sistema legamentoso è altrettanto importante in quanto, oltre a garantire la stabilità della TM, arresta con la sua massima tensione i vari movimenti del I metacarpo, coadiuvato in questa funzione dalle strutture fasciali e muscolari. È necesario indicare – inoltre – che i Legamenti della TM, per la loro inserzione, concorrono a guidare i movimenti del pollice, principalmente quelli di rotazione assiale.
Dalla Capsula articolare si dipartono alcuni ispessimenti che danno luogo ai Legamenti:

- il Legamento dorso-radiale (LDR) o trapezio-metacarpale esterno di Arnold arresta l'abduzione e favorisce la rotazione in pronazione del metacarpo;
- il Legamento dorso-ulnare (LDU) o trapezio-metacarpale interno di Arnold, molto spesso e largo, arresta il movimento di retroposizione e favorisce la rotazione in supinazione del metacarpo;
- il Legamento obliquo-anteriore (LOA). Alcuni autori descrivono due porzioni di detto legamento: una superficiale ed una profonda *(beak ligament)*, particolarmente importante nello stabilizzare la TM nei gradi di massimo movimento di abduzione e di retroposizione del pollice;
- il Legamento inter-metacarpale (LIM), fibroso, spesso e corto: è teso tra la base del I e del II metacarpo; tale Legamento arresta il movimento di abduzione del I metacarpo.
  Il LIM è importantissimo poiché un suo allentamento provoca la sublussazione esterna della base del I metacarpo, che, come verrà illustrato in seguito, è una delle cause più importanti di **instabilità articolare** (Caroli, 1996) (FIG. 2).

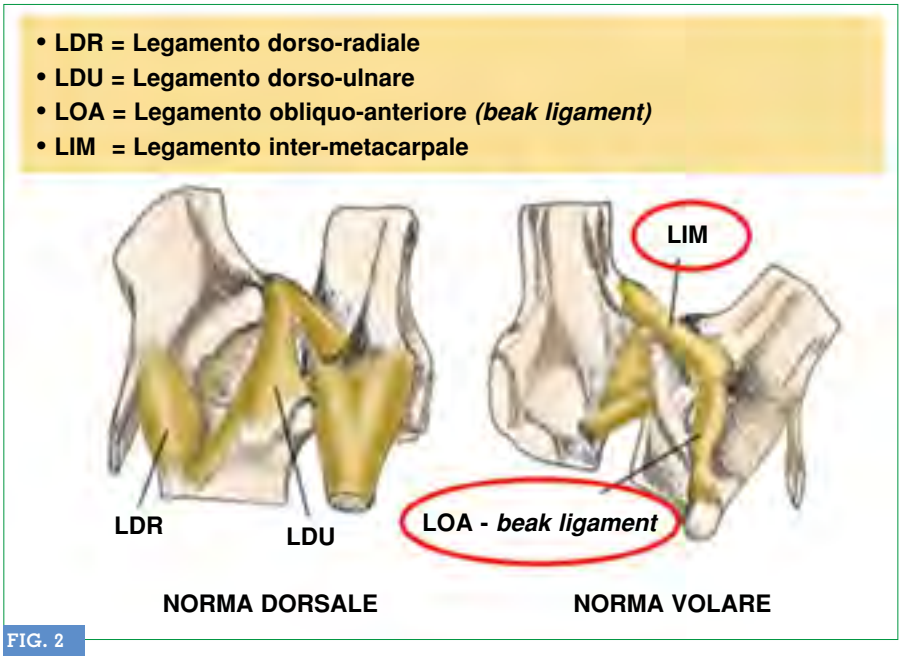

FIG. 2

Legamenti della TM.

▶ Muscoli motori del pollice

Come indicato da Kapandji (1971), la TM *lavora* in compressione come un giunto. I muscoli tenari, intrinseci, consentono di orientare il I metacarpo in tutte le direzioni dello spazio, come fosse un pilone cui si può cambiare l'orientamento modificando la tensione dei cavi. Sempre secondo questo Autore le componenti muscolari offrono supporto alla *coaptazione* articolare in tutte le posizioni, risultante dall'attivazione sinergica dei Muscoli agonisti ed antagonisti (Brunelli *and* Brunelli, 1996).

La mobilità è la funzione essenziale di opposizione del pollice; è permessa da 9 Muscoli motori:

- Muscoli estrinseci o Muscoli lunghi, in numero di 4, alloggiati nell'avambraccio. Tre sono per i movimenti di apertura della presa: Estensore lungo del pollice, Estensore breve del pollice e Abduttore lungo

del pollice; 1 per la presa di forza: Flessore lungo del pollice. Ricordo che i muscoli estrinseci sono i Muscoli motori per la presa di potenza;

- Muscoli intrinseci contenuti nell'eminenza tenare e nel I spazio interosseo; svolgono un ruolo di precisione e di coordinazione durante le differenti prese e l'opposizione.
  – Il Gruppo esterno è composto da 3 Muscoli (Opponente, Abduttore e Flessore breve del pollice) che hanno funzione sinergica di opposizione del pollice.
  – Il Gruppo interno è rappresentato dai Muscoli Adduttore e I Interosseo palmare.
  Questi sono fondamentali per la presa/tenuta degli oggetti, perché svolgono la propria azione anche sulla **MF (metacarpo-falangea)** ed **IF (inter-falangea)** (flessione della prima ed estensione della seconda), rendendo maggiormente efficace la presa di opposizione con l'indice.

L'opposizione non è un movimento fisso: esiste, infatti, una gamma di opposizioni che realizzano una grande varietà di prese e di azioni secondo il numero delle dita coinvolte e la loro modalità di associazione (Kapandji, 1971).

- Le prese bi-digitali danno luogo alla classica pinza tra pollice ed indice; se ne possono distinguere 3 tipi: terminale, sub-terminale e sub-termino laterale.

– La prensione con opposizione terminale è la più fine e precisa poiché consente di afferrare saldamente un oggetto di piccolo calibro o di raccogliere un oggetto molto sottile. Il pollice si oppone con l'estremità del polpastrello alla superficie ungueale dell'indice.
In questa presa, poiché il metacarpo si incunea nel trapezio, protegge la Capsula articolare da qualsiasi forza tensiva ed evita gli effetti degenerativi articolari (FIG. 3).
– La prensione sub-terminale è quella più ricorrente e più istintiva: il pollice e l'indice si oppongono con la faccia palmare del polpastrello e possono – così – stringere oggetti di vario calibro, anche sottili, come un foglio di carta o una matita.
In questa presa, si crea una notevole forza di tensione in senso radiale alla base del metacarpo che stira la capsula articolare ed il Legamento inter-metacarpale, rendendoli, nel tempo, sempre più lassi. Questa lassità produce instabilità articolare, causa della sublussazione radiale del metacarpo e dei processi degenerativi articolari.
– La prensione subtermino-laterale è quella meno fine e potente rispetto alle precedenti.
La faccia palmare del polpastrello del pollice si appoggia sulla faccia esterna della prima falange dell'indice creandosi, anche in questo caso, una notevole tensione radiale alla base del metacarpo con conseguente tendenza alla sublussazione della TM (Kapandji, 1971).

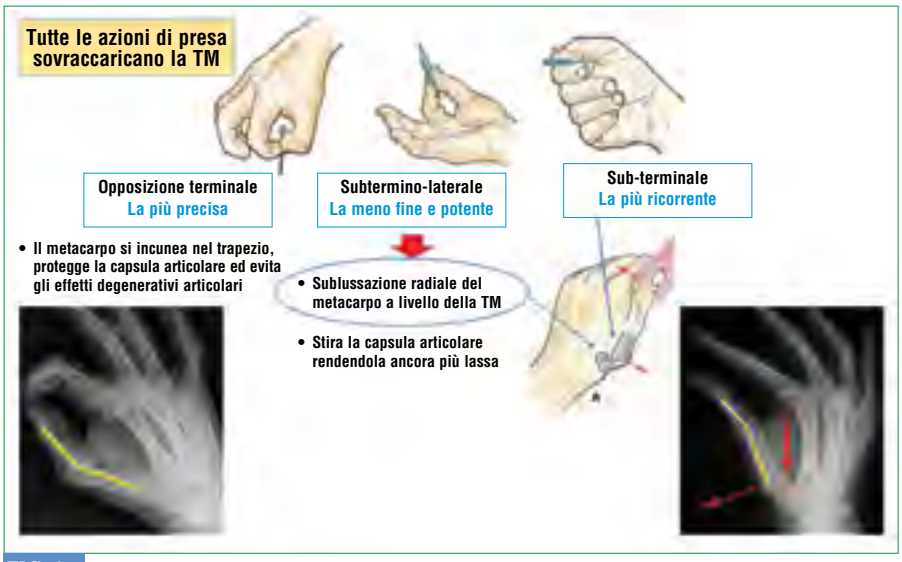

FIG. 3

Effetti della presa sulla TM.

- La causa della RA è sempre da ricercarsi nell'**instabilità** della TM. Essa può essere primaria o secondaria (TAB. 1).

Nell'iperlassità legamentosa l'instabilità è dovuta ad un eccesso di *range* di movimento.
In questo caso ha grossa rilevanza il Legamento palmare *(beak ligament)* che limita l'iperestensione del metacarpo e soprattutto il Legamento inter-metacarpale tra la base del I e del II metacarpo che si oppone alla sublussazione del I metacarpo in senso radiale, pur non limitando gli altri movimenti (FIG. 2).
La lassità e/o la degenerazione di questo Legamento producono movimenti anomali della TM, con incongruenza delle superfici articolari che scatenano rapi-

INSTABILITÀ PRIMARIA	INSTABILITÀ SECONDARIA
Ipoplasia del trapezio, anormale obliquità della sua sella	Rottura traumatica capsulo-legamentosa
Lassità congenita capsulo-legamentosa	Esiti di frattura del trapezio o della base del I metacarpo
Squilibrio muscolare da assenza di inserzione di uno dei tendini dell'ALP sul trapezio	Stress operativo da lavori ripetitivi con forte adduzione del pollice
Ipotonia muscolare della mano non dominante in soggetti anziani	

TAB. 1

Cause d'instabilità della TM.

FIG. 4

Instabilità dovuta all'assenza dell'intersezione Abduttore lungo del pollice sul trapezio.
– Forze di tensione.



damente un quadro degenerativo.
– Altra causa riconosciuta e considerata la più frequente da Brunelli (2007) è l'instabilità dovuta all'assenza dell'inserzione dell'Abduttore lungo del pollice **(ALP)** sul trapezio. Nel caso in cui l'ALP presenti una doppia inserzione distale sul trapezio e sulla base del I metacarpo, ad ogni contrazione dell'ALP tutta la *colonna* pollice-metacarpo-trapezio, si sposta in abduzione, mantenendo normali i rapporti articolari trapezio-metacarpali. Contrariamente, se manca l'inserzione sul trapezio, tutta la forza abducente si esercita sulla base del I metacarpo, provocando una notevole tensione sublussante con un deleterio effetto di taglio e danno cartilagineo della TM (FIG. 4).
– Gli stress ripetuti *(overuse)* sono un'altra causa frequente di artrosi della TM; la TM è sottoposta ad un carico di lavoro notevole, poichè coinvolta nel 50% ≈ delle azioni della mano. Si possono distinguere alcune attività e gesti abitudinari che favoriscono il deterioramento delle superfici articolari: la prensione ripetuta di piccoli oggetti determina la sollecitazione della TM in senso radiale che non consente di mantenere la base del metacarpo a contatto con la superficie articolare del trapezio (FIG. 3).
La forza lussante trasmessa sul metacarpo può essere moltiplicata fino a 12-120 volte (Cooney *and* Chao, 1977).



FIG. 5

Sublussazione del I metacarpo.

SINTOMATOLOGIA

L'instabilità della TM è spesso asintomatica; con il tempo compare il dolore che porta il paziente alla visita medica.
– Il quadro clinico più frequente è inizialmente rappresentato da un dolore fastidioso e localizzato alla base del pollice che compare quando vengono eseguiti movimenti attivi in abduzione radiale come prese o pinze, e/o passivi in rotazione-opposizione come girare una chiave, svitare un tappo, girare una maniglia, scrivere con una penna sottile o anche solo abbottonarsi la camicia (Dias *et* Al., 2006).
Il paziente riferisce una riduzione della forza e della mobilità della mano.
In seguito il dolore compare anche a riposo, di notte, e si può irradiare al polso e all'avambraccio. Nelle fasi più avanzate il dolore è spontaneo ed è associato a crepitio osseo dovuto alla lassità articolare.
– Il paziente "usa" male il pollice per evitare il dolore: questo, con il tempo, provoca debolezza muscolare nell'apparato stabilizzatore della TM; il metacarpo perde la capacità di scorrere sul trapezio lungo l'asse di adduzione-abduzione, cui si aggiunge uno *shift* della base del metacarpo in direzione radiale.

La perdita di congruenza tra i capi ossei inficia la stabilità meccanica dell'articolazione: esita in una lussazione, con conseguente diminuzione dell'ampiezza dei movimenti (Pomerance, 1995).
Durante i movimenti di abduzione, la Capsula articolare viene stirata.
Alcune fibre capsulari sono indebolite e consentono alla base del metacarpo di sublussarsi dorsalmente; così, quando i Muscoli Adduttore e Flessore breve del pollice si contraggono, trazionano la parte distale del metacarpo verso il palmo.
Il risultato è uno scatto (*"tilt"* nella letteratura anglosassone) della superficie articolare alla base del metacarpo sulla sella del trapezio.

- Questo spostamento, seppur impercettibile, è la causa del dolore.

Questa è la ragione per cui in casi di RA impugnare e girare una chiave, sollevare una tazza o scrivere sono azioni che provocano dolore: esse infatti, seppur con movimenti di scarsa articolarità, mettono sotto stress la TM ed i mezzi di contenimento della stessa (Dias *et* Al., 2006).

– I segni clinici prevalenti sono:
- deformazione e tumefazione alla base del I metacarpo (FIG. 5), causate dalla combinazione tra lussazione, infiammazione dell'articolazione e formazioni osteofitiche;
- 1° raggio in adduzione, più comune negli stadi avanzati;
- dolore alla palpazione;
- test di compressione assiale o Grind test positivo: il carico assiale sul trapezio, unitamente alla rotazione del metacarpo, scatenano dolore alla base del pollice;

- distrazione della TM, con o senza rotazione, che provoca un allungamento della capsula che, se infiammata, è dolente.

Con il progredire della malattia la sublussazione della TM produce una deviazione radiale della MF del pollice per la contrattura in adduzione del I metacarpo cui consegue una flessione dell'IF generando il quadro di "pollice a Z". Questo è espressione di uno dei quadri più compromessi della RA in cui, oltre alla TM, sono coinvolte la MF in iperestensione e l'IF in flessione.



FIG. 6

Proiezione in sollecitazione.

QUADRO RADIOGRAFICO – LA CLASSIFICAZIONE DI EATON-LITTER

La RA può essere diagnosticata attraverso un attento esame obiettivo.
Le radiografie del pollice nei 3 piani e la particolare proiezione in sollecitazione dell'articolazione basale sono necessarie per confermare la diagnosi.
La proiezione per l'articolazione basale in sollecitazione, quando eseguita correttamente, fornisce un'immagine eccellente per la valutazione del grado di sublussazione della TM.
In questa proiezione obliqua a 30°, è richiesto al paziente di comprimere le punte dei pollici una contro l'altra, mentre viene eseguito il radiogramma (FIG. 6).
– Le radiografie vanno sempre interpretate in relazione alla situazione clinica del paziente. Spesso, pazienti con quadri radiografici molto compromessi, riferiscono pochissimo o assenza di dolore; altri con RX negative o poco significative, possono presentare deficit funzionali severi con importante impatto sull'attività quotidiana e/o lavorativa. Non vi è indicazione per la RM e/o per l'ecografia; solo la TAC può essere utile quale indagine supplementare preoperatoria.

– Eaton e Glickel (Glickel, 2001) hanno descritto un metodo per classificare le modificazioni patologiche della RA in base all'aspetto nelle proiezioni radiografiche standard e in quelle sotto sollecitazione.
Metodo rivelatosi utile anche per la pianificazione medica e l'eventuale chirurgia.
– Attualmente la classificazione più usata è quella di Eaton-Littler modificata da Brunelli (Barra *et* Al., 2003) che, oltre al quadro radiografico, contempla anche quello clinico (TAB. 2).

RIZOARTROSI – TRATTAMENTO CONSERVATIVO

Il trattamento in tutte le fasi della malattia è inizialmente di tipo conservativo.
– Il primo cardine è l'applicazione di un tutore notturno e possibilmente diurno per 2-3 settimane (Swigart *et* Al., 1999); la riduzione dei movimenti e dell'attrito dei capi articolari porta alla diminuzione del dolore e all'irrigidimento delle strutture capsulo-legamentose con riduzione della sublussazione (Pomerance, 1995). A questo si possono associare i condroprotettori che trovano la massima efficacia terapeutica se l'articolazione è immobilizzata; infatti, non essendovi l'*effetto usura*, la cartilagine si può rigenerare (Towheed *et* Al., 2005).
La sinergia di questi due provvedimenti può garantire un buon risultato.
Il trattamento conservativo necessita di un inquadramento precoce del processo degenerativo (Towheed *et* Al., 2005) perché è più efficace, soprattutto negli stadi iniziali (1° - 2°).
Gli obiettivi del trattamento conservativo sono:

- ridurre il dolore alla base del pollice, sia a riposo sia durante lo svolgimento delle usuali attività quotidiane;
- evitare il sovraccarico della TM, insegnando al paziente corrette modalità di prensione, favorendo la presa con opposizione terminale (FIG. 3);
- garantire stabilità alla TM con il tutore riducendo contemporaneamente la sublussazione radiale del metacarpo.

– Le iniezioni con corticosteroidi agiscono sul dolore; vengono talora utilizzate quando il dolore è insopportabile (Pellegrini, 1992; Swigart *et* Al., 1999). Tali iniezioni, se ripetute, hanno efficacia sempre minore e danneggiano irrimediabilmente la cartilagine articolare (Burton *and* Pellegrini, 1986; Swigart *et* Al., 1999).

RIZOARTROSI – TRATTAMENTO CON MD-SMALL JOINTS

Se il trattamento iniziale conservativo non produce effetti positivi, prima di intraprendere un trattamento chirurgico definitivo, può essere presa in considerazione la terapia iniettiva endo- e periarticolare.
Le strutture anatomiche componenti il comparto di contenimento/stabilizzazione sono: la Capsula articolare, i Legamenti e le Membrane fibrose che forniscono la "tenuta diretta", mentre i Tendini ed Muscoli garantiscono la "tenuta indiretta".

STADIO	RADIOGRAFIA	SEGNI CLINICI	ELEMENTI ACCESSORI
1		La sublussazione della TM è inferiore ad 1/3 La sclerosi subcondrale inizia ad essere manifesta insieme ad una iniziale diastasi dei capi articolari Instabilità, dolore iniziale	Sublussazione della base del I metacarpo sotto sforzo in abduzione o nelle manovre semeiologiche (dinamiche) Eventuale ipoplasia del trapezio all'esame RX
2		La sublussazione è maggiore di 1/3 La capsula inizia ad essere piuttosto lassa Compaiono i primi osteofiti di dimensioni superiori ai 2 mm Dolore frequente da sforzo Modesta limitazione funzionale	Instabilità Restringimento della rima articolare, modesti segni artrosici Appuntimenti osteofitici
3		Lo spazio articolare risulta notevolmente ridotto così come la sclerosi è sempre più evidente Dolore costante e più forte, rigidità Limitazione funzionale Crepitio alla palpazione della base del pollice con deformità associate più o meno evidenti	Dolore continuo Limitazione severa
4	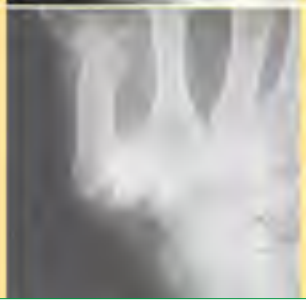	Gravi alterazioni anatomiche e radiografiche che danno luogo ad impotenza funzionale Rigidità della TM Grave limitazione funzionale	Dolore diminuito in relazione alla rigidità, talora assente

TAB. 2

Classificazione di Eaton-Litter mod. da Brunelli.

• Le strutture extra-articolari sono costituite da collagene Tipo I (COL1): la quantità e la qualità di questa macroproteina a tripla elica garantiscono un movimento articolare fisiologico, ottimale e ripetuto nel tempo.
– Con il progredire dell'età, tutto il COL1 costituente le strutture peri- ed intra-articolari subisce importanti variazioni quali/quantitative (discrepanza tra neofibrillogenesi e fibrillolisi) con progressivo depauperamento e/o danneggiamento di COL1 adeguato, per cui i capi ossei articolari risultano maggiormente mobili lungo i fisiologici piani di escursione, non più saldamente tenuti *in situ*. L'ipermobilità delle articolazioni porta ad appoggi anomali con conseguente infiammazione, prima, e degenerazione poi, della cartilagine articolare, *primum movens* verso la degenerazione artrosica (Milani, 2019).
• In buona sintesi: lo scorretto posizionamento di due capi articolari contigui formanti un'articolazione secondo quanto stabilito dalla biomeccanica fisiologica provoca usura, dolore e difficoltà di movimento. Il tenocita, fibrocita molto specializzato, è la cellula che produce il COL1; sintetizza anche i **Proteoglicani (PGs)** di matrice e le Metalloproteinasi (MMPs) (Bernardini, 2018) coinvolte nella degradazione delle fibre vecchie o lesionate dal processo infiammatorio/traumatico.
– L'evento primario nel processo artrosico è da ricercare nella riduzione ed alterazione dei PGs: fattori meccanici, chimici o citologici comportano la depolimerizzazione delle catene di Glicosaminoglicani (GAGs) che, interrompendosi, causano la diminuzione di resistenza della matrice cartilaginea articolare.

– In conseguenza di questi eventi, si frammentano anche le fibre collagene non adeguatamente protette dalla matrice; la cartilagine, persa così la propria elasticità, si usura (Scagliati, 1995).

Tutte le strutture extra- ed intra-articolari sono costituite fondamentalmente da collagene, da cui l'utilità di derivarne strumenti terapeutici che consentano al medico di contrastare le patologie osteo-artro-miofasciali (Stone *et* Al., 1997; Milani, 2010; 2013; 2019).

▶ MD-Small Joints

I Guna Collagen Medical Device sono prodotti iniettabili (p.a., i.a., s.c., i.d., i.m.) costituiti da collagene di origine suina (il collagene suino è il più simile ed affine al collagene umano) e da una o più sostanze ancillari caratterizzata/e da un particolare tropismo per i vari e specifici Distretti anatomici ai quali il collagene può essere veicolato con maggiore efficacia e specificità (Milani, 2013; 2019).

I Guna Collagen Medical Device forniscono collagene sotto forma di tropocollagene che viene assemblato a collagene in presenza dell'enzima lisina-idrossilasi, a livello della matrice extracellulare (ECM); esso agisce – quindi – da *bio-scaffold* (Milani, 2010).
– La deposizione di fibre collagene neosintetizzate nell'area danneggiata secondaria ad iniezione loco-regionale dei MDs produce un significativo miglioramento delle qualità meccaniche del Tessuto lesionato; in particolar modo vengono ripristinate le caratteristiche di **anisotropia**. L'anisotropia è una proprietà meccanica del collagene: essa descrive le capacità delle sue fibre di propagare forze tensili in una unica direzione preferenziale.

Grazie all'orientamento delle fibre di collagene in un'unica direzione si ottiene un corretto supporto meccanico per un funzionamento ottimale (Milani, 2019).
I Guna Collagen Medical Device migliorano l'assetto istologico delle strutture anatomiche in cui è presente il collagene e forniscono un supporto meccanico *(bioscaffold)* con evidente effetto positivo sulla stabilizzazione della ipermobilità articolare, sul movimento, sul dolore e sulla qualità di vita; hanno attività ristrutturante, di riparazione e rimodellamento, contribuiscono al contenimento del deterioramento fisiologico delle articolazioni e dei Tessuti, a controbilanciare gli effetti dovuti a varie cause tra cui l'invecchiamento, i vizi posturali, le malattie croniche concomitanti, i traumi e le lesioni (AA.VV., 2011).

– **MD-Small Joints**, oltre a collagene, contiene *Viola odorata*, sostanza ancillare che trova indicazione – tra le altre – nei dolori reumatici delle articolazioni del polso con algie che si irradiano all'avambraccio (AA.VV., 2011).

MATERIALI E METODI

In questo studio clinico sono stati inclusi **22 pazienti** (3 M; 19 F) sofferenti di RA.
In 4 pazienti la patologia era bilaterale; in questo lavoro è stato preso in considerazione il lato più compromesso.

	Età aa	DASH	VAS	Grind test
Media	**61,22**	**50,72**	**7,14**	**2,25**
Minima/o	44	16,5	5	1
Massima/o	78	75,25	9	3

TAB. 3
Inquadramento dei pazienti all'inclusione.

– Tutti i pazienti sono stati testati con il questionario **DASH** per la valutazione della perdita di funzione (valori da 0 a100; 100 = massima disabilità), con la Scala **VAS** (valori da 1 a 10) e con il **Grind test** per la valutazione della lassità capsulo-ligamentosa (G0 = non lassità articolare; G1 = poco lassa; G2 = lassa; G3 = molto lassa).

– L'età media dei pazienti era di 61,2 anni (min 44, max 78): 12 pazienti in stadio 2 e 10 pazienti in stadio 3; 10 pazienti presentavano una lassità massima G3, 5 una lassità minore G2, 7 una lassità minima G1, nessuno G0.
Tutti i pazienti al momento dell'inclusione presentavano riduzione della forza e limitazione funzionale del I raggio.
Per quanto riguarda la lateralità, 7 pazienti (33%), presentavano RA alla mano non dominante.
Questa alta percentuale si spiega con il fatto che la mano non dominante, in molte attività, deve tenere una presa statica prolungata nel tempo con conseguenti severi fenomeni di *overuse*.
Basti pensare ad es. ad un soggetto che sostiene con forza una lastra di metallo o altro materiale per poterla lavorare con la mano dominante.
Nei soggetti anziani, invece, è spesso dovuta all'ipotonia muscolare della mano non dominante: questo spiega quanto siano importanti anche le strutture che agiscono sulla "tenuta indiretta", i Tendini ed i Muscoli.

Il **DASH** medio era di **50,72** alla prima visita con minimo di 16,5 e massimo di 75,25; la **VAS** media era di **7,14** alla prima visita con minimo di 5 e massimo di 9; il Grind test medio era di **2,25** con minimo di 1 e massimo di 3 (TAB. 3).

– In un primo momento terapeutico i pazienti sono stati trattati solo con drenanti della matrice (**Lymphomyosot®** gtt e **Galium-Heel®** gtt) e il basificante **Gunabasic** (la sera).
Lymphomyosot® è stato scelto per l'azione drenante linfatica sulla stasi e sull'edema; Galium-Heel® per l'azione detossicante a livello connettivale e per l'effetto positivo sul ricambio della matrice, grazie al quale il medicinale è in grado di antagonizzare la gelificazione del connettivo, contrastando in tal mo-


FIG. 7
Infiltrazione intra- e peri-articolare.


FIG. 8
Infiltrazione della 1ª commissura.

Settimane	0	1	Diff 1° settimana	2	3	4	5	6	7	8	9	10	Δ	%
DASH	50,72	39,87	21,39%	29,71	24,54	18,00	18,25	20,18	16,50	18,75	14,75	8,13	42,59	83,97
VAS	7,14	6,60	7,56%	5,06	4,44	3,85	3,60	4,20	4,29	2,80	3,33	3	4,14	57,98
Grind test	2,25	2	11,11%	1,367	1,233	0,923	1,111	0714	0,8	0,667	0,5	0,5	1,75	77,7

TAB. 4

Valori DASH, VAS e Grind test prima e dopo trattamento (10 controlli).

do la spinta degenerativa e la tendenza all'infiammazione cronica.

– Dopo una settimana di terapia domiciliare i pazienti iniziavano il trattamento ambulatoriale con **MD-Small Joints** (1 flaconcino = 2 ml), cui veniva aggiunto 0,5 ml di Lidocaina 2%. L'iniezione i.a. veniva eseguita con 0,7-0,8 ml (tale è la capacità media della TM); la quantità restante (1,0 ml ≈) in sede peri-articolare (FIG. 7).
Venivano inoltre usati 0,5 ml ≈ per una seconda infiltrazione peri-articolare a livello della 1ª commissura al fine di aggredire la parte profonda della Capsula tra il I ed il II metacarpo, ma soprattutto per infiltrare il Legamento inter-metacarpale con l'intento di stabilizzarlo e di ridurre il conflitto dovuto alla sua lassità (FIGG. 2,8).
Le iniezioni venivano effettuate ogni settimana per 3 o 4 volte; la 4ª o la 5ª venivano effettuate dopo 2 settimane.
In 8 pazienti si è reso necessario un ulteriore trattamento dopo altre 2 settimane.

– Alcuni pazienti hanno accusato una recrudescenza della sintomatologia dopo la 1ª o la 2ª somministrazione; in 6 casi si è dovuto temporaneamente sospendere la terapia, ma al controllo della settimana successiva il peggioramento era completamente regredito; in alcuni casi vi è stato un miglioramento clinico e psicologico, per cui in tutti i pazienti si è ripreso il trattamento (nessun *drop out*).

Nessun paziente ha avuto necessità di assumere FANS.
Solo ad una paziente, molto ansiosa, si è provveduto a praticare l'anestesia del ramo superficiale del nervo radiale, prima della procedura descritta, per eliminare il dolore delle iniezioni i.a. e p.a.

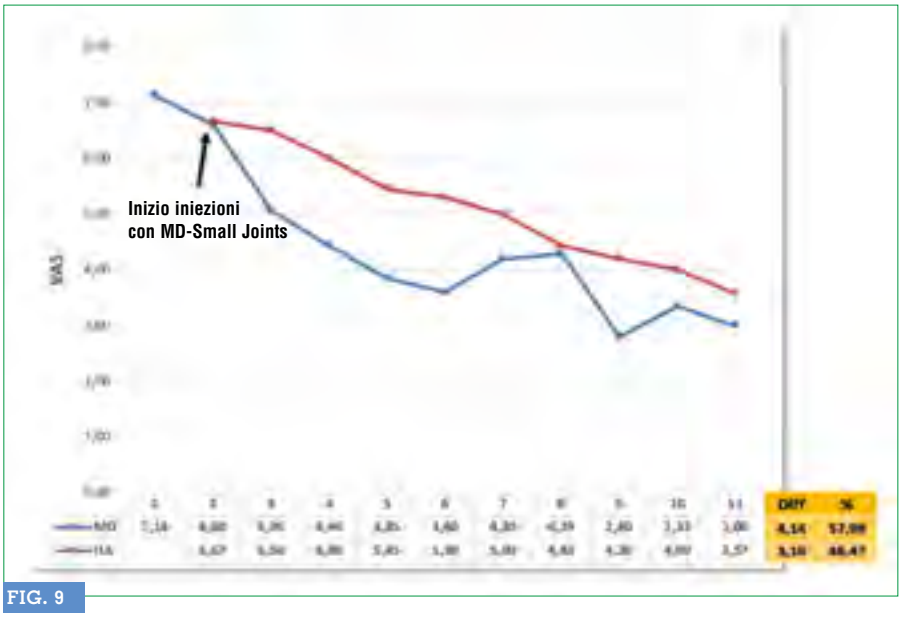

FIG. 9

Confronto VAS: MD-Small Joints *vs* Acido Ialuronico.

L'aggiunta di un quantitativo minimo di Lidocaina 2% ha consentito una notevole *compliance* dei pazienti.
La casistica ha confermato la maggior incidenza di RA nel genere femminile.

RISULTATI

In questo lavoro sono stati inclusi: **1)** pazienti che accusavano dolore in stadi troppo precoci per poter ipotizzare un trattamento chirurgico; **2)** pazienti che non avevano risposto a precedenti terapie, come quella steroidea; **3)** pazienti che, pur avendo indicazione chirurgica, rifiutavano l'intervento.
In ogni caso, si ritiene che più precocemente venga iniziato questo trattamento, maggiori saranno le possibilità di un'efficace risposta clinica.

– L'analisi dei valori DASH, VAS e Grind test dimostra che dopo la prima settimana di trattamento solo con Lymphomyosot®, Galium-Heel® e Gunabasic si è ottenuto un miglioramento del **21,39%** del valore DASH, del **7,56%** del valore VAS e dell'**11,11%** del valore Grind test. Questi dati dimostrano l'efficacia di questo tempo terapeutico preliminare (TAB. 4).

• Valutando poi la differenza dall'inizio alla fine della terapia si evince che il valore DASH si è ridotto di **42,59 punti** (incremento della funzione del **83,97%**); il dolore, secondo la Scala VAS, si è ridotto da **7,14** a **3** con un Delta di **4,14** e conseguentemente una diminuzione del **57,98%**, mentre la lassità è passata da Grind test **2,25** a Grind test **0,5** (miglioramento di **1,75** punti), ovvero un incremento della tensione capsulo-legamentosa del **77,7%** (TAB. 4).

CONFRONTO MD-SMALL-JOINTS VS ACIDO IALURONICO

Il trattamento iniettivo intra-articolare con Acido Ialuronico (**HA**, *Hyaluronic Acid*, NdR) è stato ed è tuttora un altro caposaldo della terapia della RA, utilizzato da Fisiatri e Chirurghi della mano (Strass *et* Al., 2009; Volpi *et* Al., 2009; Iannitti *et* Al., 2011).
– Se si confrontano i valori ottenuti con MD-Small Joints con quelli ottenuti in un lavoro analogo eseguito dallo scrivente (Brunato, 2012) su 51 pazienti trattati con 3 iniezioni endo-articolari di HA somministrate a distanza di 3 settimane l'una dall'altra, si evidenziano queste diversità: a 10 settimane la VAS scende da 6,67 a 3,57.
La differenza è di **3,10** punti contro i **4,14** di MD-Small Joints, il che dimostra un'efficacia maggiore nel controllo del dolore di **1,4 punti** di MD-Small Joints (**+ 11,51%**) *vs* HA.
Quello che colpisce maggiormente è la precoce e netta diminuzione del dolore fin dalle prime settimane di trattamento con MD-Small Joints rispetto all'HA (FIG. 9).
– Confrontando i valori DASH, la riduzione è di 42,59 punti con MD-Small Joints rispetto ai 27,51 punti con HA, un miglioramento della funzione della mano di **+ 25,7%**.
Con MD-Small Joints l'attività lavorativa quotidiana, verificata con il questionario DASH, era mantenuta con una dolorabilità nettamente inferiore (FIG. 10).

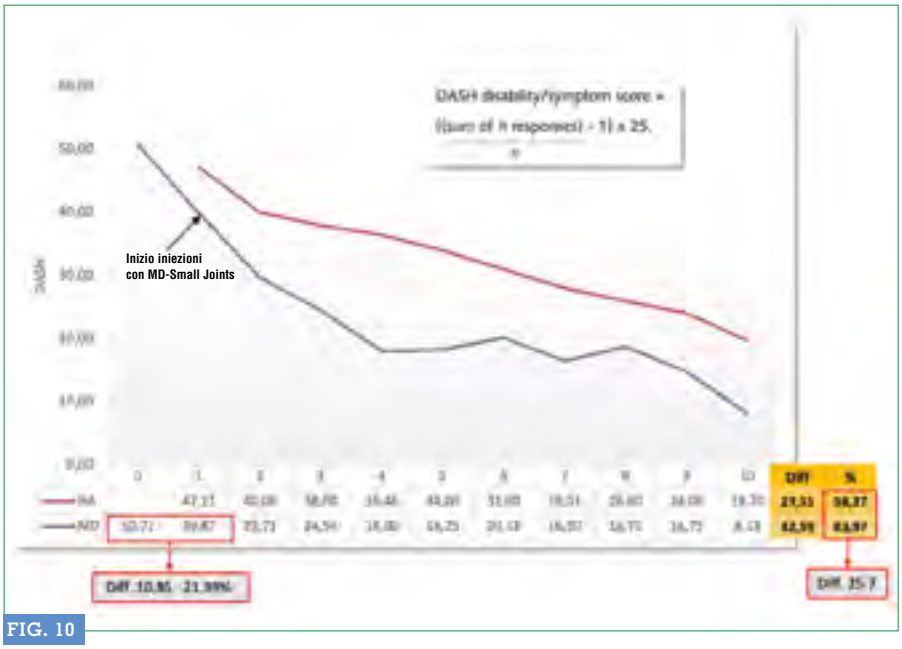

FIG. 10
Confronto DASH: MD-Small Joints *vs* Acido Ialuronico.



FIG. 11
Comparazione dei valori DASH e VAS in funzione dei valori Grind test.

Se si convertono tutti i valori rilevati con DASH, VAS e Grind test, **in scala a 10**, si evince che il miglioramento dei valori DASH e VAS è direttamente proporzionale alla diminuzione del Grind test, ovvero alla riduzione della lassità articolare. Il ripristino della tensione articolare è dovuto all'effetto diretto delle iniezioni con MD-Small Joints sulle strutture capsulo-legamentose ed in particolare sul Legamento inter-metacarpale.

Questa è la dimostrazione clinica osservazionale che l'iniezione locale di MD-Small Joints, ripristinando l'anisotropia del collagene, produce un significativo ed immediato miglioramento delle qualità meccaniche del Tessuto danneggiato da cui il miglioramento clinico della RA (FIG. 11).

DISCUSSIONE

Il trattamento iniettivo della RA con MD-Small Joints ha nettamente migliorato la sintomatologia dei pazienti in pochissime settimane; soprattutto il dolore è francamente diminuito, fin da subito, grazie alla rapida riduzione della lassità articolare, dimostrandosi più efficace della terapia con HA.

La maggior parte degli autori (Dias *et* Al., 2006) considera il trattamento della RA con l'immobilizzazione e l'assunzione di FANS per 2-3 mesi; se la sintomatologia non regredisce, si deve prendere in considerazione l'intervento chirurgico.
Le iniezioni con corticosteroidi agisco-

no sul dolore e possono trovare indicazione quando la terapia conservativa non è stata efficace (Pellegrini, 1992; Swigart *et* Al., 1999) ma è stato accertato che iniezioni ripetute hanno efficacia decrescente, oltre a danneggiare irrimediabilmente la capsula e la cartilagine articolare (Burton *and* Pellegrini, 1986; Swigart *et* Al., 1999).
Il trattamento con HA si è dimostrato meno efficace.

▶ MD-Small Joints si è dimostrato efficace nel ritardare l'eventuale intervento chirurgico garantendo al paziente un rapido miglioramento clinico ed un'aspettativa di rallentamento della patologia; tutto questo in assenza di effetti collaterali e con ottima tollerabilità. ■

Ringraziamenti

– Ringrazio vivamente il Prof. Leonello Milani per i competenti consigli, l'importante contributo e la sempre costante disponibilità.

Bibliografia

- AA.VV. – Guna Collagen Medical Device (Dossier). Guna Ed., Milano; **2011**.
- Barra V. *et* Al. – Artroplastica in sospensione secondo Ceruso nelle rizoartrosi di grado avanzato. Riv. Chir. Mano. **2003**, 40(3); 221-227.
- Bernardini G. – Rizoartrosi e omeosiniatria. Efficacia di Zeel®T e di MD-SMALL JOINTS a confronto. La Med. Biol., **2018**/2; 15-23.
- Bonola A., Caroli A., Celli L. – La Mano. Piccin Ed., Padova; **1981**.
- Brunato F. – Il trattamento della rizoartrosi trapezio-metacarpale con Acido ialuronico. Atti 50° Congresso Nazionale SICM, Padova; **2012**.
- Brunelli G.A. – La Mano. Manuale di chirurgia. Pagg. 340-349. Ed Hermes. Milano: **2007**.
- Brunelli G.R. *and* Brunelli G.A. – Considerazioni anatomo-patogenetiche. *In* La Rizoartrosi. Volume 1, pagg. 29-36. Monografie della Società Italiana di Chirurgia della Mano. Mattioli Ed., Parma; **1996**.
- Burton R.I. *and* Pellegrini V.D. – Surgical management of basal joint arthritis of the thumb. Part II: ligament reconstruction with tendon interposition arthroplasty. J Hand Surg Am. **1986** May; 11(3):309-24.
- Caroli A. – Anatomia descrittiva e funzionale della trapezio-metacarpica. *In* La Rizoartrosi. Volume 1, pagg. 7-28. Monografie della Società Italiana di Chirurgia della Mano. Mattioli Ed., Parma; **1996**.
- Cooney W.P. *and* Chao E.Y.S. – Biomechanical analysis of static forces in the thumb during hand function. J. Bone Joint Surg. 59A, 27; **1977**.
- Dias R., Chandrasenan J., Rajaratnam V., Burke F.D. – Basal thumb arthritis. Postgrad Med J. **2006** Jan; 83(975): 40-43.
- Glickel S.Z. – Clinical assessment of the thumb trapeziometacarpal joint. Hand Clin. 2001 May;17(2):185-95.
- Iannitti T. *et* Al. – Intra-articular injections for the treatment of osteoarthritis: focus on the clinical use of hyaluronic acid. Drugs R D. **2011**;11(1):13-27.
- Kapandji A. – La rotation du pouce sur son axe longitudinal lors de l'opposition. Rev Chir. Orthop. 57, 1, 3-12; **1971**.
- Milani L. – A new and refined injectable treatment for muskoloskeletal disorders. Bioscaffold properties of collagen and its clinical use. Physiological Regulating Medicine, **2010**/1: 3-15.
- Milani L. – I Collagen Medical Devices nel trattamento locale delle artro-reumopatie algiche. Rassegna degli Studi Clinici e *Clinical Assessment* 2010-2012. La Med. Biol., **2013**/2; 3-18.
- Milani L. – I Guna Collagen Medical Devices 10 anni dopo. - Analisi ragionata di 2 recenti importanti ricerche e *update* della letteratura. La Med. Biol., **2019**/2; 3-18.
- Pellegrini V.D. Jr – Osteoarthritis at the base of the thumb. Orthop Clin North Am **1992** Jan; 23(1):83-102.
- Pomerance J.F. – Painful basal joint arthritis of the thumb. Part II: treatment. Am J Orthop. **1995** Jun; 24(6):466-72.
- Scagliati A. – Quindici casi di artrosi polidistrettuale: un esempio di trattamento biologico. La Med. Biol., **1995**/Suppl. al n° 3; 48-50.
- Sollazzo V. *et* Al. – La stabilizzazione tendinea dinamica dell'articolazione trapezio-metacarpale con tendine dell'abduttore lungo del pollice nel trattamento chirurgico della rizoartrosi: la nostra esperienza. Giornale Italiano di Ortopedia e Traumatologia. **2006**, 32; 241-5.
- Stone K.M. *et* Al. – Regeneration of meniscal cartilage with the use of a collagen scaffold. Analysis of preliminary data. J. Bone Joint Surg. Am., **1997** Dec, 79(12); 1770-7.
- Strass E.J. *et* Al. – Hyaluronic Acid Viscosupplementation and Osteoarthritis. Current Uses and Future Directions. The American Journal of Sports Medicine, Vol. 37, N° 8; **2009**.
- Swigart C.R. *et* Al. – Splinting in the treatment of arthritis of the first carpometacarpal joint. J Hand Surg. **1999**; 24, 86-91.
- Towheed T.E. *et* Al. – Glucosamine therapy for treating osteoarthritis. Cochrane Database Syst Rev. **2005** Apr 18;(2): CD002946.
- Volpi N. *et* Al. – Role, metabolism, chemical modifications and applications of hyaluronan. Curr Med Chem. **2009**; 16 (14): 1718-45.

N.d.R.
Le voci bibliografiche Bernardini G., **2018**, Milani L., **2010**; **2013**; **2019**; Scagliati A., **1995** sono consultabili in
www.medibio.it → **La Medicina Biologica**.

Riferimento bibliografico

BRUNATO F. – Il trattamento della Rizoartrosi con MD-Small Joints.
La Med. Biol., **2021**/3; 3-12.

autore

Dott. Fabio Brunato
– Specialista in Chirurgia d'urgenza Chirurgia della Mano
Via Rolando da Piazzola, 11
I – 35139 Padova



F. Brunato

IL TRATTAMENTO DELLA RIZOARTROSI CON MD-SMALL JOINTS

THE TREATMENT OF RHIZOARTHRITIS WITH MD-SMALL JOINTS

RIASSUNTO

La Rizoartrosi è un'affezione molto diffusa; colpisce il 20% della popolazione adulta e rappresenta circa il 10% delle localizzazioni artrosiche; è più frequente nella femmina rispetto al maschio (rapporto 4:1). Il sintomo iniziale è il dolore all'articolazione trapezio-metacarpale (TM) cui segue la difficoltà di svolgere attività quotidiane come girare una chiave o aprire una bottiglia. Il trattamento è inizialmente di tipo conservativo con l'applicazione di tutori di immobilizzazione e la contemporanea assunzione di condroprotettori. Se questo trattamento non ha buon esito, prima di intraprendere il trattamento chirurgico definitivo, si può intervenire con la terapia iniettiva locale con collagene. I Collagen Medical Device migliorano le qualità meccaniche della capsula articolare ripristinando le caratteristiche di anisotropia del collagene con evidente effetto positivo sulla stabilizzazione della ipermobilità articolare, sul movimento, sul dolore e sulla qualità della vita. Lo scopo di questo lavoro è valutare l'efficacia dell'iniezione intra- e periarticolare con MD-Small Joints in pazienti affetti da Rizoartrosi prima di essere sottoposti alla terapia chirurgica definitiva.
– In questo studio clinico sono stati inclusi 22 pazienti (3 M; 19 F) e valutati per 10 settimane con le scale DASH, VAS e Grind test. Il trattamento è stato ottimamente tollerato e non si sono osservati effetti collaterali. Il miglioramento ottenuto è stato del 60-80% ≈ in tutte le scale di valutazione. Questo studio dimostra che il miglioramento clinico è direttamente proporzionale alla riduzione della lassità articolare e che questa è in funzione dell'efficacia di MD-Small Joints sul collagene articolare.

PAROLE CHIAVE **RIZOARTROSI, COLLAGEN MEDICAL DEVICE, MD-SMALL JOINTS, DOLORE ALLA MANO, DASH, VAS, GRIND TEST, COLLAGENE**

SUMMARY: **Rhizoarthrosis is a very widespread disease; it affects 20% of the adult population and represents about 10% of all osteoarthritic locations; it is more frequent in females than in males (4:1 ratio). The initial symptom is TM pain followed by difficulty in performing daily activities such as turning a key or opening a bottle. The treatment is initially conservative with the application of immobilization braces and the simultaneous use of chondroprotectors. If this treatment is not effective, before undertaking the definitive surgical treatment, infiltrative therapy with Collagen may be considered. Collagen MDs improve the mechanical qualities of the joint capsule by restoring the anisotropic characteristics of the tissue with an evident positive effect on the "joint hypermobility stabilization", movement, pain and quality of life.**
– The purpose of this trial is to evaluate the efficacy of the endo- and peri-articular injection of MD-Small Joints in patients suffering from rhizoarthrosis before undergoing definitive surgical therapy. In this clinical study, 22 patients (3 M; 19 F) were included and assessed for 10 weeks with the DASH, VAS scales and Grind Test. The treatment was well tolerated, and no side effects were observed. The improvement obtained was approximately 60-80% of all rating scales. This trial shows that clinical improvement is directly proportional to the reduction in joint laxity and is therefore a function of the effectiveness of MD-Small Joints on joint collagen.

KEY WORDS: **RHIZOARTHROSIS, COLLAGEN MEDICAL DEVICE, MD-SMALL JOINTS, HAND PAIN, DASH, VAS, GRIND TEST, COLLAGEN**

LA RIZOARTROSI

La **Rizoartrosi (RA)** è l'artrosi dell'**articolazione trapezio-metacarpale (TM)**.
Il termine Rizoartrosi ha etimologia greca: *rizos* significa "radice"; questa articolazione, infatti, è situata alla radice del pollice.
– La RA è un'affezione molto diffusa; colpisce il **20%** della popolazione adulta (Barra *et* Al., 2003) e rappresenta circa il **10%** di tutte le localizzazioni artrosiche del corpo umano (Sollazzo *et* Al., 2006). La RA è più frequente nella femmina rispetto al maschio (rapporto 4:1) e si manifesta generalmente tra la quinta e la sesta decade di vita.
Nella femmina esordisce frequentemente in coincidenza della menopausa, mentre nel maschio è maggiormente correlata a fenomeni di *overuse* (Bonola *et* Al., 1981).
La TM svolge un ruolo fondamentale nelle normali funzioni del pollice: tutte le azioni di presa sovraccaricano la TM poiché l'asse del pollice fa forza e fulcro su questa articolazione.
Tale forza trasmette una sollecitazione in senso radiale alla base del metacarpo che, nel tempo, provoca la riduzione della tensione dell'Apparato capsulo-legamentoso (Bernardini, 2018), da cui derivano un'iperlassità articolare ed una sublussazione del I metacarpo.
• Il movimento preternaturale dei capi ossei altera la superficie articolare; si assiste ad una progressiva riduzione dello spessore cartilagineo e successiva comparsa di dolore e di artrosi. La sintomatologia è bilaterale nel 50% dei casi.

ANATOMIA FUNZIONALE

La TM può essere considerata l'articolazione più complessa del corpo umano in quanto deve consentire al pollice di effettuare le pinze volo-volari con le dita lunghe; in altri termini deve permettere alla mano di svolgere la sua funzio-

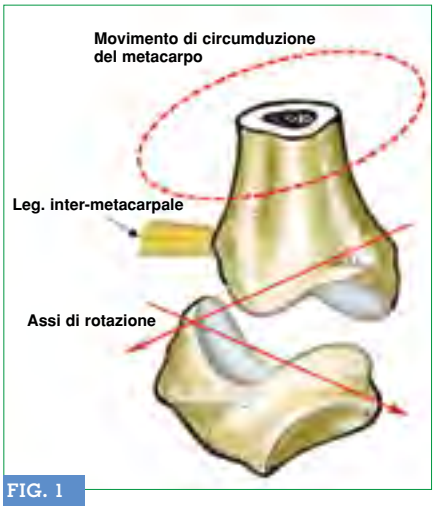

FIG. 1

Articolazione trapezio-metacarpale.

ne più qualificante: l'opposizione, ovvero la prensione (Caroli, 1996).
Kapandji (1971) definisce la TM un'articolazione ad incastro reciproco o articolazione "a sella" e paragona questa articolazione ad un cavaliere in sella con le superfici di contatto, di aspetto torico, perfettamente combacianti (Bonola *et* Al., 1981).
I movimenti si svolgono su due assi perpendicolari, consentendo con la loro combinazione una vera circumduzione, condizionata dal Legamento inter-metacarpale, che funge da perno (FIGG. 1, 2).
Le strutture che sostengono e stabilizzano questa articolazione sono la Capsula, i Legamenti extra-capsulari ed i Muscoli intrinseci ed estrinseci.
Le strutture capsulo-legamentose della TM sono estremamente importanti, sia nel conferire la stabilità, sia nel guidare i movimenti complessi del pollice.
La Capsula articolare è molto lassa e si inserisce lungo il contorno delle superfici articolari del trapezio e della base del metacarpo. Tale lassità è giustificata dal fatto che il I metacarpo deve permettere ampie possibilità di movimento e di rotazione al metacarpo sul proprio asse longitudinale (Caroli, 1996).

▶ Legamenti della Capsula

Il sistema legamentoso è altrettanto importante in quanto, oltre a garantire la stabilità della TM, arresta con la sua massima tensione i vari movimenti del I metacarpo, coadiuvato in questa funzione dalle strutture fasciali e muscolari. È necesario indicare – inoltre – che i Legamenti della TM, per la loro inserzione, concorrono a guidare i movimenti del pollice, principalmente quelli di rotazione assiale.
Dalla Capsula articolare si dipartono alcuni ispessimenti che danno luogo ai Legamenti:

- il Legamento dorso-radiale (LDR) o trapezio-metacarpale esterno di Arnold arresta l'abduzione e favorisce la rotazione in pronazione del metacarpo;
- il Legamento dorso-ulnare (LDU) o trapezio-metacarpale interno di Arnold, molto spesso e largo, arresta il movimento di retroposizione e favorisce la rotazione in supinazione del metacarpo;
- il Legamento obliquo-anteriore (LOA). Alcuni autori descrivono due porzioni di detto legamento: una superficiale ed una profonda *(beak ligament)*, particolarmente importante nello stabilizzare la TM nei gradi di massimo movimento di abduzione e di retroposizione del pollice;
- il Legamento inter-metacarpale (LIM), fibroso, spesso e corto: è teso tra la base del I e del II metacarpo; tale Legamento arresta il movimento di abduzione del I metacarpo.
  Il LIM è importantissimo poiché un suo allentamento provoca la sublussazione esterna della base del I metacarpo, che, come verrà illustrato in seguito, è una delle cause più importanti di **instabilità articolare** (Caroli, 1996) (FIG. 2).

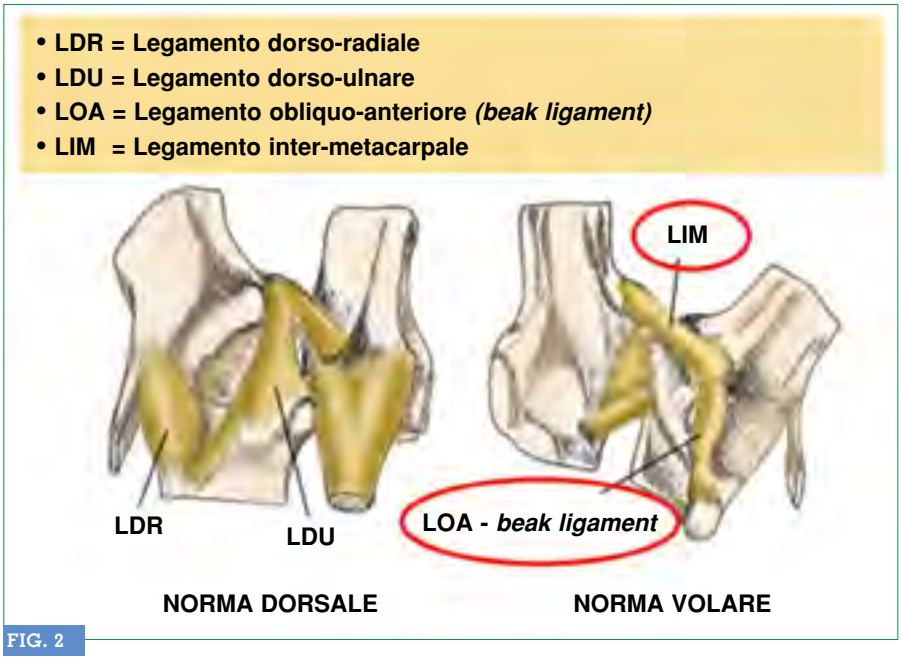

FIG. 2

Legamenti della TM.

▶ Muscoli motori del pollice

Come indicato da Kapandji (1971), la TM *lavora* in compressione come un giunto. I muscoli tenari, intrinseci, consentono di orientare il I metacarpo in tutte le direzioni dello spazio, come fosse un pilone cui si può cambiare l'orientamento modificando la tensione dei cavi. Sempre secondo questo Autore le componenti muscolari offrono supporto alla *coaptazione* articolare in tutte le posizioni, risultante dall'attivazione sinergica dei Muscoli agonisti ed antagonisti (Brunelli *and* Brunelli, 1996).

La mobilità è la funzione essenziale di opposizione del pollice; è permessa da 9 Muscoli motori:

- Muscoli estrinseci o Muscoli lunghi, in numero di 4, alloggiati nell'avambraccio. Tre sono per i movimenti di apertura della presa: Estensore lungo del pollice, Estensore breve del pollice e Abduttore lungo

del pollice; 1 per la presa di forza: Flessore lungo del pollice. Ricordo che i muscoli estrinseci sono i Muscoli motori per la presa di potenza;

- Muscoli intrinseci contenuti nell'eminenza tenare e nel I spazio interosseo; svolgono un ruolo di precisione e di coordinazione durante le differenti prese e l'opposizione.
  – Il Gruppo esterno è composto da 3 Muscoli (Opponente, Abduttore e Flessore breve del pollice) che hanno funzione sinergica di opposizione del pollice.
  – Il Gruppo interno è rappresentato dai Muscoli Adduttore e I Interosseo palmare.
  Questi sono fondamentali per la presa/tenuta degli oggetti, perché svolgono la propria azione anche sulla **MF (metacarpo-falangea)** ed **IF (inter-falangea)** (flessione della prima ed estensione della seconda), rendendo maggiormente efficace la presa di opposizione con l'indice.

L'opposizione non è un movimento fisso: esiste, infatti, una gamma di opposizioni che realizzano una grande varietà di prese e di azioni secondo il numero delle dita coinvolte e la loro modalità di associazione (Kapandji, 1971).

- Le prese bi-digitali danno luogo alla classica pinza tra pollice ed indice; se ne possono distinguere 3 tipi: terminale, sub-terminale e sub-termino laterale.

– La prensione con opposizione terminale è la più fine e precisa poiché consente di afferrare saldamente un oggetto di piccolo calibro o di raccogliere un oggetto molto sottile. Il pollice si oppone con l'estremità del polpastrello alla superficie ungueale dell'indice.
In questa presa, poiché il metacarpo si incunea nel trapezio, protegge la Capsula articolare da qualsiasi forza tensiva ed evita gli effetti degenerativi articolari (FIG. 3).
– La prensione sub-terminale è quella più ricorrente e più istintiva: il pollice e l'indice si oppongono con la faccia palmare del polpastrello e possono – così – stringere oggetti di vario calibro, anche sottili, come un foglio di carta o una matita.
In questa presa, si crea una notevole forza di tensione in senso radiale alla base del metacarpo che stira la capsula articolare ed il Legamento inter-metacarpale, rendendoli, nel tempo, sempre più lassi. Questa lassità produce instabilità articolare, causa della sublussazione radiale del metacarpo e dei processi degenerativi articolari.
– La prensione subtermino-laterale è quella meno fine e potente rispetto alle precedenti.
La faccia palmare del polpastrello del pollice si appoggia sulla faccia esterna della prima falange dell'indice creandosi, anche in questo caso, una notevole tensione radiale alla base del metacarpo con conseguente tendenza alla sublussazione della TM (Kapandji, 1971).

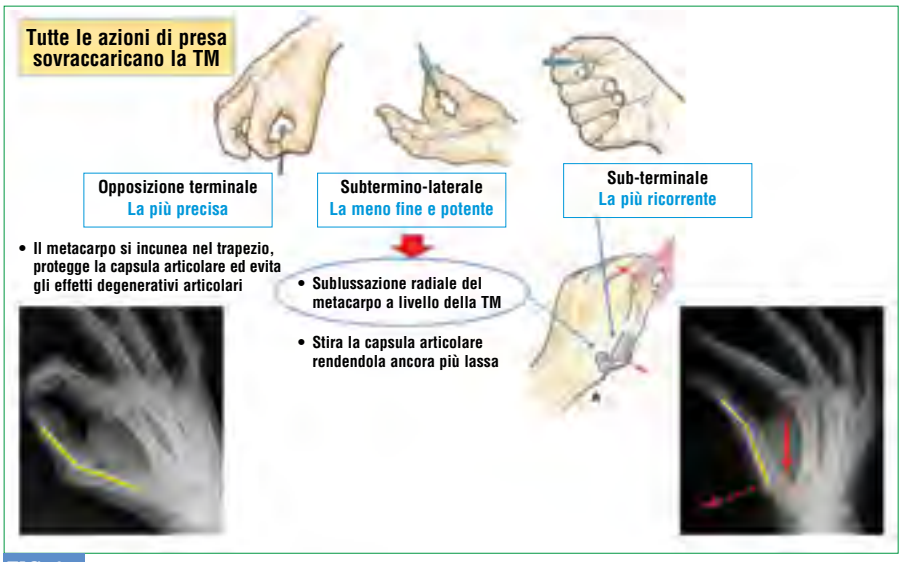

FIG. 3

Effetti della presa sulla TM.

- La causa della RA è sempre da ricercarsi nell'**instabilità** della TM. Essa può essere primaria o secondaria (TAB. 1).

Nell'iperlassità legamentosa l'instabilità è dovuta ad un eccesso di *range* di movimento.
In questo caso ha grossa rilevanza il Legamento palmare *(beak ligament)* che limita l'iperestensione del metacarpo e soprattutto il Legamento inter-metacarpale tra la base del I e del II metacarpo che si oppone alla sublussazione del I metacarpo in senso radiale, pur non limitando gli altri movimenti (FIG. 2).
La lassità e/o la degenerazione di questo Legamento producono movimenti anomali della TM, con incongruenza delle superfici articolari che scatenano rapi-

INSTABILITÀ PRIMARIA	INSTABILITÀ SECONDARIA
Ipoplasia del trapezio, anormale obliquità della sua sella	Rottura traumatica capsulo-legamentosa
Lassità congenita capsulo-legamentosa	Esiti di frattura del trapezio o della base del I metacarpo
Squilibrio muscolare da assenza di inserzione di uno dei tendini dell'ALP sul trapezio	Stress operativo da lavori ripetitivi con forte adduzione del pollice
Ipotonia muscolare della mano non dominante in soggetti anziani	

TAB. 1

Cause d'instabilità della TM.

FIG. 4

Instabilità dovuta all'assenza dell'intersezione Abduttore lungo del pollice sul trapezio.
– Forze di tensione.



damente un quadro degenerativo.
– Altra causa riconosciuta e considerata la più frequente da Brunelli (2007) è l'instabilità dovuta all'assenza dell'inserzione dell'Abduttore lungo del pollice **(ALP)** sul trapezio. Nel caso in cui l'ALP presenti una doppia inserzione distale sul trapezio e sulla base del I metacarpo, ad ogni contrazione dell'ALP tutta la *colonna* pollice-metacarpo-trapezio, si sposta in abduzione, mantenendo normali i rapporti articolari trapezio-metacarpali. Contrariamente, se manca l'inserzione sul trapezio, tutta la forza abducente si esercita sulla base del I metacarpo, provocando una notevole tensione sublussante con un deleterio effetto di taglio e danno cartilagineo della TM (FIG. 4).
– Gli stress ripetuti *(overuse)* sono un'altra causa frequente di artrosi della TM; la TM è sottoposta ad un carico di lavoro notevole, poichè coinvolta nel 50% ≈ delle azioni della mano. Si possono distinguere alcune attività e gesti abitudinari che favoriscono il deterioramento delle superfici articolari: la prensione ripetuta di piccoli oggetti determina la sollecitazione della TM in senso radiale che non consente di mantenere la base del metacarpo a contatto con la superficie articolare del trapezio (FIG. 3).
La forza lussante trasmessa sul metacarpo può essere moltiplicata fino a 12-120 volte (Cooney *and* Chao, 1977).



FIG. 5

Sublussazione del I metacarpo.

SINTOMATOLOGIA

L'instabilità della TM è spesso asintomatica; con il tempo compare il dolore che porta il paziente alla visita medica.
– Il quadro clinico più frequente è inizialmente rappresentato da un dolore fastidioso e localizzato alla base del pollice che compare quando vengono eseguiti movimenti attivi in abduzione radiale come prese o pinze, e/o passivi in rotazione-opposizione come girare una chiave, svitare un tappo, girare una maniglia, scrivere con una penna sottile o anche solo abbottonarsi la camicia (Dias *et* Al., 2006).
Il paziente riferisce una riduzione della forza e della mobilità della mano.
In seguito il dolore compare anche a riposo, di notte, e si può irradiare al polso e all'avambraccio. Nelle fasi più avanzate il dolore è spontaneo ed è associato a crepitio osseo dovuto alla lassità articolare.
– Il paziente "usa" male il pollice per evitare il dolore: questo, con il tempo, provoca debolezza muscolare nell'apparato stabilizzatore della TM; il metacarpo perde la capacità di scorrere sul trapezio lungo l'asse di adduzione-abduzione, cui si aggiunge uno *shift* della base del metacarpo in direzione radiale.

La perdita di congruenza tra i capi ossei inficia la stabilità meccanica dell'articolazione: esita in una lussazione, con conseguente diminuzione dell'ampiezza dei movimenti (Pomerance, 1995).
Durante i movimenti di abduzione, la Capsula articolare viene stirata.
Alcune fibre capsulari sono indebolite e consentono alla base del metacarpo di sublussarsi dorsalmente; così, quando i Muscoli Adduttore e Flessore breve del pollice si contraggono, trazionano la parte distale del metacarpo verso il palmo.
Il risultato è uno scatto (*"tilt"* nella letteratura anglosassone) della superficie articolare alla base del metacarpo sulla sella del trapezio.

- Questo spostamento, seppur impercettibile, è la causa del dolore.

Questa è la ragione per cui in casi di RA impugnare e girare una chiave, sollevare una tazza o scrivere sono azioni che provocano dolore: esse infatti, seppur con movimenti di scarsa articolarità, mettono sotto stress la TM ed i mezzi di contenimento della stessa (Dias *et* Al., 2006).

– I segni clinici prevalenti sono:
- deformazione e tumefazione alla base del I metacarpo (FIG. 5), causate dalla combinazione tra lussazione, infiammazione dell'articolazione e formazioni osteofitiche;
- 1° raggio in adduzione, più comune negli stadi avanzati;
- dolore alla palpazione;
- test di compressione assiale o Grind test positivo: il carico assiale sul trapezio, unitamente alla rotazione del metacarpo, scatenano dolore alla base del pollice;

- distrazione della TM, con o senza rotazione, che provoca un allungamento della capsula che, se infiammata, è dolente.

Con il progredire della malattia la sublussazione della TM produce una deviazione radiale della MF del pollice per la contrattura in adduzione del I metacarpo cui consegue una flessione dell'IF generando il quadro di "pollice a Z". Questo è espressione di uno dei quadri più compromessi della RA in cui, oltre alla TM, sono coinvolte la MF in iperestensione e l'IF in flessione.



FIG. 6

Proiezione in sollecitazione.

QUADRO RADIOGRAFICO – LA CLASSIFICAZIONE DI EATON-LITTER

La RA può essere diagnosticata attraverso un attento esame obiettivo.
Le radiografie del pollice nei 3 piani e la particolare proiezione in sollecitazione dell'articolazione basale sono necessarie per confermare la diagnosi.
La proiezione per l'articolazione basale in sollecitazione, quando eseguita correttamente, fornisce un'immagine eccellente per la valutazione del grado di sublussazione della TM.
In questa proiezione obliqua a 30°, è richiesto al paziente di comprimere le punte dei pollici una contro l'altra, mentre viene eseguito il radiogramma (FIG. 6).
– Le radiografie vanno sempre interpretate in relazione alla situazione clinica del paziente. Spesso, pazienti con quadri radiografici molto compromessi, riferiscono pochissimo o assenza di dolore; altri con RX negative o poco significative, possono presentare deficit funzionali severi con importante impatto sull'attività quotidiana e/o lavorativa. Non vi è indicazione per la RM e/o per l'ecografia; solo la TAC può essere utile quale indagine supplementare preoperatoria.

– Eaton e Glickel (Glickel, 2001) hanno descritto un metodo per classificare le modificazioni patologiche della RA in base all'aspetto nelle proiezioni radiografiche standard e in quelle sotto sollecitazione.
Metodo rivelatosi utile anche per la pianificazione medica e l'eventuale chirurgia.
– Attualmente la classificazione più usata è quella di Eaton-Littler modificata da Brunelli (Barra *et* Al., 2003) che, oltre al quadro radiografico, contempla anche quello clinico (TAB. 2).

RIZOARTROSI – TRATTAMENTO CONSERVATIVO

Il trattamento in tutte le fasi della malattia è inizialmente di tipo conservativo.
– Il primo cardine è l'applicazione di un tutore notturno e possibilmente diurno per 2-3 settimane (Swigart *et* Al., 1999); la riduzione dei movimenti e dell'attrito dei capi articolari porta alla diminuzione del dolore e all'irrigidimento delle strutture capsulo-legamentose con riduzione della sublussazione (Pomerance, 1995). A questo si possono associare i condroprotettori che trovano la massima efficacia terapeutica se l'articolazione è immobilizzata; infatti, non essendovi l'*effetto usura*, la cartilagine si può rigenerare (Towheed *et* Al., 2005).
La sinergia di questi due provvedimenti può garantire un buon risultato.
Il trattamento conservativo necessita di un inquadramento precoce del processo degenerativo (Towheed *et* Al., 2005) perché è più efficace, soprattutto negli stadi iniziali (1° - 2°).
Gli obiettivi del trattamento conservativo sono:

- ridurre il dolore alla base del pollice, sia a riposo sia durante lo svolgimento delle usuali attività quotidiane;
- evitare il sovraccarico della TM, insegnando al paziente corrette modalità di prensione, favorendo la presa con opposizione terminale (FIG. 3);
- garantire stabilità alla TM con il tutore riducendo contemporaneamente la sublussazione radiale del metacarpo.

– Le iniezioni con corticosteroidi agiscono sul dolore; vengono talora utilizzate quando il dolore è insopportabile (Pellegrini, 1992; Swigart *et* Al., 1999). Tali iniezioni, se ripetute, hanno efficacia sempre minore e danneggiano irrimediabilmente la cartilagine articolare (Burton *and* Pellegrini, 1986; Swigart *et* Al., 1999).

RIZOARTROSI – TRATTAMENTO CON MD-SMALL JOINTS

Se il trattamento iniziale conservativo non produce effetti positivi, prima di intraprendere un trattamento chirurgico definitivo, può essere presa in considerazione la terapia iniettiva endo- e periarticolare.
Le strutture anatomiche componenti il comparto di contenimento/stabilizzazione sono: la Capsula articolare, i Legamenti e le Membrane fibrose che forniscono la "tenuta diretta", mentre i Tendini ed Muscoli garantiscono la "tenuta indiretta".

STADIO	RADIOGRAFIA	SEGNI CLINICI	ELEMENTI ACCESSORI
1		La sublussazione della TM è inferiore ad 1/3 La sclerosi subcondrale inizia ad essere manifesta insieme ad una iniziale diastasi dei capi articolari Instabilità, dolore iniziale	Sublussazione della base del I metacarpo sotto sforzo in abduzione o nelle manovre semeiologiche (dinamiche) Eventuale ipoplasia del trapezio all'esame RX
2		La sublussazione è maggiore di 1/3 La capsula inizia ad essere piuttosto lassa Compaiono i primi osteofiti di dimensioni superiori ai 2 mm Dolore frequente da sforzo Modesta limitazione funzionale	Instabilità Restringimento della rima articolare, modesti segni artrosici Appuntimenti osteofitici
3		Lo spazio articolare risulta notevolmente ridotto così come la sclerosi è sempre più evidente Dolore costante e più forte, rigidità Limitazione funzionale Crepitio alla palpazione della base del pollice con deformità associate più o meno evidenti	Dolore continuo Limitazione severa
4	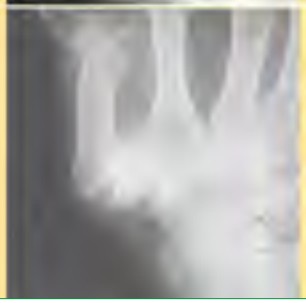	Gravi alterazioni anatomiche e radiografiche che danno luogo ad impotenza funzionale Rigidità della TM Grave limitazione funzionale	Dolore diminuito in relazione alla rigidità, talora assente

TAB. 2

Classificazione di Eaton-Litter mod. da Brunelli.

• Le strutture extra-articolari sono costituite da collagene Tipo I (COL1): la quantità e la qualità di questa macroproteina a tripla elica garantiscono un movimento articolare fisiologico, ottimale e ripetuto nel tempo.
– Con il progredire dell'età, tutto il COL1 costituente le strutture peri- ed intra-articolari subisce importanti variazioni quali/quantitative (discrepanza tra neofibrillogenesi e fibrillolisi) con progressivo depauperamento e/o danneggiamento di COL1 adeguato, per cui i capi ossei articolari risultano maggiormente mobili lungo i fisiologici piani di escursione, non più saldamente tenuti *in situ*. L'ipermobilità delle articolazioni porta ad appoggi anomali con conseguente infiammazione, prima, e degenerazione poi, della cartilagine articolare, *primum movens* verso la degenerazione artrosica (Milani, 2019).
• In buona sintesi: lo scorretto posizionamento di due capi articolari contigui formanti un'articolazione secondo quanto stabilito dalla biomeccanica fisiologica provoca usura, dolore e difficoltà di movimento. Il tenocita, fibrocita molto specializzato, è la cellula che produce il COL1; sintetizza anche i **Proteoglicani (PGs)** di matrice e le Metalloproteinasi (MMPs) (Bernardini, 2018) coinvolte nella degradazione delle fibre vecchie o lesionate dal processo infiammatorio/traumatico.
– L'evento primario nel processo artrosico è da ricercare nella riduzione ed alterazione dei PGs: fattori meccanici, chimici o citologici comportano la depolimerizzazione delle catene di Glicosaminoglicani (GAGs) che, interrompendosi, causano la diminuzione di resistenza della matrice cartilaginea articolare.

– In conseguenza di questi eventi, si frammentano anche le fibre collagene non adeguatamente protette dalla matrice; la cartilagine, persa così la propria elasticità, si usura (Scagliati, 1995).

Tutte le strutture extra- ed intra-articolari sono costituite fondamentalmente da collagene, da cui l'utilità di derivarne strumenti terapeutici che consentano al medico di contrastare le patologie osteo-artro-miofasciali (Stone *et* Al., 1997; Milani, 2010; 2013; 2019).

▶ MD-Small Joints

I Guna Collagen Medical Device sono prodotti iniettabili (p.a., i.a., s.c., i.d., i.m.) costituiti da collagene di origine suina (il collagene suino è il più simile ed affine al collagene umano) e da una o più sostanze ancillari caratterizzata/e da un particolare tropismo per i vari e specifici Distretti anatomici ai quali il collagene può essere veicolato con maggiore efficacia e specificità (Milani, 2013; 2019).

I Guna Collagen Medical Device forniscono collagene sotto forma di tropocollagene che viene assemblato a collagene in presenza dell'enzima lisina-idrossilasi, a livello della matrice extracellulare (ECM); esso agisce – quindi – da *bio-scaffold* (Milani, 2010).
– La deposizione di fibre collagene neosintetizzate nell'area danneggiata secondaria ad iniezione loco-regionale dei MDs produce un significativo miglioramento delle qualità meccaniche del Tessuto lesionato; in particolar modo vengono ripristinate le caratteristiche di **anisotropia**. L'anisotropia è una proprietà meccanica del collagene: essa descrive le capacità delle sue fibre di propagare forze tensili in una unica direzione preferenziale.

Grazie all'orientamento delle fibre di collagene in un'unica direzione si ottiene un corretto supporto meccanico per un funzionamento ottimale (Milani, 2019).
I Guna Collagen Medical Device migliorano l'assetto istologico delle strutture anatomiche in cui è presente il collagene e forniscono un supporto meccanico *(bioscaffold)* con evidente effetto positivo sulla stabilizzazione della ipermobilità articolare, sul movimento, sul dolore e sulla qualità di vita; hanno attività ristrutturante, di riparazione e rimodellamento, contribuiscono al contenimento del deterioramento fisiologico delle articolazioni e dei Tessuti, a controbilanciare gli effetti dovuti a varie cause tra cui l'invecchiamento, i vizi posturali, le malattie croniche concomitanti, i traumi e le lesioni (AA.VV., 2011).

– **MD-Small Joints**, oltre a collagene, contiene *Viola odorata*, sostanza ancillare che trova indicazione – tra le altre – nei dolori reumatici delle articolazioni del polso con algie che si irradiano all'avambraccio (AA.VV., 2011).

MATERIALI E METODI

In questo studio clinico sono stati inclusi **22 pazienti** (3 M; 19 F) sofferenti di RA.
In 4 pazienti la patologia era bilaterale; in questo lavoro è stato preso in considerazione il lato più compromesso.

	Età aa	DASH	VAS	Grind test
Media	**61,22**	**50,72**	**7,14**	**2,25**
Minima/o	44	16,5	5	1
Massima/o	78	75,25	9	3

TAB. 3
Inquadramento dei pazienti all'inclusione.

– Tutti i pazienti sono stati testati con il questionario **DASH** per la valutazione della perdita di funzione (valori da 0 a100; 100 = massima disabilità), con la Scala **VAS** (valori da 1 a 10) e con il **Grind test** per la valutazione della lassità capsulo-ligamentosa (G0 = non lassità articolare; G1 = poco lassa; G2 = lassa; G3 = molto lassa).

– L'età media dei pazienti era di 61,2 anni (min 44, max 78): 12 pazienti in stadio 2 e 10 pazienti in stadio 3; 10 pazienti presentavano una lassità massima G3, 5 una lassità minore G2, 7 una lassità minima G1, nessuno G0.
Tutti i pazienti al momento dell'inclusione presentavano riduzione della forza e limitazione funzionale del I raggio.
Per quanto riguarda la lateralità, 7 pazienti (33%), presentavano RA alla mano non dominante.
Questa alta percentuale si spiega con il fatto che la mano non dominante, in molte attività, deve tenere una presa statica prolungata nel tempo con conseguenti severi fenomeni di *overuse*.
Basti pensare ad es. ad un soggetto che sostiene con forza una lastra di metallo o altro materiale per poterla lavorare con la mano dominante.
Nei soggetti anziani, invece, è spesso dovuta all'ipotonia muscolare della mano non dominante: questo spiega quanto siano importanti anche le strutture che agiscono sulla "tenuta indiretta", i Tendini ed i Muscoli.

Il **DASH** medio era di **50,72** alla prima visita con minimo di 16,5 e massimo di 75,25; la **VAS** media era di **7,14** alla prima visita con minimo di 5 e massimo di 9; il Grind test medio era di **2,25** con minimo di 1 e massimo di 3 (TAB. 3).

– In un primo momento terapeutico i pazienti sono stati trattati solo con drenanti della matrice (**Lymphomyosot®** gtt e **Galium-Heel®** gtt) e il basificante **Gunabasic** (la sera).
Lymphomyosot® è stato scelto per l'azione drenante linfatica sulla stasi e sull'edema; Galium-Heel® per l'azione detossicante a livello connettivale e per l'effetto positivo sul ricambio della matrice, grazie al quale il medicinale è in grado di antagonizzare la gelificazione del connettivo, contrastando in tal mo-


FIG. 7
Infiltrazione intra- e peri-articolare.


FIG. 8
Infiltrazione della 1ª commissura.

Settimane	0	1	Diff 1° settimana	2	3	4	5	6	7	8	9	10	Δ	%
DASH	50,72	39,87	21,39%	29,71	24,54	18,00	18,25	20,18	16,50	18,75	14,75	8,13	42,59	83,97
VAS	7,14	6,60	7,56%	5,06	4,44	3,85	3,60	4,20	4,29	2,80	3,33	3	4,14	57,98
Grind test	2,25	2	11,11%	1,367	1,233	0,923	1,111	0714	0,8	0,667	0,5	0,5	1,75	77,7

TAB. 4

Valori DASH, VAS e Grind test prima e dopo trattamento (10 controlli).

do la spinta degenerativa e la tendenza all'infiammazione cronica.

– Dopo una settimana di terapia domiciliare i pazienti iniziavano il trattamento ambulatoriale con **MD-Small Joints** (1 flaconcino = 2 ml), cui veniva aggiunto 0,5 ml di Lidocaina 2%. L'iniezione i.a. veniva eseguita con 0,7-0,8 ml (tale è la capacità media della TM); la quantità restante (1,0 ml ≈) in sede peri-articolare (FIG. 7).
Venivano inoltre usati 0,5 ml ≈ per una seconda infiltrazione peri-articolare a livello della 1ª commissura al fine di aggredire la parte profonda della Capsula tra il I ed il II metacarpo, ma soprattutto per infiltrare il Legamento inter-metacarpale con l'intento di stabilizzarlo e di ridurre il conflitto dovuto alla sua lassità (FIGG. 2,8).
Le iniezioni venivano effettuate ogni settimana per 3 o 4 volte; la 4ª o la 5ª venivano effettuate dopo 2 settimane.
In 8 pazienti si è reso necessario un ulteriore trattamento dopo altre 2 settimane.

– Alcuni pazienti hanno accusato una recrudescenza della sintomatologia dopo la 1ª o la 2ª somministrazione; in 6 casi si è dovuto temporaneamente sospendere la terapia, ma al controllo della settimana successiva il peggioramento era completamente regredito; in alcuni casi vi è stato un miglioramento clinico e psicologico, per cui in tutti i pazienti si è ripreso il trattamento (nessun *drop out*).

Nessun paziente ha avuto necessità di assumere FANS.
Solo ad una paziente, molto ansiosa, si è provveduto a praticare l'anestesia del ramo superficiale del nervo radiale, prima della procedura descritta, per eliminare il dolore delle iniezioni i.a. e p.a.

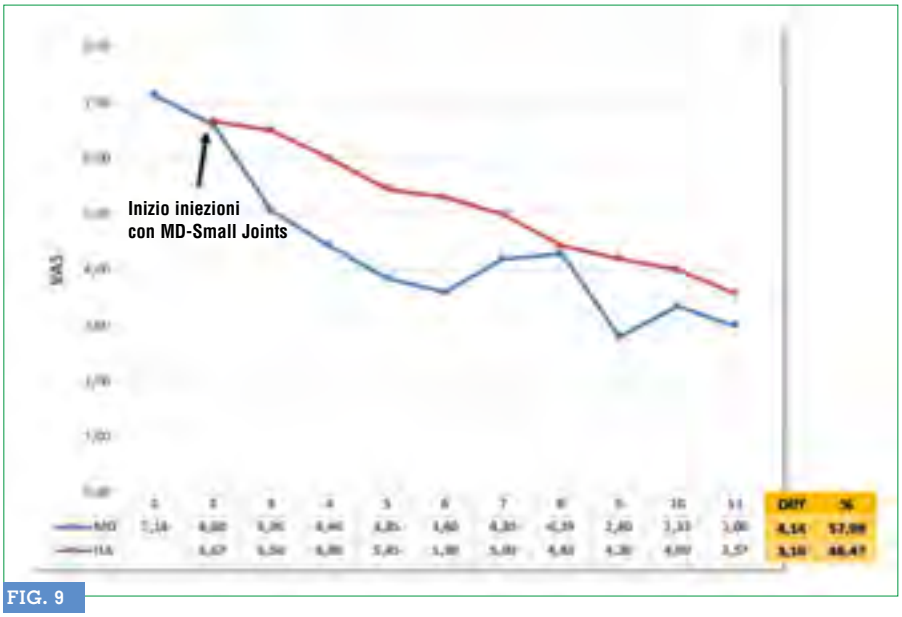

FIG. 9

Confronto VAS: MD-Small Joints *vs* Acido Ialuronico.

L'aggiunta di un quantitativo minimo di Lidocaina 2% ha consentito una notevole *compliance* dei pazienti.
La casistica ha confermato la maggior incidenza di RA nel genere femminile.

RISULTATI

In questo lavoro sono stati inclusi: **1)** pazienti che accusavano dolore in stadi troppo precoci per poter ipotizzare un trattamento chirurgico; **2)** pazienti che non avevano risposto a precedenti terapie, come quella steroidea; **3)** pazienti che, pur avendo indicazione chirurgica, rifiutavano l'intervento.
In ogni caso, si ritiene che più precocemente venga iniziato questo trattamento, maggiori saranno le possibilità di un'efficace risposta clinica.

– L'analisi dei valori DASH, VAS e Grind test dimostra che dopo la prima settimana di trattamento solo con Lymphomyosot®, Galium-Heel® e Gunabasic si è ottenuto un miglioramento del **21,39%** del valore DASH, del **7,56%** del valore VAS e dell'**11,11%** del valore Grind test. Questi dati dimostrano l'efficacia di questo tempo terapeutico preliminare (TAB. 4).

• Valutando poi la differenza dall'inizio alla fine della terapia si evince che il valore DASH si è ridotto di **42,59 punti** (incremento della funzione del **83,97%**); il dolore, secondo la Scala VAS, si è ridotto da **7,14** a **3** con un Delta di **4,14** e conseguentemente una diminuzione del **57,98%**, mentre la lassità è passata da Grind test **2,25** a Grind test **0,5** (miglioramento di **1,75** punti), ovvero un incremento della tensione capsulo-legamentosa del **77,7%** (TAB. 4).

CONFRONTO MD-SMALL-JOINTS VS ACIDO IALURONICO

Il trattamento iniettivo intra-articolare con Acido Ialuronico (**HA**, *Hyaluronic Acid*, NdR) è stato ed è tuttora un altro caposaldo della terapia della RA, utilizzato da Fisiatri e Chirurghi della mano (Strass *et* Al., 2009; Volpi *et* Al., 2009; Iannitti *et* Al., 2011).
– Se si confrontano i valori ottenuti con MD-Small Joints con quelli ottenuti in un lavoro analogo eseguito dallo scrivente (Brunato, 2012) su 51 pazienti trattati con 3 iniezioni endo-articolari di HA somministrate a distanza di 3 settimane l'una dall'altra, si evidenziano queste diversità: a 10 settimane la VAS scende da 6,67 a 3,57.
La differenza è di **3,10** punti contro i **4,14** di MD-Small Joints, il che dimostra un'efficacia maggiore nel controllo del dolore di **1,4 punti** di MD-Small Joints (**+ 11,51%**) *vs* HA.
Quello che colpisce maggiormente è la precoce e netta diminuzione del dolore fin dalle prime settimane di trattamento con MD-Small Joints rispetto all'HA (FIG. 9).
– Confrontando i valori DASH, la riduzione è di 42,59 punti con MD-Small Joints rispetto ai 27,51 punti con HA, un miglioramento della funzione della mano di **+ 25,7%**.
Con MD-Small Joints l'attività lavorativa quotidiana, verificata con il questionario DASH, era mantenuta con una dolorabilità nettamente inferiore (FIG. 10).

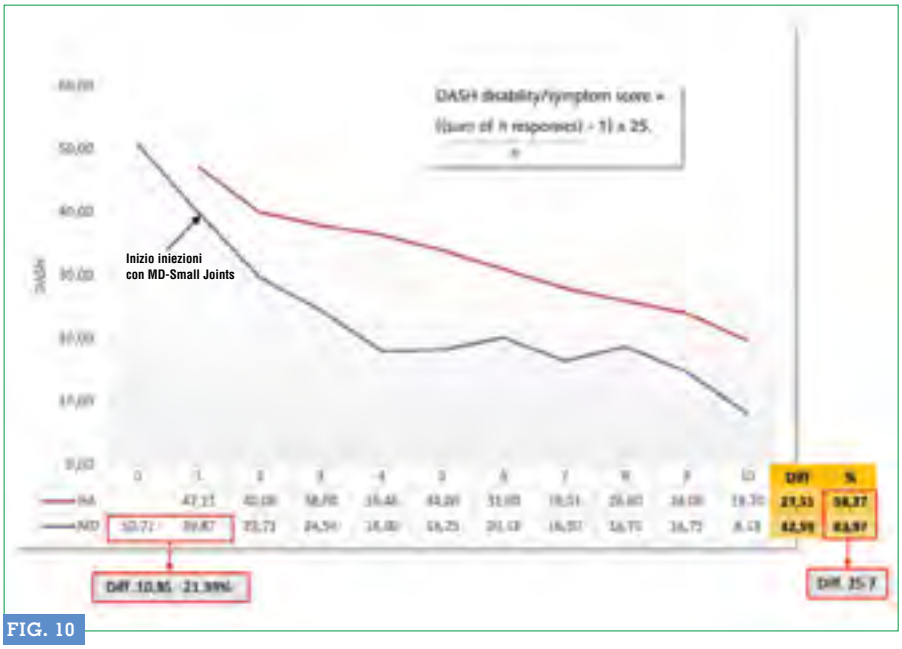

FIG. 10
Confronto DASH: MD-Small Joints *vs* Acido Ialuronico.



FIG. 11
Comparazione dei valori DASH e VAS in funzione dei valori Grind test.

Se si convertono tutti i valori rilevati con DASH, VAS e Grind test, **in scala a 10**, si evince che il miglioramento dei valori DASH e VAS è direttamente proporzionale alla diminuzione del Grind test, ovvero alla riduzione della lassità articolare. Il ripristino della tensione articolare è dovuto all'effetto diretto delle iniezioni con MD-Small Joints sulle strutture capsulo-legamentose ed in particolare sul Legamento inter-metacarpale.

Questa è la dimostrazione clinica osservazionale che l'iniezione locale di MD-Small Joints, ripristinando l'anisotropia del collagene, produce un significativo ed immediato miglioramento delle qualità meccaniche del Tessuto danneggiato da cui il miglioramento clinico della RA (FIG. 11).

DISCUSSIONE

Il trattamento iniettivo della RA con MD-Small Joints ha nettamente migliorato la sintomatologia dei pazienti in pochissime settimane; soprattutto il dolore è francamente diminuito, fin da subito, grazie alla rapida riduzione della lassità articolare, dimostrandosi più efficace della terapia con HA.

La maggior parte degli autori (Dias *et* Al., 2006) considera il trattamento della RA con l'immobilizzazione e l'assunzione di FANS per 2-3 mesi; se la sintomatologia non regredisce, si deve prendere in considerazione l'intervento chirurgico.
Le iniezioni con corticosteroidi agisco-

no sul dolore e possono trovare indicazione quando la terapia conservativa non è stata efficace (Pellegrini, 1992; Swigart *et* Al., 1999) ma è stato accertato che iniezioni ripetute hanno efficacia decrescente, oltre a danneggiare irrimediabilmente la capsula e la cartilagine articolare (Burton *and* Pellegrini, 1986; Swigart *et* Al., 1999).
Il trattamento con HA si è dimostrato meno efficace.

▶ MD-Small Joints si è dimostrato efficace nel ritardare l'eventuale intervento chirurgico garantendo al paziente un rapido miglioramento clinico ed un'aspettativa di rallentamento della patologia; tutto questo in assenza di effetti collaterali e con ottima tollerabilità. ■

Ringraziamenti

– Ringrazio vivamente il Prof. Leonello Milani per i competenti consigli, l'importante contributo e la sempre costante disponibilità.

Bibliografia

- AA.VV. – Guna Collagen Medical Device (Dossier). Guna Ed., Milano; **2011**.
- Barra V. *et* Al. – Artroplastica in sospensione secondo Ceruso nelle rizoartrosi di grado avanzato. Riv. Chir. Mano. **2003**, 40(3); 221-227.
- Bernardini G. – Rizoartrosi e omeosiniatria. Efficacia di Zeel®T e di MD-SMALL JOINTS a confronto. La Med. Biol., **2018**/2; 15-23.
- Bonola A., Caroli A., Celli L. – La Mano. Piccin Ed., Padova; **1981**.
- Brunato F. – Il trattamento della rizoartrosi trapezio-metacarpale con Acido ialuronico. Atti 50° Congresso Nazionale SICM, Padova; **2012**.
- Brunelli G.A. – La Mano. Manuale di chirurgia. Pagg. 340-349. Ed Hermes. Milano: **2007**.
- Brunelli G.R. *and* Brunelli G.A. – Considerazioni anatomo-patogenetiche. *In* La Rizoartrosi. Volume 1, pagg. 29-36. Monografie della Società Italiana di Chirurgia della Mano. Mattioli Ed., Parma; **1996**.
- Burton R.I. *and* Pellegrini V.D. – Surgical management of basal joint arthritis of the thumb. Part II: ligament reconstruction with tendon interposition arthroplasty. J Hand Surg Am. **1986** May; 11(3):309-24.
- Caroli A. – Anatomia descrittiva e funzionale della trapezio-metacarpica. *In* La Rizoartrosi. Volume 1, pagg. 7-28. Monografie della Società Italiana di Chirurgia della Mano. Mattioli Ed., Parma; **1996**.
- Cooney W.P. *and* Chao E.Y.S. – Biomechanical analysis of static forces in the thumb during hand function. J. Bone Joint Surg. 59A, 27; **1977**.
- Dias R., Chandrasenan J., Rajaratnam V., Burke F.D. – Basal thumb arthritis. Postgrad Med J. **2006** Jan; 83(975): 40-43.
- Glickel S.Z. – Clinical assessment of the thumb trapeziometacarpal joint. Hand Clin. 2001 May;17(2):185-95.
- Iannitti T. *et* Al. – Intra-articular injections for the treatment of osteoarthritis: focus on the clinical use of hyaluronic acid. Drugs R D. **2011**;11(1):13-27.
- Kapandji A. – La rotation du pouce sur son axe longitudinal lors de l'opposition. Rev Chir. Orthop. 57, 1, 3-12; **1971**.
- Milani L. – A new and refined injectable treatment for muskoloskeletal disorders. Bioscaffold properties of collagen and its clinical use. Physiological Regulating Medicine, **2010**/1: 3-15.
- Milani L. – I Collagen Medical Devices nel trattamento locale delle artro-reumopatie algiche. Rassegna degli Studi Clinici e *Clinical Assessment* 2010-2012. La Med. Biol., **2013**/2; 3-18.
- Milani L. – I Guna Collagen Medical Devices 10 anni dopo. - Analisi ragionata di 2 recenti importanti ricerche e *update* della letteratura. La Med. Biol., **2019**/2; 3-18.
- Pellegrini V.D. Jr – Osteoarthritis at the base of the thumb. Orthop Clin North Am **1992** Jan; 23(1):83-102.
- Pomerance J.F. – Painful basal joint arthritis of the thumb. Part II: treatment. Am J Orthop. **1995** Jun; 24(6):466-72.
- Scagliati A. – Quindici casi di artrosi polidistrettuale: un esempio di trattamento biologico. La Med. Biol., **1995**/Suppl. al n° 3; 48-50.
- Sollazzo V. *et* Al. – La stabilizzazione tendinea dinamica dell'articolazione trapezio-metacarpale con tendine dell'abduttore lungo del pollice nel trattamento chirurgico della rizoartrosi: la nostra esperienza. Giornale Italiano di Ortopedia e Traumatologia. **2006**, 32; 241-5.
- Stone K.M. *et* Al. – Regeneration of meniscal cartilage with the use of a collagen scaffold. Analysis of preliminary data. J. Bone Joint Surg. Am., **1997** Dec, 79(12); 1770-7.
- Strass E.J. *et* Al. – Hyaluronic Acid Viscosupplementation and Osteoarthritis. Current Uses and Future Directions. The American Journal of Sports Medicine, Vol. 37, N° 8; **2009**.
- Swigart C.R. *et* Al. – Splinting in the treatment of arthritis of the first carpometacarpal joint. J Hand Surg. **1999**; 24, 86-91.
- Towheed T.E. *et* Al. – Glucosamine therapy for treating osteoarthritis. Cochrane Database Syst Rev. **2005** Apr 18;(2): CD002946.
- Volpi N. *et* Al. – Role, metabolism, chemical modifications and applications of hyaluronan. Curr Med Chem. **2009**; 16 (14): 1718-45.

N.d.R.
Le voci bibliografiche Bernardini G., **2018**, Milani L., **2010**; **2013**; **2019**; Scagliati A., **1995** sono consultabili in
www.medibio.it → **La Medicina Biologica**.

Riferimento bibliografico

BRUNATO F. – Il trattamento della Rizoartrosi con MD-Small Joints.
La Med. Biol., **2021**/3; 3-12.

autore

Dott. Fabio Brunato
– Specialista in Chirurgia d'urgenza Chirurgia della Mano
Via Rolando da Piazzola, 11
I – 35139 Padova



F. Brunato

IL TRATTAMENTO DELLA RIZOARTROSI CON MD-SMALL JOINTS

THE TREATMENT OF RHIZOARTHRITIS WITH MD-SMALL JOINTS

RIASSUNTO

La Rizoartrosi è un'affezione molto diffusa; colpisce il 20% della popolazione adulta e rappresenta circa il 10% delle localizzazioni artrosiche; è più frequente nella femmina rispetto al maschio (rapporto 4:1). Il sintomo iniziale è il dolore all'articolazione trapezio-metacarpale (TM) cui segue la difficoltà di svolgere attività quotidiane come girare una chiave o aprire una bottiglia. Il trattamento è inizialmente di tipo conservativo con l'applicazione di tutori di immobilizzazione e la contemporanea assunzione di condroprotettori. Se questo trattamento non ha buon esito, prima di intraprendere il trattamento chirurgico definitivo, si può intervenire con la terapia iniettiva locale con collagene. I Collagen Medical Device migliorano le qualità meccaniche della capsula articolare ripristinando le caratteristiche di anisotropia del collagene con evidente effetto positivo sulla stabilizzazione della ipermobilità articolare, sul movimento, sul dolore e sulla qualità della vita. Lo scopo di questo lavoro è valutare l'efficacia dell'iniezione intra- e periarticolare con MD-Small Joints in pazienti affetti da Rizoartrosi prima di essere sottoposti alla terapia chirurgica definitiva.
– In questo studio clinico sono stati inclusi 22 pazienti (3 M; 19 F) e valutati per 10 settimane con le scale DASH, VAS e Grind test. Il trattamento è stato ottimamente tollerato e non si sono osservati effetti collaterali. Il miglioramento ottenuto è stato del 60-80% ≈ in tutte le scale di valutazione. Questo studio dimostra che il miglioramento clinico è direttamente proporzionale alla riduzione della lassità articolare e che questa è in funzione dell'efficacia di MD-Small Joints sul collagene articolare.

PAROLE CHIAVE **RIZOARTROSI, COLLAGEN MEDICAL DEVICE, MD-SMALL JOINTS, DOLORE ALLA MANO, DASH, VAS, GRIND TEST, COLLAGENE**

SUMMARY: **Rhizoarthrosis is a very widespread disease; it affects 20% of the adult population and represents about 10% of all osteoarthritic locations; it is more frequent in females than in males (4:1 ratio). The initial symptom is TM pain followed by difficulty in performing daily activities such as turning a key or opening a bottle. The treatment is initially conservative with the application of immobilization braces and the simultaneous use of chondroprotectors. If this treatment is not effective, before undertaking the definitive surgical treatment, infiltrative therapy with Collagen may be considered. Collagen MDs improve the mechanical qualities of the joint capsule by restoring the anisotropic characteristics of the tissue with an evident positive effect on the "joint hypermobility stabilization", movement, pain and quality of life.**
– The purpose of this trial is to evaluate the efficacy of the endo- and peri-articular injection of MD-Small Joints in patients suffering from rhizoarthrosis before undergoing definitive surgical therapy. In this clinical study, 22 patients (3 M; 19 F) were included and assessed for 10 weeks with the DASH, VAS scales and Grind Test. The treatment was well tolerated, and no side effects were observed. The improvement obtained was approximately 60-80% of all rating scales. This trial shows that clinical improvement is directly proportional to the reduction in joint laxity and is therefore a function of the effectiveness of MD-Small Joints on joint collagen.

KEY WORDS: **RHIZOARTHROSIS, COLLAGEN MEDICAL DEVICE, MD-SMALL JOINTS, HAND PAIN, DASH, VAS, GRIND TEST, COLLAGEN**

LA RIZOARTROSI

La **Rizoartrosi (RA)** è l'artrosi dell'**articolazione trapezio-metacarpale (TM)**.
Il termine Rizoartrosi ha etimologia greca: *rizos* significa "radice"; questa articolazione, infatti, è situata alla radice del pollice.
– La RA è un'affezione molto diffusa; colpisce il **20%** della popolazione adulta (Barra *et* Al., 2003) e rappresenta circa il **10%** di tutte le localizzazioni artrosiche del corpo umano (Sollazzo *et* Al., 2006). La RA è più frequente nella femmina rispetto al maschio (rapporto 4:1) e si manifesta generalmente tra la quinta e la sesta decade di vita.
Nella femmina esordisce frequentemente in coincidenza della menopausa, mentre nel maschio è maggiormente correlata a fenomeni di *overuse* (Bonola *et* Al., 1981).
La TM svolge un ruolo fondamentale nelle normali funzioni del pollice: tutte le azioni di presa sovraccaricano la TM poiché l'asse del pollice fa forza e fulcro su questa articolazione.
Tale forza trasmette una sollecitazione in senso radiale alla base del metacarpo che, nel tempo, provoca la riduzione della tensione dell'Apparato capsulo-legamentoso (Bernardini, 2018), da cui derivano un'iperlassità articolare ed una sublussazione del I metacarpo.
• Il movimento preternaturale dei capi ossei altera la superficie articolare; si assiste ad una progressiva riduzione dello spessore cartilagineo e successiva comparsa di dolore e di artrosi. La sintomatologia è bilaterale nel 50% dei casi.

ANATOMIA FUNZIONALE

La TM può essere considerata l'articolazione più complessa del corpo umano in quanto deve consentire al pollice di effettuare le pinze volo-volari con le dita lunghe; in altri termini deve permettere alla mano di svolgere la sua funzio-

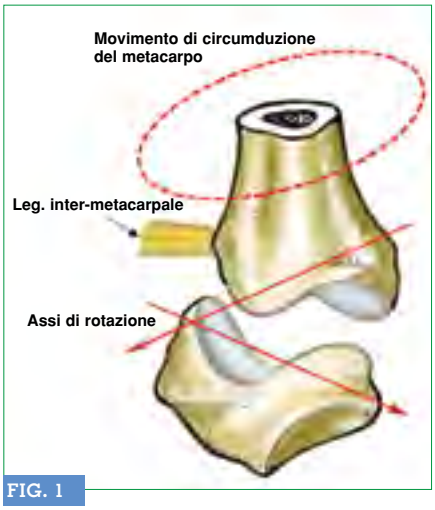

FIG. 1

Articolazione trapezio-metacarpale.

ne più qualificante: l'opposizione, ovvero la prensione (Caroli, 1996).
Kapandji (1971) definisce la TM un'articolazione ad incastro reciproco o articolazione "a sella" e paragona questa articolazione ad un cavaliere in sella con le superfici di contatto, di aspetto torico, perfettamente combacianti (Bonola *et* Al., 1981).
I movimenti si svolgono su due assi perpendicolari, consentendo con la loro combinazione una vera circumduzione, condizionata dal Legamento inter-metacarpale, che funge da perno (FIGG. 1, 2).
Le strutture che sostengono e stabilizzano questa articolazione sono la Capsula, i Legamenti extra-capsulari ed i Muscoli intrinseci ed estrinseci.
Le strutture capsulo-legamentose della TM sono estremamente importanti, sia nel conferire la stabilità, sia nel guidare i movimenti complessi del pollice.
La Capsula articolare è molto lassa e si inserisce lungo il contorno delle superfici articolari del trapezio e della base del metacarpo. Tale lassità è giustificata dal fatto che il I metacarpo deve permettere ampie possibilità di movimento e di rotazione al metacarpo sul proprio asse longitudinale (Caroli, 1996).

▶ Legamenti della Capsula

Il sistema legamentoso è altrettanto importante in quanto, oltre a garantire la stabilità della TM, arresta con la sua massima tensione i vari movimenti del I metacarpo, coadiuvato in questa funzione dalle strutture fasciali e muscolari. È necesario indicare – inoltre – che i Legamenti della TM, per la loro inserzione, concorrono a guidare i movimenti del pollice, principalmente quelli di rotazione assiale.
Dalla Capsula articolare si dipartono alcuni ispessimenti che danno luogo ai Legamenti:

- il Legamento dorso-radiale (LDR) o trapezio-metacarpale esterno di Arnold arresta l'abduzione e favorisce la rotazione in pronazione del metacarpo;
- il Legamento dorso-ulnare (LDU) o trapezio-metacarpale interno di Arnold, molto spesso e largo, arresta il movimento di retroposizione e favorisce la rotazione in supinazione del metacarpo;
- il Legamento obliquo-anteriore (LOA). Alcuni autori descrivono due porzioni di detto legamento: una superficiale ed una profonda *(beak ligament)*, particolarmente importante nello stabilizzare la TM nei gradi di massimo movimento di abduzione e di retroposizione del pollice;
- il Legamento inter-metacarpale (LIM), fibroso, spesso e corto: è teso tra la base del I e del II metacarpo; tale Legamento arresta il movimento di abduzione del I metacarpo.
  Il LIM è importantissimo poiché un suo allentamento provoca la sublussazione esterna della base del I metacarpo, che, come verrà illustrato in seguito, è una delle cause più importanti di **instabilità articolare** (Caroli, 1996) (FIG. 2).

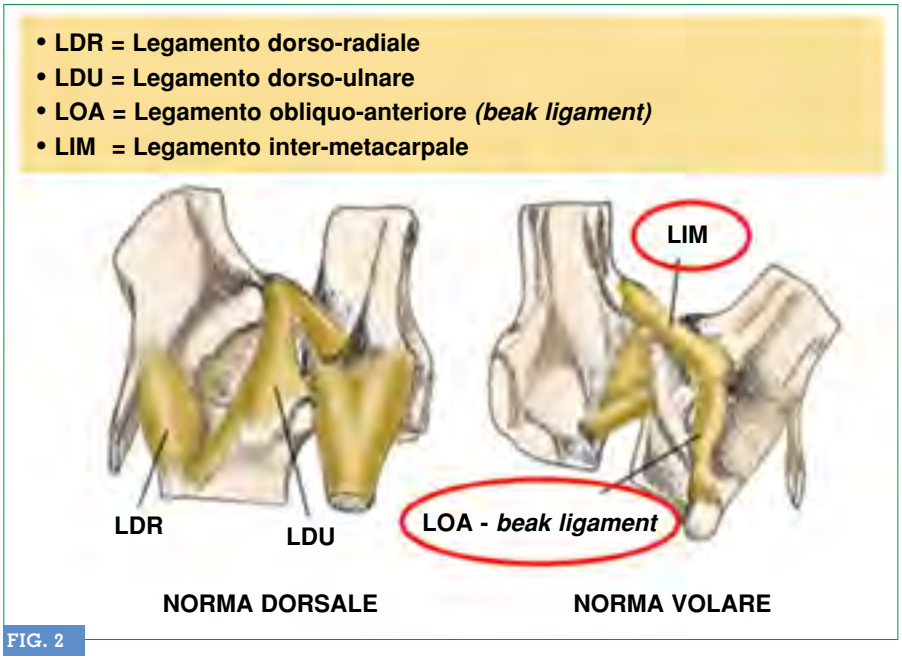

FIG. 2

Legamenti della TM.

▶ Muscoli motori del pollice

Come indicato da Kapandji (1971), la TM *lavora* in compressione come un giunto. I muscoli tenari, intrinseci, consentono di orientare il I metacarpo in tutte le direzioni dello spazio, come fosse un pilone cui si può cambiare l'orientamento modificando la tensione dei cavi. Sempre secondo questo Autore le componenti muscolari offrono supporto alla *coaptazione* articolare in tutte le posizioni, risultante dall'attivazione sinergica dei Muscoli agonisti ed antagonisti (Brunelli *and* Brunelli, 1996).

La mobilità è la funzione essenziale di opposizione del pollice; è permessa da 9 Muscoli motori:

- Muscoli estrinseci o Muscoli lunghi, in numero di 4, alloggiati nell'avambraccio. Tre sono per i movimenti di apertura della presa: Estensore lungo del pollice, Estensore breve del pollice e Abduttore lungo

del pollice; 1 per la presa di forza: Flessore lungo del pollice. Ricordo che i muscoli estrinseci sono i Muscoli motori per la presa di potenza;

- Muscoli intrinseci contenuti nell'eminenza tenare e nel I spazio interosseo; svolgono un ruolo di precisione e di coordinazione durante le differenti prese e l'opposizione.
  – Il Gruppo esterno è composto da 3 Muscoli (Opponente, Abduttore e Flessore breve del pollice) che hanno funzione sinergica di opposizione del pollice.
  – Il Gruppo interno è rappresentato dai Muscoli Adduttore e I Interosseo palmare.
  Questi sono fondamentali per la presa/tenuta degli oggetti, perché svolgono la propria azione anche sulla **MF (metacarpo-falangea)** ed **IF (inter-falangea)** (flessione della prima ed estensione della seconda), rendendo maggiormente efficace la presa di opposizione con l'indice.

L'opposizione non è un movimento fisso: esiste, infatti, una gamma di opposizioni che realizzano una grande varietà di prese e di azioni secondo il numero delle dita coinvolte e la loro modalità di associazione (Kapandji, 1971).

- Le prese bi-digitali danno luogo alla classica pinza tra pollice ed indice; se ne possono distinguere 3 tipi: terminale, sub-terminale e sub-termino laterale.

– La prensione con opposizione terminale è la più fine e precisa poiché consente di afferrare saldamente un oggetto di piccolo calibro o di raccogliere un oggetto molto sottile. Il pollice si oppone con l'estremità del polpastrello alla superficie ungueale dell'indice.
In questa presa, poiché il metacarpo si incunea nel trapezio, protegge la Capsula articolare da qualsiasi forza tensiva ed evita gli effetti degenerativi articolari (FIG. 3).
– La prensione sub-terminale è quella più ricorrente e più istintiva: il pollice e l'indice si oppongono con la faccia palmare del polpastrello e possono – così – stringere oggetti di vario calibro, anche sottili, come un foglio di carta o una matita.
In questa presa, si crea una notevole forza di tensione in senso radiale alla base del metacarpo che stira la capsula articolare ed il Legamento inter-metacarpale, rendendoli, nel tempo, sempre più lassi. Questa lassità produce instabilità articolare, causa della sublussazione radiale del metacarpo e dei processi degenerativi articolari.
– La prensione subtermino-laterale è quella meno fine e potente rispetto alle precedenti.
La faccia palmare del polpastrello del pollice si appoggia sulla faccia esterna della prima falange dell'indice creandosi, anche in questo caso, una notevole tensione radiale alla base del metacarpo con conseguente tendenza alla sublussazione della TM (Kapandji, 1971).

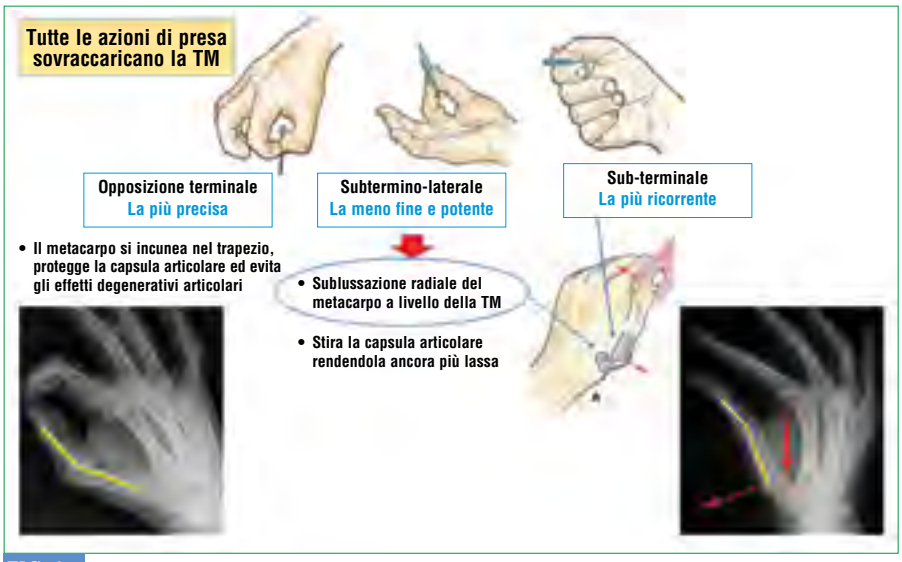

FIG. 3

Effetti della presa sulla TM.

- La causa della RA è sempre da ricercarsi nell'**instabilità** della TM. Essa può essere primaria o secondaria (TAB. 1).

Nell'iperlassità legamentosa l'instabilità è dovuta ad un eccesso di *range* di movimento.
In questo caso ha grossa rilevanza il Legamento palmare *(beak ligament)* che limita l'iperestensione del metacarpo e soprattutto il Legamento inter-metacarpale tra la base del I e del II metacarpo che si oppone alla sublussazione del I metacarpo in senso radiale, pur non limitando gli altri movimenti (FIG. 2).
La lassità e/o la degenerazione di questo Legamento producono movimenti anomali della TM, con incongruenza delle superfici articolari che scatenano rapi-

INSTABILITÀ PRIMARIA	INSTABILITÀ SECONDARIA
Ipoplasia del trapezio, anormale obliquità della sua sella	Rottura traumatica capsulo-legamentosa
Lassità congenita capsulo-legamentosa	Esiti di frattura del trapezio o della base del I metacarpo
Squilibrio muscolare da assenza di inserzione di uno dei tendini dell'ALP sul trapezio	Stress operativo da lavori ripetitivi con forte adduzione del pollice
Ipotonia muscolare della mano non dominante in soggetti anziani	

TAB. 1

Cause d'instabilità della TM.

FIG. 4

Instabilità dovuta all'assenza dell'intersezione Abduttore lungo del pollice sul trapezio.
– Forze di tensione.



damente un quadro degenerativo.
– Altra causa riconosciuta e considerata la più frequente da Brunelli (2007) è l'instabilità dovuta all'assenza dell'inserzione dell'Abduttore lungo del pollice **(ALP)** sul trapezio. Nel caso in cui l'ALP presenti una doppia inserzione distale sul trapezio e sulla base del I metacarpo, ad ogni contrazione dell'ALP tutta la *colonna* pollice-metacarpo-trapezio, si sposta in abduzione, mantenendo normali i rapporti articolari trapezio-metacarpali. Contrariamente, se manca l'inserzione sul trapezio, tutta la forza abducente si esercita sulla base del I metacarpo, provocando una notevole tensione sublussante con un deleterio effetto di taglio e danno cartilagineo della TM (FIG. 4).
– Gli stress ripetuti *(overuse)* sono un'altra causa frequente di artrosi della TM; la TM è sottoposta ad un carico di lavoro notevole, poichè coinvolta nel 50% ≈ delle azioni della mano. Si possono distinguere alcune attività e gesti abitudinari che favoriscono il deterioramento delle superfici articolari: la prensione ripetuta di piccoli oggetti determina la sollecitazione della TM in senso radiale che non consente di mantenere la base del metacarpo a contatto con la superficie articolare del trapezio (FIG. 3).
La forza lussante trasmessa sul metacarpo può essere moltiplicata fino a 12-120 volte (Cooney *and* Chao, 1977).



FIG. 5

Sublussazione del I metacarpo.

SINTOMATOLOGIA

L'instabilità della TM è spesso asintomatica; con il tempo compare il dolore che porta il paziente alla visita medica.
– Il quadro clinico più frequente è inizialmente rappresentato da un dolore fastidioso e localizzato alla base del pollice che compare quando vengono eseguiti movimenti attivi in abduzione radiale come prese o pinze, e/o passivi in rotazione-opposizione come girare una chiave, svitare un tappo, girare una maniglia, scrivere con una penna sottile o anche solo abbottonarsi la camicia (Dias *et* Al., 2006).
Il paziente riferisce una riduzione della forza e della mobilità della mano.
In seguito il dolore compare anche a riposo, di notte, e si può irradiare al polso e all'avambraccio. Nelle fasi più avanzate il dolore è spontaneo ed è associato a crepitio osseo dovuto alla lassità articolare.
– Il paziente "usa" male il pollice per evitare il dolore: questo, con il tempo, provoca debolezza muscolare nell'apparato stabilizzatore della TM; il metacarpo perde la capacità di scorrere sul trapezio lungo l'asse di adduzione-abduzione, cui si aggiunge uno *shift* della base del metacarpo in direzione radiale.

La perdita di congruenza tra i capi ossei inficia la stabilità meccanica dell'articolazione: esita in una lussazione, con conseguente diminuzione dell'ampiezza dei movimenti (Pomerance, 1995).
Durante i movimenti di abduzione, la Capsula articolare viene stirata.
Alcune fibre capsulari sono indebolite e consentono alla base del metacarpo di sublussarsi dorsalmente; così, quando i Muscoli Adduttore e Flessore breve del pollice si contraggono, trazionano la parte distale del metacarpo verso il palmo.
Il risultato è uno scatto (*"tilt"* nella letteratura anglosassone) della superficie articolare alla base del metacarpo sulla sella del trapezio.

- Questo spostamento, seppur impercettibile, è la causa del dolore.

Questa è la ragione per cui in casi di RA impugnare e girare una chiave, sollevare una tazza o scrivere sono azioni che provocano dolore: esse infatti, seppur con movimenti di scarsa articolarità, mettono sotto stress la TM ed i mezzi di contenimento della stessa (Dias *et* Al., 2006).

– I segni clinici prevalenti sono:
- deformazione e tumefazione alla base del I metacarpo (FIG. 5), causate dalla combinazione tra lussazione, infiammazione dell'articolazione e formazioni osteofitiche;
- 1° raggio in adduzione, più comune negli stadi avanzati;
- dolore alla palpazione;
- test di compressione assiale o Grind test positivo: il carico assiale sul trapezio, unitamente alla rotazione del metacarpo, scatenano dolore alla base del pollice;

- distrazione della TM, con o senza rotazione, che provoca un allungamento della capsula che, se infiammata, è dolente.

Con il progredire della malattia la sublussazione della TM produce una deviazione radiale della MF del pollice per la contrattura in adduzione del I metacarpo cui consegue una flessione dell'IF generando il quadro di "pollice a Z". Questo è espressione di uno dei quadri più compromessi della RA in cui, oltre alla TM, sono coinvolte la MF in iperestensione e l'IF in flessione.



FIG. 6

Proiezione in sollecitazione.

QUADRO RADIOGRAFICO – LA CLASSIFICAZIONE DI EATON-LITTER

La RA può essere diagnosticata attraverso un attento esame obiettivo.
Le radiografie del pollice nei 3 piani e la particolare proiezione in sollecitazione dell'articolazione basale sono necessarie per confermare la diagnosi.
La proiezione per l'articolazione basale in sollecitazione, quando eseguita correttamente, fornisce un'immagine eccellente per la valutazione del grado di sublussazione della TM.
In questa proiezione obliqua a 30°, è richiesto al paziente di comprimere le punte dei pollici una contro l'altra, mentre viene eseguito il radiogramma (FIG. 6).
– Le radiografie vanno sempre interpretate in relazione alla situazione clinica del paziente. Spesso, pazienti con quadri radiografici molto compromessi, riferiscono pochissimo o assenza di dolore; altri con RX negative o poco significative, possono presentare deficit funzionali severi con importante impatto sull'attività quotidiana e/o lavorativa. Non vi è indicazione per la RM e/o per l'ecografia; solo la TAC può essere utile quale indagine supplementare preoperatoria.

– Eaton e Glickel (Glickel, 2001) hanno descritto un metodo per classificare le modificazioni patologiche della RA in base all'aspetto nelle proiezioni radiografiche standard e in quelle sotto sollecitazione.
Metodo rivelatosi utile anche per la pianificazione medica e l'eventuale chirurgia.
– Attualmente la classificazione più usata è quella di Eaton-Littler modificata da Brunelli (Barra *et* Al., 2003) che, oltre al quadro radiografico, contempla anche quello clinico (TAB. 2).

RIZOARTROSI – TRATTAMENTO CONSERVATIVO

Il trattamento in tutte le fasi della malattia è inizialmente di tipo conservativo.
– Il primo cardine è l'applicazione di un tutore notturno e possibilmente diurno per 2-3 settimane (Swigart *et* Al., 1999); la riduzione dei movimenti e dell'attrito dei capi articolari porta alla diminuzione del dolore e all'irrigidimento delle strutture capsulo-legamentose con riduzione della sublussazione (Pomerance, 1995). A questo si possono associare i condroprotettori che trovano la massima efficacia terapeutica se l'articolazione è immobilizzata; infatti, non essendovi l'*effetto usura*, la cartilagine si può rigenerare (Towheed *et* Al., 2005).
La sinergia di questi due provvedimenti può garantire un buon risultato.
Il trattamento conservativo necessita di un inquadramento precoce del processo degenerativo (Towheed *et* Al., 2005) perché è più efficace, soprattutto negli stadi iniziali (1° - 2°).
Gli obiettivi del trattamento conservativo sono:

- ridurre il dolore alla base del pollice, sia a riposo sia durante lo svolgimento delle usuali attività quotidiane;
- evitare il sovraccarico della TM, insegnando al paziente corrette modalità di prensione, favorendo la presa con opposizione terminale (FIG. 3);
- garantire stabilità alla TM con il tutore riducendo contemporaneamente la sublussazione radiale del metacarpo.

– Le iniezioni con corticosteroidi agiscono sul dolore; vengono talora utilizzate quando il dolore è insopportabile (Pellegrini, 1992; Swigart *et* Al., 1999). Tali iniezioni, se ripetute, hanno efficacia sempre minore e danneggiano irrimediabilmente la cartilagine articolare (Burton *and* Pellegrini, 1986; Swigart *et* Al., 1999).

RIZOARTROSI – TRATTAMENTO CON MD-SMALL JOINTS

Se il trattamento iniziale conservativo non produce effetti positivi, prima di intraprendere un trattamento chirurgico definitivo, può essere presa in considerazione la terapia iniettiva endo- e periarticolare.
Le strutture anatomiche componenti il comparto di contenimento/stabilizzazione sono: la Capsula articolare, i Legamenti e le Membrane fibrose che forniscono la "tenuta diretta", mentre i Tendini ed Muscoli garantiscono la "tenuta indiretta".

STADIO	RADIOGRAFIA	SEGNI CLINICI	ELEMENTI ACCESSORI
1		La sublussazione della TM è inferiore ad 1/3 La sclerosi subcondrale inizia ad essere manifesta insieme ad una iniziale diastasi dei capi articolari Instabilità, dolore iniziale	Sublussazione della base del I metacarpo sotto sforzo in abduzione o nelle manovre semeiologiche (dinamiche) Eventuale ipoplasia del trapezio all'esame RX
2		La sublussazione è maggiore di 1/3 La capsula inizia ad essere piuttosto lassa Compaiono i primi osteofiti di dimensioni superiori ai 2 mm Dolore frequente da sforzo Modesta limitazione funzionale	Instabilità Restringimento della rima articolare, modesti segni artrosici Appuntimenti osteofitici
3		Lo spazio articolare risulta notevolmente ridotto così come la sclerosi è sempre più evidente Dolore costante e più forte, rigidità Limitazione funzionale Crepitio alla palpazione della base del pollice con deformità associate più o meno evidenti	Dolore continuo Limitazione severa
4	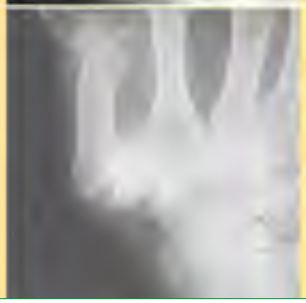	Gravi alterazioni anatomiche e radiografiche che danno luogo ad impotenza funzionale Rigidità della TM Grave limitazione funzionale	Dolore diminuito in relazione alla rigidità, talora assente

TAB. 2

Classificazione di Eaton-Litter mod. da Brunelli.

• Le strutture extra-articolari sono costituite da collagene Tipo I (COL1): la quantità e la qualità di questa macroproteina a tripla elica garantiscono un movimento articolare fisiologico, ottimale e ripetuto nel tempo.
– Con il progredire dell'età, tutto il COL1 costituente le strutture peri- ed intra-articolari subisce importanti variazioni quali/quantitative (discrepanza tra neofibrillogenesi e fibrillolisi) con progressivo depauperamento e/o danneggiamento di COL1 adeguato, per cui i capi ossei articolari risultano maggiormente mobili lungo i fisiologici piani di escursione, non più saldamente tenuti *in situ*. L'ipermobilità delle articolazioni porta ad appoggi anomali con conseguente infiammazione, prima, e degenerazione poi, della cartilagine articolare, *primum movens* verso la degenerazione artrosica (Milani, 2019).
• In buona sintesi: lo scorretto posizionamento di due capi articolari contigui formanti un'articolazione secondo quanto stabilito dalla biomeccanica fisiologica provoca usura, dolore e difficoltà di movimento. Il tenocita, fibrocita molto specializzato, è la cellula che produce il COL1; sintetizza anche i **Proteoglicani (PGs)** di matrice e le Metalloproteinasi (MMPs) (Bernardini, 2018) coinvolte nella degradazione delle fibre vecchie o lesionate dal processo infiammatorio/traumatico.
– L'evento primario nel processo artrosico è da ricercare nella riduzione ed alterazione dei PGs: fattori meccanici, chimici o citologici comportano la depolimerizzazione delle catene di Glicosaminoglicani (GAGs) che, interrompendosi, causano la diminuzione di resistenza della matrice cartilaginea articolare.

– In conseguenza di questi eventi, si frammentano anche le fibre collagene non adeguatamente protette dalla matrice; la cartilagine, persa così la propria elasticità, si usura (Scagliati, 1995).

Tutte le strutture extra- ed intra-articolari sono costituite fondamentalmente da collagene, da cui l'utilità di derivarne strumenti terapeutici che consentano al medico di contrastare le patologie osteo-artro-miofasciali (Stone *et* Al., 1997; Milani, 2010; 2013; 2019).

▶ MD-Small Joints

I Guna Collagen Medical Device sono prodotti iniettabili (p.a., i.a., s.c., i.d., i.m.) costituiti da collagene di origine suina (il collagene suino è il più simile ed affine al collagene umano) e da una o più sostanze ancillari caratterizzata/e da un particolare tropismo per i vari e specifici Distretti anatomici ai quali il collagene può essere veicolato con maggiore efficacia e specificità (Milani, 2013; 2019).

I Guna Collagen Medical Device forniscono collagene sotto forma di tropocollagene che viene assemblato a collagene in presenza dell'enzima lisina-idrossilasi, a livello della matrice extracellulare (ECM); esso agisce – quindi – da *bio-scaffold* (Milani, 2010).
– La deposizione di fibre collagene neosintetizzate nell'area danneggiata secondaria ad iniezione loco-regionale dei MDs produce un significativo miglioramento delle qualità meccaniche del Tessuto lesionato; in particolar modo vengono ripristinate le caratteristiche di **anisotropia**. L'anisotropia è una proprietà meccanica del collagene: essa descrive le capacità delle sue fibre di propagare forze tensili in una unica direzione preferenziale.

Grazie all'orientamento delle fibre di collagene in un'unica direzione si ottiene un corretto supporto meccanico per un funzionamento ottimale (Milani, 2019).
I Guna Collagen Medical Device migliorano l'assetto istologico delle strutture anatomiche in cui è presente il collagene e forniscono un supporto meccanico *(bioscaffold)* con evidente effetto positivo sulla stabilizzazione della ipermobilità articolare, sul movimento, sul dolore e sulla qualità di vita; hanno attività ristrutturante, di riparazione e rimodellamento, contribuiscono al contenimento del deterioramento fisiologico delle articolazioni e dei Tessuti, a controbilanciare gli effetti dovuti a varie cause tra cui l'invecchiamento, i vizi posturali, le malattie croniche concomitanti, i traumi e le lesioni (AA.VV., 2011).

– **MD-Small Joints**, oltre a collagene, contiene *Viola odorata*, sostanza ancillare che trova indicazione – tra le altre – nei dolori reumatici delle articolazioni del polso con algie che si irradiano all'avambraccio (AA.VV., 2011).

MATERIALI E METODI

In questo studio clinico sono stati inclusi **22 pazienti** (3 M; 19 F) sofferenti di RA.
In 4 pazienti la patologia era bilaterale; in questo lavoro è stato preso in considerazione il lato più compromesso.

	Età aa	DASH	VAS	Grind test
Media	**61,22**	**50,72**	**7,14**	**2,25**
Minima/o	44	16,5	5	1
Massima/o	78	75,25	9	3

TAB. 3
Inquadramento dei pazienti all'inclusione.

– Tutti i pazienti sono stati testati con il questionario **DASH** per la valutazione della perdita di funzione (valori da 0 a100; 100 = massima disabilità), con la Scala **VAS** (valori da 1 a 10) e con il **Grind test** per la valutazione della lassità capsulo-ligamentosa (G0 = non lassità articolare; G1 = poco lassa; G2 = lassa; G3 = molto lassa).

– L'età media dei pazienti era di 61,2 anni (min 44, max 78): 12 pazienti in stadio 2 e 10 pazienti in stadio 3; 10 pazienti presentavano una lassità massima G3, 5 una lassità minore G2, 7 una lassità minima G1, nessuno G0.
Tutti i pazienti al momento dell'inclusione presentavano riduzione della forza e limitazione funzionale del I raggio.
Per quanto riguarda la lateralità, 7 pazienti (33%), presentavano RA alla mano non dominante.
Questa alta percentuale si spiega con il fatto che la mano non dominante, in molte attività, deve tenere una presa statica prolungata nel tempo con conseguenti severi fenomeni di *overuse*.
Basti pensare ad es. ad un soggetto che sostiene con forza una lastra di metallo o altro materiale per poterla lavorare con la mano dominante.
Nei soggetti anziani, invece, è spesso dovuta all'ipotonia muscolare della mano non dominante: questo spiega quanto siano importanti anche le strutture che agiscono sulla "tenuta indiretta", i Tendini ed i Muscoli.

Il **DASH** medio era di **50,72** alla prima visita con minimo di 16,5 e massimo di 75,25; la **VAS** media era di **7,14** alla prima visita con minimo di 5 e massimo di 9; il Grind test medio era di **2,25** con minimo di 1 e massimo di 3 (TAB. 3).

– In un primo momento terapeutico i pazienti sono stati trattati solo con drenanti della matrice (**Lymphomyosot®** gtt e **Galium-Heel®** gtt) e il basificante **Gunabasic** (la sera).
Lymphomyosot® è stato scelto per l'azione drenante linfatica sulla stasi e sull'edema; Galium-Heel® per l'azione detossicante a livello connettivale e per l'effetto positivo sul ricambio della matrice, grazie al quale il medicinale è in grado di antagonizzare la gelificazione del connettivo, contrastando in tal mo-


FIG. 7
Infiltrazione intra- e peri-articolare.


FIG. 8
Infiltrazione della 1ª commissura.

Settimane	0	1	Diff 1° settimana	2	3	4	5	6	7	8	9	10	Δ	%
DASH	50,72	39,87	21,39%	29,71	24,54	18,00	18,25	20,18	16,50	18,75	14,75	8,13	42,59	83,97
VAS	7,14	6,60	7,56%	5,06	4,44	3,85	3,60	4,20	4,29	2,80	3,33	3	4,14	57,98
Grind test	2,25	2	11,11%	1,367	1,233	0,923	1,111	0714	0,8	0,667	0,5	0,5	1,75	77,7

TAB. 4

Valori DASH, VAS e Grind test prima e dopo trattamento (10 controlli).

do la spinta degenerativa e la tendenza all'infiammazione cronica.

– Dopo una settimana di terapia domiciliare i pazienti iniziavano il trattamento ambulatoriale con **MD-Small Joints** (1 flaconcino = 2 ml), cui veniva aggiunto 0,5 ml di Lidocaina 2%. L'iniezione i.a. veniva eseguita con 0,7-0,8 ml (tale è la capacità media della TM); la quantità restante (1,0 ml ≈) in sede peri-articolare (FIG. 7).
Venivano inoltre usati 0,5 ml ≈ per una seconda infiltrazione peri-articolare a livello della 1ª commissura al fine di aggredire la parte profonda della Capsula tra il I ed il II metacarpo, ma soprattutto per infiltrare il Legamento inter-metacarpale con l'intento di stabilizzarlo e di ridurre il conflitto dovuto alla sua lassità (FIGG. 2,8).
Le iniezioni venivano effettuate ogni settimana per 3 o 4 volte; la 4ª o la 5ª venivano effettuate dopo 2 settimane.
In 8 pazienti si è reso necessario un ulteriore trattamento dopo altre 2 settimane.

– Alcuni pazienti hanno accusato una recrudescenza della sintomatologia dopo la 1ª o la 2ª somministrazione; in 6 casi si è dovuto temporaneamente sospendere la terapia, ma al controllo della settimana successiva il peggioramento era completamente regredito; in alcuni casi vi è stato un miglioramento clinico e psicologico, per cui in tutti i pazienti si è ripreso il trattamento (nessun *drop out*).

Nessun paziente ha avuto necessità di assumere FANS.
Solo ad una paziente, molto ansiosa, si è provveduto a praticare l'anestesia del ramo superficiale del nervo radiale, prima della procedura descritta, per eliminare il dolore delle iniezioni i.a. e p.a.

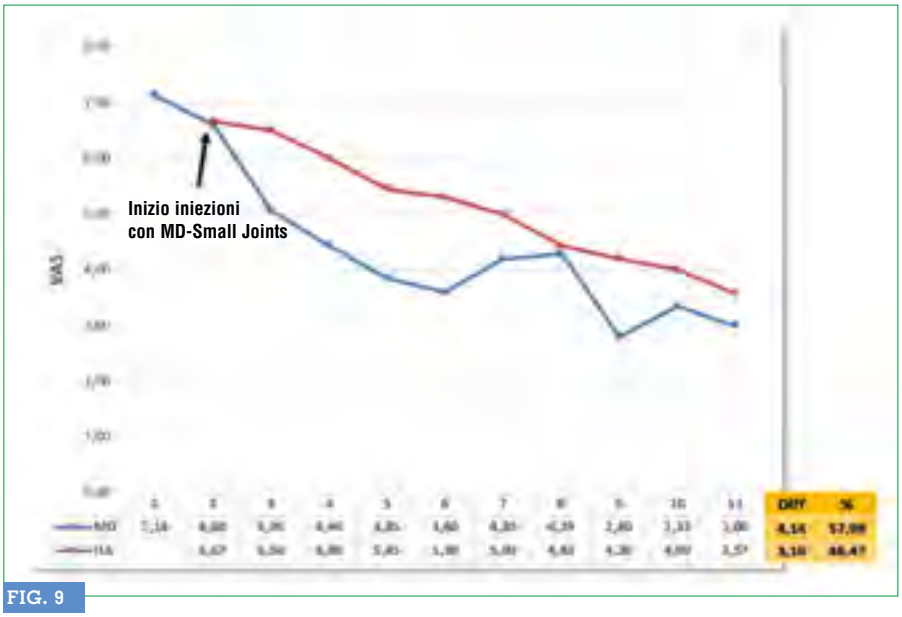

FIG. 9

Confronto VAS: MD-Small Joints *vs* Acido Ialuronico.

L'aggiunta di un quantitativo minimo di Lidocaina 2% ha consentito una notevole *compliance* dei pazienti.
La casistica ha confermato la maggior incidenza di RA nel genere femminile.

RISULTATI

In questo lavoro sono stati inclusi: **1)** pazienti che accusavano dolore in stadi troppo precoci per poter ipotizzare un trattamento chirurgico; **2)** pazienti che non avevano risposto a precedenti terapie, come quella steroidea; **3)** pazienti che, pur avendo indicazione chirurgica, rifiutavano l'intervento.
In ogni caso, si ritiene che più precocemente venga iniziato questo trattamento, maggiori saranno le possibilità di un'efficace risposta clinica.

– L'analisi dei valori DASH, VAS e Grind test dimostra che dopo la prima settimana di trattamento solo con Lymphomyosot®, Galium-Heel® e Gunabasic si è ottenuto un miglioramento del **21,39%** del valore DASH, del **7,56%** del valore VAS e dell'**11,11%** del valore Grind test. Questi dati dimostrano l'efficacia di questo tempo terapeutico preliminare (TAB. 4).

• Valutando poi la differenza dall'inizio alla fine della terapia si evince che il valore DASH si è ridotto di **42,59 punti** (incremento della funzione del **83,97%**); il dolore, secondo la Scala VAS, si è ridotto da **7,14** a **3** con un Delta di **4,14** e conseguentemente una diminuzione del **57,98%**, mentre la lassità è passata da Grind test **2,25** a Grind test **0,5** (miglioramento di **1,75** punti), ovvero un incremento della tensione capsulo-legamentosa del **77,7%** (TAB. 4).

CONFRONTO MD-SMALL-JOINTS VS ACIDO IALURONICO

Il trattamento iniettivo intra-articolare con Acido Ialuronico (**HA**, *Hyaluronic Acid*, NdR) è stato ed è tuttora un altro caposaldo della terapia della RA, utilizzato da Fisiatri e Chirurghi della mano (Strass *et* Al., 2009; Volpi *et* Al., 2009; Iannitti *et* Al., 2011).
– Se si confrontano i valori ottenuti con MD-Small Joints con quelli ottenuti in un lavoro analogo eseguito dallo scrivente (Brunato, 2012) su 51 pazienti trattati con 3 iniezioni endo-articolari di HA somministrate a distanza di 3 settimane l'una dall'altra, si evidenziano queste diversità: a 10 settimane la VAS scende da 6,67 a 3,57.
La differenza è di **3,10** punti contro i **4,14** di MD-Small Joints, il che dimostra un'efficacia maggiore nel controllo del dolore di **1,4 punti** di MD-Small Joints (**+ 11,51%**) *vs* HA.
Quello che colpisce maggiormente è la precoce e netta diminuzione del dolore fin dalle prime settimane di trattamento con MD-Small Joints rispetto all'HA (FIG. 9).
– Confrontando i valori DASH, la riduzione è di 42,59 punti con MD-Small Joints rispetto ai 27,51 punti con HA, un miglioramento della funzione della mano di **+ 25,7%**.
Con MD-Small Joints l'attività lavorativa quotidiana, verificata con il questionario DASH, era mantenuta con una dolorabilità nettamente inferiore (FIG. 10).

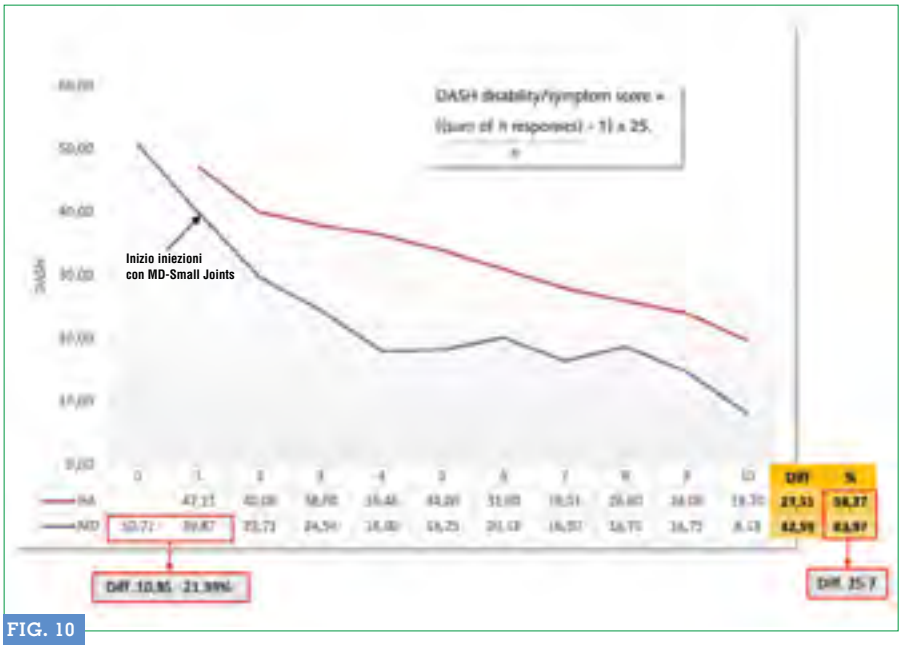

FIG. 10
Confronto DASH: MD-Small Joints *vs* Acido Ialuronico.



FIG. 11
Comparazione dei valori DASH e VAS in funzione dei valori Grind test.

Se si convertono tutti i valori rilevati con DASH, VAS e Grind test, **in scala a 10**, si evince che il miglioramento dei valori DASH e VAS è direttamente proporzionale alla diminuzione del Grind test, ovvero alla riduzione della lassità articolare. Il ripristino della tensione articolare è dovuto all'effetto diretto delle iniezioni con MD-Small Joints sulle strutture capsulo-legamentose ed in particolare sul Legamento inter-metacarpale.

Questa è la dimostrazione clinica osservazionale che l'iniezione locale di MD-Small Joints, ripristinando l'anisotropia del collagene, produce un significativo ed immediato miglioramento delle qualità meccaniche del Tessuto danneggiato da cui il miglioramento clinico della RA (FIG. 11).

DISCUSSIONE

Il trattamento iniettivo della RA con MD-Small Joints ha nettamente migliorato la sintomatologia dei pazienti in pochissime settimane; soprattutto il dolore è francamente diminuito, fin da subito, grazie alla rapida riduzione della lassità articolare, dimostrandosi più efficace della terapia con HA.

La maggior parte degli autori (Dias *et* Al., 2006) considera il trattamento della RA con l'immobilizzazione e l'assunzione di FANS per 2-3 mesi; se la sintomatologia non regredisce, si deve prendere in considerazione l'intervento chirurgico.
Le iniezioni con corticosteroidi agisco-

no sul dolore e possono trovare indicazione quando la terapia conservativa non è stata efficace (Pellegrini, 1992; Swigart *et* Al., 1999) ma è stato accertato che iniezioni ripetute hanno efficacia decrescente, oltre a danneggiare irrimediabilmente la capsula e la cartilagine articolare (Burton *and* Pellegrini, 1986; Swigart *et* Al., 1999).
Il trattamento con HA si è dimostrato meno efficace.

▶ MD-Small Joints si è dimostrato efficace nel ritardare l'eventuale intervento chirurgico garantendo al paziente un rapido miglioramento clinico ed un'aspettativa di rallentamento della patologia; tutto questo in assenza di effetti collaterali e con ottima tollerabilità. ■

Ringraziamenti

– Ringrazio vivamente il Prof. Leonello Milani per i competenti consigli, l'importante contributo e la sempre costante disponibilità.

Bibliografia

- AA.VV. – Guna Collagen Medical Device (Dossier). Guna Ed., Milano; **2011**.
- Barra V. *et* Al. – Artroplastica in sospensione secondo Ceruso nelle rizoartrosi di grado avanzato. Riv. Chir. Mano. **2003**, 40(3); 221-227.
- Bernardini G. – Rizoartrosi e omeosiniatria. Efficacia di Zeel®T e di MD-SMALL JOINTS a confronto. La Med. Biol., **2018**/2; 15-23.
- Bonola A., Caroli A., Celli L. – La Mano. Piccin Ed., Padova; **1981**.
- Brunato F. – Il trattamento della rizoartrosi trapezio-metacarpale con Acido ialuronico. Atti 50° Congresso Nazionale SICM, Padova; **2012**.
- Brunelli G.A. – La Mano. Manuale di chirurgia. Pagg. 340-349. Ed Hermes. Milano: **2007**.
- Brunelli G.R. *and* Brunelli G.A. – Considerazioni anatomo-patogenetiche. *In* La Rizoartrosi. Volume 1, pagg. 29-36. Monografie della Società Italiana di Chirurgia della Mano. Mattioli Ed., Parma; **1996**.
- Burton R.I. *and* Pellegrini V.D. – Surgical management of basal joint arthritis of the thumb. Part II: ligament reconstruction with tendon interposition arthroplasty. J Hand Surg Am. **1986** May; 11(3):309-24.
- Caroli A. – Anatomia descrittiva e funzionale della trapezio-metacarpica. *In* La Rizoartrosi. Volume 1, pagg. 7-28. Monografie della Società Italiana di Chirurgia della Mano. Mattioli Ed., Parma; **1996**.
- Cooney W.P. *and* Chao E.Y.S. – Biomechanical analysis of static forces in the thumb during hand function. J. Bone Joint Surg. 59A, 27; **1977**.
- Dias R., Chandrasenan J., Rajaratnam V., Burke F.D. – Basal thumb arthritis. Postgrad Med J. **2006** Jan; 83(975): 40-43.
- Glickel S.Z. – Clinical assessment of the thumb trapeziometacarpal joint. Hand Clin. 2001 May;17(2):185-95.
- Iannitti T. *et* Al. – Intra-articular injections for the treatment of osteoarthritis: focus on the clinical use of hyaluronic acid. Drugs R D. **2011**;11(1):13-27.
- Kapandji A. – La rotation du pouce sur son axe longitudinal lors de l'opposition. Rev Chir. Orthop. 57, 1, 3-12; **1971**.
- Milani L. – A new and refined injectable treatment for muskoloskeletal disorders. Bioscaffold properties of collagen and its clinical use. Physiological Regulating Medicine, **2010**/1: 3-15.
- Milani L. – I Collagen Medical Devices nel trattamento locale delle artro-reumopatie algiche. Rassegna degli Studi Clinici e *Clinical Assessment* 2010-2012. La Med. Biol., **2013**/2; 3-18.
- Milani L. – I Guna Collagen Medical Devices 10 anni dopo. - Analisi ragionata di 2 recenti importanti ricerche e *update* della letteratura. La Med. Biol., **2019**/2; 3-18.
- Pellegrini V.D. Jr – Osteoarthritis at the base of the thumb. Orthop Clin North Am **1992** Jan; 23(1):83-102.
- Pomerance J.F. – Painful basal joint arthritis of the thumb. Part II: treatment. Am J Orthop. **1995** Jun; 24(6):466-72.
- Scagliati A. – Quindici casi di artrosi polidistrettuale: un esempio di trattamento biologico. La Med. Biol., **1995**/Suppl. al n° 3; 48-50.
- Sollazzo V. *et* Al. – La stabilizzazione tendinea dinamica dell'articolazione trapezio-metacarpale con tendine dell'abduttore lungo del pollice nel trattamento chirurgico della rizoartrosi: la nostra esperienza. Giornale Italiano di Ortopedia e Traumatologia. **2006**, 32; 241-5.
- Stone K.M. *et* Al. – Regeneration of meniscal cartilage with the use of a collagen scaffold. Analysis of preliminary data. J. Bone Joint Surg. Am., **1997** Dec, 79(12); 1770-7.
- Strass E.J. *et* Al. – Hyaluronic Acid Viscosupplementation and Osteoarthritis. Current Uses and Future Directions. The American Journal of Sports Medicine, Vol. 37, N° 8; **2009**.
- Swigart C.R. *et* Al. – Splinting in the treatment of arthritis of the first carpometacarpal joint. J Hand Surg. **1999**; 24, 86-91.
- Towheed T.E. *et* Al. – Glucosamine therapy for treating osteoarthritis. Cochrane Database Syst Rev. **2005** Apr 18;(2): CD002946.
- Volpi N. *et* Al. – Role, metabolism, chemical modifications and applications of hyaluronan. Curr Med Chem. **2009**; 16 (14): 1718-45.

N.d.R.
Le voci bibliografiche Bernardini G., **2018**, Milani L., **2010**; **2013**; **2019**; Scagliati A., **1995** sono consultabili in
www.medibio.it → **La Medicina Biologica**.

Riferimento bibliografico

BRUNATO F. – Il trattamento della Rizoartrosi con MD-Small Joints.
La Med. Biol., **2021**/3; 3-12.

autore

Dott. Fabio Brunato
– Specialista in Chirurgia d'urgenza Chirurgia della Mano
Via Rolando da Piazzola, 11
I – 35139 Padova

TRADUZIONE IN ITALIANO DA: PHYSIOLOGICAL REGULATING MEDICINE **2016-2017; 31-32.**

CLINICAL

F. Giovannangeli, E. Bizzi,
U. Massafra, F. Vacca,
S. Tormenta, A. Migliore

SOMMINISTRAZIONE INTRARTICOLARE DI MD-HIP IN 24 PAZIENTI AFFETTI DA OSTEOARTRITE DELL'ANCA SINTOMATICA – STUDIO DI COORTE DELLA DURATA DI 24 MESI

SINTESI

L'obiettivo di questo studio clinico è riportare i profili di efficacia e sicurezza di MD-Hip nei pazienti affetti da OA dell'anca.

Nello studio sono stati arruolati 24 pazienti (10 M; 14 F); nessuno di loro soffriva di OA dell'anca bilaterale.

Dopo la prima iniezione si è riscontrato un miglioramento di tutti i parametri e tale miglioramento è andato progressivamente aumentando durante l'intero follow-up della durata di 24 mesi.
Non sono state riportate complicanze infettive; 1 paziente ha riportato un fastidio transitorio a livello dell'anca trattata; il disturbo è perdurato per 1 giorno dopo l'iniezione, per poi regredire spontaneamente.

I dati raccolti suggeriscono che gli effetti benefici ottenuti dall'iniezione intrarticolare con guida ecografica nell'articolazione dell'anca si instaurano già dopo la prima iniezione e sono mantenuti per 24 mesi con la ripetizione delle iniezioni intrarticolari ogni 6 mesi.

PAROLE CHIAVE

OSTEOARTRITE DELL'ANCA, MD-HIP

INFORMAZIONI PRELIMINARI

I dati clinici preesistenti su coorti di pazienti sottoposti a iniezioni intrarticolari a base di acido ialuronico o hylan con guida ecografica e con un follow-up di 3-48 mesi hanno dimostrato buoni livelli di sicurezza ed efficacia, con risultati simili a quelli già ottenuti in altri studi sulla viscosupplementazione dell'articolazione del ginocchio.
Nelle iniezioni intrarticolari dell'anca, la guida ecografica si associa a un migliore tasso di successo.
Attualmente nella letteratura scientifica non sono disponibili dati relativi ai profili di efficacia e sicurezza di **MD-Hip** in pazienti affetti da osteoartrite dell'anca sottoposti a iniezioni intrarticolari dell'anca con guida ecografica.

OBIETTIVO DELLO STUDIO

L'obiettivo di questo studio è riportare i profili di efficacia e di sicurezza di MD-Hip nei pazienti affetti da OA dell'anca.

MATERIALI E METODI

Per lo studio sono stati considerati eleggibili i pazienti adulti affetti da OA dell'anca di grado 1-3 in base alla scala di Kellgren e Lawrence.
I pazienti sono stati sottoposti a iniezione con guida ecografica di una siringa (2 fiale) di Guna **MD-Hip** a base di collagene.
È stato utilizzato un trasduttore convesso da 3,5 MHz con applicata una guida per biopsia sterile. L'articolazione dell'anca è stata scansita con approccio parasagittale anteriore.

L'efficacia è stata valutata usando l'indice di Lequesne e la valutazione del dolore su VAS al basale e in seguito ogni 6 mesi dopo la prima iniezione di MD-Hip.

È stato inoltre valutato l'uso di FANS durante il mese precedente l'iniezione (numero di giorni con utilizzo di FANS nell'ultimo mese) e quindi ogni 6 mesi dopo la prima iniezione di MD-Hip, fino al mese 24.

– La sicurezza è stata valutata registrando tutti gli eventi avversi insorti durante il follow-up

RISULTATI

Nello studio sono stati arruolati **24 pazienti** (10 M; 14 F); nessuno di loro soffriva di OA dell'anca bilaterale.

– Dopo la prima iniezione si è riscontrato un miglioramento di tutti i parametri e tale miglioramento è andato progressivamente aumentando durante l'intero follow-up della durata di 24 mesi. Non sono state riportate complicanze infettive; 1 paziente ha riportato un fastidio transitorio a livello dell'anca trattata; il disturbo è perdurato per 1 giorno dopo l'iniezione, per poi regredire spontaneamente.

CONCLUSIONI

I dati raccolti suggeriscono che gli effetti benefici ottenuti dall'iniezione intrarticolare con guida ecografica nell'articolazione dell'anca si instaurano già dopo la prima iniezione e sono mantenuti per 24 mesi con la ripetizione delle iniezioni intrarticolari ogni 6 mesi **(FIGURA 1)**.

– Guna MD-Hip a base di collagene si è dimostrato efficace e sicuro per l'uso in pazienti affetti da OA dell'anca.
Ciò introduce nuovi obiettivi di ricerca nel campo della terapia intrarticolare.

FIGURA 1

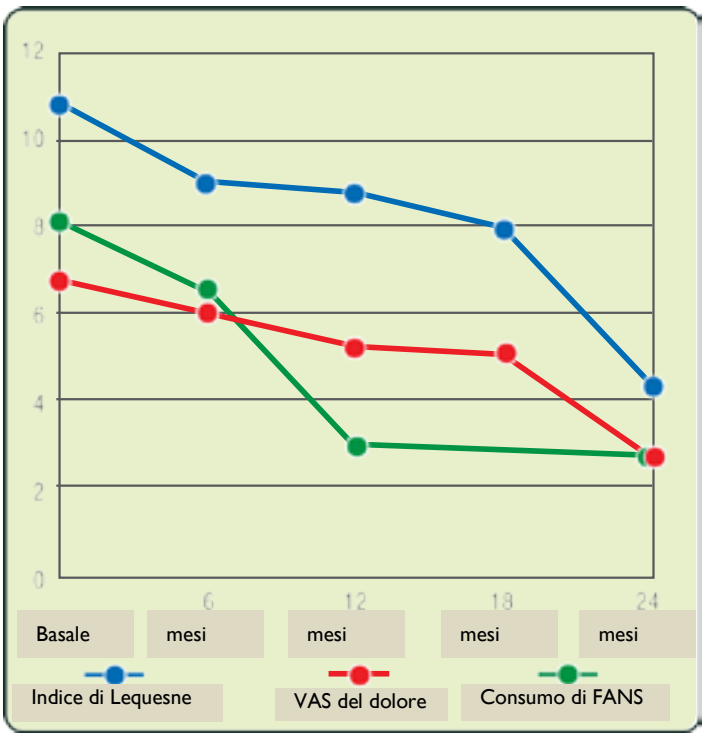

autore principale

Dott.sa Francesca Giovannangeli, MD
– UOS di Reumatologia
Ospedale S. Pietro Fatebenefratelli
Via Cassia, 600
00189 Roma, Italia



E. Milano

IL RUOLO DEL MEDICAL DEVICE-HIP NELLA TERAPIA INFILTRATIVA ECOGUIDATA DELL'ARTROSI DI ANCA

THE ROLE OF MD-HIP IN THE ULTRASOUND-GUIDED INFILTRATIVE THERAPY FOR HIP OSTEOARTHRITIS

RIASSUNTO

L'osteoartrosi di anca è una patologia di comune riscontro negli ambulatori medici di terapia del dolore osteo-artro-mio-fasciale.
Gli strumenti terapeutici non chirurgici a disposizione sono pochi e non sempre efficaci, soprattutto nelle fasi avanzate della patologia dove il danno articolare è importante. Negli ultimi anni è stata introdotta la terapia infiltrativa articolare con acido ialuronico, utilizzando la tecnica ecoguidata per migliorare la sicurezza e l'appropriatezza dell'inoculo.
In letteratura i dati sull'efficacia di questo trattamento sono più che incoraggianti.
– Attualmente l'utilizzo combinato di acido iauronico e Collagen Medical Device-Hip per via infiltrativa articolare e periartricolare rappresenta un valido strumento terapeutico nella cura della patologia artrosica dell'anca.
– Questo studio si pone l'obbiettivo di valutare l'efficacia sul dolore, sulla funzionalità, oltre che la tollerabilità e la sicurezza dei prodotti utilizzati.

PAROLE CHIAVE

COLLAGEN MEDICAL DEVICE, ACIDO IALURONICO, ANCA, OSTEOARTROSI, DOLORE, RIABILITAZIONE, INFILTRAZIONE, ECOGRAFIA

SUMMARY: **Osteoarthritis of the hip is a commonly observed disease in outpatient clinics for the osteo-arthro-myo-fascial pain management.**
The non-surgical therapeutic tools at our disposal are few and not always effective, especially in the advanced stages of the disease in which joint damage is important.
In recent years it has become widespread the joint infiltrative therapy with hyaluronic acid, using the ultrasound-guided technique to improve safety and appropriateness of the inoculum. In literature, data on the efficacy of this treatment are more than encouraging.
– The combined use of hyaluronic acid and Collagen Medical Device-Hip via intra-articular and peri-artricular injections can be a valuable therapeutic tool in the treatment of osteoarthrosis of the hip.
This study has the objective to assess its effectiveness on pain and functionality, on tolerability and safety.

KEY WORDS: **COLLAGEN MEDICAL DEVICE, HYALURONIC ACID, HIP, OSTEOARTHRITIS, PAIN, REHABILITATION, INJECTION, ECOGRAPHY**

INTRODUZIONE

L'osteoartrosi **(OA)** è la più frequente tra le patologie artritiche e la principale causa di disabilità nella popolazione anziana. Tra le articolazioni colpite da OA, quella di anca è seconda per frequenza, con un *range* di prevalenza compreso tra 3% e 11% nella popolazione di età > 35 anni.

L'OA di anca è caratterizzata dalla progressiva destrutturazione della cartilagine articolare; clinicamente si manifesta con un progressivo incremento della sintomatologia algica alla mobilizzazione articolare con perdita di funzionalità segmentale ed alterazione della dinamica motoria.
Attualmente le opzioni terapeutiche, sia farmacologiche (FANS, cortisonici, me-


FIG. 1

TAB. 1

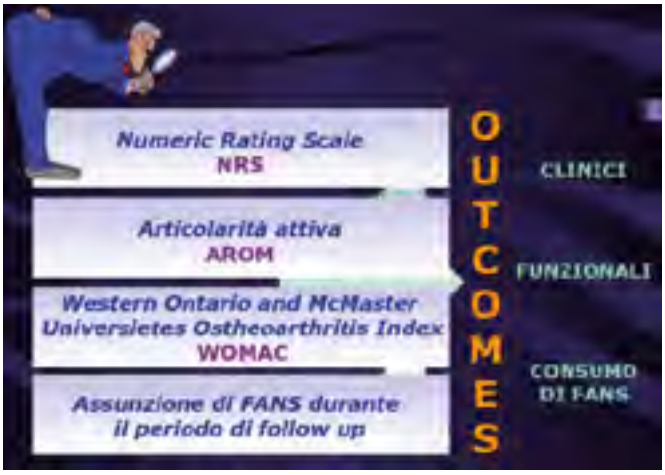

dicinali omotossicologici e fitoterapici) sia non farmacologiche (riabilitazione, terapia fisica, agopuntura), si pongono come obbiettivo il controllo della sintomatologia dolorosa, il miglioramento della disabilità conseguente e, quando possibile, la limitazione della degradazione strutturale dell'articolazione colpita.

– Negli ultimi dieci anni la terapia infiltrativa intra-articolare con acido ialuronico **(HA)** si è sempre più consolidata nel panorama internazionale, sostenuta dai buoni risultati ottenuti in alcuni studi clinici sperimentali sulla riduzione del dolore e sull'incremento della funzionalità articolare, tanto da ritardare di alcuni anni la protesizzazione.
L'HA è un glicosaminoglicano ad alto peso molecolare costituito dalla ripetizione sequenziale di acido glucuronico e N-acetil-glucosamina.
Nelle articolazioni colpite da OA la concentrazione e il peso molecolare dell'HA fisiologico sono ridotti dal 33% al 50%, con evidente minore efficacia protettiva articolare.

La viscoinduzione e la viscosupplementazione intrarticolare si fondano sulla fisiologica capacità dell'HA nel riportare il liquido sinoviale ad una più ottimale viscoelasticità e alla sua naturale funzione protettiva sull'articolazione, ovviando alla perdita di HA e stimolandone la produzione endogena, oltre a controllare la produzione e attività dei mediatori proinfiammatori e delle metalloproteinasi di matrice.

TAB. 2



– I **Collagen Medical Devices (MD)** rientrano a pieno diritto tra le possibili opzioni e soluzioni terapeutiche del trattamento delle patologie algiche-disfunzionali osteo-artro-mio-fasciali, come è l'OA.
Con il loro contenuto in collagene suino e sostanze ancillari di origine naturali (eccipienti veicolanti), possono portare ad una nuova strutturazione dei tessuti intrarticolari (legamenti e cartilagine articolare) ed extrarticolari [legamenti, capsula articolare, tendini (tutti costituiti fondamentalmente da collagene) e muscoli, fornendo un supporto meccanico di stabilizzazione per il migliore assetto delle fibre collagene danneggiate e per contrastare la (eventuale) lassità articolare causa di dolore.
– Inoltre i MD possono migliorare le proprietà viscoelastiche del liquido endoarticolare grazie alla funzione cementante delle fibre collagene dei proteoglicani della matrice extracellulare.

La **terapia combinata HA + Collagen MD** trova ancor più interesse se si considerano le più recenti ipotesi fisiopatologiche dell'OA, che vedono proprio il **comparto extrarticolare**, ben più vascolarizzato rispetto a quello articolare, come *primum movens* del processo patologico.

– Obiettivo di questo studio è la valutazione dell'efficacia terapeutica della terapia combinata **HA + MD** nella **patologia osteoartrosica dell'anca**.

PAZIENTI E METODI

In questo studio clinico sono stati inclusi pazienti di entrambi i sessi, di età compresa tra 51 e 77 anni, giunti in visita presso la S.C. Medicina Fisica e Riabilitazione Universitaria - Torino per

dolore all'articolazione di anca, nel periodo compreso tra gennaio 2012 e dicembre 2012.
Sono stati selezionati i seguenti criteri di inclusione:

- diagnosi di OA primaria di anca da più di 12 mesi, secondo i criteri dell'*American College of Rheumatology*;
- classificazione radiologica di Kellgren-Lawrence: gradi II-III;
- dolore moderato-severo con *Numeric Rating Scale* (NRS): punteggio > 5, senza assunzione di FANS;
- deambulazione possibile per tratti medi (> 50 mt), senza ausili.

TAB. 3

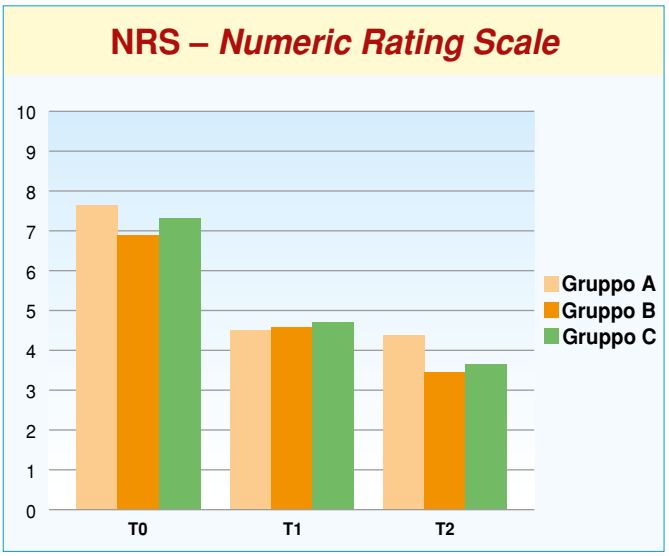

Sono stati esclusi dallo studio i pazienti che soddisfacessero uno dei seguenti criteri:

- diagnosi di AR, condrocalcinosi, psoriasi, malattie metaboliche dell'osso, gotta, infezioni in fase attiva;
- OA in rapida compromissione, displasia importante o congenita dell'acetabolo e testa del femore;
- OA di anca bilaterale sintomatica;
- precedenti infiltrazioni di HA e/o terapia cortisonica intra-articolare o per *os* assunta nel mese precedente all'inclusione;
- malattie psichiatriche;
- TAO, gravidanza, obesità;
- patologie ortopediche o neurologiche tali da compromettere la deambulazione.

I pazienti inclusi – dopo aver ricevuto circostanziate informazioni sui potenziali rischi legati al trattamento terapeutico intrarticolare e dopo aver rilasciato il consenso informato scritto alla terapia – sono stati suddivisi in modalità *random* in tre Gruppi **(A, B, C)**.

– Il **Gruppo A** è stato sottoposto ad un ciclo di **3** infiltrazioni intrarticolari di HA ad alto peso molecolare (P.M. 500-700.000, 20 mg/2ml, **Hyalubrix**, Fidia Farmaceutici Spa) a cadenza di 10 giorni.

TAB. 4

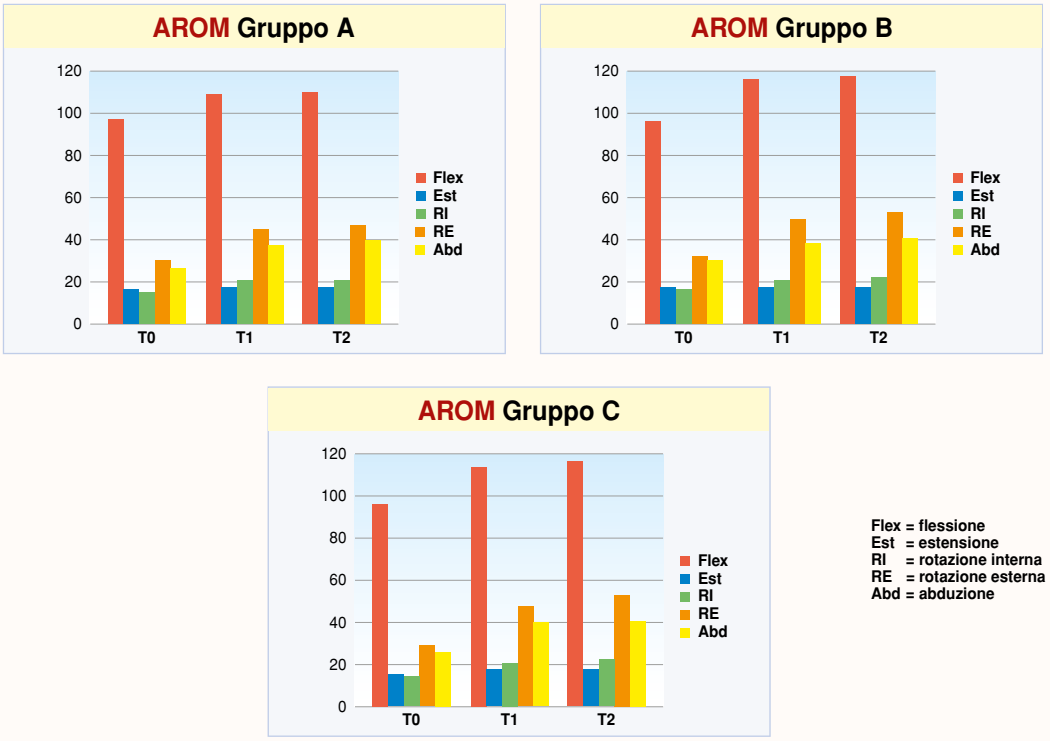

– Il **Gruppo B** è stato sottoposto a un ciclo di **3** infiltrazioni intrarticolari di HA ad alto peso molecolare (P.M. 500-700.000, 20 mg/2ml, **Hyalubrix**) e peri-capsulari di **MD-Hip** (Guna Laboratori - Milano) (2 fiale) a T0, T14 e T35, intervallate da 2 infiltrazioni peri-intracapsulari con **MD-Hip**, 2 fiale a T7 e T21.

– Il **Gruppo C** è stato sottoposto a un ciclo di **2** infiltrazioni articolari di HA ad alto peso molecolare (P.M. 500-700.000, 20 mg/2ml, **Hyalubrix**) e pericapsulari di **MD-Hip** (2 fiale) a T7 e T14, intervallate da infiltrazioni peri-intracapsulari con **MD-Hip** (2 fiale) a T0, T14 e T35.

I pazienti inclusi nei 3 Gruppi sono stati – inoltre – addestrati, attraverso un breve ciclo di trattamento specifico riabilitativo di gruppo *(Hip School)*, ad eseguire nella modalità corretta un protocollo di esercizi da riprodurre a domicilio come auto-trattamento, almeno 3 volte/settimana.

Il trattamento infiltrativo periarticolare ed intrarticolare è stato eseguito sotto guida ecografica, utilizzando il trasduttore Convex 3,5-MHz secondo una metodica codificata (FIG. 1).

Diversi studi clinici pubblicati in letteratura concordano nel considerare il trattamento infiltrativo articolare multiplo scevro da un rischio incrementato di evento avverso o infettivo post-protesizzazione nel tempo, rispetto alla singola terapia infiltrativa articolare.

Sono stati misurati *outcomes* clinici e funzionali a **3** e a **6 mesi** dal primo trattamento infiltrativo.

È stato quantificato:
1) il dolore con NRS;
2) l'articolarità attiva dell'anca (AROM);
3) le capacità funzionali;
4) il dolore con il WOMAC *(Western Ontario and McMaster Universities Ostheoarthritis Index)*, strumento multidimensionale che valuta 17 attività funzionali del paziente, oltre alle 5 attività influenzate dal dolore e ai 2 *item* inerenti la rigidità articolare. Inoltre è stata registrata l'eventuale assunzione di FANS da parte dei pazienti lungo tutto il periodo di *follow-up* e l'eventuale comparsa di effetti avversi (TAB. 1).

TAB. 5

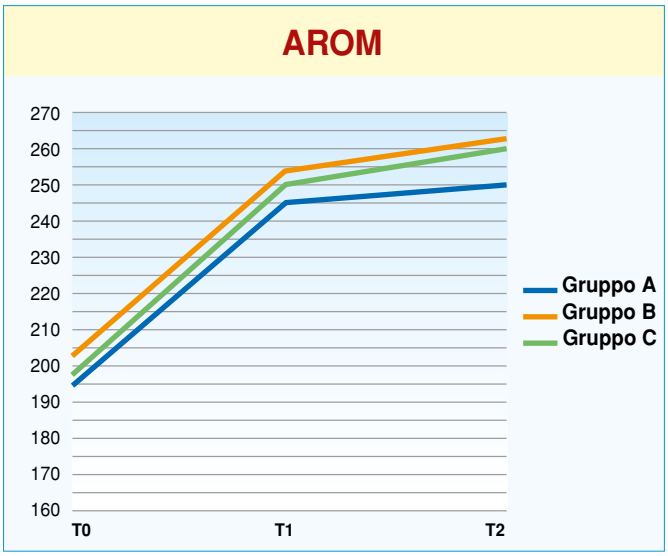

TAB. 6

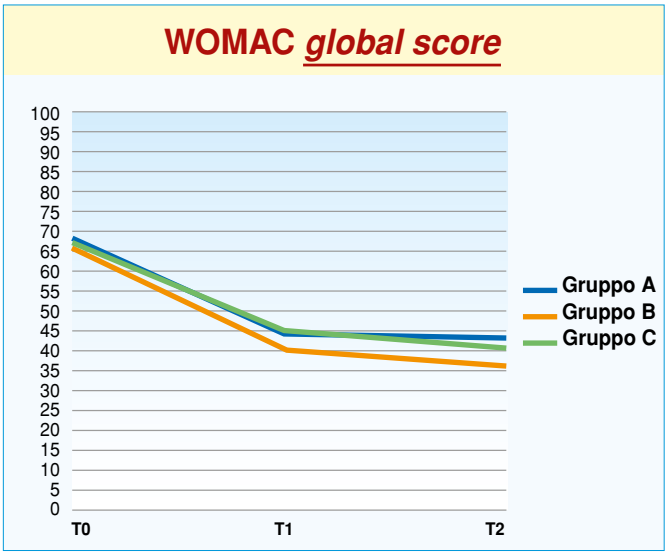

RISULTATI

Sono stati studiati **60 pazienti** che soddisfassero i criteri di inclusione e di esclusione e suddivisi in modalità *random*, stratificati per sesso ed età, in numero di 20 per ogni Gruppo di trattamento (Gruppo A, B e C) (TAB. 2).
Nessun paziente ha abbandonato lo studio prima del *follow-up* a 6 mesi.

– Il dolore misurato con NRS si è ridotto in tutti e tre i Gruppi di trattamento al controllo a 3 mesi (T1) e ancor più a 6 mesi (T2) nei Gruppi B e C (TAB. 3).

– L'articolarità di anca (AROM) è progressivamente migliorata su tutti i piani dello spazio in tutti i 3 Gruppi (TAB. 4).
Se si rappresenta graficamente la somma del *guadagno articolare* ottenuto dai pazienti nei singoli Gruppi a 3 e 6 mesi, si osserva un maggiore e progressivo incremento articolare per i Gruppi B e C (TAB. 5).

Il WOMAC *global score* evidenzia per tutti i pazienti un miglioramento delle attività funzionali, in particolare nei pazienti del Gruppo B al controllo a 6 mesi (TAB. 6).

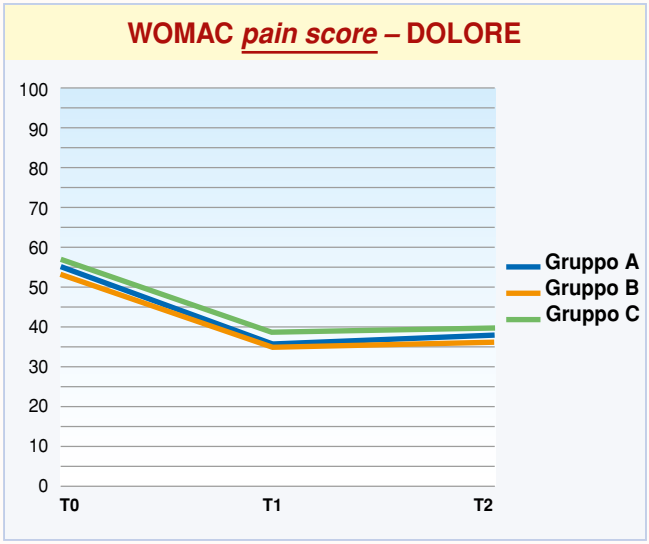

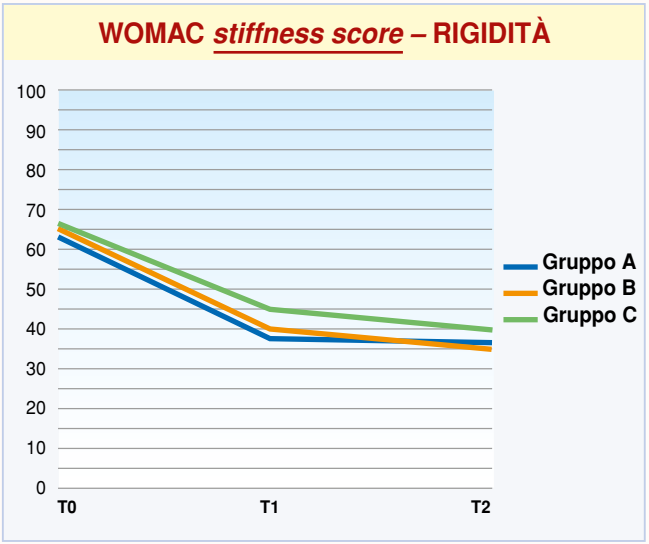

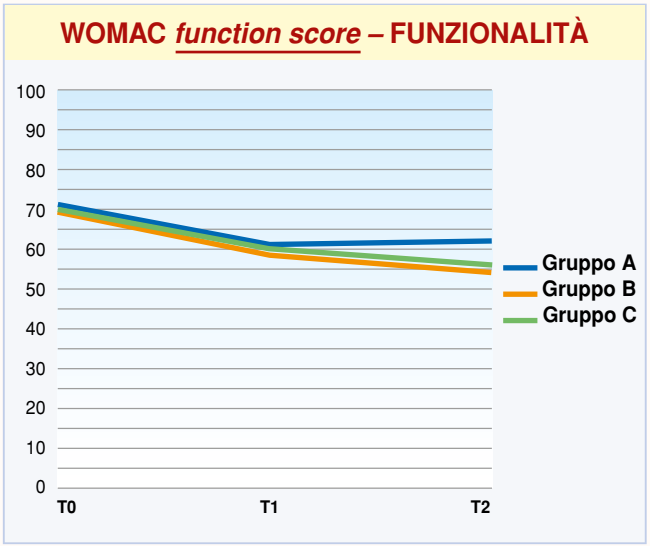

TAB. 7

TAB. 8

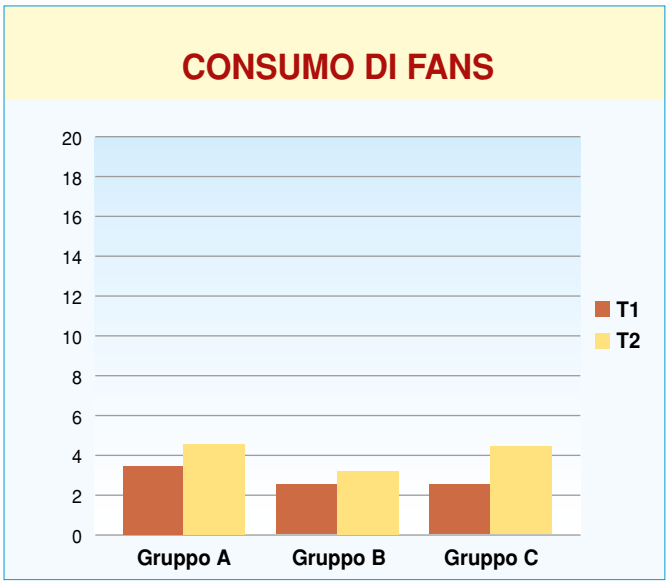

TAB. 9

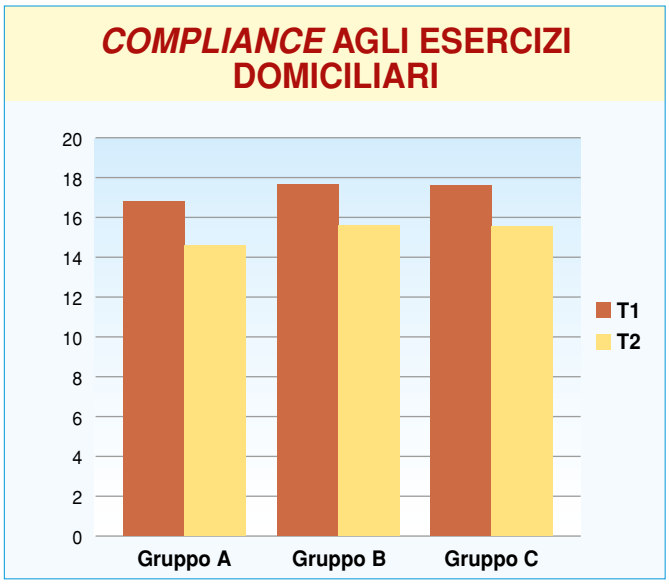

Se il WOMAC viene scomposto nei suoi 3 *item* principali *(pain score, stiffness score, function score)*, si osserva che è proprio il *function score* ad essere progressivamente incrementato sia a 3 che a 6 mesi nei Gruppi B e C (TAB. 7).
Nei 3 Gruppi si è evidenziato un modesto ed omogeneo incremento di assunzione di FANS nel tempo (TAB. 8).
Non sono stati registrati eventi avversi.

– In tutti i pazienti inclusi si è osservata una buona *compliance* ad eseguire almeno 3 volte/settimana il programma di esercizi domiciliari oggetto d'insegnamento (TAB. 9).

CONCLUSIONI

I risultati ottenuti in questo studio clinico controllato e randomizzato su una popolazione omogenea affetta da osteoartrosi di anca sintomatica sono stati quelli ipotizzati al momento della progettazione iniziale.

– Il trattamento combinato **HA + MD-Hip**, rispetto al solo trattamento con HA, permette di ottenere **un miglioramento più significativo** e **di maggiore durata** sul **dolore**, sull'**articolarità globale** dell'anca e, soprattutto, sulla sua **funzionalità**.

L'utilizzo del Collagen MD-Hip, colmando un vuoto terapeutico, permette di ottenere risultati clinici migliori, poichè agisce sui tessuti periarticolari che svolgono un ruolo cruciale nella patogenesi delle patologie osteoartrosiche.

– Inoltre, questo trattamento combinato permette di ridurre il numero delle infiltrazioni articolari di HA senza comprometterne il risultato terapeutico, soprattutto relativo alle attività quotidiane.

– Come già più volte segnalato in letteratura, una buona *compliance* nel seguire con costanza un programma specifico di esercizi domiciliari condiziona il risultato terapeutico finale.

Nel corso dello studio clinico MD-Hip non ha evidenziato alcun effetto collaterale negativo ed ha evidenziato un profilo di sicurezza eccellente. ■

Bibliografia essenziale

– Altman R. – The American College of Rheumatology Criteria for the Classification and Reporting of Osteoarthritis of the Hip. Arthritis Rhemat. **1991**; 34: 505-14.
– Cameron W. – Clinical Outcomes Following Manual Physical Therapy and Exercise for Hip Osteoarthritis. J. of Orthopedic and Sports. **2012**; 4: 23-29.
– Iannitti T. – Intra-Articular Injections for the Treatment of Osteoarthritis. Drug RD. **2011**; 406-420.
– Mcintosh A.L. – Recent Intrarticular Steroid Injection may Increase Infection rates in Primary THA. Clin Orthop Relat Res. **2006** Oct; 451: 50-54.
– McMahon S.E. – Total Hip Arthroplasty after ipsilateral Intra-articular steroid Injection: 8 Years follow up. Acta Orthop Belg. **2012**; 78: 33-36.
– Migliore A. – Ultrasound Guided Intra-Articular Hip Injection: Technique and Clinical Applications. **2012**; Verducci Editore.
– Milani L. – Un nuovo raffinato trattamento iniettivo delle patologie algiche dell'Apparato locomotore. Le proprietà *bio-scaffold* del collagene e suo utilizzo clinico. La Med. Biol., **2010**/3; 3-15.
– Milani L. – I Collagen Medical Devices nel trattamento locale delle artro-reumopatie algiche. Rassegna degli studi clinici e *clinical assessment* 2010-2012. La Med. Biol., **2013**/2; 3-18.
– Paoloni M. – Kinematic and Kinetic modifications in walking pattern of hip osteoarthritis patients induced by intra-articular injections of hyaluronic acid. Clin. Biomech. **2012**; 1-5.
– Richette P. – Effect of Hyaluronic Acid in Symptomatic Hip Osteoarthritis. Arthritis Rheum. **2009**; 824-830.
– Smith J. – Accuracy of Sonographically Guided Intra-articular Injections in the Adult Hip. J Ultrasound Med. **2009**; 28:329-335.
– Webber A. – Rate of Adverse Reactions to More than 1 Series of Viscosupplementation. Orthopedics. **2012**; 35: 24-30.

Testo elaborato dalla relazione dell'autore presentata al 16° Incontro del Club dell'Omotossicologia, Napoli 18-19 Maggio 2013.

Riferimento bibliografico

MILANO E. – Il ruolo del Medical Device-Hip nella terapia infiltrativa ecoguidata dell'artrosi di anca.
La Med. Biol., **2013**/4; 15-20.

autore

Dott. Edoardo Milano
– Specialista in Medicina Fisica e Riabilitazione
S.C. Medicina Fisica e Riabilitazione Universitaria - Torino
A.O. Città della Salute e della Scienza Torino
Via San Secondo, 37
I – 10128 Torino



E. Milano

IL RUOLO DEL MEDICAL DEVICE-HIP NELLA TERAPIA INFILTRATIVA ECOGUIDATA DELL'ARTROSI DI ANCA

THE ROLE OF MD-HIP IN THE ULTRASOUND-GUIDED INFILTRATIVE THERAPY FOR HIP OSTEOARTHRITIS

RIASSUNTO

L'osteoartrosi di anca è una patologia di comune riscontro negli ambulatori medici di terapia del dolore osteo-artro-mio-fasciale.
Gli strumenti terapeutici non chirurgici a disposizione sono pochi e non sempre efficaci, soprattutto nelle fasi avanzate della patologia dove il danno articolare è importante. Negli ultimi anni è stata introdotta la terapia infiltrativa articolare con acido ialuronico, utilizzando la tecnica ecoguidata per migliorare la sicurezza e l'appropriatezza dell'inoculo.
In letteratura i dati sull'efficacia di questo trattamento sono più che incoraggianti.
– Attualmente l'utilizzo combinato di acido iauronico e Collagen Medical Device-Hip per via infiltrativa articolare e periartricolare rappresenta un valido strumento terapeutico nella cura della patologia artrosica dell'anca.
– Questo studio si pone l'obbiettivo di valutare l'efficacia sul dolore, sulla funzionalità, oltre che la tollerabilità e la sicurezza dei prodotti utilizzati.

PAROLE CHIAVE

COLLAGEN MEDICAL DEVICE, ACIDO IALURONICO, ANCA, OSTEOARTROSI, DOLORE, RIABILITAZIONE, INFILTRAZIONE, ECOGRAFIA

SUMMARY: **Osteoarthritis of the hip is a commonly observed disease in outpatient clinics for the osteo-arthro-myo-fascial pain management.**
The non-surgical therapeutic tools at our disposal are few and not always effective, especially in the advanced stages of the disease in which joint damage is important.
In recent years it has become widespread the joint infiltrative therapy with hyaluronic acid, using the ultrasound-guided technique to improve safety and appropriateness of the inoculum. In literature, data on the efficacy of this treatment are more than encouraging.
– The combined use of hyaluronic acid and Collagen Medical Device-Hip via intra-articular and peri-artricular injections can be a valuable therapeutic tool in the treatment of osteoarthrosis of the hip.
This study has the objective to assess its effectiveness on pain and functionality, on tolerability and safety.

KEY WORDS: **COLLAGEN MEDICAL DEVICE, HYALURONIC ACID, HIP, OSTEOARTHRITIS, PAIN, REHABILITATION, INJECTION, ECOGRAPHY**

INTRODUZIONE

L'osteoartrosi **(OA)** è la più frequente tra le patologie artritiche e la principale causa di disabilità nella popolazione anziana. Tra le articolazioni colpite da OA, quella di anca è seconda per frequenza, con un *range* di prevalenza compreso tra 3% e 11% nella popolazione di età > 35 anni.

L'OA di anca è caratterizzata dalla progressiva destrutturazione della cartilagine articolare; clinicamente si manifesta con un progressivo incremento della sintomatologia algica alla mobilizzazione articolare con perdita di funzionalità segmentale ed alterazione della dinamica motoria.
Attualmente le opzioni terapeutiche, sia farmacologiche (FANS, cortisonici, me-


FIG. 1

TAB. 1

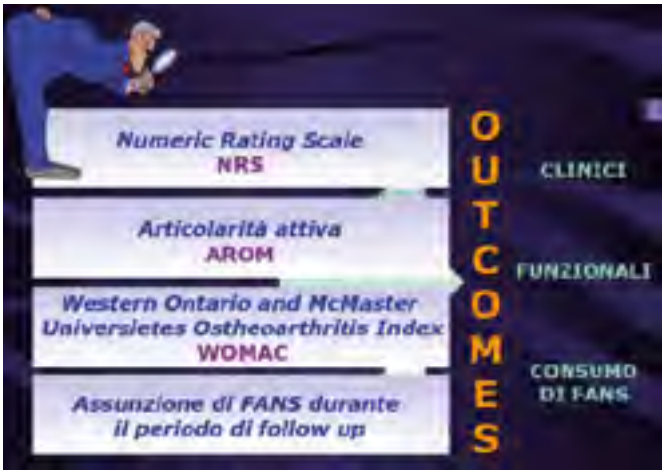

dicinali omotossicologici e fitoterapici) sia non farmacologiche (riabilitazione, terapia fisica, agopuntura), si pongono come obbiettivo il controllo della sintomatologia dolorosa, il miglioramento della disabilità conseguente e, quando possibile, la limitazione della degradazione strutturale dell'articolazione colpita.

– Negli ultimi dieci anni la terapia infiltrativa intra-articolare con acido ialuronico **(HA)** si è sempre più consolidata nel panorama internazionale, sostenuta dai buoni risultati ottenuti in alcuni studi clinici sperimentali sulla riduzione del dolore e sull'incremento della funzionalità articolare, tanto da ritardare di alcuni anni la protesizzazione.
L'HA è un glicosaminoglicano ad alto peso molecolare costituito dalla ripetizione sequenziale di acido glucuronico e N-acetil-glucosamina.
Nelle articolazioni colpite da OA la concentrazione e il peso molecolare dell'HA fisiologico sono ridotti dal 33% al 50%, con evidente minore efficacia protettiva articolare.

La viscoinduzione e la viscosupplementazione intrarticolare si fondano sulla fisiologica capacità dell'HA nel riportare il liquido sinoviale ad una più ottimale viscoelasticità e alla sua naturale funzione protettiva sull'articolazione, ovviando alla perdita di HA e stimolandone la produzione endogena, oltre a controllare la produzione e attività dei mediatori proinfiammatori e delle metalloproteinasi di matrice.

TAB. 2



– I **Collagen Medical Devices (MD)** rientrano a pieno diritto tra le possibili opzioni e soluzioni terapeutiche del trattamento delle patologie algiche-disfunzionali osteo-artro-mio-fasciali, come è l'OA.
Con il loro contenuto in collagene suino e sostanze ancillari di origine naturali (eccipienti veicolanti), possono portare ad una nuova strutturazione dei tessuti intrarticolari (legamenti e cartilagine articolare) ed extrarticolari [legamenti, capsula articolare, tendini (tutti costituiti fondamentalmente da collagene) e muscoli, fornendo un supporto meccanico di stabilizzazione per il migliore assetto delle fibre collagene danneggiate e per contrastare la (eventuale) lassità articolare causa di dolore.
– Inoltre i MD possono migliorare le proprietà viscoelastiche del liquido endoarticolare grazie alla funzione cementante delle fibre collagene dei proteoglicani della matrice extracellulare.

La **terapia combinata HA + Collagen MD** trova ancor più interesse se si considerano le più recenti ipotesi fisiopatologiche dell'OA, che vedono proprio il **comparto extrarticolare**, ben più vascolarizzato rispetto a quello articolare, come *primum movens* del processo patologico.

– Obiettivo di questo studio è la valutazione dell'efficacia terapeutica della terapia combinata **HA + MD** nella **patologia osteoartrosica dell'anca**.

PAZIENTI E METODI

In questo studio clinico sono stati inclusi pazienti di entrambi i sessi, di età compresa tra 51 e 77 anni, giunti in visita presso la S.C. Medicina Fisica e Riabilitazione Universitaria - Torino per

dolore all'articolazione di anca, nel periodo compreso tra gennaio 2012 e dicembre 2012.
Sono stati selezionati i seguenti criteri di inclusione:

- diagnosi di OA primaria di anca da più di 12 mesi, secondo i criteri dell'*American College of Rheumatology*;
- classificazione radiologica di Kellgren-Lawrence: gradi II-III;
- dolore moderato-severo con *Numeric Rating Scale* (NRS): punteggio > 5, senza assunzione di FANS;
- deambulazione possibile per tratti medi (> 50 mt), senza ausili.

TAB. 3

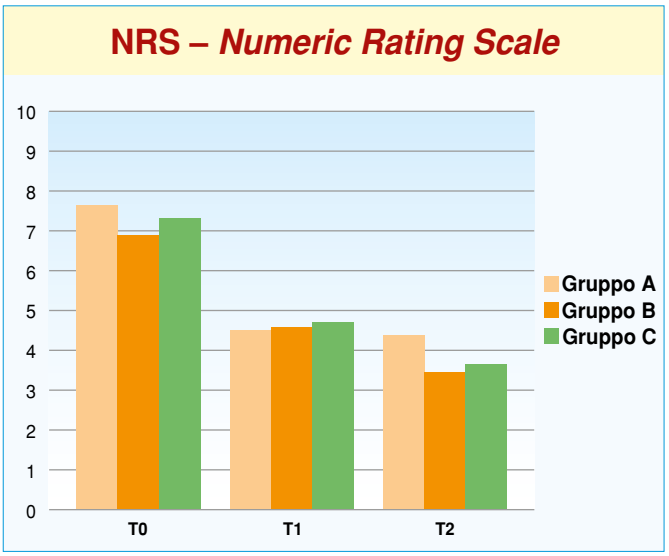

Sono stati esclusi dallo studio i pazienti che soddisfacessero uno dei seguenti criteri:

- diagnosi di AR, condrocalcinosi, psoriasi, malattie metaboliche dell'osso, gotta, infezioni in fase attiva;
- OA in rapida compromissione, displasia importante o congenita dell'acetabolo e testa del femore;
- OA di anca bilaterale sintomatica;
- precedenti infiltrazioni di HA e/o terapia cortisonica intra-articolare o per *os* assunta nel mese precedente all'inclusione;
- malattie psichiatriche;
- TAO, gravidanza, obesità;
- patologie ortopediche o neurologiche tali da compromettere la deambulazione.

I pazienti inclusi – dopo aver ricevuto circostanziate informazioni sui potenziali rischi legati al trattamento terapeutico intrarticolare e dopo aver rilasciato il consenso informato scritto alla terapia – sono stati suddivisi in modalità *random* in tre Gruppi **(A, B, C)**.

– Il **Gruppo A** è stato sottoposto ad un ciclo di **3** infiltrazioni intrarticolari di HA ad alto peso molecolare (P.M. 500-700.000, 20 mg/2ml, **Hyalubrix**, Fidia Farmaceutici Spa) a cadenza di 10 giorni.

TAB. 4

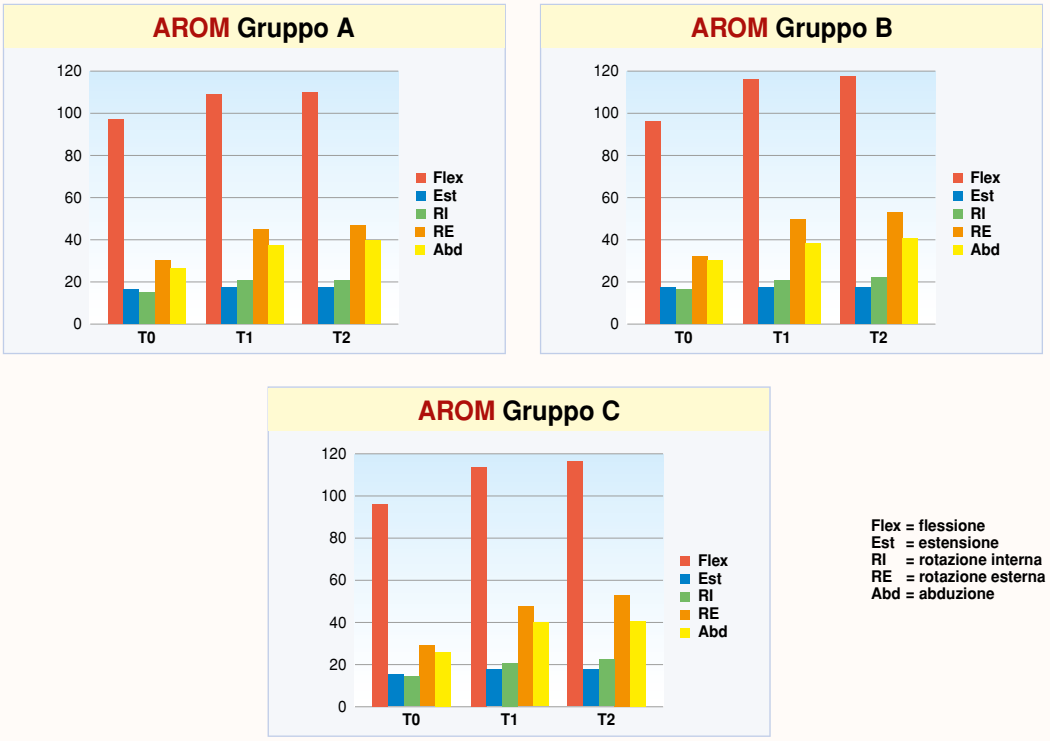

– Il **Gruppo B** è stato sottoposto a un ciclo di **3** infiltrazioni intrarticolari di HA ad alto peso molecolare (P.M. 500-700.000, 20 mg/2ml, **Hyalubrix**) e peri-capsulari di **MD-Hip** (Guna Laboratori - Milano) (2 fiale) a T0, T14 e T35, intervallate da 2 infiltrazioni peri-intracapsulari con **MD-Hip**, 2 fiale a T7 e T21.

– Il **Gruppo C** è stato sottoposto a un ciclo di **2** infiltrazioni articolari di HA ad alto peso molecolare (P.M. 500-700.000, 20 mg/2ml, **Hyalubrix**) e pericapsulari di **MD-Hip** (2 fiale) a T7 e T14, intervallate da infiltrazioni peri-intracapsulari con **MD-Hip** (2 fiale) a T0, T14 e T35.

I pazienti inclusi nei 3 Gruppi sono stati – inoltre – addestrati, attraverso un breve ciclo di trattamento specifico riabilitativo di gruppo *(Hip School)*, ad eseguire nella modalità corretta un protocollo di esercizi da riprodurre a domicilio come auto-trattamento, almeno 3 volte/settimana.

Il trattamento infiltrativo periarticolare ed intrarticolare è stato eseguito sotto guida ecografica, utilizzando il trasduttore Convex 3,5-MHz secondo una metodica codificata (FIG. 1).

Diversi studi clinici pubblicati in letteratura concordano nel considerare il trattamento infiltrativo articolare multiplo scevro da un rischio incrementato di evento avverso o infettivo post-protesizzazione nel tempo, rispetto alla singola terapia infiltrativa articolare.

Sono stati misurati *outcomes* clinici e funzionali a **3** e a **6 mesi** dal primo trattamento infiltrativo.

È stato quantificato:
1) il dolore con NRS;
2) l'articolarità attiva dell'anca (AROM);
3) le capacità funzionali;
4) il dolore con il WOMAC *(Western Ontario and McMaster Universities Ostheoarthritis Index)*, strumento multidimensionale che valuta 17 attività funzionali del paziente, oltre alle 5 attività influenzate dal dolore e ai 2 *item* inerenti la rigidità articolare. Inoltre è stata registrata l'eventuale assunzione di FANS da parte dei pazienti lungo tutto il periodo di *follow-up* e l'eventuale comparsa di effetti avversi (TAB. 1).

TAB. 5

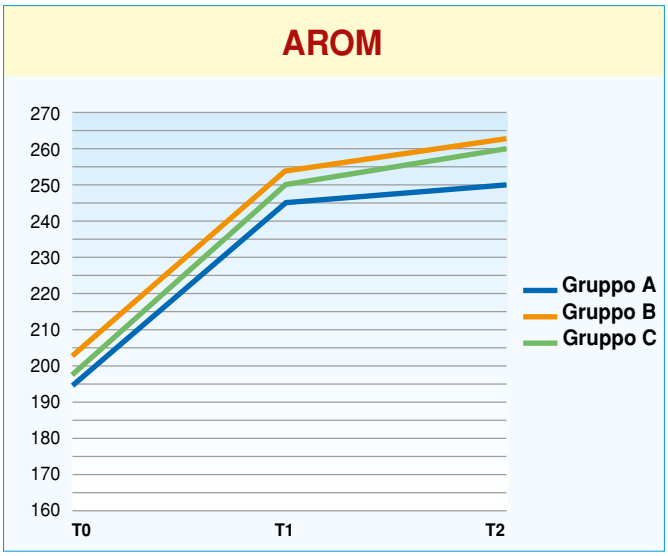

TAB. 6

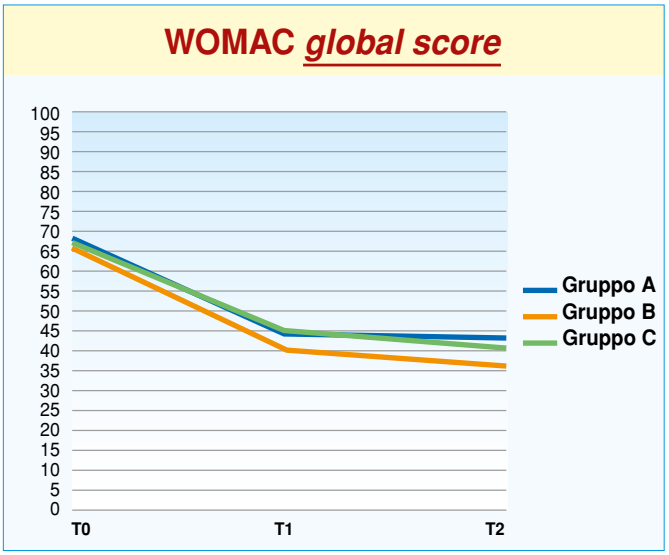

RISULTATI

Sono stati studiati **60 pazienti** che soddisfassero i criteri di inclusione e di esclusione e suddivisi in modalità *random*, stratificati per sesso ed età, in numero di 20 per ogni Gruppo di trattamento (Gruppo A, B e C) (TAB. 2).
Nessun paziente ha abbandonato lo studio prima del *follow-up* a 6 mesi.

– Il dolore misurato con NRS si è ridotto in tutti e tre i Gruppi di trattamento al controllo a 3 mesi (T1) e ancor più a 6 mesi (T2) nei Gruppi B e C (TAB. 3).

– L'articolarità di anca (AROM) è progressivamente migliorata su tutti i piani dello spazio in tutti i 3 Gruppi (TAB. 4).
Se si rappresenta graficamente la somma del *guadagno articolare* ottenuto dai pazienti nei singoli Gruppi a 3 e 6 mesi, si osserva un maggiore e progressivo incremento articolare per i Gruppi B e C (TAB. 5).

Il WOMAC *global score* evidenzia per tutti i pazienti un miglioramento delle attività funzionali, in particolare nei pazienti del Gruppo B al controllo a 6 mesi (TAB. 6).

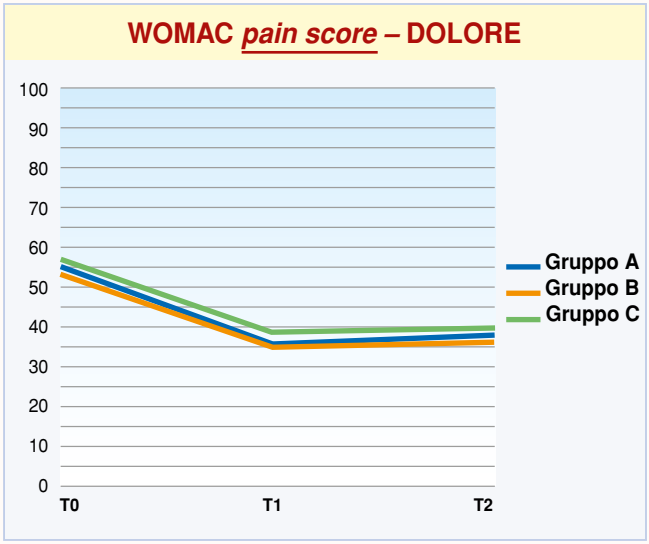

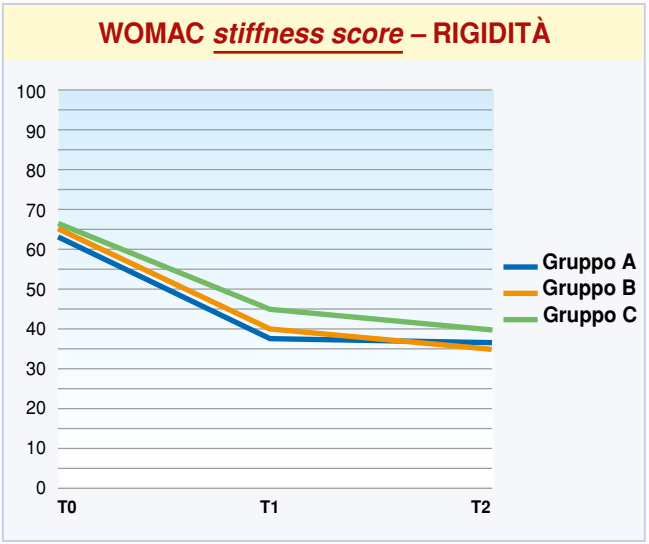

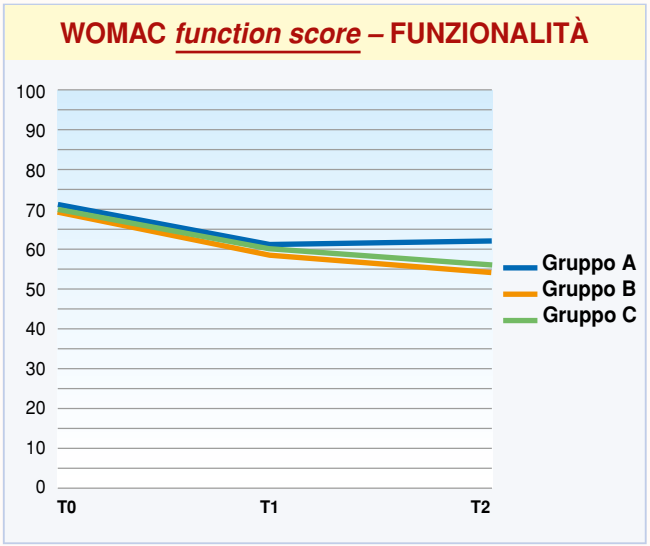

TAB. 7

TAB. 8

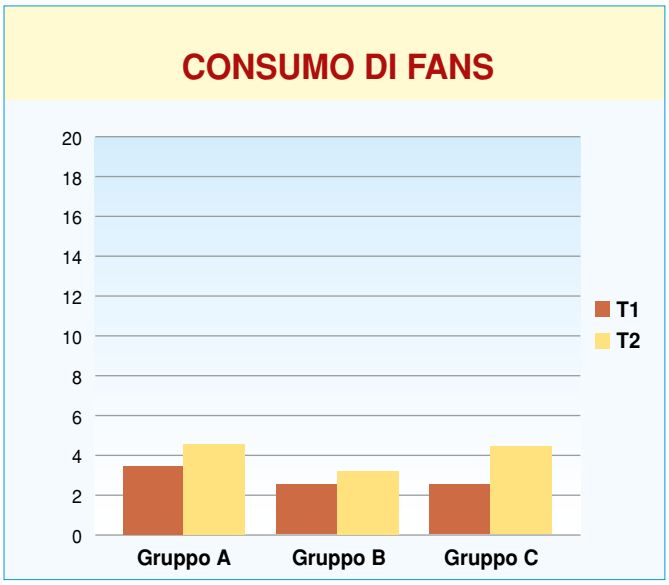

TAB. 9

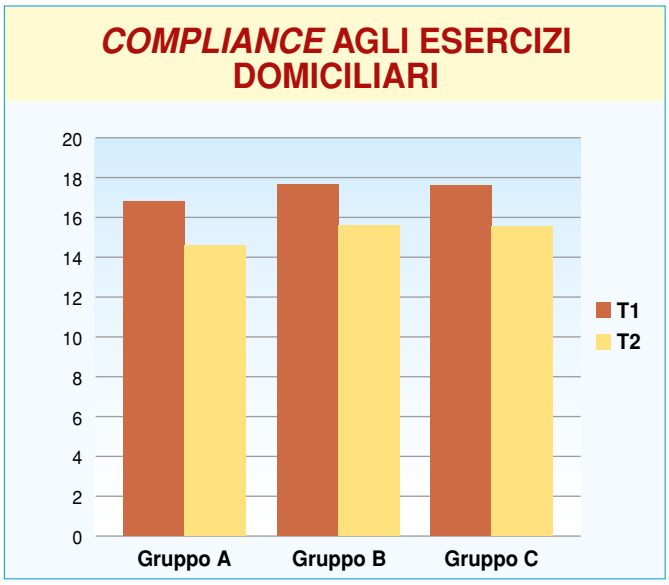

Se il WOMAC viene scomposto nei suoi 3 *item* principali *(pain score, stiffness score, function score)*, si osserva che è proprio il *function score* ad essere progressivamente incrementato sia a 3 che a 6 mesi nei Gruppi B e C (TAB. 7).
Nei 3 Gruppi si è evidenziato un modesto ed omogeneo incremento di assunzione di FANS nel tempo (TAB. 8).
Non sono stati registrati eventi avversi.

– In tutti i pazienti inclusi si è osservata una buona *compliance* ad eseguire almeno 3 volte/settimana il programma di esercizi domiciliari oggetto d'insegnamento (TAB. 9).

CONCLUSIONI

I risultati ottenuti in questo studio clinico controllato e randomizzato su una popolazione omogenea affetta da osteoartrosi di anca sintomatica sono stati quelli ipotizzati al momento della progettazione iniziale.

– Il trattamento combinato **HA + MD-Hip**, rispetto al solo trattamento con HA, permette di ottenere **un miglioramento più significativo** e **di maggiore durata** sul **dolore**, sull'**articolarità globale** dell'anca e, soprattutto, sulla sua **funzionalità**.

L'utilizzo del Collagen MD-Hip, colmando un vuoto terapeutico, permette di ottenere risultati clinici migliori, poichè agisce sui tessuti periarticolari che svolgono un ruolo cruciale nella patogenesi delle patologie osteoartrosiche.

– Inoltre, questo trattamento combinato permette di ridurre il numero delle infiltrazioni articolari di HA senza comprometterne il risultato terapeutico, soprattutto relativo alle attività quotidiane.

– Come già più volte segnalato in letteratura, una buona *compliance* nel seguire con costanza un programma specifico di esercizi domiciliari condiziona il risultato terapeutico finale.

Nel corso dello studio clinico MD-Hip non ha evidenziato alcun effetto collaterale negativo ed ha evidenziato un profilo di sicurezza eccellente. ■

Bibliografia essenziale

– Altman R. – The American College of Rheumatology Criteria for the Classification and Reporting of Osteoarthritis of the Hip. Arthritis Rhemat. **1991**; 34: 505-14.
– Cameron W. – Clinical Outcomes Following Manual Physical Therapy and Exercise for Hip Osteoarthritis. J. of Orthopedic and Sports. **2012**; 4: 23-29.
– Iannitti T. – Intra-Articular Injections for the Treatment of Osteoarthritis. Drug RD. **2011**; 406-420.
– Mcintosh A.L. – Recent Intrarticular Steroid Injection may Increase Infection rates in Primary THA. Clin Orthop Relat Res. **2006** Oct; 451: 50-54.
– McMahon S.E. – Total Hip Arthroplasty after ipsilateral Intra-articular steroid Injection: 8 Years follow up. Acta Orthop Belg. **2012**; 78: 33-36.
– Migliore A. – Ultrasound Guided Intra-Articular Hip Injection: Technique and Clinical Applications. **2012**; Verducci Editore.
– Milani L. – Un nuovo raffinato trattamento iniettivo delle patologie algiche dell'Apparato locomotore. Le proprietà *bio-scaffold* del collagene e suo utilizzo clinico. La Med. Biol., **2010**/3; 3-15.
– Milani L. – I Collagen Medical Devices nel trattamento locale delle artro-reumopatie algiche. Rassegna degli studi clinici e *clinical assessment* 2010-2012. La Med. Biol., **2013**/2; 3-18.
– Paoloni M. – Kinematic and Kinetic modifications in walking pattern of hip osteoarthritis patients induced by intra-articular injections of hyaluronic acid. Clin. Biomech. **2012**; 1-5.
– Richette P. – Effect of Hyaluronic Acid in Symptomatic Hip Osteoarthritis. Arthritis Rheum. **2009**; 824-830.
– Smith J. – Accuracy of Sonographically Guided Intra-articular Injections in the Adult Hip. J Ultrasound Med. **2009**; 28:329-335.
– Webber A. – Rate of Adverse Reactions to More than 1 Series of Viscosupplementation. Orthopedics. **2012**; 35: 24-30.

Testo elaborato dalla relazione dell'autore presentata al 16° Incontro del Club dell'Omotossicologia, Napoli 18-19 Maggio 2013.

Riferimento bibliografico

MILANO E. – Il ruolo del Medical Device-Hip nella terapia infiltrativa ecoguidata dell'artrosi di anca.
La Med. Biol., **2013**/4; 15-20.

autore

Dott. Edoardo Milano
– Specialista in Medicina Fisica e Riabilitazione
S.C. Medicina Fisica e Riabilitazione Universitaria - Torino
A.O. Città della Salute e della Scienza Torino
Via San Secondo, 37
I – 10128 Torino



E. Milano

IL RUOLO DEL MEDICAL DEVICE-HIP NELLA TERAPIA INFILTRATIVA ECOGUIDATA DELL'ARTROSI DI ANCA

THE ROLE OF MD-HIP IN THE ULTRASOUND-GUIDED INFILTRATIVE THERAPY FOR HIP OSTEOARTHRITIS

RIASSUNTO

L'osteoartrosi di anca è una patologia di comune riscontro negli ambulatori medici di terapia del dolore osteo-artro-mio-fasciale.
Gli strumenti terapeutici non chirurgici a disposizione sono pochi e non sempre efficaci, soprattutto nelle fasi avanzate della patologia dove il danno articolare è importante. Negli ultimi anni è stata introdotta la terapia infiltrativa articolare con acido ialuronico, utilizzando la tecnica ecoguidata per migliorare la sicurezza e l'appropriatezza dell'inoculo.
In letteratura i dati sull'efficacia di questo trattamento sono più che incoraggianti.
– Attualmente l'utilizzo combinato di acido iauronico e Collagen Medical Device-Hip per via infiltrativa articolare e periartricolare rappresenta un valido strumento terapeutico nella cura della patologia artrosica dell'anca.
– Questo studio si pone l'obbiettivo di valutare l'efficacia sul dolore, sulla funzionalità, oltre che la tollerabilità e la sicurezza dei prodotti utilizzati.

PAROLE CHIAVE

COLLAGEN MEDICAL DEVICE, ACIDO IALURONICO, ANCA, OSTEOARTROSI, DOLORE, RIABILITAZIONE, INFILTRAZIONE, ECOGRAFIA

SUMMARY: **Osteoarthritis of the hip is a commonly observed disease in outpatient clinics for the osteo-arthro-myo-fascial pain management.**
The non-surgical therapeutic tools at our disposal are few and not always effective, especially in the advanced stages of the disease in which joint damage is important.
In recent years it has become widespread the joint infiltrative therapy with hyaluronic acid, using the ultrasound-guided technique to improve safety and appropriateness of the inoculum. In literature, data on the efficacy of this treatment are more than encouraging.
– The combined use of hyaluronic acid and Collagen Medical Device-Hip via intra-articular and peri-artricular injections can be a valuable therapeutic tool in the treatment of osteoarthrosis of the hip.
This study has the objective to assess its effectiveness on pain and functionality, on tolerability and safety.

KEY WORDS: **COLLAGEN MEDICAL DEVICE, HYALURONIC ACID, HIP, OSTEOARTHRITIS, PAIN, REHABILITATION, INJECTION, ECOGRAPHY**

INTRODUZIONE

L'osteoartrosi **(OA)** è la più frequente tra le patologie artritiche e la principale causa di disabilità nella popolazione anziana. Tra le articolazioni colpite da OA, quella di anca è seconda per frequenza, con un *range* di prevalenza compreso tra 3% e 11% nella popolazione di età > 35 anni.

L'OA di anca è caratterizzata dalla progressiva destrutturazione della cartilagine articolare; clinicamente si manifesta con un progressivo incremento della sintomatologia algica alla mobilizzazione articolare con perdita di funzionalità segmentale ed alterazione della dinamica motoria.
Attualmente le opzioni terapeutiche, sia farmacologiche (FANS, cortisonici, me-


FIG. 1

TAB. 1

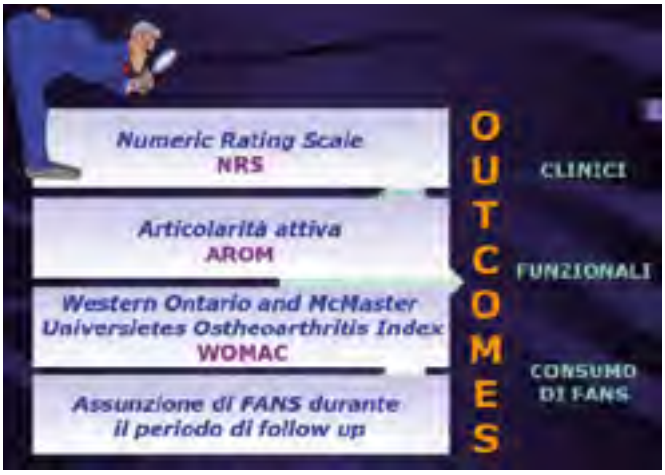

dicinali omotossicologici e fitoterapici) sia non farmacologiche (riabilitazione, terapia fisica, agopuntura), si pongono come obbiettivo il controllo della sintomatologia dolorosa, il miglioramento della disabilità conseguente e, quando possibile, la limitazione della degradazione strutturale dell'articolazione colpita.

– Negli ultimi dieci anni la terapia infiltrativa intra-articolare con acido ialuronico **(HA)** si è sempre più consolidata nel panorama internazionale, sostenuta dai buoni risultati ottenuti in alcuni studi clinici sperimentali sulla riduzione del dolore e sull'incremento della funzionalità articolare, tanto da ritardare di alcuni anni la protesizzazione.
L'HA è un glicosaminoglicano ad alto peso molecolare costituito dalla ripetizione sequenziale di acido glucuronico e N-acetil-glucosamina.
Nelle articolazioni colpite da OA la concentrazione e il peso molecolare dell'HA fisiologico sono ridotti dal 33% al 50%, con evidente minore efficacia protettiva articolare.

La viscoinduzione e la viscosupplementazione intrarticolare si fondano sulla fisiologica capacità dell'HA nel riportare il liquido sinoviale ad una più ottimale viscoelasticità e alla sua naturale funzione protettiva sull'articolazione, ovviando alla perdita di HA e stimolandone la produzione endogena, oltre a controllare la produzione e attività dei mediatori proinfiammatori e delle metalloproteinasi di matrice.

TAB. 2



– I **Collagen Medical Devices (MD)** rientrano a pieno diritto tra le possibili opzioni e soluzioni terapeutiche del trattamento delle patologie algiche-disfunzionali osteo-artro-mio-fasciali, come è l'OA.
Con il loro contenuto in collagene suino e sostanze ancillari di origine naturali (eccipienti veicolanti), possono portare ad una nuova strutturazione dei tessuti intrarticolari (legamenti e cartilagine articolare) ed extrarticolari [legamenti, capsula articolare, tendini (tutti costituiti fondamentalmente da collagene) e muscoli, fornendo un supporto meccanico di stabilizzazione per il migliore assetto delle fibre collagene danneggiate e per contrastare la (eventuale) lassità articolare causa di dolore.
– Inoltre i MD possono migliorare le proprietà viscoelastiche del liquido endoarticolare grazie alla funzione cementante delle fibre collagene dei proteoglicani della matrice extracellulare.

La **terapia combinata HA + Collagen MD** trova ancor più interesse se si considerano le più recenti ipotesi fisiopatologiche dell'OA, che vedono proprio il **comparto extrarticolare**, ben più vascolarizzato rispetto a quello articolare, come *primum movens* del processo patologico.

– Obiettivo di questo studio è la valutazione dell'efficacia terapeutica della terapia combinata **HA + MD** nella **patologia osteoartrosica dell'anca**.

PAZIENTI E METODI

In questo studio clinico sono stati inclusi pazienti di entrambi i sessi, di età compresa tra 51 e 77 anni, giunti in visita presso la S.C. Medicina Fisica e Riabilitazione Universitaria - Torino per

dolore all'articolazione di anca, nel periodo compreso tra gennaio 2012 e dicembre 2012.
Sono stati selezionati i seguenti criteri di inclusione:

- diagnosi di OA primaria di anca da più di 12 mesi, secondo i criteri dell'*American College of Rheumatology*;
- classificazione radiologica di Kellgren-Lawrence: gradi II-III;
- dolore moderato-severo con *Numeric Rating Scale* (NRS): punteggio > 5, senza assunzione di FANS;
- deambulazione possibile per tratti medi (> 50 mt), senza ausili.

TAB. 3

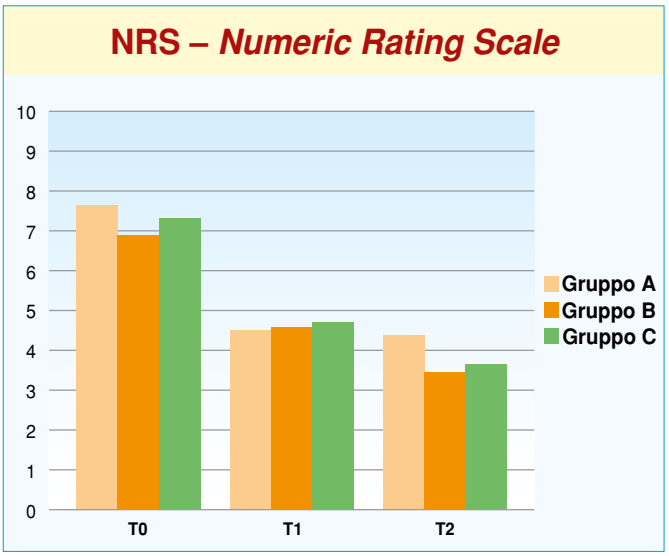

Sono stati esclusi dallo studio i pazienti che soddisfacessero uno dei seguenti criteri:

- diagnosi di AR, condrocalcinosi, psoriasi, malattie metaboliche dell'osso, gotta, infezioni in fase attiva;
- OA in rapida compromissione, displasia importante o congenita dell'acetabolo e testa del femore;
- OA di anca bilaterale sintomatica;
- precedenti infiltrazioni di HA e/o terapia cortisonica intra-articolare o per *os* assunta nel mese precedente all'inclusione;
- malattie psichiatriche;
- TAO, gravidanza, obesità;
- patologie ortopediche o neurologiche tali da compromettere la deambulazione.

I pazienti inclusi – dopo aver ricevuto circostanziate informazioni sui potenziali rischi legati al trattamento terapeutico intrarticolare e dopo aver rilasciato il consenso informato scritto alla terapia – sono stati suddivisi in modalità *random* in tre Gruppi **(A, B, C)**.

– Il **Gruppo A** è stato sottoposto ad un ciclo di **3** infiltrazioni intrarticolari di HA ad alto peso molecolare (P.M. 500-700.000, 20 mg/2ml, **Hyalubrix**, Fidia Farmaceutici Spa) a cadenza di 10 giorni.

TAB. 4

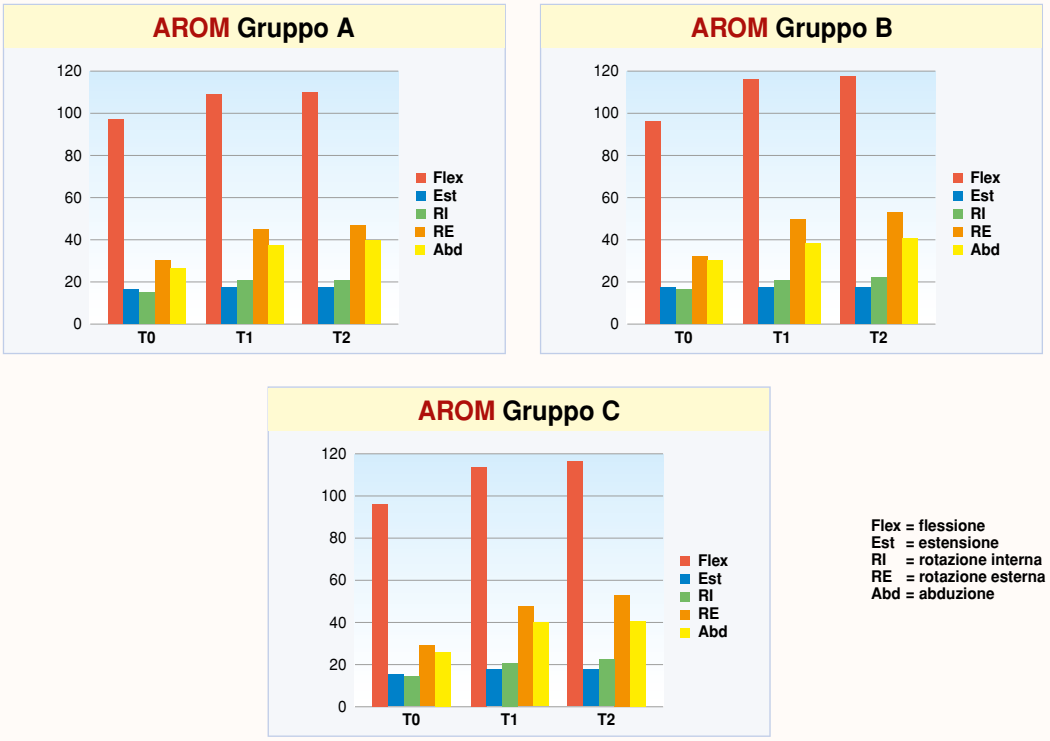

– Il **Gruppo B** è stato sottoposto a un ciclo di **3** infiltrazioni intrarticolari di HA ad alto peso molecolare (P.M. 500-700.000, 20 mg/2ml, **Hyalubrix**) e peri-capsulari di **MD-Hip** (Guna Laboratori - Milano) (2 fiale) a T0, T14 e T35, intervallate da 2 infiltrazioni peri-intracapsulari con **MD-Hip**, 2 fiale a T7 e T21.

– Il **Gruppo C** è stato sottoposto a un ciclo di **2** infiltrazioni articolari di HA ad alto peso molecolare (P.M. 500-700.000, 20 mg/2ml, **Hyalubrix**) e pericapsulari di **MD-Hip** (2 fiale) a T7 e T14, intervallate da infiltrazioni peri-intracapsulari con **MD-Hip** (2 fiale) a T0, T14 e T35.

I pazienti inclusi nei 3 Gruppi sono stati – inoltre – addestrati, attraverso un breve ciclo di trattamento specifico riabilitativo di gruppo *(Hip School)*, ad eseguire nella modalità corretta un protocollo di esercizi da riprodurre a domicilio come auto-trattamento, almeno 3 volte/settimana.

Il trattamento infiltrativo periarticolare ed intrarticolare è stato eseguito sotto guida ecografica, utilizzando il trasduttore Convex 3,5-MHz secondo una metodica codificata (FIG. 1).

Diversi studi clinici pubblicati in letteratura concordano nel considerare il trattamento infiltrativo articolare multiplo scevro da un rischio incrementato di evento avverso o infettivo post-protesizzazione nel tempo, rispetto alla singola terapia infiltrativa articolare.

Sono stati misurati *outcomes* clinici e funzionali a **3** e a **6 mesi** dal primo trattamento infiltrativo.

È stato quantificato:
1) il dolore con NRS;
2) l'articolarità attiva dell'anca (AROM);
3) le capacità funzionali;
4) il dolore con il WOMAC *(Western Ontario and McMaster Universities Ostheoarthritis Index)*, strumento multidimensionale che valuta 17 attività funzionali del paziente, oltre alle 5 attività influenzate dal dolore e ai 2 *item* inerenti la rigidità articolare. Inoltre è stata registrata l'eventuale assunzione di FANS da parte dei pazienti lungo tutto il periodo di *follow-up* e l'eventuale comparsa di effetti avversi (TAB. 1).

TAB. 5

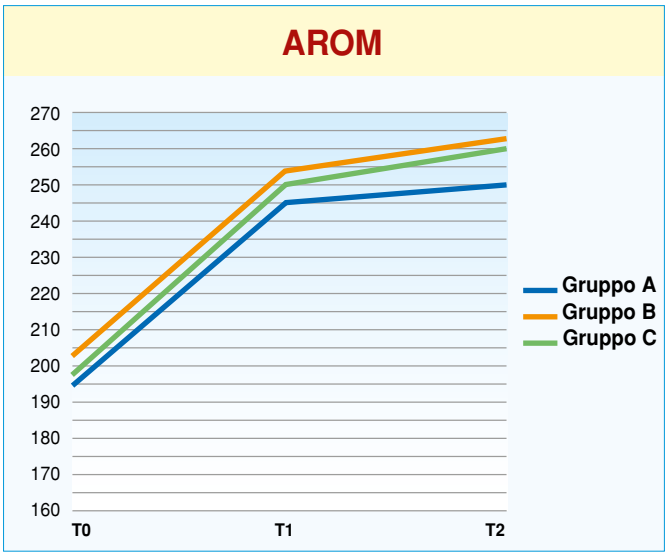

TAB. 6

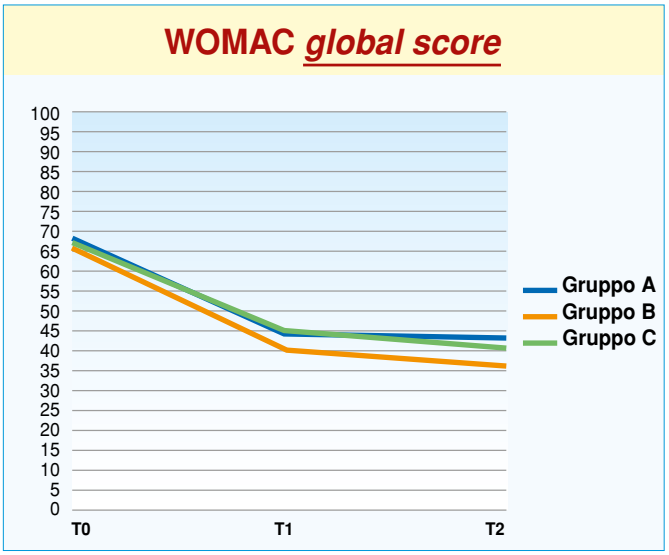

RISULTATI

Sono stati studiati **60 pazienti** che soddisfassero i criteri di inclusione e di esclusione e suddivisi in modalità *random*, stratificati per sesso ed età, in numero di 20 per ogni Gruppo di trattamento (Gruppo A, B e C) (TAB. 2).
Nessun paziente ha abbandonato lo studio prima del *follow-up* a 6 mesi.

– Il dolore misurato con NRS si è ridotto in tutti e tre i Gruppi di trattamento al controllo a 3 mesi (T1) e ancor più a 6 mesi (T2) nei Gruppi B e C (TAB. 3).

– L'articolarità di anca (AROM) è progressivamente migliorata su tutti i piani dello spazio in tutti i 3 Gruppi (TAB. 4).
Se si rappresenta graficamente la somma del *guadagno articolare* ottenuto dai pazienti nei singoli Gruppi a 3 e 6 mesi, si osserva un maggiore e progressivo incremento articolare per i Gruppi B e C (TAB. 5).

Il WOMAC *global score* evidenzia per tutti i pazienti un miglioramento delle attività funzionali, in particolare nei pazienti del Gruppo B al controllo a 6 mesi (TAB. 6).

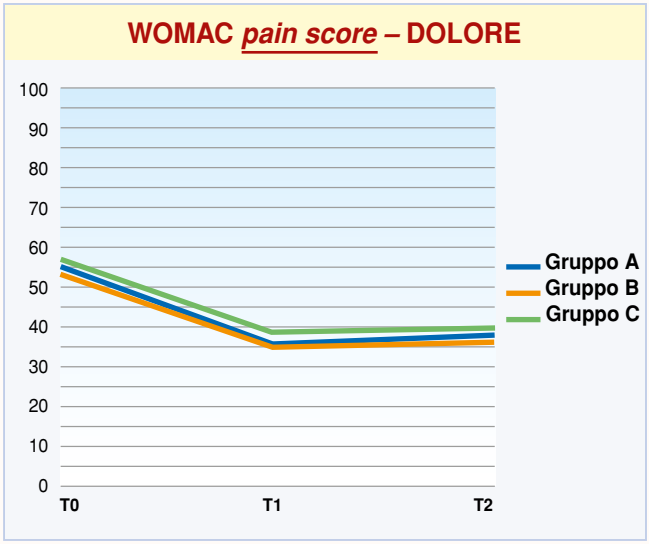

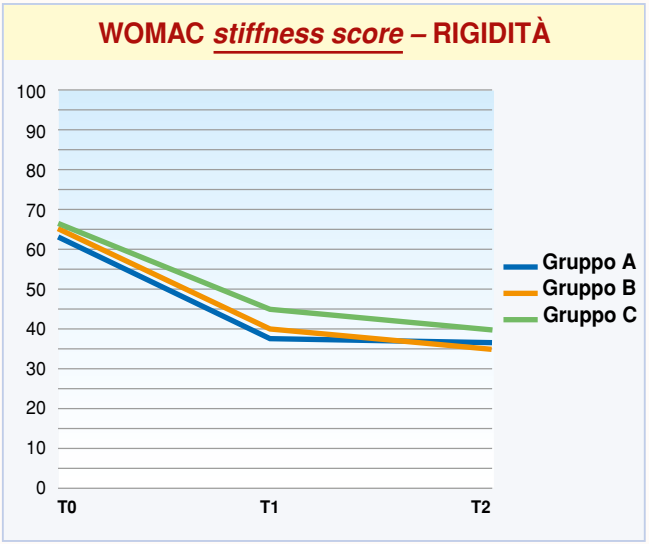

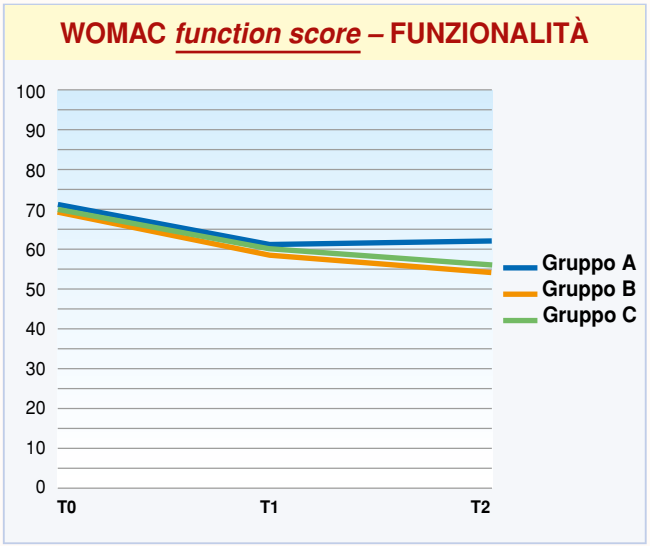

TAB. 7

TAB. 8

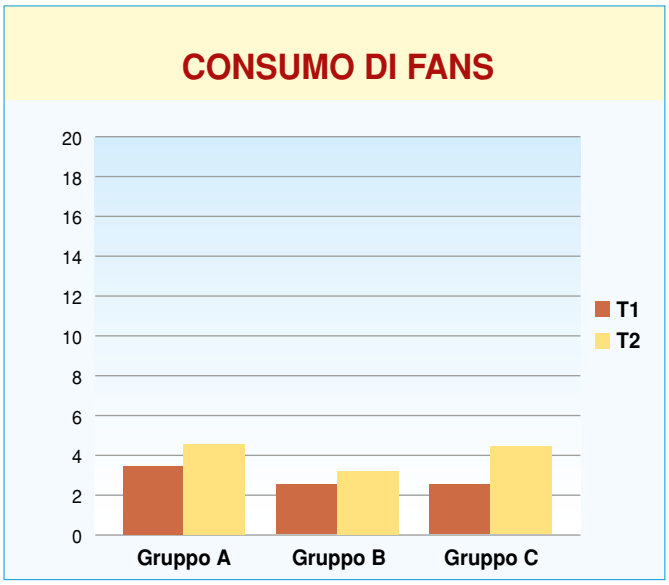

TAB. 9

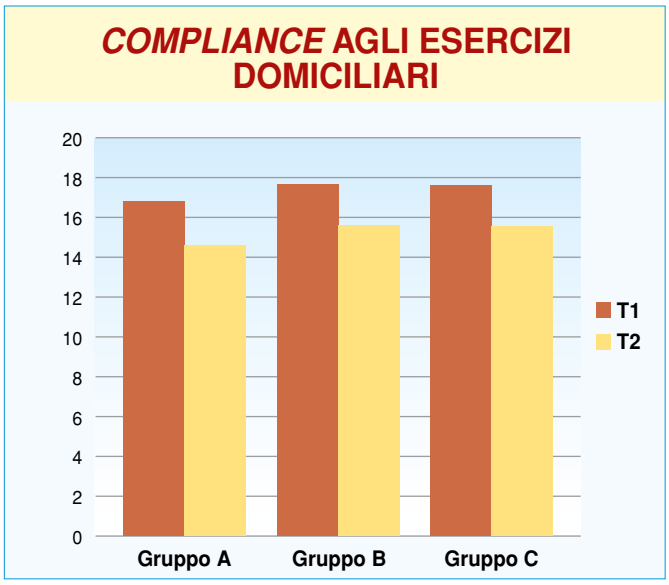

Se il WOMAC viene scomposto nei suoi 3 *item* principali *(pain score, stiffness score, function score)*, si osserva che è proprio il *function score* ad essere progressivamente incrementato sia a 3 che a 6 mesi nei Gruppi B e C (TAB. 7).
Nei 3 Gruppi si è evidenziato un modesto ed omogeneo incremento di assunzione di FANS nel tempo (TAB. 8).
Non sono stati registrati eventi avversi.

– In tutti i pazienti inclusi si è osservata una buona *compliance* ad eseguire almeno 3 volte/settimana il programma di esercizi domiciliari oggetto d'insegnamento (TAB. 9).

CONCLUSIONI

I risultati ottenuti in questo studio clinico controllato e randomizzato su una popolazione omogenea affetta da osteoartrosi di anca sintomatica sono stati quelli ipotizzati al momento della progettazione iniziale.

– Il trattamento combinato **HA + MD-Hip**, rispetto al solo trattamento con HA, permette di ottenere **un miglioramento più significativo** e **di maggiore durata** sul **dolore**, sull'**articolarità globale** dell'anca e, soprattutto, sulla sua **funzionalità**.

L'utilizzo del Collagen MD-Hip, colmando un vuoto terapeutico, permette di ottenere risultati clinici migliori, poichè agisce sui tessuti periarticolari che svolgono un ruolo cruciale nella patogenesi delle patologie osteoartrosiche.

– Inoltre, questo trattamento combinato permette di ridurre il numero delle infiltrazioni articolari di HA senza comprometterne il risultato terapeutico, soprattutto relativo alle attività quotidiane.

– Come già più volte segnalato in letteratura, una buona *compliance* nel seguire con costanza un programma specifico di esercizi domiciliari condiziona il risultato terapeutico finale.

Nel corso dello studio clinico MD-Hip non ha evidenziato alcun effetto collaterale negativo ed ha evidenziato un profilo di sicurezza eccellente. ■

Bibliografia essenziale

– Altman R. – The American College of Rheumatology Criteria for the Classification and Reporting of Osteoarthritis of the Hip. Arthritis Rhemat. **1991**; 34: 505-14.
– Cameron W. – Clinical Outcomes Following Manual Physical Therapy and Exercise for Hip Osteoarthritis. J. of Orthopedic and Sports. **2012**; 4: 23-29.
– Iannitti T. – Intra-Articular Injections for the Treatment of Osteoarthritis. Drug RD. **2011**; 406-420.
– Mcintosh A.L. – Recent Intrarticular Steroid Injection may Increase Infection rates in Primary THA. Clin Orthop Relat Res. **2006** Oct; 451: 50-54.
– McMahon S.E. – Total Hip Arthroplasty after ipsilateral Intra-articular steroid Injection: 8 Years follow up. Acta Orthop Belg. **2012**; 78: 33-36.
– Migliore A. – Ultrasound Guided Intra-Articular Hip Injection: Technique and Clinical Applications. **2012**; Verducci Editore.
– Milani L. – Un nuovo raffinato trattamento iniettivo delle patologie algiche dell'Apparato locomotore. Le proprietà *bio-scaffold* del collagene e suo utilizzo clinico. La Med. Biol., **2010**/3; 3-15.
– Milani L. – I Collagen Medical Devices nel trattamento locale delle artro-reumopatie algiche. Rassegna degli studi clinici e *clinical assessment* 2010-2012. La Med. Biol., **2013**/2; 3-18.
– Paoloni M. – Kinematic and Kinetic modifications in walking pattern of hip osteoarthritis patients induced by intra-articular injections of hyaluronic acid. Clin. Biomech. **2012**; 1-5.
– Richette P. – Effect of Hyaluronic Acid in Symptomatic Hip Osteoarthritis. Arthritis Rheum. **2009**; 824-830.
– Smith J. – Accuracy of Sonographically Guided Intra-articular Injections in the Adult Hip. J Ultrasound Med. **2009**; 28:329-335.
– Webber A. – Rate of Adverse Reactions to More than 1 Series of Viscosupplementation. Orthopedics. **2012**; 35: 24-30.

Testo elaborato dalla relazione dell'autore presentata al 16° Incontro del Club dell'Omotossicologia, Napoli 18-19 Maggio 2013.

Riferimento bibliografico

MILANO E. – Il ruolo del Medical Device-Hip nella terapia infiltrativa ecoguidata dell'artrosi di anca.
La Med. Biol., **2013**/4; 15-20.

autore

Dott. Edoardo Milano
– Specialista in Medicina Fisica e Riabilitazione
S.C. Medicina Fisica e Riabilitazione Universitaria - Torino
A.O. Città della Salute e della Scienza Torino
Via San Secondo, 37
I – 10128 Torino

CLINICAL

M. Ottaviani

TRATTAMENTO DELLE PATOLOGIE ARTICOLARI CON *COLLAGEN* MEDICAL DEVICES

– STUDIO CLINICO SU 257 PAZIENTI

TREATMENT OF THE ARTICULAR PATHOLOGIES WITH COLLAGEN MEDICAL DEVICES

– CLINICAL STUDY IN 257 PATIENTS

RIASSUNTO

Il collagene è la principale proteina strutturale extracellulare presente nei Tessuti connettivo ed osseo della maggior parte degli animali. Nell'uomo la sua sintesi inizia a diminuire mediamente intorno al 50° anno di età, con la conseguente evoluzione verso quadri di degenerazione cartilaginea e tendinea e l'inevitabile sviluppo di artrosi e tendinopatie. Dal momento che queste forme degenerative sono assai frequenti e sfociano spesso in quadri sintomatologici le cui principali caratteristiche sono dolore e rigidità articolare, ben si comprende l'importanza di poter disporre di strumenti terapeutici che consentano al medico non solo di limitare questa evoluzione degenerativa, ma anche, in determinati casi, di indurre la regressione di tali processi.
Questo lavoro nasce dall'osservazione di 257 pazienti affetti da patologie articolari e tendinee di frequente riscontro nella pratica clinica, tutti trattati mediante la somministrazione intra- e peri-articolare esclusivamente con i *Collagen* Medical Devices.
I dati sono stati rilevati attraverso Questionari di autovalutazione validati dall'O.M.S. che hanno consentito di evidenziare una significativa efficacia di questi presidi nel circoscrivere i problemi di degenerazione articolare e tendinea.

PAROLE CHIAVE

COLLAGEN MEDICAL DEVICE, COLLAGENE, ARTROSI, TENDINOPATIA, DOLORE

SUMMARY: Collagen is the main extracellular structural protein which is to be found in Connective Tissue and Bone Tissue of most animals. In humans aged about 50 years its synthesis begins to reduce, with the consequent cartilage and tendon degeneration and the unavoidable development of osteoarthritis and tendonitis.
Since these degenerative pathologies are very frequent and evolve in pain and joint stiffness, it is of extreme importance to have tools helping the Medical Doctors not only to limit this degenerative evolution, but also, in certain cases, to induce its regression.
This study was conducted on 257 patients with joint and tendon disorders (Impingement Syndrome, Shoulder Tendinopathy, Hip Arthritis, Knee Arthritis, Rizoartrosis, Achilles Tendinopathy) frequently reflected in clinical evidence, such as pain and joint stiffness; they were all treated exclusively with local injections of Collagen Medical Devices. The data were collected through self-assessment Scales, validated by W.H.O., and the results have underlined a significant usefulness of the Collagen MD in containing the problems of degeneration of the articular Apparatus.

KEY WORDS: COLLAGEN MEDICAL DEVICE, COLLAGEN, OSTEOARTHRITIS, TENDON DEGENERATION, PAIN

INTRODUZIONE

Il **collagene** è una glicoproteina caratterizzata da una struttura in cui si ripete un **modulo base** semplice: più molecole di collagene si uniscono a formare una fibrilla collagene; questa unione avviene con la modalità di "slittamento" di ogni singola molecola su quella superiore pari ad ¼ della propria lunghezza.

Si viene così a costituire una sorta di *muro* in cui i singoli mattoni costitutivi sono sfasati tra loro in modo da produrre una notevole resistenza sia nei confronti delle forze tangenziali incidenti, sia nei confronti delle forze perpendicolari incidenti (FIG. 1).
– Questa caratteristica disposizione fornisce alla struttura collagenica una notevole robustezza in termini di **resisten-**

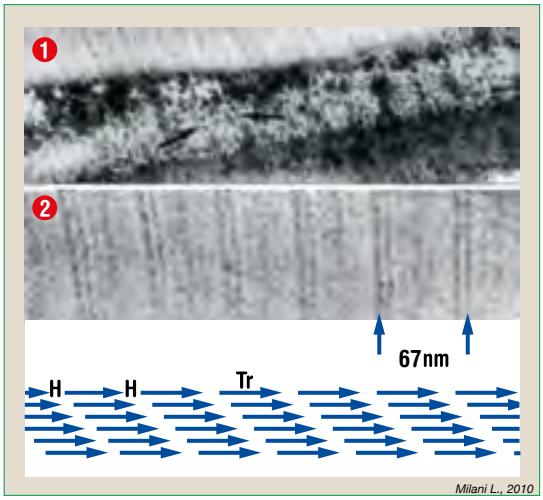

FIG. 1

Struttura del collagene.
1: Zuccheri legati al collagene. Correlazione dello zucchero (precipitazioni nere) **alla periodicità delle fibrille collagene** (ME 112.000X)**;**
2: Sezione di fibrilla collagene (ME 240.000X)**.**
Un ciclo di 67 nm (670 A) **si forma sulla base di molecole di collagene ogni volta *slittate* di ¼ della propria lunghezza.**

– *In* Milani L. Voce bibliografica 8.

FIG. 2

Apparato di Contenzione Extra-articolare.

– *Da* Milani L. Voce bibliografica 8.

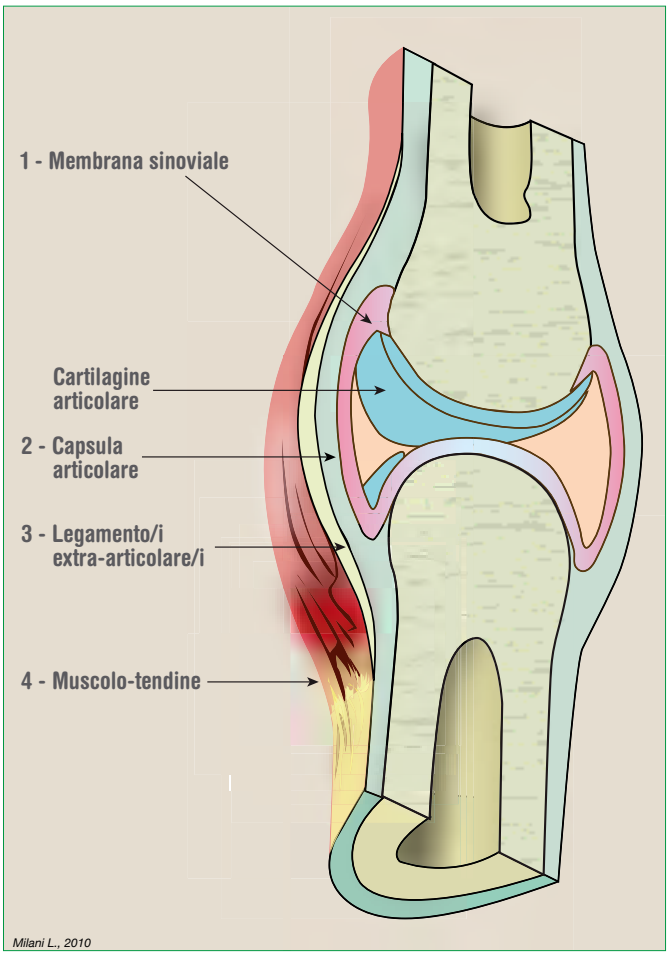

za, **estensibilità** ed **incomprimibilità**, ma al tempo stesso vengono assicurate **plasticità**, **flessibilità**, **possibilità di torsione** e **grande resistenza** al carico.

Quasi tutte le articolazioni, per essere funzionali, devono possedere due caratteristiche apparentemente contrastanti: stabilità e mobilità.

I sistemi di **stabilizzazione articolare** sono rappresentati da strutture che definiscono il **Comparto Extra-articolare** ed il **Comparto Intra-articolare**; il collagene è abbondantemente presente in entrambe queste strutture.

– Il Comparto Extra-articolare è rappresentato da legamenti, capsula articolare, tendini e muscoli; il Comparto Intra-Articolare è costituito da legamenti (solo per le articolazioni di ginocchio e anca) e da cartilagine articolare (FIG. 2).

Una delle cause più importanti di dolore distrettuale articolare è la **lassità** delle strutture di stabilizzazione intra- ed extra-articolari; i sistemi di contenimento lassi producono **ipermobilità articolare**, soprattutto in direzioni ed angolature non fisiologiche che da un lato usurano precocemente ed ulteriormente i sistemi di contenimento stessi, e dall'altro operano verso una progressiva degenerazione cartilaginea.

Il supporto meccanico fornito dal collagene rappresenta un'efficace impalcatura naturale di sostegno.

Nell'uomo la biosintesi di collagene inizia a ridursi dai 55-60 anni di vita (FIG. 3); da quest'età si assiste al deperimento quantitativo e qualitativo delle strutture articolari.
In particolare, per quanto concerne l'Apparato locomotore, le superfici cartilaginee si assottigliano e degenerano sviluppando artrosi, mentre le strutture tendinee e legamentose diventano meno elastiche e vanno incontro a quadri di tendinosi e tendinopatie di vario grado.

Spesso nelle patologie dell'Apparato locomotore, l'evidenza diagnostica strumentale (Rx, ecografia, ecc.) non corrisponde a quella clinica.
– Già nel 1954 Lucherini e Coll. distinguevano tra Artrosi STATO e Artrosi MALATTIA.

Col termine **Artrosi Stato** si intende il fisiologico quadro di invecchiamento articolare età-correlato; si tratta di una condizione parafisiologica che non determina alcun quadro clinico e che viene spesso riscontrata occasionalmente-nell'ambito di un'indagine strumentale effettuata per altri motivi (es. traumatismo).

Tuttavia, quando l'artrosi dà segno di sé provocando i caratteristici sintomi d'e-

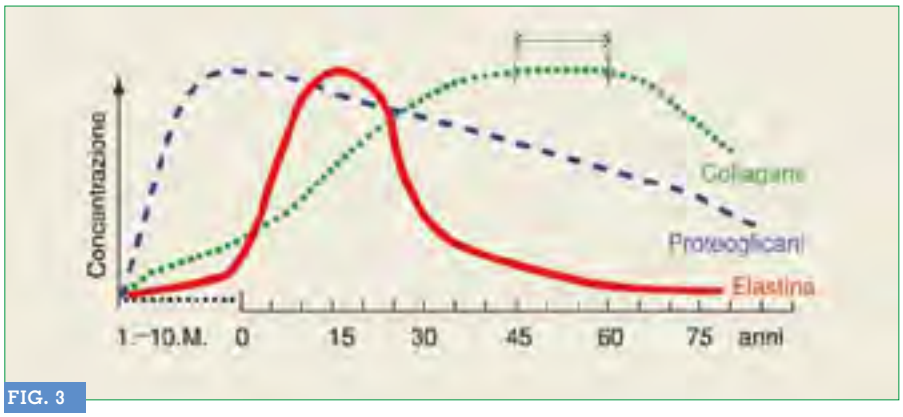

FIG. 3

Biosintesi di collagene, proteoglicani ed elastina correlati all'età.

– *In* Heine H., modificato da Milani L. Voce bibliografica 8.

sordio, quali *stiffness* ed algie articolari, allora si parla di Artrosi Malattia.

Gli osteofiti sono proliferazioni irregolari del Tessuto osseo, a forma di becco o di cresta, che si formano in prossimità di articolazioni alterate da processi patologici di varia natura, ma soprattutto in caso di artrosi; la loro presenza può comportare disturbi di vario tipo, con limitazione dei movimenti dell'articolazione o compressione e irritazione delle strutture vicine, particolarmente i rami nervosi o le inserzioni tendinee.
Gli osteofiti rappresentano il tentativo che il Tessuto osseo attua per ampliare la superficie dei capi articolari, laddove questi sono degenerati dall'artrosi, nel tentativo di stabilizzare l'articolazione (FIG. 4).



FIG. 4

Quadro Rx della colonna L-S di un individuo gravemente lombalgico senza alterazioni scheletriche artrosiche (1); di una colonna L-S con importanti segni radiologici di degenerazione artrosica (2) in paziente asintomatico; osteofiti (3).

Spesso – inoltre – si rinvengono quadri ecografici o di *imaging* RMN in cui si evidenziano lesioni tendinee anche complete o multiple, pur in presenza di una sintomatologia scarsa o nulla; d'altro canto, esistono situazioni in cui l'integrità tendinea coincide con un quadro algico e di impotenza funzionale molto accentuata.

Per quanto riguarda il sotto-Apparato tendineo-legamentoso, possiamo distinguere dal punto di vista anatomo-patologico tra tendiniti o tenosinoviti, tendinosi e lesioni tendinee di vario grado.

– Le tendiniti o tenosinoviti sono quadri infiammatori del tendine ed, eventualmente, della sua guaina, in presenza o meno di versamento peritendineo; possono essere conseguenza sia di un evento traumatico, sia di un sovraccarico funzionale.

Quando in un quadro di flogosi iniziano i processi riparativi dell'elemento colpito, il tessuto cicatriziale che si forma è un connettivo privo delle caratteristiche di elasticità e di resistenza tipiche del tendine nativo; ciò rende la struttura più esposta a rischi di rottura parziale o completa.
– Per questo motivo, un processo infiammatorio a carico di una struttura tendineo-legamentosa non va sottovalutato, ma – piuttosto – tenuto sotto stretto controllo ed arginato quanto prima.

Anche sulla base della nostra esperienza, possiamo sicuramente affermare che non sempre l'evidenza clinica e quella diagnostica coincidono.

In Italia l'artrosi rappresenta il **72,6%** delle malattie reumatiche ed è responsabile del **70%** dei casi di dolore cronico.
L'approccio terapeutico possibile nei confronti dell'artrosi, così come della patologia tendinea, può essere di vario tipo:
– educativo
– farmacologico
– riabilitativo
– chirurgico.

L'approccio educativo è rappresentato dal miglioramento dello stile di vita che comprende interventi di educazione sanitaria, l'impiego di tutori laddove necessari ed un eventuale calo ponderale.

I farmaci convenzionali impiegati nel trattamento dell'artrosi e delle tendinopatie (FANS, COXIB, Paracetamolo, Steroidi, Oppioidi) hanno azione sintomatica e vengono impiegati sia a livello sistemico sia localmente (es. infiltrazioni steroidee intra-articolari).
Esistono alcuni altri medicinali, la cui reale efficacia non viene riconosciuta da tutti gli Autori, che produrrebbero una lenta azione di condroprotezione: si tratta di glucosamina-solfato, condroitin-solfato ed acido ialuronico.
È indubbio che l'impiego locale e – quindi – mediante infiltrazione intra-articolare dell'acido ialuronico amplifichi la sua efficacia; il trattamento – in questo caso – viene definito "visco-supplementazione" e determina un effetto lubrificante ed ammortizzante.

Fino a non molti anni fa l'artrosi veniva considerata una malattia degenerativa progressiva; successivamente, con l'impiego degli "Integratori cartilaginei", è iniziata una campagna preventiva nei confronti della progressione dell'artrosi.
– Da qualche anno la *Low Dose Medicine* consente di affermare che l'artrosi possa essere considerata un processo reversibile, almeno parzialmente.
In considerazione del continuo aumento dell'età media della popolazione è evidente che poter disporre di strumenti in grado di mantenere elevati gli standard qualitativi della vita nonostante il *chrono-aging* rappresenti un'importante conquista.

Localizzazione	M	F	Numero totale	Età media anni	*Range* anni
SPALLA e ARTO SUPERIORE	30%	70%	**147**	53,5	34-78
GINOCCHIO	66%	34%	**53**	67,5	55-82
ANCA	30%	70%	**30**	67	53-78
ACHILLEO	20%	80%	**27**	43,3	32-63

TAB. 1

Casistica generale. Distribuzione dei pazienti per sesso ed età.

I ***Collagen* Medical Devices** sono prodotti iniettabili costituiti da **collagene** di origine suina (i tessuti di suino possiedono un elevato contenuto in collagene) e da una sostanza definita *ancillare* o veicolante, di origine vegetale o minerale, caratterizzata da un particolare tropismo per gli specifici distretti articolari.

Grazie ad un processo di filtrazione tangenziale, associato a sterilizzazione ed al controllo del peso molecolare, si ottiene un prodotto puro e con caratteristiche chimico-fisiche standardizzate.

Poter disporre dei *Collagen* Medical Devices che possono essere iniettati localmente è un fattore determinante nel processo di riparazione che segue l'intervento anti-infiammatorio.

Gli elementi di sostegno articolare lassi provocano la stimolazione di nocirecettori locali, oltre a tensioni e sollecitazioni eccessive: questo spiega perché il rinforzo di queste strutture non è solo **rigenerativo**, ma anche **antalgico**.

– Queste caratteristiche si traducono direttamente in proprietà organolettiche: il collagene è uno **strutturante** di **tessuto** (proteina strutturale) e possiede – inoltre – anche qualità lubrificanti.

– Su queste basi si fonda la sostanziale differenza tra le proprietà del collagene e quelle dell'acido ialuronico.
Quest'ultimo è solo un lubrificante (alta viscosità) della cavità articolare, che agisce esclusivamente nel Comparto Intra-articolare, prevalentemente nelle grandi articolazioni.

FIG. 5

Casistica generale. – Numero ed età media dei pazienti inclusi nello studio per singola patologia considerata.

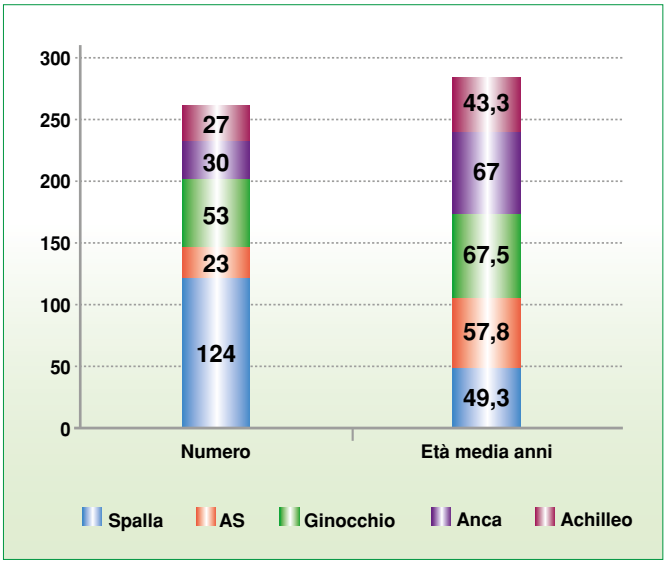

Il collagene agisce anche e prevalentemente sulle strutture del Comparto Extra-articolare (capsula, legamenti, tendini) di piccole, medie e grandi articolazioni.

Inoltre l'acido ialuronico è efficace nei casi di modesta e media gravità clinica, mentre il collagene è efficace anche nei casi più gravemente compromettenti la motricità del paziente: *rimette al proprio posto i mattoni dove il muro era sbrecciato.*

– I *Collagen* Medical Devices possono essere utilizzati da soli o in associazione domiciliare con farmaci, sia convenzionali, sia *low dose*; inoltre nel programma terapeutico possono esservi associati altri trattamenti, sia di tipo farmacologico sistemico, sia di tipo riabilitativo.

MATERIALI E METODI

In questo studio clinico sono stati inclusi **257 pazienti** (36,5% M; 63,5% F).
L'età media era di 58,7 anni, con *range* 32-82 anni.
In TAB. 1 sono esposti i Distretti articolari considerati e trattati e le relative caratteristiche epidemiologiche della casistica.

In particolare, a motivo del tipo di Scala valutativa utilizzata, il Gruppo "Spalla e Arto Superiore (AS)" comprendeva **124** pazienti con patologie strettamente localizzate alla spalla (Sindrome da conflitto della cuffia dei rotatori, con possibili lesioni tendinee); i restanti **23** erano variamente distribuiti tra rizoartrosi, epicondiliti e cisti tendinee del polso.
Per questo motivo, si è deciso di analizzare i risultati di questi due sotto-Gruppi in modo indipendente (FIG. 5).

Per quanto riguarda il Gruppo "Ginocchio", tutti i **53** casi trattati erano stati classificati come gonartrosi di stadio I,II e III della Scala radiologica di Kellgren Lawrence.

Nel Gruppo "Anca", le articolazioni coxo-femorali trattate erano affette da co-

xartrosi primitiva di lieve e media entità (I e II stadio); in questo Gruppo (**30** pazienti), è stata presa in considerazione anche la complessione del paziente, includendo nello studio solo individui dal fisico normale, in modo da consentire all'ago impiegato di raggiungere la zona peri-capsulare.

Nell'ambito del Gruppo "Achilleo", tutti i casi trattati erano rappresentati da tendinopatie dell'Achilleo mono e/o bilaterali; in questo distretto, sono stati trattati anche **11** casi di tendinite con essudato documentato ecograficamente.

A tutti i pazienti è stato presentato il tipo di trattamento che veniva loro proposto, le sostanziali differenze che questo avrebbe comportato rispetto ad un analogo trattamento infiltrativo con acido ialuronico o altri medicinali *low dose*, ed è stato fatto firmare il consenso informato.

I rilievi clinici e sintomatologici dei pazienti inclusi sono stati raccolti mediante Questionari di valutazione riconosciuti dall'O.M.S., in particolare:

- il sintomo Dolore è stato quantificato mediante una Scala visuale a 5 punti, in cui "0" = assenza di dolore e "5" = dolore insopportabile;
- D.A.S.H. *(Disability for Arm, Shoulder and Hand)* per la spalla, il gomito e la mano-polso (*range* 0-100 dove 0 corrisponde ad assenza di disabilità) (TAB. 2);
- *Oxford Knee Score* per il ginocchio (*range* 48-0, dove 48 corrisponde ad assenza di disabilità) (TAB. 3);
- *Oxford Hip Score* per l'anca (*range* 48-0, dove 48 corrisponde ad assenza di disabilità) (TAB. 4);
- VISA-A *(Victorian Institute of Sport Assesment – Achilleus)* per il tendine Achilleo (*range* 68-0, dove 68 corrisponde ad assenza di disabilità) (TAB. 5).

I Questionari sono compilati dal paziente; il Questionario dedicato è stato somministrato alla **prima visita** ed alla **fine del trattamento**.

Ai pazienti sono state somministrate infiltrazioni **intra-articolari** (spalla, gomito, polso, mano e ginocchio), **peri-capsulari** (anca) e **locali** (tendini) utilizzando **i corrispondenti MDs**; sono state utilizzate siringhe monouso da 5 cc, aghi 23G x 1-1/2 - mm 0,60 x 40 per la infiltrazione in anca, ginocchio e spalla, o aghi 26G x 1/2 - mm 0,40 x 16 per la infiltrazione nella/nel mano, polso, gomito e piede.

Prima della somministrazione, la cute è stata detersa mediante un prodotto liquido a base di sale quaternario di ammonio.

– Nei distretti dove la somministrazione è stata effettuata per via intra-articolare, sono stati impiegati guanti sterili chirurgici; la pulizia dell'area di inoculazione è stata particolarmente accurata ed effettuata mediante garze sterili imbibite con Betadine chirurgico.
In alcuni distretti, particolarmente ricchi di terminazioni nervose sensitivo-dolorifiche, è stato impiegato "ghiaccio" *spray* a scopo anestetico.

Le iniezioni hanno avuto cadenza **bisettimanale** per **5 settimane consecutive**.

– I pazienti che hanno seguito il trattamento per patologie degenerative croniche (gonartrosi, coxartrosi, rizoartrosi ed un caso di grave tendinopatia dell'Achilleo relativo ad una ballerina semi-professionista) hanno proseguito con un trattamento di mantenimento (1seduta a cadenza mensile per 6 mesi consecutivi, poi a cadenza trimestrale).
In nessun caso è stata suggerita la sospensione o la variazione delle terapie farmacologiche in corso; ai pazienti che facevano sistematico uso di FANS o Paracetamolo è stato suggerito di farvi ricorso solo in caso di reale bisogno.
Per gli 8 pazienti che assumevano sostanze analgesiche oppioidi, è stata particolarmente monitorata l'evoluzione del sintomo dolore, al fine di ridurre gradualmente la posologia di questi farmaci.

RISULTATI

Tutti i pazienti inclusi in questo studio hanno concluso il trattamento.
Nessuno ha riportato alcun effetto collaterale dopo la somministrazione dei *Collagen* Medical Devices.
Nei casi in cui il paziente assumeva farmaci anti-aggreganti o dicumarolici, si sono evidenziate piccole aree ecchimotiche nel sito di inoculazione, peraltro riassorbitesi in breve tempo e senza particolari provvedimenti.

Tutti i pazienti hanno **ridotto** in modo importante il consumo di farmaci convenzionali: nel **75%** ≈ dei casi la loro assunzione non è più stata ritenuta necessaria.

– Degli 8 pazienti in terapia con analgesici oppioidi, 3 hanno proseguito con l'assunzione di tali farmaci, pur riducendo il dosaggio in modo significativo; i restanti 5 hanno sospeso gradualmente l'assunzione.

La sintomatologia algica ha generalmente iniziato a ridursi già dalla **4ª-5ª somministrazione**: nei casi di Sindrome da conflitto scapolo-omerale e nelle tendinopatie sia dell'Achilleo sia del gomito i risultati positivi sul dolore sono stati i più tardivi ad evidenziarsi.

Nelle forme artrosiche, sia a carico del ginocchio sia a carico dell'articolazione coxo-femorale, il primo effetto che i pazienti riferivano era una sensazione di **maggiore escursione articolare**; tale sensazione veniva percepita dai pazienti già dopo le prime 2-3 sedute.

Un caso particolarmente complesso è stato quello di un M affetto da Policitemia, in cui coesisteva un grave quadro di gonartrosi, coxartrosi ed artrosi scapolo-omerale con rilevante impotenza funzionale; questo è stato il caso in cui il miglioramento valutato mediante i Questionari utilizzati nel presente studio è stato scarso; tuttavia, in considerazione del quadro clinico iniziale, è possibile affermare che questo sia stato



D.A.S.H.

Il presente questionario riguarda la sua capacità di compiere alcune azioni. Risponda a ogni domanda facendo riferimento al suo stato durante l'ultima settimana. Non importa con quale mano o braccio lei esegue l'azione o come la compie. Se non ha svolto alcune delle azioni elencate, risponda alla domanda pensando ad immaginare come le avrebbe eseguite.

Valuti la sua capacità di eseguire le seguenti azioni durante l'ultima settimana, scelga un numero per ogni domanda.

	Nessuna difficoltà	Lieve difficoltà	Discreta difficoltà	Notevole difficoltà	Non ci sono riuscito
1. svitare il coperchio di un barattolo ben chiuso o nuovo	1	2	3	4	5
2. scrivere	1	2	3	4	5
3. girare una chiave	1	2	3	4	5
4. preparare un pasto	1	2	3	4	5
5. aprire spingendo una porta pesante	1	2	3	4	5
6. posare un oggetto su uno scaffale al di sopra della propria testa	1	2	3	4	5
7. fare lavori domestici pesanti (es. lavare i pavimenti o i vetri)	1	2	3	4	5
8. fare lavori di giardinaggio	1	2	3	4	5
9. rifare un letto	1	2	3	4	5
10. portare la borsa della spesa o la ventiquattrore	1	2	3	4	5
11. portare un oggetto pesante (oltre 5 kg)	1	2	3	4	5
12. cambiare la lampadina posta al di sopra della propria testa	1	2	3	4	5
13. lavarsi o asciugarsi i capelli	1	2	3	4	5
14. lavarsi la schiena	1	2	3	4	5
15. infilarsi un maglione	1	2	3	4	5
16. usare un coltello per tagliare del cibo	1	2	3	4	5
17. attività ricreative che richiedono poco sforzo (es. giocare a carte, lavorare a maglia)	1	2	3	4	5
18. attività ricreative nelle quali si fa forza o si prevedono colpi sul braccio, sulla spalla o sulla mano (es. usare il martello, giocare a tennis, ecc.)	1	2	3	4	5
19. attività che richiedono un movimento libero del braccio (es. salutare agitando il braccio, lanciare un sasso o una freccetta)	1	2	3	4	5
20. far fronte alla necessità di spostamento (andare da un posto ad un altro)	1	2	3	4	5
21. attività fisiche che richiedono uno sforzo di una certa rilevanza (fare flessioni sulle braccia, lavare ripetutamente una bottiglietta spray)	1	2	3	4	5

22. durante la settimana passata, in che misura il suo problema al braccio, alla spalla o alla mano ha interferito con le normali attività in famiglia, tra gli amici, con i vicini di casa o nei gruppi di cui fa parte? Indichi un numero.

Per nulla	Molto poco	Un po'	Molto	Moltissimo
1	2	3	4	5

23. durante la settimana passata, è stato limitato nel suo lavoro o in altre attività quotidiane a causa del suo problema al braccio, alla spalla o alla mano? Indichi un numero.

Non mi ha limitato per nulla	Mi ha limitato leggermente	Mi ha limitato discretamente	Mi ha limitato molto	Non ci sono riuscito
1	2	3	4	5

Valuti l'intensità dei seguenti sintomi durante l'ultima settimana. Scelga un numero per ogni riga.

	Nessuna difficoltà	Lieve difficoltà	Discreta difficoltà	Notevole difficoltà	Non ci sono riuscito
24. dolore al braccio, alla spalla o alla mano	1	2	3	4	5
25. dolore al braccio, alla spalla o alla mano nel compiere una qualsiasi attività	1	2	3	4	5
26. formicolio (sensazione di punture di spilli) al braccio, alla spalla o alla mano	1	2	3	4	5
27. debolezza e di braccio, alla spalla o alla mano	1	2	3	4	5
28. rigidità del braccio, della spalla o della mano	1	2	3	4	5

29. durante la settimana passata, quanta difficoltà ha incontrato nel dormire a causa del suo dolore al braccio, alla spalla o alla mano? Indichi un numero.

Nessuna difficoltà	Lieve difficoltà	Discreta difficoltà	Notevole difficoltà	Non sono riuscito a dormire
1	2	3	4	5

30. si sente meno capace, meno fiducioso o meno utile a causa di sua dolore al braccio, alla spalla o alla mano? Indichi un numero.

Non sono assolutamente d'accordo	Non sono d'accordo	Non saprei	Sono d'accordo	Sono assolutamente d'accordo
1	2	3	4	5

Le seguenti domande si riferiscono all'impatto del suo problema al braccio, alla spalla o alla mano sulla sua capacità di praticare il suo hobby preferito (es. fare uno sport, attività di giardinaggio, ecc.). Indichi quali è il suo hobby preferito:

_____

Indichi su ogni riga il numero che meglio descrive la sua capacità fisica nell'ultima settimana.

Ha avuto difficoltà:	Nessuna difficoltà	Lieve difficoltà	Discreta difficoltà	Notevole difficoltà	Non ci sono riuscito
31. a utilizzare la sua tecnica abituale per praticare il suo hobby?	1	2	3	4	5
32. a praticare il suo hobby a causa del dolore al braccio alla spalla o alla mano?	1	2	3	4	5
33. a praticare il suo hobby come vorrebbe?	1	2	3	4	5
34. a dedicare al suo hobby la consueta quantità di tempo?	1	2	3	4	5

Le seguenti domande si riferiscono all'impatto del suo problema al braccio, alla spalla o alla mano sul suo lavoro. Indichi su ogni riga il numero che meglio descrive la sua capacità fisica durante l'ultima settimana.

Ha avuto difficoltà:	Nessuna difficoltà	Lieve difficoltà	Discreta difficoltà	Notevole difficoltà	Non ci sono riuscito
35. a utilizzare la sua tecnica abituale per lavorare?	1	2	3	4	5
36. a svolgere il suo lavoro abituale a causa del dolore al braccio, alla spalla o alla mano?	1	2	3	4	5
37. a fare il lavoro bene come vorrebbe?	1	2	3	4	5
38. a dedicare al suo lavoro la consueta quantità di tempo?	1	2	3	4	5

Grazie per aver completato il questionario.

Data: _____

TAB. 2

– Questionario D.A.S.H. *(Disability for Arm, Shoulder and Hand)*.

O.K.S. - *OXFORD KNEE SCORE*

Descrivi ora i problemi al tuo ginocchio nelle ultime 4 settimane, scegliendo un'affermazione per ogni domanda.

Durante le ultime quattro settimane:

1. Come descriverebbe il dolore che ha di sotto al ginocchio?

Nessuno	Molto lieve	Lieve	Discreto	Intenso
❑	❑	❑	❑	❑

2. Ha avuto difficoltà a lavarsi ed asciugarsi (in ogni parte del corpo) a causa del suo ginocchio?

Nessuna difficoltà	Pochissima difficoltà	Un po' di difficoltà	Estrema difficoltà	Non ci sono riuscito
❑	❑	❑	❑	❑

3. Ha avuto difficoltà a salire e scendere da un'automobile o ad utilizzare un mezzo pubblico a causa del suo ginocchio?

Nessuna difficoltà	Pochissima difficoltà	Un po' di difficoltà	Estrema difficoltà	Non ci sono riuscito
❑	❑	❑	❑	❑

4. Per quanto tempo è riuscito a camminare, con o senza bastone, prima che il suo dolore al ginocchio diventasse intenso?

Nessun dolore (più di 30 min.)	16-30 min.	5-15 min.	Soltanto in giro per casa	Per niente (dolore intenso quando cammino)
❑	❑	❑	❑	❑

5. Dopo un pasto seduto a tavola, quanto è stato doloroso alzarsi dalla sedia a causa del suo ginocchio?

Per niente doloroso	Lievemente doloroso	Un po' doloroso	Molto doloroso	Insopportabile
❑	❑	❑	❑	❑

6. Camminando, le è capitato di zoppicare a causa del suo ginocchio?

Raramente / mai	Qualche volta o solo ai primi passi	Spesso, non solo ai primi passi	La maggior parte delle volte	Tutte le volte
❑	❑	❑	❑	❑

7. E' riuscito a scendere/salire le scale dolorose?

Sì, facilmente	Con poca difficoltà	Con discreta difficoltà	Con estrema difficoltà	Non ci sono riuscito
❑	❑	❑	❑	❑

8. Durante la notte, a letto, è stato disturbato dal dolore al ginocchio?

Nessuna volta	Solo una o due volte	Qualche notte	La maggior parte delle notti	Ogni notte
❑	❑	❑	❑	❑

9. Quanto ha interferito il suo dolore al ginocchio con il suo lavoro abituale, compreso il lavoro casalingo?

Per nulla	Un po'	Discretamente	Molto	Totalmente
❑	❑	❑	❑	❑

10. Ha mai avuto la sensazione che il suo ginocchio potesse improvvisamente "cedere" o non riuscisse a sostenerla?

Raramente / mai	Qualche volta o solo ai primi passi	Spesso, non solo ai primi passi	La maggior parte delle volte	Tutte le volte
❑	❑	❑	❑	❑

11. E' riuscito a fare le spese di casa in autonomia?

Sì, facilmente	Con un po' di difficoltà	Con discreta difficoltà	Con estrema difficoltà	Non ci sono riuscito
❑	❑	❑	❑	❑

12. E' riuscito a scendere una rampa di scale?

Sì, facilmente	Con un po' di difficoltà	Con discreta difficoltà	Con estrema difficoltà	Non ci sono riuscito
❑	❑	❑	❑	❑

Grazie per aver compilato il questionario.

Data: _____

TAB. 3

– Questionario O.K.S. *(Oxford Knee Score)*.

O.H.S. - *OXFORD HIP SCORE*

Descrivi i problemi alla sua anca nelle ultime 4 settimane, scegliendo un'affermazione per ogni domanda.

Durante le ultime quattro settimane:

1. Come descriverebbe il dolore che ha di sotto all'anca (o/e ginocchio)?

Nessuno	Molto lieve	Lieve	Discreto	Intenso
❑	❑	❑	❑	❑

2. Ha avuto difficoltà a lavarsi ed asciugarsi (in ogni parte del corpo) a causa della sua anca?

Nessuna difficoltà	Pochissima difficoltà	Un po' di difficoltà	Estrema difficoltà	Non ci sono riuscito
❑	❑	❑	❑	❑

3. Ha avuto difficoltà a salire e scendere da un'automobile o ad utilizzare un mezzo pubblico a causa della sua anca?

Nessuna difficoltà	Pochissima difficoltà	Un po' di difficoltà	Estrema difficoltà	Non ci sono riuscito
❑	❑	❑	❑	❑

4. E' riuscito a mettersi un paio di calze senza bisogno di ausili speciali?

Senza nessuna difficoltà	Pochissima difficoltà	Un po' di difficoltà	Estrema difficoltà	Non ci sono riuscito
❑	❑	❑	❑	❑

5. E' riuscito a fare la spesa da solo?

Senza nessuna difficoltà	Pochissima difficoltà	Un po' di difficoltà	Estrema difficoltà	Non ci sono riuscito
❑	❑	❑	❑	❑

6. Per quanto tempo è riuscito a camminare prima che il suo dolore all'anca diventasse severo? (Con o senza bastone)

Nessuno (oltre o/e più di 30 minuti)	16 - 30 minuti	5 - 15 minuti	Solo in casa	Per niente – dolore molto severo
❑	❑	❑	❑	❑

7. E' riuscito a salire una rampa di scale?

Sì, facilmente	Con poca difficoltà	Con discreta difficoltà	Con estrema difficoltà	Non ci sono riuscito
❑	❑	❑	❑	❑

8. Dopo un pasto (seduto a tavola) quanto doloroso è stato il mettersi dalla sedia a causa del suo dolore all'anca/ginocchio?

Per niente doloroso	Lievemente doloroso	Moderatamente doloroso	Molto doloroso	Irrealizzabile
❑	❑	❑	❑	❑

9. Ha zoppicato a causa del suo dolore?

Raramente / mai	Qualche volta o solo ai primi passi	Spesso, non solo ai primi passi	La maggior parte delle volte	Tutte le volte
❑	❑	❑	❑	❑

10. Ha mai provato qualche dolore improvviso e debilitante a livello dell'anca malata?

Raramente / mai	Qualche volta o solo ai primi passi	Spesso, non solo ai primi passi	La maggior parte delle volte	Tutte le volte
❑	❑	❑	❑	❑

11. Quanto ha interferito il suo dolore con il suo lavoro (compresi le attività casalinghe)?

Per nulla	Solo un poco	Moderatamente	Notevolmente	In modo totale
❑	❑	❑	❑	❑

12. E' mai stato disturbato nel sonno a causa del dolore?

Mai	Solo 1 o 2 notti	Alcune notti	Molte notti	Ogni notte
❑	❑	❑	❑	❑

Grazie per aver compilato il questionario.

Data: _____

TAB. 4

– Questionario O.H.S. *(Oxford Hip Score)*.

TAB. 5
– Questionario V.I.S.A. -A (*Victorian Institute of Sport Assesment-Achilleus* -A).

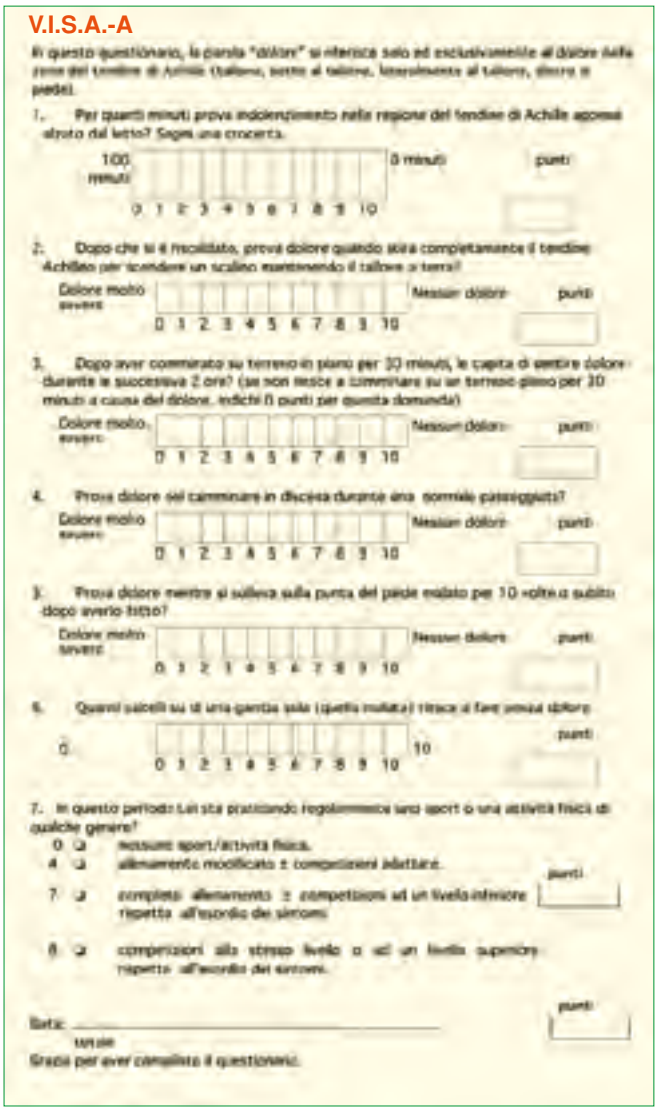

V.I.S.A.-A

In questo questionario, la parola "dolore" si riferisce solo ed esclusivamente al dolore nella zona del tendine di Achille (tallone, sotto al tallone, lateralmente al tallone, dietro o piedi).

1. Per quanti minuti prova indolenzimento nella regione del tendine di Achille appena alzato dal letto? Segni una crocetta.

100 minuti — 0 minuti — punti

0 1 2 3 4 5 6 7 8 9 10

2. Dopo che si è riscaldato, prova dolore quando sta completamente il tendine Achilleo per scendere un scalino mantenendo il tallone a terra?

Dolore molto severo — Nessun dolore — punti

0 1 2 3 4 5 6 7 8 9 10

3. Dopo aver camminato su terreno in piano per 30 minuti, le capita di sentire dolore durante le successive 2 ore? (se non riesce a camminare su un terreno piano per 30 minuti a causa del dolore, indichi 0 punti per questa domanda)

Dolore molto severo — Nessun dolore — punti

0 1 2 3 4 5 6 7 8 9 10

4. Prova dolore nel camminare in discesa durante una normale passeggiata?

Dolore molto severo — Nessun dolore — punti

0 1 2 3 4 5 6 7 8 9 10

5. Prova dolore mentre si solleva sulla punta del piede malato per 10 volte di seguito dopo averlo fatto?

Dolore molto severo — Nessun dolore — punti

0 1 2 3 4 5 6 7 8 9 10

6. Quanti calcoli su di una gamba sola (quella malata) riesce al fare senza dolore

0 — 10 — punti

0 1 2 3 4 5 6 7 8 9 10

7. In questo periodo Lei sta praticando regolarmente uno sport o una attività fisica di qualche genere?

0 ❑ nessuno sport/attività fisica.
4 ❑ allenamento modificato ± competizioni adattate.
7 ❑ completo allenamento ± competizioni ad un livello inferiore rispetto all'esordio dei sintomi.
8 ❑ competizioni allo stesso livello o ad un livello superiore rispetto all'esordio dei sintomi.

punti

Data: _____
totale

Grazie per aver compilato il questionario.

il paziente più soddisfatto dal trattamento ricevuto.

– Infatti, in un primo tempo abbiamo trattato esclusivamente le spalle e solo in una fase successiva, su insistente richiesta del paziente, abbiamo trattato anche le ginocchia.
In seguito valuteremo se e quando intervenire sulle coxo-femorali.

▶ Dolore

La Scala di valutazione del dolore ha riportato la riduzione da **3,06** (valore medio iniziale comprensivo di tutti i casi analizzati) al valore finale di **1,34**.
– La variazione del dolore nei singoli distretti è illustrata in FIG. 6.

▶ Gruppo Spalla e Arto Superiore (FIG. 7)

D.A.S.H. è un Questionario di valutazione che considera diverse situazioni della quotidianità con cui il paziente deve confrontarsi (invalidità a carico dei movimenti della spalla, della mano e del gomito).
Il punteggio peggiore è 100 e descrive una situazione estremamente invalidante; il quadro di normalità conferisce un punteggio pari a 0.

Nella casistica affrontata in questo lavoro relativamente alla **Spalla**, si è passati da un valore medio iniziale di **78,7** ad un valore finale di **17,3**.
Per quanto riguarda il Gruppo **Arto Superiore**, dal valore medio iniziale di **66,8** si è raggiunto il punteggio di **18,2**.
– In questo caso, l'utilizzo della D.A.S.H. si è rivelato una scelta discutibile in quanto questa riunificava tutti i risultati relativi a distretti tra loro diversi.

È nostra intenzione, in futuro, utilizzare una Scala dedicata come la *Oxford Shoulder Score* per la valutazione della funzionalità della spalla.

▶ Gruppo Ginocchio

Oxford Knee Score (D.S.K.) è una Scala valutativa, che comprende diverse situazioni di vita quotidiana di facile riscontro.
Il paziente viene invitato a riferire le proprie risposte relative ai 4 mesi precedenti la compilazione; per ovvi motivi temporali, la compilazione post-trattamento è stata riferita al momento stesso della compilazione.
Il punteggio 0 corrisponde alla situazione più compromessa, mentre la condizione di funzionalità integra corrisponde ad un punteggio pari a 48.

Nei 53 pazienti inclusi (FIG. 8), il punteggio di partenza era mediamente di **13,6**, mentre a fine trattamento si raggiungeva il punteggio di **35,8**.

A questi pazienti è stato proposto, a fine trattamento, di proseguire con un trattamento di mantenimento, per poter consolidare i risultati raggiunti: tutti i pazienti hanno accettato di proseguire il trattamento, dichiarandosi soddisfatti e fiduciosi. I miglioramenti conseguiti si sono mantenuti nei mesi.
In alcuni casi la situazione è ulteriormente migliorata, ma per poter quantificare questi dati sarà necessario valutare la situazione clinica individualmente.

▶ Gruppo Anca

Oxford Hip Score (O.H.S.) è una Scala di valutazione della funzionalità dell'articolazione coxo-femorale.
Il paziente deve rispondere circa le sue prestazioni motorie nella quotidianità.
Anche in questo caso i pazienti sono stati invitati a rispondere al Questionario di fine trattamento, riportando le

proprie risposte al momento valutativo. Una completa integrità articolare corrisponde a 48 punti; il quadro clinico di massima compromissione ha valore 0.

È necessario ricordare che i pazienti appartenenti questo Gruppo presentavano evidenze radiografiche di I-II stadio, fasi queste della malattia in cui emergono il dolore e la compromissione funzionale. In questo Gruppo si è passati da un punteggio iniziale medio di **10,2** (indicativo di una compromissione piuttosto rilevante nel contesto generale) ad un punteggio finale di **37,2** (FIG. 9).

▶ Gruppo Achilleo

Questo Gruppo di pazienti, affetti da patologia infiammatoria a carico del tendine d'Achille, ha risposto al Questionario *Victorian Institute of Sport Assessment* (V.I.S.A.-A) riferito solo al tendine d'Achille, che prevede un punteggio variabile da 0 a 68 punti, dove quest'ultimo valore è riferito alla condizione di completa e perfetta funzionalità.
In questo caso, come si evince dai dati esposti in FIG. 10, si è passati da un valore iniziale di **21,0**, ad un valore finale di **54,0** punti.

I pazienti appartenenti a questo Gruppo erano stati sottoposti ad esame ecografico, con riscontro di versamento tra le falde tendinee.
– Poichè l'ecografia non è un'indagine invasiva, alla fine del trattamento i pazienti sono stati sottoposti a controllo ecografico, consentendo – così – di evidenziare il riassorbimento dei segnali di flogosi (FIG.11).

CONCLUSIONI

Tutti i pazienti della casistica qui riportata si sono dichiarati soddisfatti del risultato conseguito.

– Non si è verificato alcun *drop out*, nonostante i tempi per il completamento della terapia fossero di 5-6 settimane.

Facendo riferimento a tutti i Questionari di valutazione nel loro complesso, si è registrato un miglioramento soggettivo apprezzabile, statisticamente significativo.
A ciò si deve aggiungere il miglioramento obiettivo, evidenziato strumentalmente (ecografia di controllo) per quanto riguarda la patologia a carico del tendine d'Achille, e clinicamente, mediante valutazione dell'articolarità.
La quasi totalità dei pazienti dei Gruppi Spalla, Anca e Ginocchio, dopo le prime 3-4 somministrazioni, si sono espressi con stupore riguardo alla propria sensa-

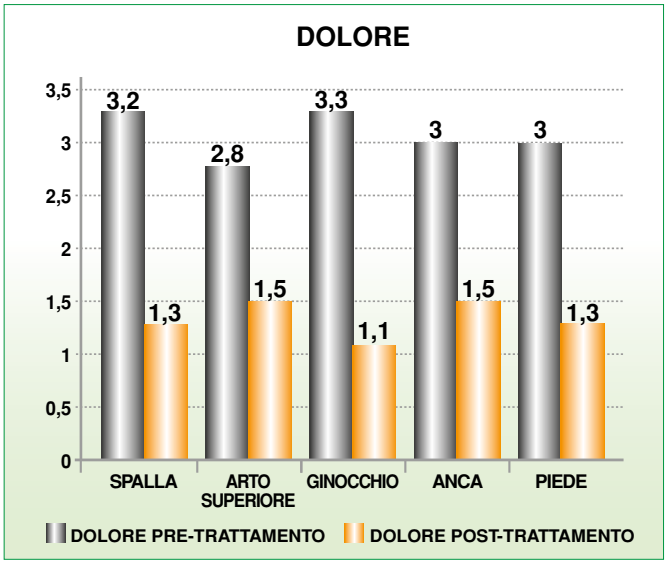

FIG. 6

Variazione del sintomo Dolore pre- e post- trattamento nei diversi Gruppi trattati con *Collagen* MDs.

FIG. 7

Risultati dell'analisi dei dati raccolti mediante D.A.S.H. relativi alle patologie di spalla e arto superiore (gomito, polso, mano).

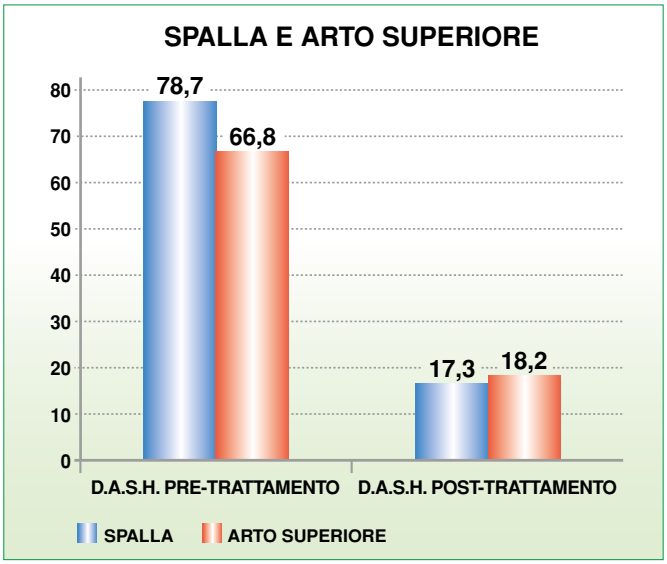

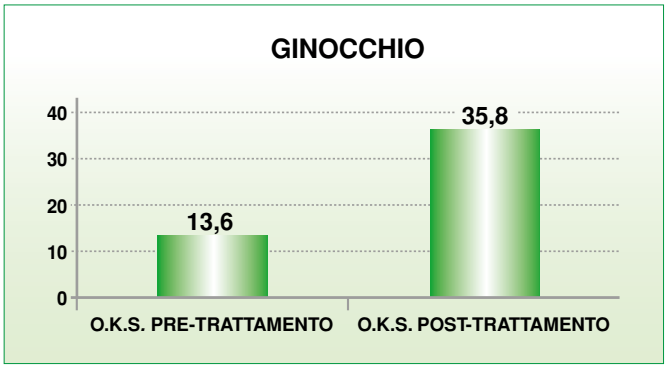

FIG. 8

Risultati dell'analisi dei dati raccolti mediante O.K.S. relativi alle patologie di ginocchio.

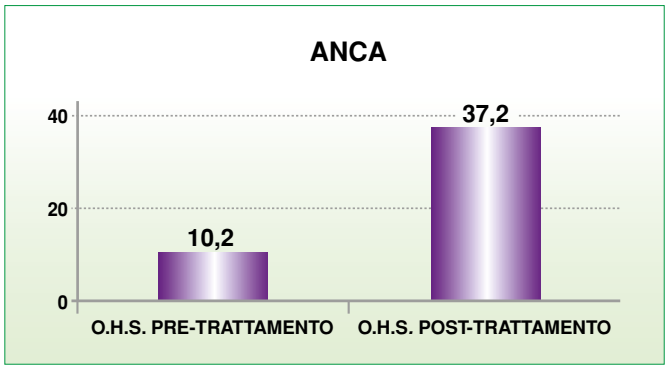

FIG. 9

Risultati dell'analisi dei dati raccolti mediante O.H.S. relativi alle patologie di anca.

FIG. 10

Risultati dell'analisi dei dati raccolti mediante V.I.S.A.-A relativi alle patologie del tendine d'Achille.

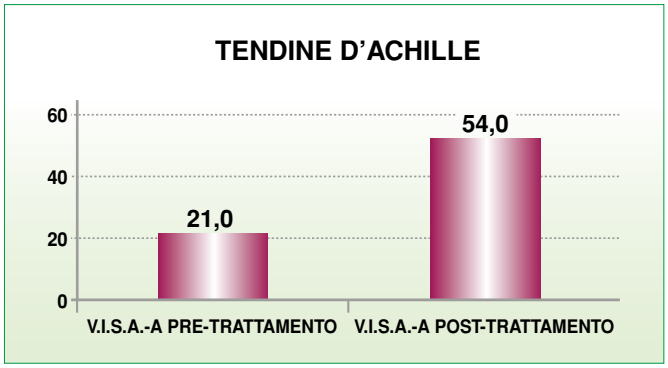

zione di maggiore libertà articolare.
Nel Gruppo Anca si sono raccolti i pazienti che maggiormente e più rapidamente hanno espresso la propria soddisfazione per il trattamento ricevuto.

Percentualmente il risultato migliore è stato conseguito nel Gruppo Achilleo: ciò è facilmente comprensibile dal momento che questo Gruppo era costituito da pazienti con l'età media più bassa ed in cui la patologia riconosceva un'etiologia da sovraccarico e non degenerativa.

Ai componenti di questo Gruppo, così come ai componenti del Gruppo Spalla, non è stato proposto alcun percorso terapeutico di mantenimento.

Solo in due casi, entrambi appartenenti al Gruppo Spalla, si è reso necessario effettuare un'unica somministrazione aggiuntiva.

I pazienti dei Gruppi Anca, Ginocchio ed Arto Superiore (solo ed esclusivamente per i casi di rizoartrosi) sono tutt'ora in trattamento.
Per i primi 6 mesi viene effettuata una somministrazione mensile.
Successivamente, se il quadro rimane in remissione stabilmente, le somministrazioni sono bimestrali e, successivamente, trimestrali.

I pazienti, dopo essere stati accuratamente informati sul ruolo svolto dal collagene somministrato *in loco* (*Collagen* MDs), comprendono facilmente che la loro attenzione nei confronti della sintomatologia è fondamentale per il buon esito del trattamento, affinchè i risultati siano duraturi.

– Un ulteriore aspetto positivo del trattamento con i *Collagen* MDs è l'efficacia piuttosto rapida che si ottiene sul dolore, anche e soprattutto in quei pazienti in terapia con anticoagulanti dicumarolici che non possono assumere FANS o Steroidi.

È stata rilevata – inoltre – una risposta positiva e piuttosto rapida anche nei casi che presentavano un corredo farmacologico importante, per patologie concomitanti.

Appare ovvio che in questa tipologia di pazienti è più che mai essenziale effettuare anche un drenaggio omotossicologico profondo **(Galium-Heel®)** per mirare ad un successo terapeutico.

È importante sottolineare che, nella maggioranza dei casi oggetto di questo studio (...questa è la realtà della maggior parte dei pazienti che giungono all'osservazione del Fisiatra), il paziente era giunto alla nostra osservazione dopo almeno due mesi di tentativi di terapia farmacologica convenzionale (FANS, Steroidi, Paracetamolo) che non aveva prodotto alcun risultato stabile.

Pertanto il loro organismo era intossicato.
Le tossine da farmaci convenzionali anti-infiammatori si accumulano soprattutto nelle strutture dell'Apparato locomotore.

Infine, si sottolinea la totale assenza di effetti collaterali o di reazioni avverse.

– Pur in soggetti in trattamento farmacologico cronico importante (Steroidi, Ipoglicemizzanti orali, Insulina, Anticoagulanti), la risposta positiva alla terapia è stata realizzata senza alcuna interferenza con le terapie croniche in atto. ■

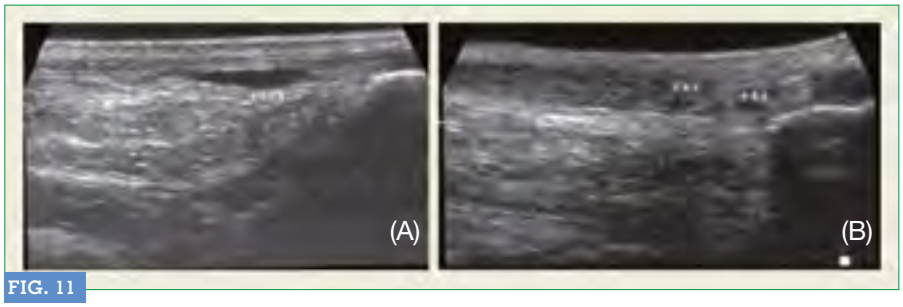

FIG. 11

(A) Tendine d'Achille in presenza di versamento nel peritenonio; (B) Il versamento non è più apprezzabile. Persiste un quadro di tendinosi cronica con alcune micro calcificazioni.

Ringraziamenti

– Un particolare ringraziamento al **Prof. Giovanni Borsalino**, che, con la sua saggezza ed il suo spirito rasserenante, ha fornito preziosi consigli durante l'elaborazione dei dati esposti e la stesura del presente lavoro.

– Un ringraziamento al **Prof. Leonello Milani** e a **Guna Editore** per aver concesso la riproduzione delle immagini di Figg. 1, 2 e 3 (riferimento bibliografico 8).

Bibliografia essenziale

1. Borsalino G. – L'omotossicologia in ortopedia. Scuola di Omeopatia, Omotossicologia e Discipline Integrate - AIOT.
2. Colombo B., Sinigaglia L. – Reumatologia. Ed. Cortina. Milano; **1989**.
3. Lucherini T., Cecchi E., Schiavetti L. – Reumatismo cronico osteofitico. *in* Trattato di Reumatologia. Milano; **1954**.
4. Mannoni A. *et* Al. – Epidemiological profile of symptomatic osteoarthritis in older adults: a population based study Dicomano, Italy. Ann. Rheum. Dis. 62:576-578; **2003**.
5. Mariconti P., Milani L. – Terapia infiltrativa *low dose* nella tendinopatia degenerativa di caviglia in danzatori professionisti. La Med. Biol., **2012**/3, 15-24.
6. Mele G., Ottaviani M., Di Domenica F. – Il trattamento riabilitativo nell'acromioplastica secondo Neer in pazienti con lesione della cuffia dei rotatori. Giorn. Ital. Med. Riab.1(IX):40-58; **1995**.
7. Melegati G., Ottaviani M., Caserta A. – Il trattamento conservativo della sindrome da conflitto sub-acromiale: tecnica e risultati a breve termine. Atti del XIII Congresso Nazionale della Società Italiana di Artroscopia. 119-121; **1997**.
8. Milani L. – Un nuovo e raffinato trattamento iniettivo delle patologie algiche a carico dell'Apparato locomotore. Le proprietà *bioscaffold* del collagene e suo utilizzo clinico. La Med. Biol., **2010**/3; 3-15.
9. Milani L. – I *Collagen* Medical Devices nel trattamento locale delle artro-reumopatie algiche. - Rassegna degli Studi Clinici e *Clinical Assessment* 2010-2012. **2013**/2, 1-18.
10. Ottaviani M., Mele G., Di Domenica F. – La sindrome da *impingement*: trattamento riabilitativo. Reum. 47(3) suppl. N°2:248; **1995**.
11. Ottaviani M., Mele G. – La rottura della cuffia dei rotatori: studio epidemiologico, clinico e diagnostico. La Riabilitazione. 31 (7): 17-24; **1998**.
12. Posabella G. – Terapia della condropatia femoro-rotulea con MD Knee + Zeel® T veicolati con propulsione di O_2 vs nimesulide + condroitinsolfato. La Med. Biol., **2011**/3, 3-11.
13. Provenzano P.P., Vanderby Jr. R. – Collagen fibril morphology and organization: implicatiomn for force transmission in ligament and tendon. Matrix Biology. 25: 71-84; **2006**.
14. Ruiu D.E. – Medical Device iniettabili a base di collagene. Stato dell'arte e *overview* degli studi clinici. Advanced Therapies. 1-30:3; **2012**.

N.d.R.

Le voci bibliografiche **5**, **8**, **9** e **12** sono consultabili su **www.medibio.it → La Medicina Biologica**

Riferimento bibliografico

OTTAVIANI M. – Trattamento delle patologie articolari con *Collagen* Medical Devices.
– Studio clinico su 257 pazienti.
La Med. Biol., **2014**/3; 11-21.

autore

Dr.ssa Morena Ottaviani
– Specialista in Medicina Fisica e Riabilitazione
– Esperto in Regolazione Biologica e Medicine Complementari
– Diploma in Omeopatia, Omotossicologia e Discipline Integrate

C.M.R. - Centro Medico Riabilitativo
Via Francolano, 121
I – 16030 Casarza Ligure (GE)

Estratto da: La Medicina Biologica. 2013/2; 13.

SOMMINISTRAZIONE INTRA-ARTICOLARE DI MD-HIP IN 7 PAZIENTI CON OSTEOARTROSI DELL'ANCA NON RESPONSIVI ALLA VISCOSUPPLEMENTAZIONE. – STUDIO MULTICENTRICO DELLA DURATA DI 6 MESI

Migliore A., Massafra U., Bizzi E., Vacca F., Tormenta S

– Studio clinico presentato all'*International Symposium Intra Articular Treatment*; Roma (ottobre 2011).

Sede sperimentale: UOS di Reumatologia - Ospedale S. Pietro Fatebenefratelli, Roma.

Patologia considerata: osteoartrosi I-III stadio Rx di Kellgren- Lawrence dell'articolazione coxo-femorale non responsiva alla viscosupplementazione con ac. ialuronico (6 pz) o hylan (1 pz) (almeno 2 iniezioni ecoguidate).

Outcomes
1) valutazione dell'efficacia su scala VAS ed Indice algofunzionale di Lequesne;
2) consumo di FANS prima della terapia e nel *follow-up*;
3) profilo di sicurezza di MD-Hip.

Pazienti inclusi: 7

Trattamento: **MD-Hip** (2 fiale = 4 ml), 1 iniezione intra-articolare ecoguidata.

Risultati
1) VAS dolore OA = da 6,15 (prima del trattamento) a 4,23 (dopo 3 mesi), a 4,23 (dopo 6 mesi).
2) Indice di Lequesne = da 1,94 (prima del trattamento) a 5,9 (dopo 3 mesi), a 5,83 (dopo 6 mesi).
3) Consumo di FANS = da 7,57 (prima del trattamento) a 4,25 (dopo 3 mesi), a 5,78 (dopo 6 mesi).

– Conclusioni degli autori
1) MD-Hip ha dimostrato efficacia (tutti i valori medi dei risultati a 3 e a 6 mesi dopo il trattamento sono stati statisticamente significativi) e sicurezza in pazienti affetti da coxartosi non responsivi alla precedente viscosupplementazione.
2) I dati suggeriscono che i risultati ottenuti possono essere evidenziati fino dalla prima iniezione e si mantengono per 6 mesi.
3) I dati preliminari introducono nuovi scenari per l'investigazione nel campo della terapia intra-articolare.

Estratto da: Milani L. I COLLAGEN MEDICAL DEVICES NEL TRATTAMENTO LOCALE DELLE ARTRO-REUMOPATIE ALGICHE – RASSEGNA DEGLI STUDI CLINICI E CLINICAL ASSESSMENT 2010-2012. La Medicina Biologica. 2013/2; 3-18.



J. Staňa

3 YEARS IN LUHAČOVICE SPA WITH COLLAGEN MEDICAL DEVICES INJECTIONS IN THE TREATMENT OF PIRIFORMIS SYNDROME

SUMMARY

Luhačovice Spa is a Czech Spa Resort known worldwide with a nearly 200-year tradition and 12 springs of powerful mineral water.
In this clinic, in 2016 more than 800 Guna MDs injections were applied with approximately 90% superior effects.
The spectrum of application is: knee 51%, back pain 15%, shoulder 10%, carpal 10%, elbow, hip, Achilles tendinitis, heel, small joints and Piriformis Syndrome.
The technique used for Piriformis Syndrome injections includes:
• MD-Muscle or MD-Matrix
– Needle 20G, 0.9x70-90 mm
– Gentle manipulation of the needle – identification of the sacrum
– Aspiration – haematoma of *m. piriformis*
– Risk: N. ischiadicus damage, bleeding.

This deep application of Guna MDs in patients with Piriformis Syndrome is safe and effective. Further clinical studies are needed to confirm our results.

KEY WORDS

LUHAČOVICE SPA, GUNA COLLAGEN MD-MUSCLE, GUNA COLLAGEN MD-MATRIX, TRIGGER POINTS, PIRIFORMIS SYNDROME

INTRODUCTION

Luhačovice Spa is a Czech Spa Resort known worldwide with a nearly 200-year tradition and 12 springs of powerful mineral water.
It has been originally established to heal patients with asthma and tracheo-bronchial disorders. In most recent times the Spa is being visited by an increasing number of oncologic patients or patients with musculoskeletal disorders.
– The working team of the Spa Policlinic consists of the head and second graduated anesthesiologists, specialized in internal and emergency medicine, a rehabilitation doctor, an ENT specialist and an orthopedist; the staff includes 4-5 nurses and 5 physiotherapists.
The most favorite approach to the patient is individual and holistic.
Some new diagnostic methods as Computer Kinesiology and Hotman System are used for the evaluation of the Spa treatment efficacy.
The spectrum of Luhačovice Spa patients suffer from asthma + COPD (1/3), oncologic pathologies (1/3), and myoskeletal disorders (1/3).
The typical profile of patients with myoskeletal disorders is:

- F, aged 55+ suffering from back pain and mobility disorder
- Obesity, hypertension, thyreopathies, osteoporosis, hyperlipoproteinemia
- Stp.CHCE, HYE
- Assuming more than 5 medicaments
- Consulting more than 3 doctors.

– Guna MDs injections have been successfully used for 3 years.
In 2016 more than 800 Guna MDs injections were applied with approximately **90% superior effects**.

The spectrum of application concerns: **knee 51%**, **back pain 15%**, **shoulder 10%**, **carpal 10%**, **elbow**, **hip**, **Achilles tendinitis**, **heel**, **small joints** and **Piriformis Syndrome**.

We apply Guna MDs on the Trigger points **(TgP)**, especially periosteal.

In order to evaluate the results we use the

WOMAC Questionnaire filled in before and after the application of Guna MDs.

PIRIFORMIS SYNDROME

In clinical practice **Piriformis Syndrome (PS)** (FIGURE 1) is usually latent in diagnoses such as low back pain, sciatica, FBSS, L5/S1 nerve root irritation, SI syndrome, etc.
– These diagnoses are often supported by X-ray, CT or MRI scan showing spondylosis and osteochondrosis of LS spine or herniated disk.

CLINICAL HISTORY AND DIAGNOSIS OF PIRIFORMIS SYNDROME

Patient suffering from unilateral back and gluteal pain radiating downwards to the lower limbs and paresthesia of the affected branches of the sciatic nerve: *n. pudendus* and *n. gluteus* are often affected.

In fact, pain and discomfort are caused by the Compartment syndrome with compression of the sciatic nerve by oedema, haematoma or *Myositis ossificans* of the piriformis muscle.
The cause of PS could be multiple: sedentary job, overloading or trauma of rotators of the hip during sports or other physical activities, etc. Some authors suggest that PS is responsible for male impotence and female dyspareunia.
– PS diagnosis is based on the identification of painful gluteal muscle TPs practically in 100% of patients.
The Beatty test is positive in most cases and the Lasègue test is positive in more than 50% of patients.
It is important to note that, if neurologists state it is not herniated disk, and if orthopedists say it is not a hip, most likely the patient suffers from Piriformis Syndrome.

TREATMENTS OF PS

Non-invasive treatments include: Physiotherapy (exercises, yoga, stretching, massages, etc.); Electrotherapy (magnet, laser, ultrasound, etc.); Watertherapy, etc.
Semi-invasive treatments include: Acupuncture, Injection techniques.
Injection agents used to treat PS are:

- Lidocaine (Marcaine)
- Steroids
- Combination of both the above mentioned substances
- Botulotoxin, under CT control
- Guna Collagen MDs injections are given in Luhačovice (CZ) since 2013.

The technique used for Piriformis Syndrome injections includes:

- **MD-Muscle** or **MD-Matrix**

– Needle 20G, 0.9x70-90 mm
– Gentle manipulation of the needle – identification of the sacrum
– Aspiration – haematoma of *m. piriformis*
– Risk: *N. ischiaticus* damage, bleeding.

FIGURE 1

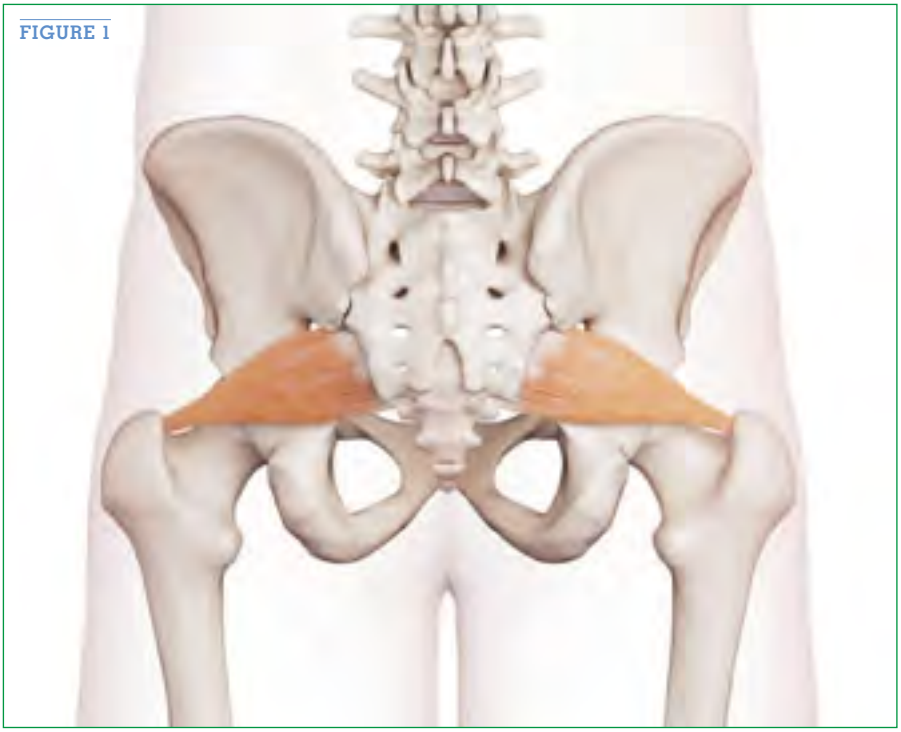

RESULTS

A Group of **28 patients** (3 x surgery indicated) was administered **MD-Muscle** or **MD-Matrix**.

- 21 patients received "1-shot" therapy
- 7 patients received both 2 TgP treated
- 2 patients received more than 3 applications
- 2 x identified haematoma *m. piriformis*
- No one has worsened
- No one has undergone surgery.

Possible pitfalls and mistakes include the use of a needle not long enough, wrong handling, severe pain caused by nerve touch, and bleeding.
Patients suffering from haemophilia and taking anticoagulants should not be treated.

This deep application of Guna MDs in patients with Piriformis Syndrome is safe and effective.
Further clinical studies are needed to confirm our results. ■

Paper presented in the 1st International Congress - Collagen in musculoskeletal System disorders. A journey through pain relief, tissue repair, and functional recovery. Milan, 19th November 2016.

author

Dr. Jiří Staňa, MD
– Lazne Luhačovice
76326 Luhačovice
Czech Republic

Martin Martin et al. BMC Musculoskeletal Disorders (2016) 17:94
DOI 10.1186/s12891-016-0948-4

BMC Musculoskeletal Disorders

RESEARCH ARTICLE Open Access

A double blind randomized active-controlled clinical trial on the intra-articular use of Md-Knee versus sodium hyaluronate in patients with knee osteoarthritis ("Joint")

Luis Severino Martin Martin[1], Umberto Massafra[2], Emanuele Bizzi[2*] and Alberto Migliore[2]

Abstract

Background: To evaluate the clinical outcomes of a group of patients affected by knee osteoarthritis (OA) treated with MD-Knee (Guna S.p.a., Milan, Italy) versus a group of patients treated with sodium hyaluronate.

Method: This non-inferiority prospective randomized controlled trial involved 60 patients affected by knee OA, grade 2–3 of Kellgren-Lawrence scale. The MD-Knee Group, Group A ($n = 29$) was administered five intra-articular injections at 1 week interval; the sodium hyaluronate Group, Group B ($n = 31$), was administered five doses of intra-articular injection of sodium hyaluronate at 1 week interval. All patients were prospectively evaluated before and at 3 and 6 months after the treatment by the Lequesne Knee Index (LKI) as primary endpoint and the Visual Analogue Scale (VAS), Pain Killer consumption and SF-36 questionnaires as secondary endpoints.

Results: At the 3- and 6 month follow-up, LKI and VAS improved significantly in both groups compared to baseline and no statistically significant differences were observed between Group A and Group B. There was no statistically significant difference in the SF36 questionnaire score and pain killer consumption between two groups at any time point.

Conclusions: This study shows that both preparations exert similar clinical effects as assessed through multiple outcome measures. MD-Knee is effective on knee OA symptoms over 6 months after a 5-weekly injection course, and it is equally effective as the reference sodium hyaluronate.

Trial registration: Trial registration number: ISRCTN93862496. Registration date: January 18th, 2016

Keywords: Osteoarthritis, Knee, Intra-articular, Hyaluronic acid, MD-Knee

Background

Osteoarthritis (OA) is a chronic degenerative joint disease characterized by progressive damage of articular cartilage and underlying bone. It is a common rheumatic disease that affects both sexes and the majority of the elderly people; nevertheless, also the young are frequently affected by OA, thus becoming an important cause of lost workdays. Estimated prevalence in general adult population is of 11 and 24 % for hip and knee OA respectively [1]. Pain is accentuated by movements and decreases with rest but, with progression of disease, it may be present at rest and accompanied by short morning stiffness; moreover, joint damage causes a progressive functional limitation [2]. In order to reduce pain and to achieve an overall better clinical condition it is suggested to use a therapeutic strategy including physical therapy and rehabilitation, non-steroidal anti-inflammatory drugs (NSAIDs), analgesics, chondroprotecting agents and intra-articular treatment with infiltrative substances such as hyaluronates and steroids. When the disease is at an advanced stage, orthopedic surgical solution can offer great benefits [3]. Over the past 10 years some double-blind controlled clinical trials have shown that administration by injection of hyaluronic acid (HA) for 3–5 weeks is superior in

* Correspondence: bizzi.emanuele@gmail.com
[2]Operative Unit of Rheumatology "S.Pietro–Fatebenefratelli" Hospital, Via Cassia 600, 00189, Rome, Italy
Full list of author information is available at the end of the article

BioMed Central

© 2016 Martin Martin et al. **Open Access** This article is distributed under the terms of the Creative Commons Attribution 4.0 International License (http://creativecommons.org/licenses/by/4.0/), which permits unrestricted use, distribution, and reproduction in any medium, provided you give appropriate credit to the original author(s) and the source, provide a link to the Creative Commons license, and indicate if changes were made. The Creative Commons Public Domain Dedication waiver (http://creativecommons.org/publicdomain/zero/1.0/) applies to the data made available in this article, unless otherwise stated.

terms of efficacy, compared to saline, arthrocentesis, and treatments with NSAIDs [4–6]. In addition, HA has presented an excellent tolerability profile with a low incidence of complications at local level and a complete absence of systemic effects that are typically associated with anti-inflammatory drugs, steroid or surgery [7, 8]. Among HAs used, sodium hyaluronate SUPARTZ® (Seikagaku, Tokyo, Japan) is one of the most used and studied by clinical trials [9–15]. Other products for intra-articular use have been recently introduced for the treatment of OA; at present time there is no definitively effective treatment for this condition, but the very high cost of these therapies, however, fosters to test new treatments that could provide the same benefits at a lower cost. Among these, a medical device MD-Knee, produced by Guna S.p.a., Milan-Italy containing collagen of porcine origin has been investigated. Collagen content in MD-Knee has a molecular weight equal to 300,000 dalton, produced through a process of tangential filtration. It is a pure product, contaminant-free, with standardized chemical and physical characteristics. Collagen is the most abundant protein in the bodies of mammals, accounting for approximately 5–6 % of the body weight of an adult man. About 30 % of total protein mass of higher animals is collagen, found in bones, tendons, joint capsules, muscles, ligaments, teeth, skin and in general in extra-cellular matrix. Porcine tissues have a very high average collagen content, around 50 %. In collagen amino acid content is for Glycine 22.8, Proline 13.8 and Hydroxy-Proline 13 %. The average content of other amino acids is only 3 % (max Glutamic Acid 9.5 %; min Tyrosine 0.4 %). The purpose of an *in-situ* introduction of this device is structural; in fact, mechanical support provided by collagen is an effective natural scaffold support (bio-scaffold). Its degradation in the constituent aminoacids seems to constitute a nutritional support for tissues of the other joint structures [16–19].

The aim of this study is to evaluate the use of collagen MD-Knee versus sodium hyaluronate (SUPARTZ®) in patient with knee OA. The outcome has been clinically assessed through the OMERACT criteria (Outcome Measures in Rheumatology) [20].

Methods

Study design and patients

JOINT study is a prospective, double blind, multicentric, randomized clinical trial with active control. The trial was conducted in accordance with the Good Clinical Practice (GCP) and the Declaration of Helsinky; the protocol was approved by the local Ethical Committee (San Pietro Fatebenefratelli Hospital Bioethic Committee). Enrollment started in March 2013 and ended in September 2013. Patients were enrolled and followed in both participating Centers (San Pietro Fatebenefratelli Hospital, Rome, Italy, and Regina Apostolorum Hospital, Albano Laziale, Italy). Only patients affected by symptomatic knee OA were considered eligible for participating in the study. All patients signed an informed consent before entering the study. The randomization list was generated through a high-efficiency system (www.random.org). The list was created by generating eight blocks of eight subjects (1: 1) for a total of 64 enrolled patients. The use of the blocks has allowed to obtain balanced groups during the study. Two groups of subjects were identified; the first group (Group A) consisting of 32 patients has received the investigational product, MD-Knee (Guna S.p.a., Milan, Italy), The second group (Group B), consisting in 32 patients, was treated with SUPARTZ® (Seikagaku, Tokyo, Japan). MD-Knee (injectable ampoules of 2.0 ml) was administered at a dose of two vials for a total of 4 ml via intra-articular injection, once a week for a period of five consecutive weeks; one vial of 2.5 ml sodium hyaluronate (SUPARTZ®) was identically administered.

A total of three visits was performed. During the first one at time T0 (enrollment), the selected patients, after signing the informed consent, were assigned to the experimental group (Group A) or to the reference group (Group B) according to a randomization list. In the same visit the product under investigation was administered. All patients then underwent 1 weekly dosing of MD-Knee or SUPARTZ® for five consecutive weeks; patients were visited 3 months after enrollment (T3 follow-up) and 6 months after the start of the trial (T6 follow-up). The physician performing the intra-articular injection was aware of the product administered, while both physicians evaluating the algo-funcional indices, as well as the patients, were unaware of the product administered.

Inclusion criteria

In this trial were included male and female subjects who met the following criteria:

- ambulatory adult patients affected by knee OA
- diagnosis according to the ARA (American Rheumatism Association) criteria
- age > 40 years
- disease activity assessed by the Lequesne Knee Index ≥ 7.0 at T0
- disease activity assessed according to the VAS at T0 ≥ 4 cm and persistence of pain in the knee for at least the last 3 months.
- radiological degree II-III according to the Kellgren-Lawrence scale
- patients able to comply with study procedures.

Exclusion criteria

Patients who met the following criteria were excluded:

- presence of comorbidities (rheumatoid arthritis, spondyloarthritis, connective tissue disease,

polymyalgia rheumatica, gout, Paget's disease, septic arthritis, fractures, osteonecrosis, and fibromyalgia)
- patients with skin or subcutaneous tissue infection in the area of the joint to be treated
- patients who had used oral, parenteral or intra-articular corticosteroids in the 3 months prior to the T0 visit
- patients taking topical analgesics that may interfere with the evaluation of the study
- patients on anticoagulant therapy or suffering from thrombocytopenia and/or coagulopathy
- patients with allergy to products of porcine origins.

Primary endpoint

At T0 and during the clinical follow-up (FU) at 3 months and 6 months, it was performed the assessment of the physical function according to standardized parameters LKI (Lequesne Knee Index). This clinical trial was set up as a non-inferiority study of MD-Knee compared to sodium hyaluronate (SUPARTZ®) in reducing the LKI score at T3FU in patient with knee OA. At baseline, the average value of the LKI in both groups was assumed to be 7.0 ± 1.1. After 3 months, in Group B (SUPARTZ®), it was expected a reduction of the average value of the LKI to 4.2 ± 1.1 (e.g., a 40 % reduction from baseline). From this value of the LKI score, we accepted as non-inferior a possible value of LKI increased by less than 24 % for the Group A (MD-Knee), and thus the non-inferiority margin (NIM) was set equal to 4.2×1.24 = 5.21, with a standard deviation expected to remain equal to 1.1. Calling D the difference in LKI after 3 months between A and B (equal to 5:21 to 4:20 = 1.01) product, then null hypothesis is H0: $D \geq 1.01$, while alternative hypothesis is H1: $D < 1.01$. With these assumptions, the two groups of 29–31 subjects reached a power of 93.8 % in recognizing the non-inferiority using a one-tailed Student t test with significance level of $\alpha = 0.025$. In the case of non-applicability of the Student's test, it was estimated that the power of the non-parametric analogous test (one-tailed Mann–Whitney U test, with a significance level of 0.025) would have been 92.2 %.

Secondary endpoints

In order to demonstrate the non-inferiority of MD-Knee in reducing pain, the Visual Analogue Scale (VAS) (0–10 cm), the LKI score at T6FU, and the Pain Killer consumption assessment during the course of the study, were also performed.

Questionnaire SF-36 concerning the state of physical and mental health of the subjects, was administered and evaluated for all the patients at T0, T3FU, T6FU. Data were compared with those obtained by the reference group (Group B) and had to comply with the specified threshold for non-inferiority.

Finally, during the investigation period, all events related with intra-articular injection of the investigational product were analyzed.

Rescue medication

During the study, the only analgesic allowed was Acetaminophen 1000 mg (Pain Killer). Analgesic assumption was reported in a clinical diary.

Reporting adverse events

All information relating to possible adverse events (AEs), serious adverse events (SAEs) were reported.

Statistical methods

All variables collected were submitted to the appropriate descriptive analysis, based on their distribution within the sample recruited, assessed by visual inspection of distribution histograms and with the Shapiro-Wilk test for continuous variables, and frequency tables for the categorical variables. The primary endpoint of the possible non-inferiority efficacy in reducing the LKI score (measured at 3 months) in Group A, compared to Group B, was evaluated with Student's t test for independent data, in a one-tailed test, with the significance level of 0.025. The variations of scores between groups obtained from the LKI and the SF36 questionnaire at T0 versus T3FU and versus T6FU were analyzed with repeated measures ANOVA and Bonferroni-adjusted post-hoc test for pairwise comparisons. The changes in the LKI score intra-groups, at T0, versus T3FU and versus T6FU, were analyzed by repeated measures ANOVA plus Bonferroni post-hoc tests.

The change in VAS inter-groups at T0 versus T3FU and versus T6FU, were also analyzed by repeated measures ANOVA, with Bonferroni post-hoc tests. Pain Killer consumption was evaluated with the Mann–Whitney U test, after having standardized the values collected. The adverse events in each group were tabulated, and their frequency of occurrence was compared with Fisher's exact test.

Results of test were considered statistically significant if $p < 0.05$, unless for the primary endpoint, for which a one-tailed test with $p < 0.025$ was considered the level of statistical significance. All analyses were carried out with the statistical package Stata/SE 13.1 (The StataCorp LP, 4905 Lakeway Drive, College Station, Texas 77845 USA).

Results

Sixty-seven patients were assessed for eligibility. Three patients were excluded for not meeting the inclusion criteria, as affected by systemic inflammatory arhtritis (2 rheumatoid arthritis, 1 psoriatic arthritis). As reported previously 32 patients in Group A (MD-Knee) and 32 patients in Group B (SUPARTZ®) were enrolled. The

patients' demographic characteristics at T0 are shown in Table 1, evidencing no difference between groups. Women included in Group A were 86.2 and 64.5 % in Group B; mean age was similar in both groups (approximately 69 years). Body Mass Index (BMI) was also similar in both groups, with patients moderately overweight (average BMI approximately 27 kg/m^2). Kellgren and Lawrence radiological grades II and III were similarly distributed. Function evaluation showed LKI score approximately 12.5. Knee OA symptoms were moderate to severe (average VAS 7.5 cm circa). There was no difference between Group A and Group B in SF36 questionnaire score at T0 (Table 1) and NSAIDs consumption in the previous 3 months (Mann–Whitney *U* test: $p = 0.8439$) (data not shown). Three patients in the MD-Knee arm and one patient in the SUPARTZ arm dropped out before study conclusion. In the MD-Knee one patient experienced joint pain after the second intra-articular injection of MD-knee and decided to withdraw from the study, with knee pain regressing in 1 day without the need of any medicaments and no signs of joint effusion/inflammation, one patient experienced a direct blunt trauma in the knee after the second MD-knee injection and was then excluded from study prosecution and one patient was lost to followup. In the SUPARTZ group, one patient experienced an accidental fall with multiple contusions, involving studied knee, after the third injection of SUPARTZ and was then excluded from the study (Fig. 1).

Primary endpoint

Non-inferiority of LKI score at T3FU

LKI score was the same in the two groups at T0 (Student's *t* test: $p = 0.8871$) and at T3FU (Student's *t* test: $p = 0.3302$). Observed difference intra-groups (T3FU mean LKI - T0 mean LKI) was larger in absolute value in Group A (MD-Knee) than in Group B (SUPARTZ®), but this difference was not significant (Welch's test: $p = 0.3683$). The mean difference between Group A and Group B was equal to – 3.7778 - (–2.9483) = –0.8295, and the confidence interval (CI) 95 % of this difference ranged from – 2.6737 to +1.0147, while the standard error was 0.9110. Since the variances at T3FU did not differ between groups (F-test: $p = 0.7540$), the variance and the standard error pooled were used, keeping the non-inferiority limit by 24 % compared to the value measured in Group B, as established by the protocol. The precise difference between the average score was then – 1.2005, while the interval difference, taking into account the degrees of freedom of the system (dof = 54), was included with the 99 % confidence between – 4.47004 and +2.06904, and since the non-inferiority limit calculated for the differences between averages was +2.3503, we could conclude that the treatment with MD-Knee was not inferior of the treatment with SUPARTZ®, with a confidence level higher than 99 %. Table 2 – Fig. 2

Table 1 Patients' demographic characteristics at T0

	Group A (MD-Knee) = 32	Group B (SUPARTZ®) = 32
Age (years ± SD)	69.41 ± 8.42	69.97 ± 9.5
Women, n (%)	25 (86.2 %)	20 (64.5 %)
BMI (kg/m^2)	27.20 ± 3.78	27.3 ± 3.56
Kellgren and Lawrence, n (%)Grade II (%)	15 (51 %)	17 (55 %)
Kellgren and Lawrence, n (%)Grade III (%)	14 (49 %)	14 (45 %)
LKI ± SD	12.48 ± 2.63	12.6 ± 3.48
SF36 ± SD	91.41 ± 20.01	93.07 ± 17.3
Pain VAS (cm) ± SD	7.67 ± 1.41	7.42 ± 1.35

Data are mean ± *SD* Standard Deviation unless otherwise indicated. *BMI* Body Mass Index, *LKI* Lequesne Knee Index, *VAS* Visual Analogue Scale

Secondary endpoints

- *LKI variation inter- groups at T0* versus *T6FU*
  Repeated measures ANOVA of LKI showed a significant reduction intra-patient (F-test: $p < 0.01$), even assuming the non-sphericity of the data. It was observed no change due to membership in the treatment group (F-test: $p = 0.621$). Table 2 - Fig. 2
- *Pain VAS*
  Repeated measures ANOVA of VAS showed a intra-patient highly significant variation, while inter-groups variation ($p = 0.275$) and interaction (group x factor) ($p = 0.447$) are not significant. Therefore VAS variation does not seem to depend on the administered treatment. Table 2 – Fig. 3
- *SF36 questionnaire*
  Repeated measures ANOVA of SF36 questionnaire total score showed a significant change intra-patient (F-test: $p = 0.005$, without assuming the sphericity of the data), while no changes were observed due to treatment (F-test: $p = 0.462$) at T3FU and T6FU. Table 2 - Fig. 4
- *Pain Killer consumption (Rescue Medication)*
  Including dropouts, Acetaminophen was used by 13 of 29 patients (44,8 %) in Group A (MD-Knee) and by 12 of 31 patients (38,7 %) in Group B (SUPARTZ®). Acetominophen consumption during the trial did not change in the two Groups, considering both "only users" and "all patients" (Mann–Whitney test U: $p = 0.2198$ e $p = 0.9348$, respectively). Fig. 5a, b.

Safety

Adverse events (AE) observed by the investigators or reported by the patients spontaneously or following a non-

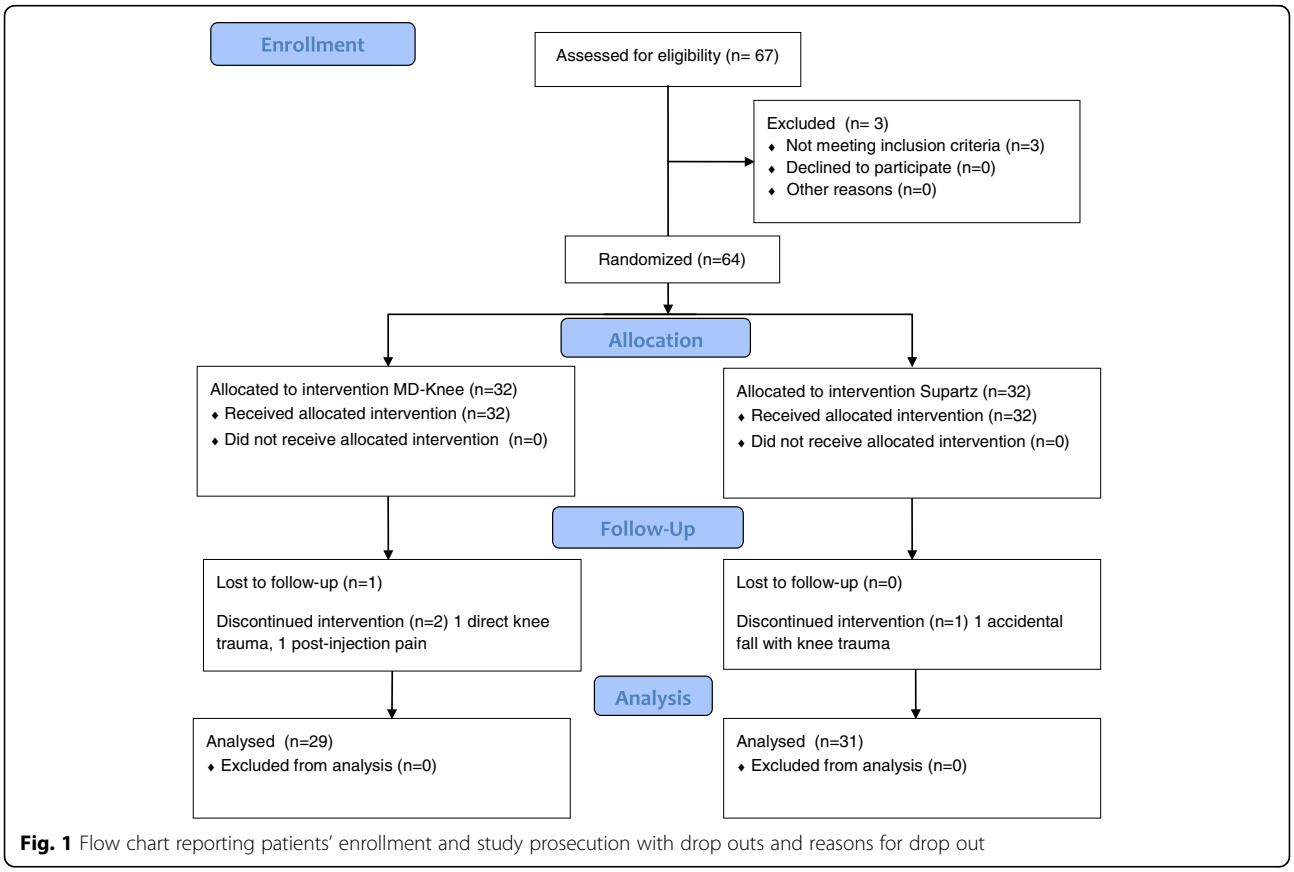

Fig. 1 Flow chart reporting patients' enrollment and study prosecution with drop outs and reasons for drop out

leading question, were investigated. Treatment with MD-Knee and with SUPARTZ® for up to 6 months was generally well tolerated. No systemic adverse events and septic complication were observed. Only one subject discontinued for a moderate post-injection reaction in Group A (MD-Knee) but symptoms disappeared without the need of medication. No joint effusion events were observed throughout the entire followup of patients in both groups.

Discussion

Intra-articular (IA) therapy in the treatment of OA knee is widespread in clinical practice, although much debated by the evidences of the most recent international recommendations. The IA therapy may consist of corticosteroids, of high or low molecular weight (MW) HA, of polynucleotited, pletelet-rich-plasma (PRP) or other substances including collagen extracts. Recent scientific evidences suggest that injecting treatment with porcin collagen could provide interesting improving clinical performances [16–19]. However IA therapy should be considered with the complex management of OA, such as medical and non- medical interventions. I The collagen administered at intra-articular level could stimulate and promote the healing process of the cartilage matrix, which is injured in the course of osteoarthritis, as demonstrated in animal models [17]. Collagen can promote repair processes of the cartilage matrix, interrupting the degenerative process and articular damage, which causes inflammation and pain.

In this double-blind, randomised, active-controlled clinical trial in patients affected by knee OA, five intra-articular injections of MD-Knee or sodium hyaluronate administered weekly are equally able to improve

Table 2 Data are mean ± SD (Standard Deviation) at T3FU and T6FU with *p* value

	T3 FU			T6 FU		
	Group A (MD-Knee)	Group B (SUPARTZ®)	*P*-value	Group A (MD-Knee)	Group B (SUPARTZ®)	*P*-value
LKI ± SD	8.59 ± 4.71	9.79 ± 4.43	0.33	9.12 ± 3.89	9.28 ± 4.28	0.621
Pain VAS ± SD	5.26 ± 2.52	5.13 ± 2.41	NE	5.42 ± 2.69	4.43 ± 2.63	0.275
SF36 ± SD	99.15 ± 8.95	101.32 ± 6.37	NE	88.37 ± 28.83	92.07 ± 23.37	0.462

NE Not evaluated

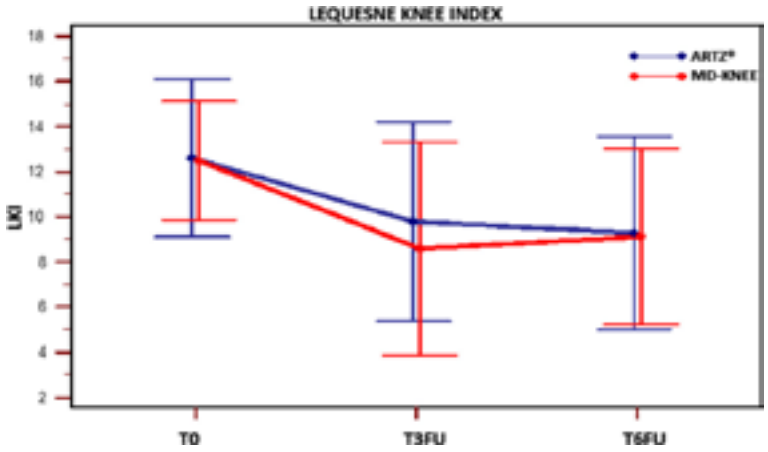

Fig. 2 Variation of LKI (Lequesne Knee Index) score intra-subject and inter-groups at time T0; T3FU; T6FU

function and reduce pain after 3 months till at least 6 months by the end of treatment. As shown VAS and LKI improved at T3FU and T6FU. SF36 questionnaire, and pain killer consumption did not change in both groups confirming non-inferiority hypothesis. We have to acknowledge limitations of this study. In this non inferiority prospective randomized controlled double blind study, for bio-ethical reasons, we have no placebo arm, therefore the confrontation was made between two active arms only. Also, followup time was limited to 6 months only, while longer followups are recommended for chronic pathologies such as OA.

Future trials should investigate the proportion of OARSI/OMERACT criteria responders which might be useful for an indirect comparison with other local or systemic treatments; also the effect on the progression of tissue damage could be looked into. The lack of a placebo control group is to be expected when IA injections of hyaluronic acid products are routinely used in clinical practice. A further issue concerns the nature of placebo for IA injections, ie. use of saline solution or sham injection. For these ethical and methodological reasons, it has been considered correct to compare MD-Knee with a marketed product, such as SUPARTZ®, that has been widely used in clinical practice and proved effective in previous studies. Moreover the lack of comparison with patients treated with other kind of HA (as high MW or cross-linked HA) doesn't allow us to draw final conclusion about the range of efficacy of MD-Knee Guna Medical Device, since the clinical equivalence of all HA products is not clear. Nevertheless a favourable feature of this trial is assessing OA knee symptoms effectiveness through several different measures, providing a wide clinical evaluation. Beside all Lequesne's items showing a similar advantage for both groups. Further studies are warranted in order to verify whether the symptomatic effect of MD-Knee is associated with a halting of knee OA progression.

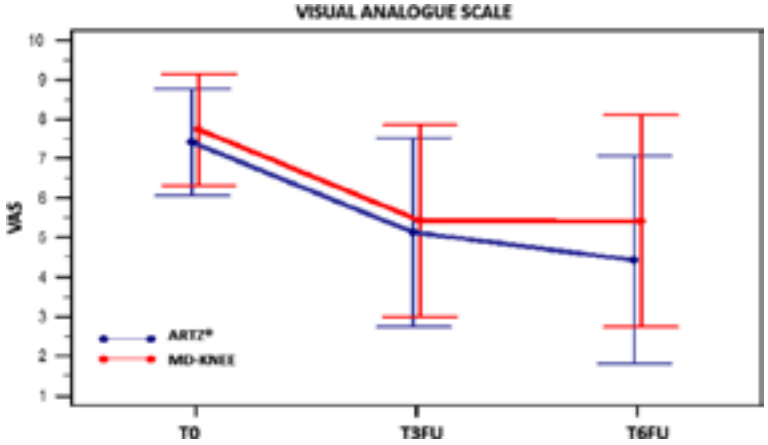

Fig. 3 Visual Analogue Scale (VAS) at time T0; T3FU; T6FU for Group ARTZ® and in Group MD-Knee

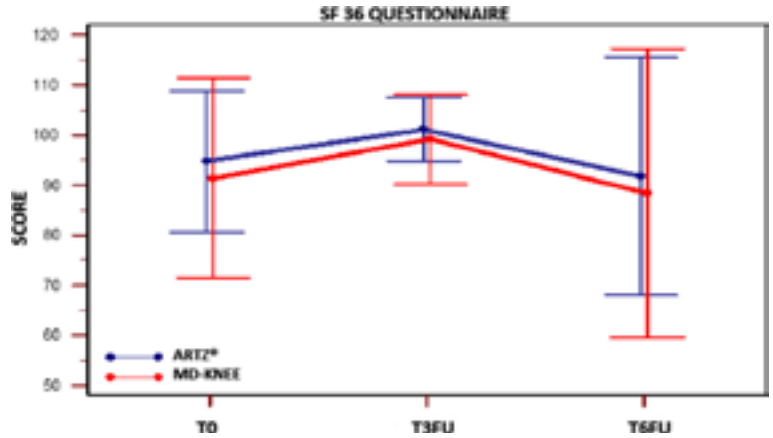

Fig. 4 SF36 questionnaire. Score at time T0; T3FU; T6FU for Group ARTZ®and Group MD-Knee



Fig. 5 a Pain Killer consumption (days), in users only, in both groups. **b** Pain Killer consumption (days),in all subject, in both groups

Conclusion

This trial shows that MD-Knee preparation is effective on knee OA symptoms over 6 months after a 5-week injection course, and it is equally effective in improving clinical performance as assessed through LKI, VAS, SF36 questionnaire and Pain Killer consumption, as the reference HA formulation.

MD-Knee and SUPARTZ® were equally well tolerated both locally and at a systemic level, therefore showing a satisfactory safety profile.

The reduced cost of MD-Knee compared to low or high MW HA could allow wider use of IA therapy, resulting in a NSAIDs intake reduction, as well as social cost reduction due to working days lost and caregivers time off work.

Competing interest

All authors state that Guna S.p.a did not participate in the interpretation of data, in the writing of the manuscript, nor in the decision to submit the manuscript for publication. The authors declare no conflict of interest with respect to the contents of this article.

Authors' contribution

LSMM and AM contributed to the ideation of the protocol and to data management and analysis, as well as to text drafting. EB and UM contributed to the study by recording patients' data and by performing intra-articular injections respectively, and both contributed to text drafting. All authors have read and approved the final version of the manuscript.

Acknowledgments

The study was funded by Guna S.p.a., Milan, Italy. We wish to thank V. Miranda (Clinical Research Unit Guna S.p.a Milan-Italy) for his helpful scientific support. We also thank M. Nichelatti for the statistical analysis, M. Campanella (Clinical Research Unit Guna S.p.a Milan-Italy) for her technical support in data management, C. De Lorenzo for her support in the questionnaires administration and F. Melzi for her linguistic assistance.

Author details

[1]Department of Internal Medicine, "Regina Apostolorum" Hospital, Via S. Francesco 50, Albano Laziale, Rome, Italy. [2]Operative Unit of Rheumatology "S.Pietro–Fatebenefratelli" Hospital, Via Cassia 600, 00189, Rome, Italy.

Received: 5 May 2015 Accepted: 14 February 2016
Published online: 27 February 2016

References

1. Pereira D, Peleteiro B, Araujo J, et al. The effect of osteoarthritis definition on prevalence and incidence estimates: a systematic review. Osteoarthr Cartil. 2011;19:1270–85.
2. Bijlsma JW, Berenbaum F, Lafeber FP. Osteoarthritis: an update with relevance for clinical practice. Lancet. 2011;377:2115–26.
3. Dougados M, Hochberg MC. Management of osteoarthritis. In: Hochberg MC, Silman AJ, Smolen JS, Weinblatt ME, Weisman M, editors. Rheumatology. 5th ed. Philadelphia: Mosby/ Elsevier; 2011. p. 1793–9.
4. Wang CT, Lin J, Chang CJ, Lin YT, Hou SM. Therapeutic effects of hyaluronic acid on osteoarthritis of the knee. A meta-analysis of randomized controlled trials. J Bone Joint Surg Am. 2004;86-A:538–45.
5. Bellamy N, Campbell J, Robinson V, Gee T, Bourne R, Wells G. Viscosupplementation for the treatment of osteoarthritis of the knee. Cochrane Database Syst Rev. 2006;2:CD005321.
6. Goldberg VM, Buckwalter JA. Hyaluronans in the treatment of osteoarthritis of the knee: evidence for disease-modifying activity. Osteoarthr Cartil. 2005; 13(3):216–24. Review.
7. Divine JG, Shaffer MD. Use of viscosupplementation for knee osteoarthritis: an update. Curr Sports Med Rep. 2011;10:279–84.
8. Becker LC, Bergfeld WF, Belsito DV, Klaassen CD, Marks JG, Shank RC, et al. Final report of the safety assessment of hyaluronic acid, potassium hyaluronate, and sodium hyaluronate. Int J Toxicol. 2009;28:5–67.
9. Wu JJ, Shih LY, Hsu HC, Chen TH. The double-blind test of sodium hyaluronate (ARTZ) on osteoarthritis knee. Zhonghua Yi Xue Za Zhi. 1997;59:99–106.
10. Sun SF, Chou YJ, Hsu CW, Chen WL. Hyaluronic acid as a treatment for ankle osteoarthritis. Curr Rev Musculoskelet Med. 2009;2(2):78–82.
11. Migliore A, Granata M. Intra-articular use of hyaluronic acid in the treatment of osteoarthritis. Clin Interv Aging. 2008;3(2):365–9.
12. Curran MP. Hyaluronic acid (Supartz®): a review of its use in osteoarthritis of the knee. Drugs Aging. 2010;27(11):925–41.
13. Strand V, Conaghan PG, Lohmander LS, et al. An integrated analysis of five double-blind, randomized controlled trials evaluating the safety and efficacy of a hyaluronan product for intra-articular injection in osteoarthritis of the knee. Osteoarthr Cartil. 2006;14(9):859–66.
14. Goldberg VM, Goldberg L. Intra-articular hyaluronans: the treatment of knee pain in osteoarthritis. J Pain Res. 2010;3:51–6.
15. Sun SF, Hsu CW, Hwang CW, et al. Hyaluronate improves pain, physical function and balance in the geriatric osteoarthritic knee: a 6-month follow-up study using clinical tests. Osteoarthr Cartil. 2006;14(7):696–701.
16. Di Cesare ML, Micheli L, Zanardelli M, Ghelardini C. Low dose native type II collagen prevents pain in a rat osteoarthritis model. BMC Musculoskelet Disord. 2013;14:228.
17. Naraoka T, Ishibashi Y, Tsuda E, Yamamoto Y, Kusumi T, Toh S. Periodic knee injections of collagen tripeptide delay cartilage degeneration in rabbit experimental osteoarthritis. Arthritis Res Ther. 2013;15(1):R32.
18. Xiao D, Hu J, Chen K, Man C, Zhu S. Protection of articular cartilage by intra-articular injection of NEL-like molecule 1 in temporomandibular joint osteoarthritis. J Craniofac Surg. 2012;23(1):e55–8.
19. Milani L. Un nuovo e raffinato trattamento iniettivo delle patologie algiche dell'Apparato locomotore. Le proprietà bio-scaffold del collagene e suo utilizzo clinico. La Med Biol. 2010;3:3–15.
20. Pham T, van der Heijde D, Altman RD, Anderson JJ, Bellamy N, Hochberg M, et al. OMERACT-OARSI initiative: osteoarthritis research society international set of responder criteria for osteoarthritis clinical trials revisited. Osteoarthr Cartil. 2004;12(5):389–99.

Submit your next manuscript to BioMed Central and we will help you at every step:

- We accept pre-submission inquiries
- Our selector tool helps you to find the most relevant journal
- We provide round the clock customer support
- Convenient online submission
- Thorough peer review
- Inclusion in PubMed and all major indexing services
- Maximum visibility for your research

Submit your manuscript at
www.biomedcentral.com/submit

BioMed Central

Martin Martin et al. BMC Musculoskeletal Disorders (2016) 17:94
DOI 10.1186/s12891-016-0948-4

BMC Musculoskeletal Disorders

RESEARCH ARTICLE Open Access

A double blind randomized active-controlled clinical trial on the intra-articular use of Md-Knee versus sodium hyaluronate in patients with knee osteoarthritis ("Joint")

Luis Severino Martin Martin[1], Umberto Massafra[2], Emanuele Bizzi[2*] and Alberto Migliore[2]

Abstract

Background: To evaluate the clinical outcomes of a group of patients affected by knee osteoarthritis (OA) treated with MD-Knee (Guna S.p.a., Milan, Italy) versus a group of patients treated with sodium hyaluronate.

Method: This non-inferiority prospective randomized controlled trial involved 60 patients affected by knee OA, grade 2–3 of Kellgren-Lawrence scale. The MD-Knee Group, Group A ($n = 29$) was administered five intra-articular injections at 1 week interval; the sodium hyaluronate Group, Group B ($n = 31$), was administered five doses of intra-articular injection of sodium hyaluronate at 1 week interval. All patients were prospectively evaluated before and at 3 and 6 months after the treatment by the Lequesne Knee Index (LKI) as primary endpoint and the Visual Analogue Scale (VAS), Pain Killer consumption and SF-36 questionnaires as secondary endpoints.

Results: At the 3- and 6 month follow-up, LKI and VAS improved significantly in both groups compared to baseline and no statistically significant differences were observed between Group A and Group B. There was no statistically significant difference in the SF36 questionnaire score and pain killer consumption between two groups at any time point.

Conclusions: This study shows that both preparations exert similar clinical effects as assessed through multiple outcome measures. MD-Knee is effective on knee OA symptoms over 6 months after a 5-weekly injection course, and it is equally effective as the reference sodium hyaluronate.

Trial registration: Trial registration number: ISRCTN93862496. Registration date: January 18th, 2016

Keywords: Osteoarthritis, Knee, Intra-articular, Hyaluronic acid, MD-Knee

Background

Osteoarthritis (OA) is a chronic degenerative joint disease characterized by progressive damage of articular cartilage and underlying bone. It is a common rheumatic disease that affects both sexes and the majority of the elderly people; nevertheless, also the young are frequently affected by OA, thus becoming an important cause of lost workdays. Estimated prevalence in general adult population is of 11 and 24 % for hip and knee OA respectively [1]. Pain is accentuated by movements and decreases with rest but, with progression of disease, it may be present at rest and accompanied by short morning stiffness; moreover, joint damage causes a progressive functional limitation [2]. In order to reduce pain and to achieve an overall better clinical condition it is suggested to use a therapeutic strategy including physical therapy and rehabilitation, non-steroidal anti-inflammatory drugs (NSAIDs), analgesics, chondroprotecting agents and intra-articular treatment with infiltrative substances such as hyaluronates and steroids. When the disease is at an advanced stage, orthopedic surgical solution can offer great benefits [3]. Over the past 10 years some double-blind controlled clinical trials have shown that administration by injection of hyaluronic acid (HA) for 3–5 weeks is superior in

* Correspondence: bizzi.emanuele@gmail.com
[2]Operative Unit of Rheumatology "S.Pietro–Fatebenefratelli" Hospital, Via Cassia 600, 00189, Rome, Italy
Full list of author information is available at the end of the article

BioMed Central

© 2016 Martin Martin et al. **Open Access** This article is distributed under the terms of the Creative Commons Attribution 4.0 International License (http://creativecommons.org/licenses/by/4.0/), which permits unrestricted use, distribution, and reproduction in any medium, provided you give appropriate credit to the original author(s) and the source, provide a link to the Creative Commons license, and indicate if changes were made. The Creative Commons Public Domain Dedication waiver (http://creativecommons.org/publicdomain/zero/1.0/) applies to the data made available in this article, unless otherwise stated.

terms of efficacy, compared to saline, arthrocentesis, and treatments with NSAIDs [4–6]. In addition, HA has presented an excellent tolerability profile with a low incidence of complications at local level and a complete absence of systemic effects that are typically associated with anti-inflammatory drugs, steroid or surgery [7, 8]. Among HAs used, sodium hyaluronate SUPARTZ® (Seikagaku, Tokyo, Japan) is one of the most used and studied by clinical trials [9–15]. Other products for intra-articular use have been recently introduced for the treatment of OA; at present time there is no definitively effective treatment for this condition, but the very high cost of these therapies, however, fosters to test new treatments that could provide the same benefits at a lower cost. Among these, a medical device MD-Knee, produced by Guna S.p.a., Milan-Italy containing collagen of porcine origin has been investigated. Collagen content in MD-Knee has a molecular weight equal to 300,000 dalton, produced through a process of tangential filtration. It is a pure product, contaminant-free, with standardized chemical and physical characteristics. Collagen is the most abundant protein in the bodies of mammals, accounting for approximately 5–6 % of the body weight of an adult man. About 30 % of total protein mass of higher animals is collagen, found in bones, tendons, joint capsules, muscles, ligaments, teeth, skin and in general in extra-cellular matrix. Porcine tissues have a very high average collagen content, around 50 %. In collagen amino acid content is for Glycine 22.8, Proline 13.8 and Hydroxy-Proline 13 %. The average content of other amino acids is only 3 % (max Glutamic Acid 9.5 %; min Tyrosine 0.4 %). The purpose of an *in-situ* introduction of this device is structural; in fact, mechanical support provided by collagen is an effective natural scaffold support (bio-scaffold). Its degradation in the constituent aminoacids seems to constitute a nutritional support for tissues of the other joint structures [16–19].

The aim of this study is to evaluate the use of collagen MD-Knee versus sodium hyaluronate (SUPARTZ®) in patient with knee OA. The outcome has been clinically assessed through the OMERACT criteria (Outcome Measures in Rheumatology) [20].

Methods

Study design and patients

JOINT study is a prospective, double blind, multicentric, randomized clinical trial with active control. The trial was conducted in accordance with the Good Clinical Practice (GCP) and the Declaration of Helsinky; the protocol was approved by the local Ethical Committee (San Pietro Fatebenefratelli Hospital Bioethic Committee). Enrollment started in March 2013 and ended in September 2013. Patients were enrolled and followed in both participating Centers (San Pietro Fatebenefratelli Hospital, Rome, Italy, and Regina Apostolorum Hospital, Albano Laziale, Italy). Only patients affected by symptomatic knee OA were considered eligible for participating in the study. All patients signed an informed consent before entering the study. The randomization list was generated through a high-efficiency system (www.random.org). The list was created by generating eight blocks of eight subjects (1: 1) for a total of 64 enrolled patients. The use of the blocks has allowed to obtain balanced groups during the study. Two groups of subjects were identified; the first group (Group A) consisting of 32 patients has received the investigational product, MD-Knee (Guna S.p.a., Milan, Italy), The second group (Group B), consisting in 32 patients, was treated with SUPARTZ® (Seikagaku, Tokyo, Japan). MD-Knee (injectable ampoules of 2.0 ml) was administered at a dose of two vials for a total of 4 ml via intra-articular injection, once a week for a period of five consecutive weeks; one vial of 2.5 ml sodium hyaluronate (SUPARTZ®) was identically administered.

A total of three visits was performed. During the first one at time T0 (enrollment), the selected patients, after signing the informed consent, were assigned to the experimental group (Group A) or to the reference group (Group B) according to a randomization list. In the same visit the product under investigation was administered. All patients then underwent 1 weekly dosing of MD-Knee or SUPARTZ® for five consecutive weeks; patients were visited 3 months after enrollment (T3 follow-up) and 6 months after the start of the trial (T6 follow-up). The physician performing the intra-articular injection was aware of the product administered, while both physicians evaluating the algo-funcional indices, as well as the patients, were unaware of the product administered.

Inclusion criteria

In this trial were included male and female subjects who met the following criteria:

- ambulatory adult patients affected by knee OA
- diagnosis according to the ARA (American Rheumatism Association) criteria
- age > 40 years
- disease activity assessed by the Lequesne Knee Index ≥ 7.0 at T0
- disease activity assessed according to the VAS at T0 ≥ 4 cm and persistence of pain in the knee for at least the last 3 months.
- radiological degree II-III according to the Kellgren-Lawrence scale
- patients able to comply with study procedures.

Exclusion criteria

Patients who met the following criteria were excluded:

- presence of comorbidities (rheumatoid arthritis, spondyloarthritis, connective tissue disease,

polymyalgia rheumatica, gout, Paget's disease, septic arthritis, fractures, osteonecrosis, and fibromyalgia)
- patients with skin or subcutaneous tissue infection in the area of the joint to be treated
- patients who had used oral, parenteral or intra-articular corticosteroids in the 3 months prior to the T0 visit
- patients taking topical analgesics that may interfere with the evaluation of the study
- patients on anticoagulant therapy or suffering from thrombocytopenia and/or coagulopathy
- patients with allergy to products of porcine origins.

Primary endpoint

At T0 and during the clinical follow-up (FU) at 3 months and 6 months, it was performed the assessment of the physical function according to standardized parameters LKI (Lequesne Knee Index). This clinical trial was set up as a non-inferiority study of MD-Knee compared to sodium hyaluronate (SUPARTZ®) in reducing the LKI score at T3FU in patient with knee OA. At baseline, the average value of the LKI in both groups was assumed to be 7.0 ± 1.1. After 3 months, in Group B (SUPARTZ®), it was expected a reduction of the average value of the LKI to 4.2 ± 1.1 (e.g., a 40 % reduction from baseline). From this value of the LKI score, we accepted as non-inferior a possible value of LKI increased by less than 24 % for the Group A (MD-Knee), and thus the non-inferiority margin (NIM) was set equal to 4.2×1.24 = 5.21, with a standard deviation expected to remain equal to 1.1. Calling D the difference in LKI after 3 months between A and B (equal to 5:21 to 4:20 = 1.01) product, then null hypothesis is H0: $D \geq 1.01$, while alternative hypothesis is H1: $D < 1.01$. With these assumptions, the two groups of 29–31 subjects reached a power of 93.8 % in recognizing the non-inferiority using a one-tailed Student t test with significance level of $\alpha = 0.025$. In the case of non-applicability of the Student's test, it was estimated that the power of the non-parametric analogous test (one-tailed Mann–Whitney U test, with a significance level of 0.025) would have been 92.2 %.

Secondary endpoints

In order to demonstrate the non-inferiority of MD-Knee in reducing pain, the Visual Analogue Scale (VAS) (0–10 cm), the LKI score at T6FU, and the Pain Killer consumption assessment during the course of the study, were also performed.

Questionnaire SF-36 concerning the state of physical and mental health of the subjects, was administered and evaluated for all the patients at T0, T3FU, T6FU. Data were compared with those obtained by the reference group (Group B) and had to comply with the specified threshold for non-inferiority.

Finally, during the investigation period, all events related with intra-articular injection of the investigational product were analyzed.

Rescue medication

During the study, the only analgesic allowed was Acetaminophen 1000 mg (Pain Killer). Analgesic assumption was reported in a clinical diary.

Reporting adverse events

All information relating to possible adverse events (AEs), serious adverse events (SAEs) were reported.

Statistical methods

All variables collected were submitted to the appropriate descriptive analysis, based on their distribution within the sample recruited, assessed by visual inspection of distribution histograms and with the Shapiro-Wilk test for continuous variables, and frequency tables for the categorical variables. The primary endpoint of the possible non-inferiority efficacy in reducing the LKI score (measured at 3 months) in Group A, compared to Group B, was evaluated with Student's t test for independent data, in a one-tailed test, with the significance level of 0.025. The variations of scores between groups obtained from the LKI and the SF36 questionnaire at T0 versus T3FU and versus T6FU were analyzed with repeated measures ANOVA and Bonferroni-adjusted post-hoc test for pairwise comparisons. The changes in the LKI score intra-groups, at T0, versus T3FU and versus T6FU, were analyzed by repeated measures ANOVA plus Bonferroni post-hoc tests.

The change in VAS inter-groups at T0 versus T3FU and versus T6FU, were also analyzed by repeated measures ANOVA, with Bonferroni post-hoc tests. Pain Killer consumption was evaluated with the Mann–Whitney U test, after having standardized the values collected. The adverse events in each group were tabulated, and their frequency of occurrence was compared with Fisher's exact test.

Results of test were considered statistically significant if $p < 0.05$, unless for the primary endpoint, for which a one-tailed test with $p < 0.025$ was considered the level of statistical significance. All analyses were carried out with the statistical package Stata/SE 13.1 (The StataCorp LP, 4905 Lakeway Drive, College Station, Texas 77845 USA).

Results

Sixty-seven patients were assessed for eligibility. Three patients were excluded for not meeting the inclusion criteria, as affected by systemic inflammatory arhtritis (2 rheumatoid arthritis, 1 psoriatic arthritis). As reported previously 32 patients in Group A (MD-Knee) and 32 patients in Group B (SUPARTZ®) were enrolled. The

patients' demographic characteristics at T0 are shown in Table 1, evidencing no difference between groups. Women included in Group A were 86.2 and 64.5 % in Group B; mean age was similar in both groups (approximately 69 years). Body Mass Index (BMI) was also similar in both groups, with patients moderately overweight (average BMI approximately 27 kg/m^2). Kellgren and Lawrence radiological grades II and III were similarly distributed. Function evaluation showed LKI score approximately 12.5. Knee OA symptoms were moderate to severe (average VAS 7.5 cm circa). There was no difference between Group A and Group B in SF36 questionnaire score at T0 (Table 1) and NSAIDs consumption in the previous 3 months (Mann–Whitney *U* test: $p = 0.8439$) (data not shown). Three patients in the MD-Knee arm and one patient in the SUPARTZ arm dropped out before study conclusion. In the MD-Knee one patient experienced joint pain after the second intra-articular injection of MD-knee and decided to withdraw from the study, with knee pain regressing in 1 day without the need of any medicaments and no signs of joint effusion/inflammation, one patient experienced a direct blunt trauma in the knee after the second MD-knee injection and was then excluded from study prosecution and one patient was lost to followup. In the SUPARTZ group, one patient experienced an accidental fall with multiple contusions, involving studied knee, after the third injection of SUPARTZ and was then excluded from the study (Fig. 1).

Primary endpoint

Non-inferiority of LKI score at T3FU

LKI score was the same in the two groups at T0 (Student's *t* test: $p = 0.8871$) and at T3FU (Student's *t* test: $p = 0.3302$). Observed difference intra-groups (T3FU mean LKI - T0 mean LKI) was larger in absolute value in Group A (MD-Knee) than in Group B (SUPARTZ®), but this difference was not significant (Welch's test: $p = 0.3683$). The mean difference between Group A and Group B was equal to – 3.7778 - (–2.9483) = –0.8295, and the confidence interval (CI) 95 % of this difference ranged from – 2.6737 to +1.0147, while the standard error was 0.9110. Since the variances at T3FU did not differ between groups (F-test: $p = 0.7540$), the variance and the standard error pooled were used, keeping the non-inferiority limit by 24 % compared to the value measured in Group B, as established by the protocol. The precise difference between the average score was then – 1.2005, while the interval difference, taking into account the degrees of freedom of the system (dof = 54), was included with the 99 % confidence between – 4.47004 and +2.06904, and since the non-inferiority limit calculated for the differences between averages was +2.3503, we could conclude that the treatment with MD-Knee was not inferior of the treatment with SUPARTZ®, with a confidence level higher than 99 %. Table 2 – Fig. 2

Table 1 Patients' demographic characteristics at T0

	Group A (MD-Knee) = 32	Group B (SUPARTZ®) = 32
Age (years ± SD)	69.41 ± 8.42	69.97 ± 9.5
Women, n (%)	25 (86.2 %)	20 (64.5 %)
BMI (kg/m^2)	27.20 ± 3.78	27.3 ± 3.56
Kellgren and Lawrence, n (%)Grade II (%)	15 (51 %)	17 (55 %)
Kellgren and Lawrence, n (%)Grade III (%)	14 (49 %)	14 (45 %)
LKI ± SD	12.48 ± 2.63	12.6 ± 3.48
SF36 ± SD	91.41 ± 20.01	93.07 ± 17.3
Pain VAS (cm) ± SD	7.67 ± 1.41	7.42 ± 1.35

Data are mean ± *SD* Standard Deviation unless otherwise indicated. *BMI* Body Mass Index, *LKI* Lequesne Knee Index, *VAS* Visual Analogue Scale

Secondary endpoints

- *LKI variation inter- groups at T0* versus *T6FU*
  Repeated measures ANOVA of LKI showed a significant reduction intra-patient (F-test: $p < 0.01$), even assuming the non-sphericity of the data. It was observed no change due to membership in the treatment group (F-test: $p = 0.621$). Table 2 - Fig. 2
- *Pain VAS*
  Repeated measures ANOVA of VAS showed a intra-patient highly significant variation, while inter-groups variation ($p = 0.275$) and interaction (group x factor) ($p = 0.447$) are not significant. Therefore VAS variation does not seem to depend on the administered treatment. Table 2 – Fig. 3
- *SF36 questionnaire*
  Repeated measures ANOVA of SF36 questionnaire total score showed a significant change intra-patient (F-test: $p = 0.005$, without assuming the sphericity of the data), while no changes were observed due to treatment (F-test: $p = 0.462$) at T3FU and T6FU. Table 2 - Fig. 4
- *Pain Killer consumption (Rescue Medication)*
  Including dropouts, Acetaminophen was used by 13 of 29 patients (44,8 %) in Group A (MD-Knee) and by 12 of 31 patients (38,7 %) in Group B (SUPARTZ®). Acetominophen consumption during the trial did not change in the two Groups, considering both "only users" and "all patients" (Mann–Whitney test U: $p = 0.2198$ e $p = 0.9348$, respectively). Fig. 5a, b.

Safety

Adverse events (AE) observed by the investigators or reported by the patients spontaneously or following a non-

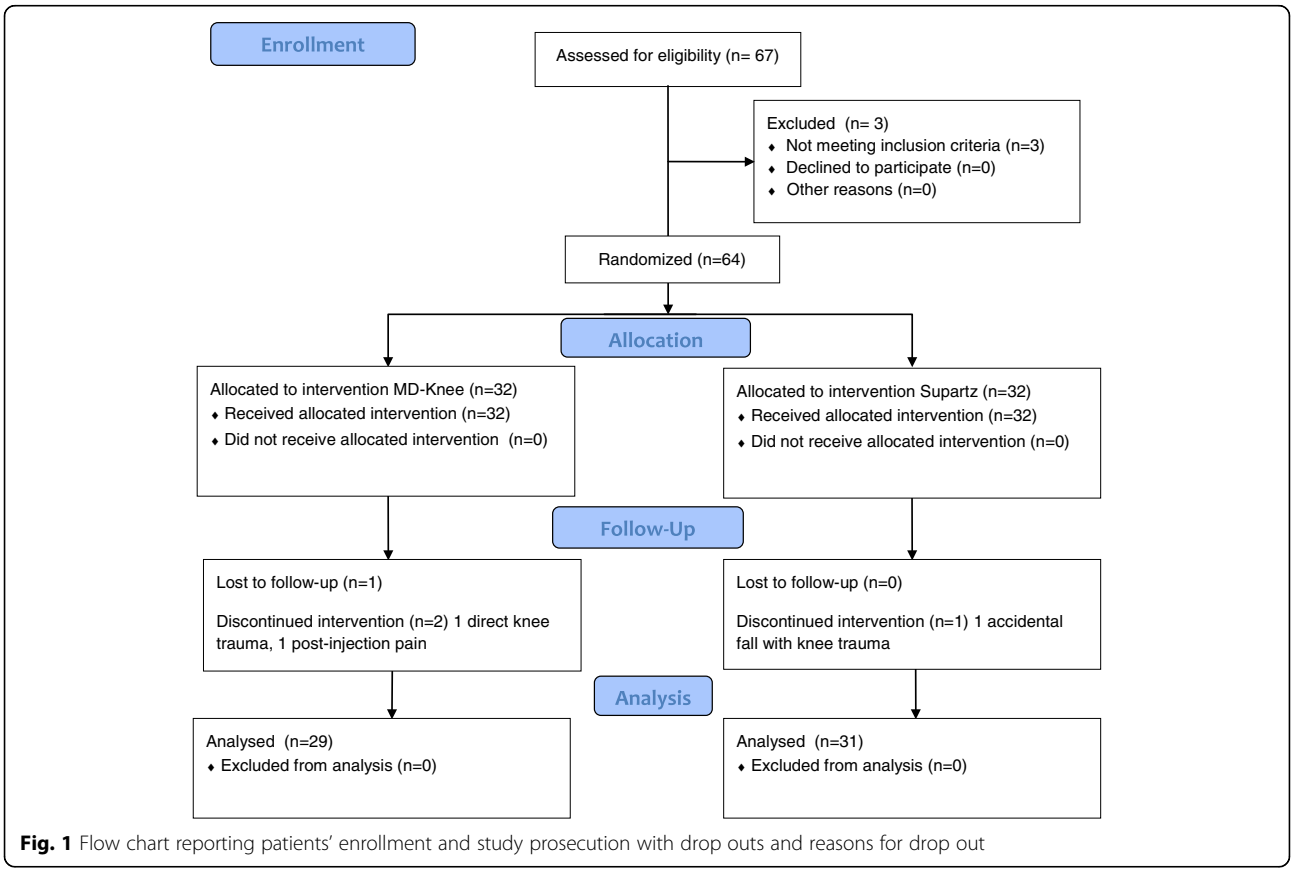

Fig. 1 Flow chart reporting patients' enrollment and study prosecution with drop outs and reasons for drop out

leading question, were investigated. Treatment with MD-Knee and with SUPARTZ® for up to 6 months was generally well tolerated. No systemic adverse events and septic complication were observed. Only one subject discontinued for a moderate post-injection reaction in Group A (MD-Knee) but symptoms disappeared without the need of medication. No joint effusion events were observed throughout the entire followup of patients in both groups.

Discussion

Intra-articular (IA) therapy in the treatment of OA knee is widespread in clinical practice, although much debated by the evidences of the most recent international recommendations. The IA therapy may consist of corticosteroids, of high or low molecular weight (MW) HA, of polynucleotited, pletelet-rich-plasma (PRP) or other substances including collagen extracts. Recent scientific evidences suggest that injecting treatment with porcin collagen could provide interesting improving clinical performances [16–19]. However IA therapy should be considered with the complex management of OA, such as medical and non- medical interventions. I The collagen administered at intra-articular level could stimulate and promote the healing process of the cartilage matrix, which is injured in the course of osteoarthritis, as demonstrated in animal models [17]. Collagen can promote repair processes of the cartilage matrix, interrupting the degenerative process and articular damage, which causes inflammation and pain.

In this double-blind, randomised, active-controlled clinical trial in patients affected by knee OA, five intra-articular injections of MD-Knee or sodium hyaluronate administered weekly are equally able to improve

Table 2 Data are mean ± SD (Standard Deviation) at T3FU and T6FU with *p* value

	T3 FU			T6 FU		
	Group A (MD-Knee)	Group B (SUPARTZ®)	*P*-value	Group A (MD-Knee)	Group B (SUPARTZ®)	*P*-value
LKI ± SD	8.59 ± 4.71	9.79 ± 4.43	0.33	9.12 ± 3.89	9.28 ± 4.28	0.621
Pain VAS ± SD	5.26 ± 2.52	5.13 ± 2.41	NE	5.42 ± 2.69	4.43 ± 2.63	0.275
SF36 ± SD	99.15 ± 8.95	101.32 ± 6.37	NE	88.37 ± 28.83	92.07 ± 23.37	0.462

NE Not evaluated

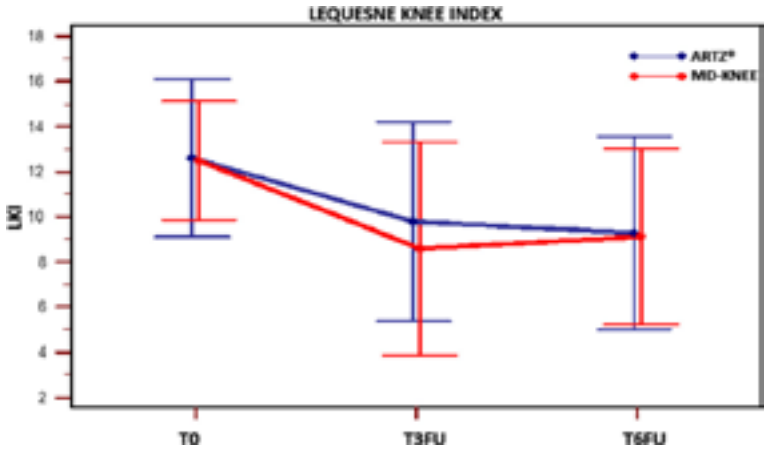

Fig. 2 Variation of LKI (Lequesne Knee Index) score intra-subject and inter-groups at time T0; T3FU; T6FU

function and reduce pain after 3 months till at least 6 months by the end of treatment. As shown VAS and LKI improved at T3FU and T6FU. SF36 questionnaire, and pain killer consumption did not change in both groups confirming non-inferiority hypothesis. We have to acknowledge limitations of this study. In this non inferiority prospective randomized controlled double blind study, for bio-ethical reasons, we have no placebo arm, therefore the confrontation was made between two active arms only. Also, followup time was limited to 6 months only, while longer followups are recommended for chronic pathologies such as OA.

Future trials should investigate the proportion of OARSI/OMERACT criteria responders which might be useful for an indirect comparison with other local or systemic treatments; also the effect on the progression of tissue damage could be looked into. The lack of a placebo control group is to be expected when IA injections of hyaluronic acid products are routinely used in clinical practice. A further issue concerns the nature of placebo for IA injections, ie. use of saline solution or sham injection. For these ethical and methodological reasons, it has been considered correct to compare MD-Knee with a marketed product, such as SUPARTZ®, that has been widely used in clinical practice and proved effective in previous studies. Moreover the lack of comparison with patients treated with other kind of HA (as high MW or cross-linked HA) doesn't allow us to draw final conclusion about the range of efficacy of MD-Knee Guna Medical Device, since the clinical equivalence of all HA products is not clear. Nevertheless a favourable feature of this trial is assessing OA knee symptoms effectiveness through several different measures, providing a wide clinical evaluation. Beside all Lequesne's items showing a similar advantage for both groups. Further studies are warranted in order to verify whether the symptomatic effect of MD-Knee is associated with a halting of knee OA progression.

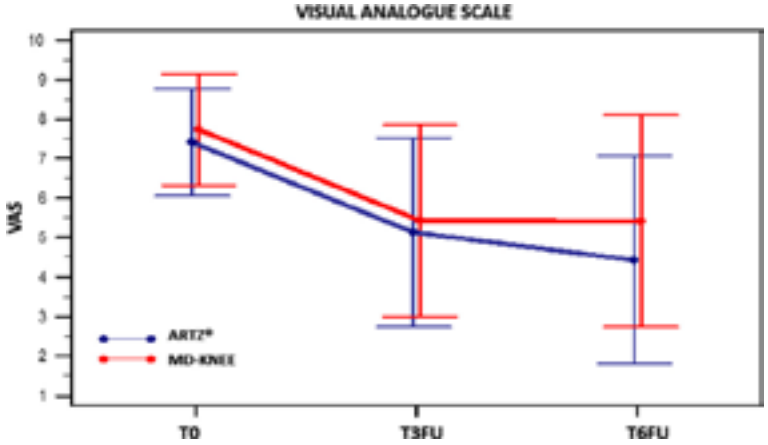

Fig. 3 Visual Analogue Scale (VAS) at time T0; T3FU; T6FU for Group ARTZ® and in Group MD-Knee

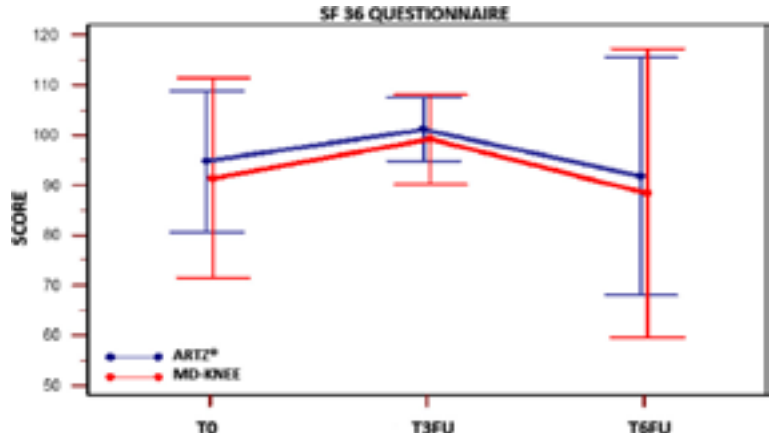

Fig. 4 SF36 questionnaire. Score at time T0; T3FU; T6FU for Group ARTZ®and Group MD-Knee



Fig. 5 a Pain Killer consumption (days), in users only, in both groups. **b** Pain Killer consumption (days),in all subject, in both groups

Conclusion

This trial shows that MD-Knee preparation is effective on knee OA symptoms over 6 months after a 5-week injection course, and it is equally effective in improving clinical performance as assessed through LKI, VAS, SF36 questionnaire and Pain Killer consumption, as the reference HA formulation.

MD-Knee and SUPARTZ® were equally well tolerated both locally and at a systemic level, therefore showing a satisfactory safety profile.

The reduced cost of MD-Knee compared to low or high MW HA could allow wider use of IA therapy, resulting in a NSAIDs intake reduction, as well as social cost reduction due to working days lost and caregivers time off work.

Competing interest

All authors state that Guna S.p.a did not participate in the interpretation of data, in the writing of the manuscript, nor in the decision to submit the manuscript for publication. The authors declare no conflict of interest with respect to the contents of this article.

Authors' contribution

LSMM and AM contributed to the ideation of the protocol and to data management and analysis, as well as to text drafting. EB and UM contributed to the study by recording patients' data and by performing intra-articular injections respectively, and both contributed to text drafting. All authors have read and approved the final version of the manuscript.

Acknowledgments

The study was funded by Guna S.p.a., Milan, Italy. We wish to thank V. Miranda (Clinical Research Unit Guna S.p.a Milan-Italy) for his helpful scientific support. We also thank M. Nichelatti for the statistical analysis, M. Campanella (Clinical Research Unit Guna S.p.a Milan-Italy) for her technical support in data management, C. De Lorenzo for her support in the questionnaires administration and F. Melzi for her linguistic assistance.

Author details

[1]Department of Internal Medicine, "Regina Apostolorum" Hospital, Via S. Francesco 50, Albano Laziale, Rome, Italy. [2]Operative Unit of Rheumatology "S.Pietro–Fatebenefratelli" Hospital, Via Cassia 600, 00189, Rome, Italy.

Received: 5 May 2015 Accepted: 14 February 2016
Published online: 27 February 2016

References

1. Pereira D, Peleteiro B, Araujo J, et al. The effect of osteoarthritis definition on prevalence and incidence estimates: a systematic review. Osteoarthr Cartil. 2011;19:1270–85.
2. Bijlsma JW, Berenbaum F, Lafeber FP. Osteoarthritis: an update with relevance for clinical practice. Lancet. 2011;377:2115–26.
3. Dougados M, Hochberg MC. Management of osteoarthritis. In: Hochberg MC, Silman AJ, Smolen JS, Weinblatt ME, Weisman M, editors. Rheumatology. 5th ed. Philadelphia: Mosby/ Elsevier; 2011. p. 1793–9.
4. Wang CT, Lin J, Chang CJ, Lin YT, Hou SM. Therapeutic effects of hyaluronic acid on osteoarthritis of the knee. A meta-analysis of randomized controlled trials. J Bone Joint Surg Am. 2004;86-A:538–45.
5. Bellamy N, Campbell J, Robinson V, Gee T, Bourne R, Wells G. Viscosupplementation for the treatment of osteoarthritis of the knee. Cochrane Database Syst Rev. 2006;2:CD005321.
6. Goldberg VM, Buckwalter JA. Hyaluronans in the treatment of osteoarthritis of the knee: evidence for disease-modifying activity. Osteoarthr Cartil. 2005; 13(3):216–24. Review.
7. Divine JG, Shaffer MD. Use of viscosupplementation for knee osteoarthritis: an update. Curr Sports Med Rep. 2011;10:279–84.
8. Becker LC, Bergfeld WF, Belsito DV, Klaassen CD, Marks JG, Shank RC, et al. Final report of the safety assessment of hyaluronic acid, potassium hyaluronate, and sodium hyaluronate. Int J Toxicol. 2009;28:5–67.
9. Wu JJ, Shih LY, Hsu HC, Chen TH. The double-blind test of sodium hyaluronate (ARTZ) on osteoarthritis knee. Zhonghua Yi Xue Za Zhi. 1997;59:99–106.
10. Sun SF, Chou YJ, Hsu CW, Chen WL. Hyaluronic acid as a treatment for ankle osteoarthritis. Curr Rev Musculoskelet Med. 2009;2(2):78–82.
11. Migliore A, Granata M. Intra-articular use of hyaluronic acid in the treatment of osteoarthritis. Clin Interv Aging. 2008;3(2):365–9.
12. Curran MP. Hyaluronic acid (Supartz®): a review of its use in osteoarthritis of the knee. Drugs Aging. 2010;27(11):925–41.
13. Strand V, Conaghan PG, Lohmander LS, et al. An integrated analysis of five double-blind, randomized controlled trials evaluating the safety and efficacy of a hyaluronan product for intra-articular injection in osteoarthritis of the knee. Osteoarthr Cartil. 2006;14(9):859–66.
14. Goldberg VM, Goldberg L. Intra-articular hyaluronans: the treatment of knee pain in osteoarthritis. J Pain Res. 2010;3:51–6.
15. Sun SF, Hsu CW, Hwang CW, et al. Hyaluronate improves pain, physical function and balance in the geriatric osteoarthritic knee: a 6-month follow-up study using clinical tests. Osteoarthr Cartil. 2006;14(7):696–701.
16. Di Cesare ML, Micheli L, Zanardelli M, Ghelardini C. Low dose native type II collagen prevents pain in a rat osteoarthritis model. BMC Musculoskelet Disord. 2013;14:228.
17. Naraoka T, Ishibashi Y, Tsuda E, Yamamoto Y, Kusumi T, Toh S. Periodic knee injections of collagen tripeptide delay cartilage degeneration in rabbit experimental osteoarthritis. Arthritis Res Ther. 2013;15(1):R32.
18. Xiao D, Hu J, Chen K, Man C, Zhu S. Protection of articular cartilage by intra-articular injection of NEL-like molecule 1 in temporomandibular joint osteoarthritis. J Craniofac Surg. 2012;23(1):e55–8.
19. Milani L. Un nuovo e raffinato trattamento iniettivo delle patologie algiche dell'Apparato locomotore. Le proprietà bio-scaffold del collagene e suo utilizzo clinico. La Med Biol. 2010;3:3–15.
20. Pham T, van der Heijde D, Altman RD, Anderson JJ, Bellamy N, Hochberg M, et al. OMERACT-OARSI initiative: osteoarthritis research society international set of responder criteria for osteoarthritis clinical trials revisited. Osteoarthr Cartil. 2004;12(5):389–99.

Submit your next manuscript to BioMed Central and we will help you at every step:

- We accept pre-submission inquiries
- Our selector tool helps you to find the most relevant journal
- We provide round the clock customer support
- Convenient online submission
- Thorough peer review
- Inclusion in PubMed and all major indexing services
- Maximum visibility for your research

Submit your manuscript at
www.biomedcentral.com/submit

BioMed Central

Da: La Medicina Biologica. 2013/2; 11-12.

APPLICAZIONE E VERIFICA DI EFFICACIA DELLE INIEZIONI DI GUNA COLLAGEN MDs NELLA GONARTROSI

Boshnakov D.

– *Clinical Assessment* presentato alle XIX Giornate Bulgare di Ortopedia e Traumatologia - Tryavna (settembre 2012).

Sede sperimentale: Ospedale Universitario St. Anna, Varna (Bulgaria).
Patologia considerata: gonartrosi.

Outcomes:
1) valutazione del dolore a riposo e durante il movimento
(VAS = 0 -10);
2) valutazione dell'Indice algofunzionale di Lequesne circa:
a) dolore durante la marcia; b) massima distanza percorribile
in mt; c) attività quotidiane;
3) valutazione dell'efficacia del trattamento da parte dei pazienti.

Criteri di inclusione/esclusione: non dichiarati.

Pazienti inclusi: 14 (8 M, 6 F; età 51-72 aa).

Trattamento: **MD-Knee**, 1 fiala + **MD-Muscle**, 1 fiala: 2 iniezioni intra-articolari e peri-articolari/settimana x 2 settimane consecutive + 1 iniezione intra-articolare e peri-articolare/ settimana x le successive 6 settimane (totale: 10 trattamenti in 2 mesi).

Risultati
1) Dolore a riposo: VAS da 2,85 inizio trattamento (dolore moderato) a 0,95 al termine (dolore assente) (TAB. 9).
2) Dolore durante il movimento: VAS da 7,3 inizio trattamento (dolore insopportabile) a 3,5 (N.d.A.: arrotondamento per eccesso) al termine trattamento (moderato/severo) (TAB. 10).
3) Indice algofunzionale di Lequesne: da 1,6 inizio trattamento a 1,1 termine trattamento (TAB. 11); massima distanza percorribile da 100-300 mt prima del trattamento (punteggio 5,2) a 400-700 mt dopo il trattamento (punteggio 3,6) (TAB. 12).

– **Conclusioni dell'autore**
1) Le iniezioni intra-articolari dei *Collagen*MDs utilizzati migliorano:
a) il dolore localizzato;
b) il dolore durante il movimento;
c) la mobilità articolare.
2) Le iniezioni intra- e peri-articolari migliorano l'attività funzionale e la qualità di vita dei pazienti.
3) Le iniezioni dei *Collagen* MDs utilizzati sono un metodo nuovo ed efficace nella terapia della gonartrosi.

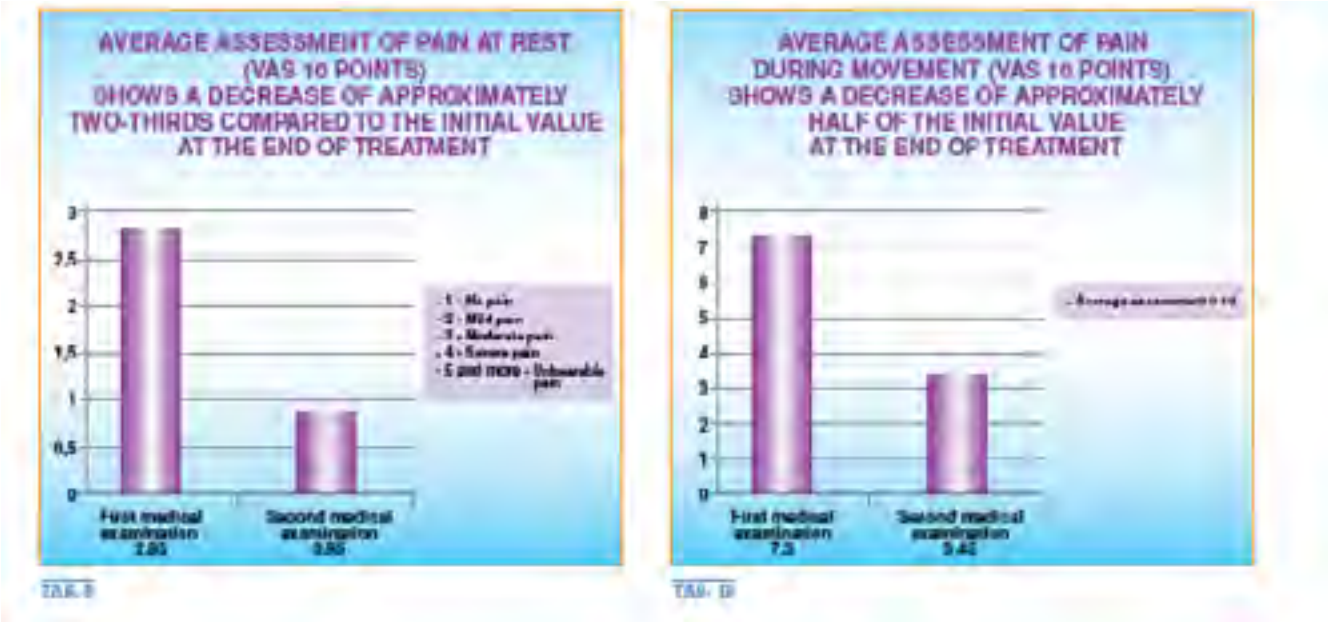

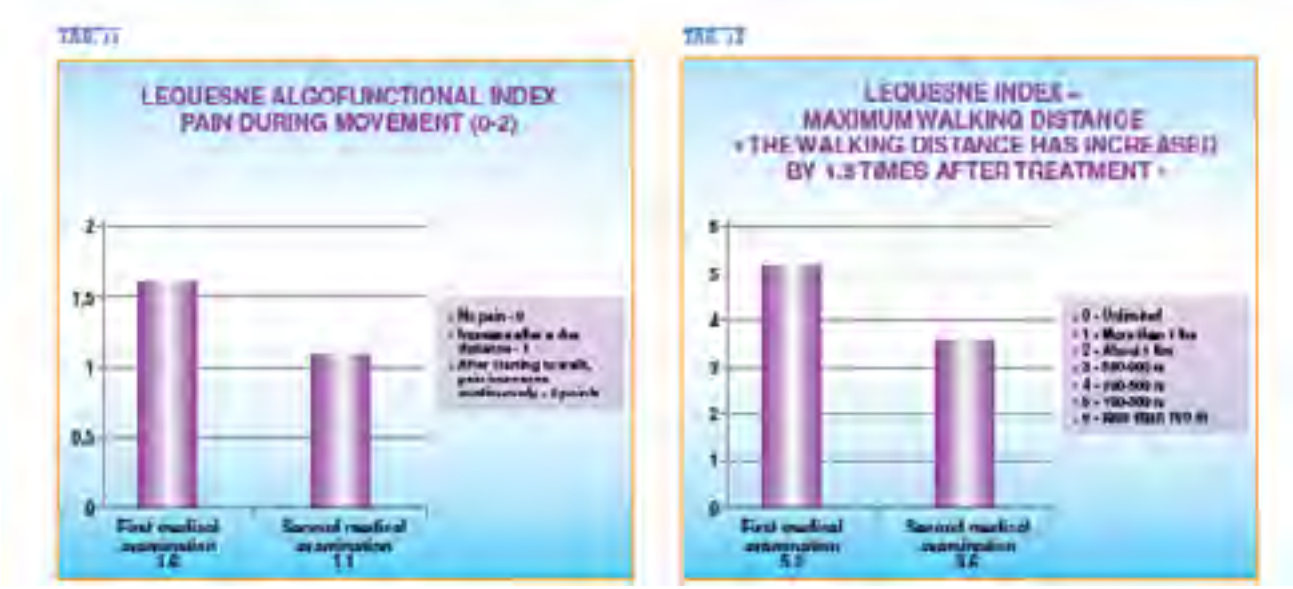

Estratto da:
Milani L. I COLLAGEN MEDICAL DEVICES NEL TRATTAMENTO LOCALE DELLE ARTRO-REUMOPATIE ALGICHE – RASSEGNA DEGLI STUDI CLINICI E CLINICAL ASSESSMENT 2010-2012. La Medicina Biologica. 2013/2; 11-12.

Da: La Medicina Biologica. 2013/2; 11-12.

APPLICAZIONE E VERIFICA DI EFFICACIA DELLE INIEZIONI DI GUNA COLLAGEN MDs NELLA GONARTROSI

Boshnakov D.

– *Clinical Assessment* presentato alle XIX Giornate Bulgare di Ortopedia e Traumatologia - Tryavna (settembre 2012).

Sede sperimentale: Ospedale Universitario St. Anna, Varna (Bulgaria).
Patologia considerata: gonartrosi.

Outcomes:
1) valutazione del dolore a riposo e durante il movimento
(VAS = 0 -10);
2) valutazione dell'Indice algofunzionale di Lequesne circa:
a) dolore durante la marcia; b) massima distanza percorribile
in mt; c) attività quotidiane;
3) valutazione dell'efficacia del trattamento da parte dei pazienti.

Criteri di inclusione/esclusione: non dichiarati.

Pazienti inclusi: 14 (8 M, 6 F; età 51-72 aa).

Trattamento: **MD-Knee**, 1 fiala + **MD-Muscle**, 1 fiala: 2 iniezioni intra-articolari e peri-articolari/settimana x 2 settimane consecutive + 1 iniezione intra-articolare e peri-articolare/ settimana x le successive 6 settimane (totale: 10 trattamenti in 2 mesi).

Risultati
1) Dolore a riposo: VAS da 2,85 inizio trattamento (dolore moderato) a 0,95 al termine (dolore assente) (TAB. 9).
2) Dolore durante il movimento: VAS da 7,3 inizio trattamento (dolore insopportabile) a 3,5 (N.d.A.: arrotondamento per eccesso) al termine trattamento (moderato/severo) (TAB. 10).
3) Indice algofunzionale di Lequesne: da 1,6 inizio trattamento a 1,1 termine trattamento (TAB. 11); massima distanza percorribile da 100-300 mt prima del trattamento (punteggio 5,2) a 400-700 mt dopo il trattamento (punteggio 3,6) (TAB. 12).

– **Conclusioni dell'autore**
1) Le iniezioni intra-articolari dei *Collagen*MDs utilizzati migliorano:
a) il dolore localizzato;
b) il dolore durante il movimento;
c) la mobilità articolare.
2) Le iniezioni intra- e peri-articolari migliorano l'attività funzionale e la qualità di vita dei pazienti.
3) Le iniezioni dei *Collagen* MDs utilizzati sono un metodo nuovo ed efficace nella terapia della gonartrosi.

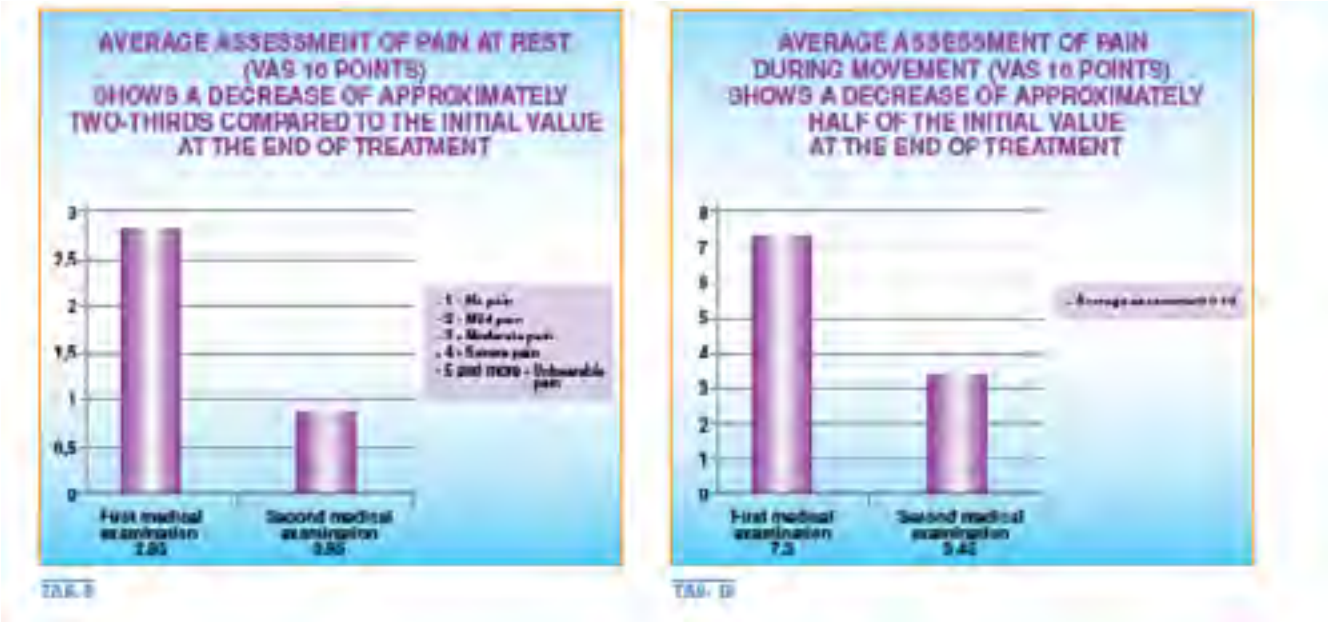

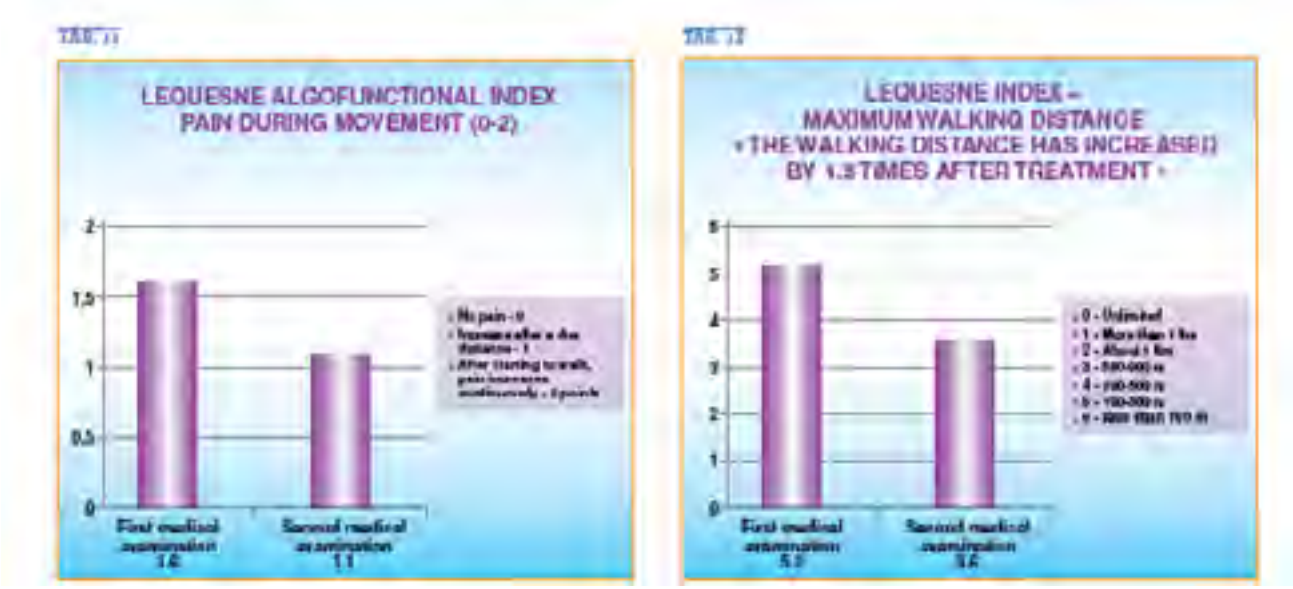

Estratto da:
Milani L. I COLLAGEN MEDICAL DEVICES NEL TRATTAMENTO LOCALE DELLE ARTRO-REUMOPATIE ALGICHE – RASSEGNA DEGLI STUDI CLINICI E CLINICAL ASSESSMENT 2010-2012. La Medicina Biologica. 2013/2; 11-12.

CLINICAL

M. Ottaviani

TRATTAMENTO DELLE PATOLOGIE ARTICOLARI CON *COLLAGEN* MEDICAL DEVICES

– STUDIO CLINICO SU 257 PAZIENTI

TREATMENT OF THE ARTICULAR PATHOLOGIES WITH COLLAGEN MEDICAL DEVICES

– CLINICAL STUDY IN 257 PATIENTS

RIASSUNTO

Il collagene è la principale proteina strutturale extracellulare presente nei Tessuti connettivo ed osseo della maggior parte degli animali. Nell'uomo la sua sintesi inizia a diminuire mediamente intorno al 50° anno di età, con la conseguente evoluzione verso quadri di degenerazione cartilaginea e tendinea e l'inevitabile sviluppo di artrosi e tendinopatie. Dal momento che queste forme degenerative sono assai frequenti e sfociano spesso in quadri sintomatologici le cui principali caratteristiche sono dolore e rigidità articolare, ben si comprende l'importanza di poter disporre di strumenti terapeutici che consentano al medico non solo di limitare questa evoluzione degenerativa, ma anche, in determinati casi, di indurre la regressione di tali processi.
Questo lavoro nasce dall'osservazione di 257 pazienti affetti da patologie articolari e tendinee di frequente riscontro nella pratica clinica, tutti trattati mediante la somministrazione intra- e peri-articolare esclusivamente con i *Collagen* Medical Devices.
I dati sono stati rilevati attraverso Questionari di autovalutazione validati dall'O.M.S. che hanno consentito di evidenziare una significativa efficacia di questi presidi nel circoscrivere i problemi di degenerazione articolare e tendinea.

PAROLE CHIAVE

COLLAGEN MEDICAL DEVICE, COLLAGENE, ARTROSI, TENDINOPATIA, DOLORE

SUMMARY: Collagen is the main extracellular structural protein which is to be found in Connective Tissue and Bone Tissue of most animals. In humans aged about 50 years its synthesis begins to reduce, with the consequent cartilage and tendon degeneration and the unavoidable development of osteoarthritis and tendonitis.
Since these degenerative pathologies are very frequent and evolve in pain and joint stiffness, it is of extreme importance to have tools helping the Medical Doctors not only to limit this degenerative evolution, but also, in certain cases, to induce its regression.
This study was conducted on 257 patients with joint and tendon disorders (Impingement Syndrome, Shoulder Tendinopathy, Hip Arthritis, Knee Arthritis, Rizoartrosis, Achilles Tendinopathy) frequently reflected in clinical evidence, such as pain and joint stiffness; they were all treated exclusively with local injections of Collagen Medical Devices. The data were collected through self-assessment Scales, validated by W.H.O., and the results have underlined a significant usefulness of the Collagen MD in containing the problems of degeneration of the articular Apparatus.

KEY WORDS: COLLAGEN MEDICAL DEVICE, COLLAGEN, OSTEOARTHRITIS, TENDON DEGENERATION, PAIN

INTRODUZIONE

Il **collagene** è una glicoproteina caratterizzata da una struttura in cui si ripete un **modulo base** semplice: più molecole di collagene si uniscono a formare una fibrilla collagene; questa unione avviene con la modalità di "slittamento" di ogni singola molecola su quella superiore pari ad ¼ della propria lunghezza.

Si viene così a costituire una sorta di *muro* in cui i singoli mattoni costitutivi sono sfasati tra loro in modo da produrre una notevole resistenza sia nei confronti delle forze tangenziali incidenti, sia nei confronti delle forze perpendicolari incidenti (FIG. 1).
– Questa caratteristica disposizione fornisce alla struttura collagenica una notevole robustezza in termini di **resisten-**

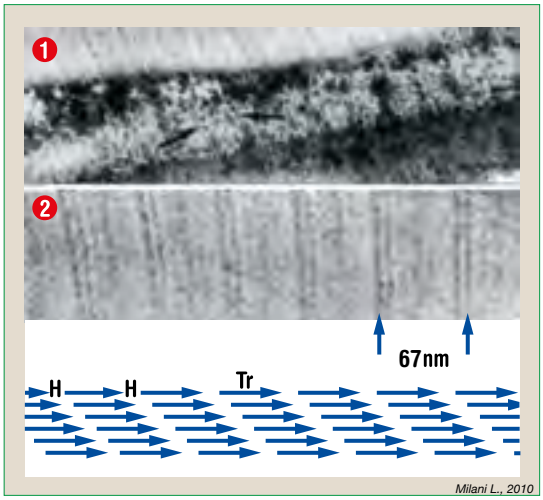

FIG. 1

Struttura del collagene.
1: Zuccheri legati al collagene. Correlazione dello zucchero (precipitazioni nere) **alla periodicità delle fibrille collagene** (ME 112.000X)**;**
2: Sezione di fibrilla collagene (ME 240.000X)**.**
Un ciclo di 67 nm (670 A) **si forma sulla base di molecole di collagene ogni volta *slittate* di ¼ della propria lunghezza.**

– *In* Milani L. Voce bibliografica 8.

FIG. 2

Apparato di Contenzione Extra-articolare.

– *Da* Milani L. Voce bibliografica 8.

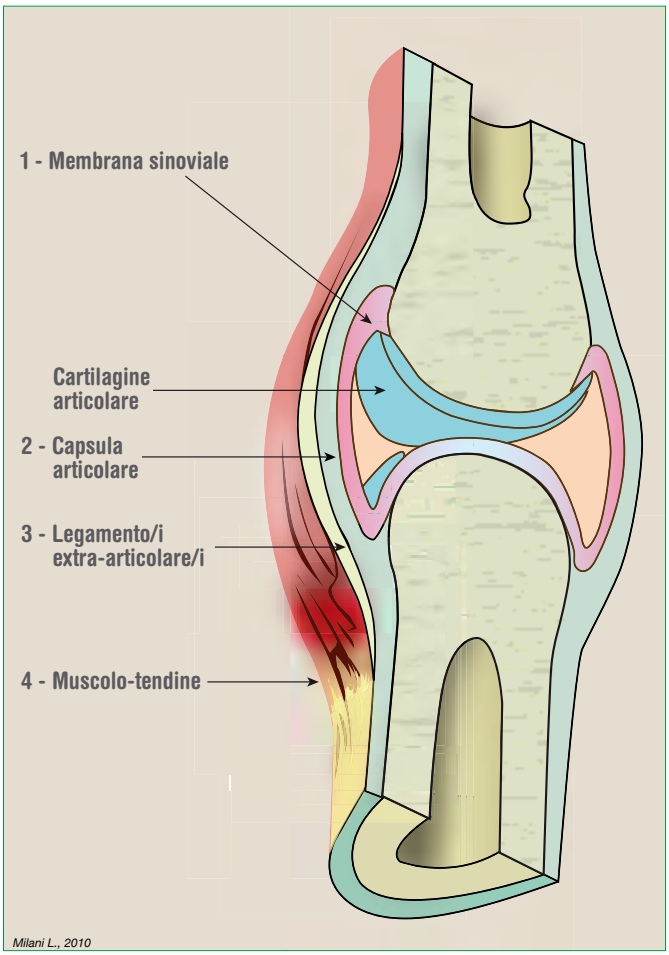

za, **estensibilità** ed **incomprimibilità**, ma al tempo stesso vengono assicurate **plasticità**, **flessibilità**, **possibilità di torsione** e **grande resistenza** al carico.

Quasi tutte le articolazioni, per essere funzionali, devono possedere due caratteristiche apparentemente contrastanti: stabilità e mobilità.

I sistemi di **stabilizzazione articolare** sono rappresentati da strutture che definiscono il **Comparto Extra-articolare** ed il **Comparto Intra-articolare**; il collagene è abbondantemente presente in entrambe queste strutture.

– Il Comparto Extra-articolare è rappresentato da legamenti, capsula articolare, tendini e muscoli; il Comparto Intra-Articolare è costituito da legamenti (solo per le articolazioni di ginocchio e anca) e da cartilagine articolare (FIG. 2).

Una delle cause più importanti di dolore distrettuale articolare è la **lassità** delle strutture di stabilizzazione intra- ed extra-articolari; i sistemi di contenimento lassi producono **ipermobilità articolare**, soprattutto in direzioni ed angolature non fisiologiche che da un lato usurano precocemente ed ulteriormente i sistemi di contenimento stessi, e dall'altro operano verso una progressiva degenerazione cartilaginea.

Il supporto meccanico fornito dal collagene rappresenta un'efficace impalcatura naturale di sostegno.

Nell'uomo la biosintesi di collagene inizia a ridursi dai 55-60 anni di vita (FIG. 3); da quest'età si assiste al deperimento quantitativo e qualitativo delle strutture articolari.
In particolare, per quanto concerne l'Apparato locomotore, le superfici cartilaginee si assottigliano e degenerano sviluppando artrosi, mentre le strutture tendinee e legamentose diventano meno elastiche e vanno incontro a quadri di tendinosi e tendinopatie di vario grado.

Spesso nelle patologie dell'Apparato locomotore, l'evidenza diagnostica strumentale (Rx, ecografia, ecc.) non corrisponde a quella clinica.
– Già nel 1954 Lucherini e Coll. distinguevano tra Artrosi STATO e Artrosi MALATTIA.

Col termine **Artrosi Stato** si intende il fisiologico quadro di invecchiamento articolare età-correlato; si tratta di una condizione parafisiologica che non determina alcun quadro clinico e che viene spesso riscontrata occasionalmente-nell'ambito di un'indagine strumentale effettuata per altri motivi (es. traumatismo).

Tuttavia, quando l'artrosi dà segno di sé provocando i caratteristici sintomi d'e-

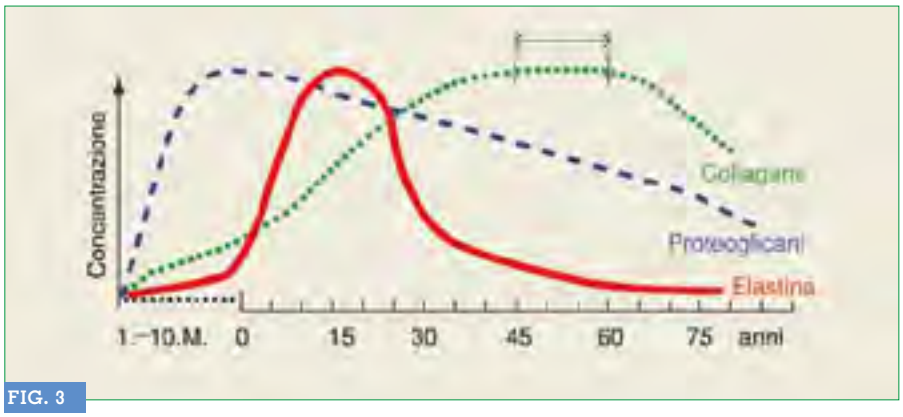

FIG. 3

Biosintesi di collagene, proteoglicani ed elastina correlati all'età.

– *In* Heine H., modificato da Milani L. Voce bibliografica 8.

sordio, quali *stiffness* ed algie articolari, allora si parla di Artrosi Malattia.

Gli osteofiti sono proliferazioni irregolari del Tessuto osseo, a forma di becco o di cresta, che si formano in prossimità di articolazioni alterate da processi patologici di varia natura, ma soprattutto in caso di artrosi; la loro presenza può comportare disturbi di vario tipo, con limitazione dei movimenti dell'articolazione o compressione e irritazione delle strutture vicine, particolarmente i rami nervosi o le inserzioni tendinee.
Gli osteofiti rappresentano il tentativo che il Tessuto osseo attua per ampliare la superficie dei capi articolari, laddove questi sono degenerati dall'artrosi, nel tentativo di stabilizzare l'articolazione (FIG. 4).



FIG. 4

Quadro Rx della colonna L-S di un individuo gravemente lombalgico senza alterazioni scheletriche artrosiche (1); di una colonna L-S con importanti segni radiologici di degenerazione artrosica (2) in paziente asintomatico; osteofiti (3).

Spesso – inoltre – si rinvengono quadri ecografici o di *imaging* RMN in cui si evidenziano lesioni tendinee anche complete o multiple, pur in presenza di una sintomatologia scarsa o nulla; d'altro canto, esistono situazioni in cui l'integrità tendinea coincide con un quadro algico e di impotenza funzionale molto accentuata.

Per quanto riguarda il sotto-Apparato tendineo-legamentoso, possiamo distinguere dal punto di vista anatomo-patologico tra tendiniti o tenosinoviti, tendinosi e lesioni tendinee di vario grado.

– Le tendiniti o tenosinoviti sono quadri infiammatori del tendine ed, eventualmente, della sua guaina, in presenza o meno di versamento peritendineo; possono essere conseguenza sia di un evento traumatico, sia di un sovraccarico funzionale.

Quando in un quadro di flogosi iniziano i processi riparativi dell'elemento colpito, il tessuto cicatriziale che si forma è un connettivo privo delle caratteristiche di elasticità e di resistenza tipiche del tendine nativo; ciò rende la struttura più esposta a rischi di rottura parziale o completa.
– Per questo motivo, un processo infiammatorio a carico di una struttura tendineo-legamentosa non va sottovalutato, ma – piuttosto – tenuto sotto stretto controllo ed arginato quanto prima.

Anche sulla base della nostra esperienza, possiamo sicuramente affermare che non sempre l'evidenza clinica e quella diagnostica coincidono.

In Italia l'artrosi rappresenta il **72,6%** delle malattie reumatiche ed è responsabile del **70%** dei casi di dolore cronico.
L'approccio terapeutico possibile nei confronti dell'artrosi, così come della patologia tendinea, può essere di vario tipo:
– educativo
– farmacologico
– riabilitativo
– chirurgico.

L'approccio educativo è rappresentato dal miglioramento dello stile di vita che comprende interventi di educazione sanitaria, l'impiego di tutori laddove necessari ed un eventuale calo ponderale.

I farmaci convenzionali impiegati nel trattamento dell'artrosi e delle tendinopatie (FANS, COXIB, Paracetamolo, Steroidi, Oppioidi) hanno azione sintomatica e vengono impiegati sia a livello sistemico sia localmente (es. infiltrazioni steroidee intra-articolari).
Esistono alcuni altri medicinali, la cui reale efficacia non viene riconosciuta da tutti gli Autori, che produrrebbero una lenta azione di condroprotezione: si tratta di glucosamina-solfato, condroitin-solfato ed acido ialuronico.
È indubbio che l'impiego locale e – quindi – mediante infiltrazione intra-articolare dell'acido ialuronico amplifichi la sua efficacia; il trattamento – in questo caso – viene definito "visco-supplementazione" e determina un effetto lubrificante ed ammortizzante.

Fino a non molti anni fa l'artrosi veniva considerata una malattia degenerativa progressiva; successivamente, con l'impiego degli "Integratori cartilaginei", è iniziata una campagna preventiva nei confronti della progressione dell'artrosi.
– Da qualche anno la *Low Dose Medicine* consente di affermare che l'artrosi possa essere considerata un processo reversibile, almeno parzialmente.
In considerazione del continuo aumento dell'età media della popolazione è evidente che poter disporre di strumenti in grado di mantenere elevati gli standard qualitativi della vita nonostante il *chrono-aging* rappresenti un'importante conquista.

Localizzazione	M	F	Numero totale	Età media anni	*Range* anni
SPALLA e ARTO SUPERIORE	30%	70%	**147**	53,5	34-78
GINOCCHIO	66%	34%	**53**	67,5	55-82
ANCA	30%	70%	**30**	67	53-78
ACHILLEO	20%	80%	**27**	43,3	32-63

TAB. 1

Casistica generale. Distribuzione dei pazienti per sesso ed età.

I ***Collagen* Medical Devices** sono prodotti iniettabili costituiti da **collagene** di origine suina (i tessuti di suino possiedono un elevato contenuto in collagene) e da una sostanza definita *ancillare* o veicolante, di origine vegetale o minerale, caratterizzata da un particolare tropismo per gli specifici distretti articolari.

Grazie ad un processo di filtrazione tangenziale, associato a sterilizzazione ed al controllo del peso molecolare, si ottiene un prodotto puro e con caratteristiche chimico-fisiche standardizzate.

Poter disporre dei *Collagen* Medical Devices che possono essere iniettati localmente è un fattore determinante nel processo di riparazione che segue l'intervento anti-infiammatorio.

Gli elementi di sostegno articolare lassi provocano la stimolazione di nocirecettori locali, oltre a tensioni e sollecitazioni eccessive: questo spiega perché il rinforzo di queste strutture non è solo **rigenerativo**, ma anche **antalgico**.

– Queste caratteristiche si traducono direttamente in proprietà organolettiche: il collagene è uno **strutturante** di **tessuto** (proteina strutturale) e possiede – inoltre – anche qualità lubrificanti.

– Su queste basi si fonda la sostanziale differenza tra le proprietà del collagene e quelle dell'acido ialuronico.
Quest'ultimo è solo un lubrificante (alta viscosità) della cavità articolare, che agisce esclusivamente nel Comparto Intra-articolare, prevalentemente nelle grandi articolazioni.

FIG. 5

Casistica generale. – Numero ed età media dei pazienti inclusi nello studio per singola patologia considerata.

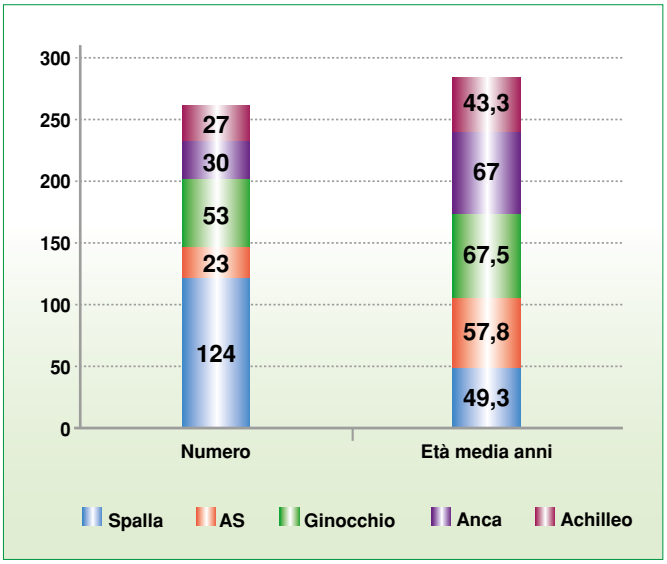

Il collagene agisce anche e prevalentemente sulle strutture del Comparto Extra-articolare (capsula, legamenti, tendini) di piccole, medie e grandi articolazioni.

Inoltre l'acido ialuronico è efficace nei casi di modesta e media gravità clinica, mentre il collagene è efficace anche nei casi più gravemente compromettenti la motricità del paziente: *rimette al proprio posto i mattoni dove il muro era sbrecciato.*

– I *Collagen* Medical Devices possono essere utilizzati da soli o in associazione domiciliare con farmaci, sia convenzionali, sia *low dose*; inoltre nel programma terapeutico possono esservi associati altri trattamenti, sia di tipo farmacologico sistemico, sia di tipo riabilitativo.

MATERIALI E METODI

In questo studio clinico sono stati inclusi **257 pazienti** (36,5% M; 63,5% F).
L'età media era di 58,7 anni, con *range* 32-82 anni.
In TAB. 1 sono esposti i Distretti articolari considerati e trattati e le relative caratteristiche epidemiologiche della casistica.

In particolare, a motivo del tipo di Scala valutativa utilizzata, il Gruppo "Spalla e Arto Superiore (AS)" comprendeva **124** pazienti con patologie strettamente localizzate alla spalla (Sindrome da conflitto della cuffia dei rotatori, con possibili lesioni tendinee); i restanti **23** erano variamente distribuiti tra rizoartrosi, epicondiliti e cisti tendinee del polso.
Per questo motivo, si è deciso di analizzare i risultati di questi due sotto-Gruppi in modo indipendente (FIG. 5).

Per quanto riguarda il Gruppo "Ginocchio", tutti i **53** casi trattati erano stati classificati come gonartrosi di stadio I,II e III della Scala radiologica di Kellgren Lawrence.

Nel Gruppo "Anca", le articolazioni coxo-femorali trattate erano affette da co-

xartrosi primitiva di lieve e media entità (I e II stadio); in questo Gruppo (**30** pazienti), è stata presa in considerazione anche la complessione del paziente, includendo nello studio solo individui dal fisico normale, in modo da consentire all'ago impiegato di raggiungere la zona peri-capsulare.

Nell'ambito del Gruppo "Achilleo", tutti i casi trattati erano rappresentati da tendinopatie dell'Achilleo mono e/o bilaterali; in questo distretto, sono stati trattati anche **11** casi di tendinite con essudato documentato ecograficamente.

A tutti i pazienti è stato presentato il tipo di trattamento che veniva loro proposto, le sostanziali differenze che questo avrebbe comportato rispetto ad un analogo trattamento infiltrativo con acido ialuronico o altri medicinali *low dose*, ed è stato fatto firmare il consenso informato.

I rilievi clinici e sintomatologici dei pazienti inclusi sono stati raccolti mediante Questionari di valutazione riconosciuti dall'O.M.S., in particolare:

- il sintomo Dolore è stato quantificato mediante una Scala visuale a 5 punti, in cui "0" = assenza di dolore e "5" = dolore insopportabile;
- D.A.S.H. *(Disability for Arm, Shoulder and Hand)* per la spalla, il gomito e la mano-polso (*range* 0-100 dove 0 corrisponde ad assenza di disabilità) (TAB. 2);
- *Oxford Knee Score* per il ginocchio (*range* 48-0, dove 48 corrisponde ad assenza di disabilità) (TAB. 3);
- *Oxford Hip Score* per l'anca (*range* 48-0, dove 48 corrisponde ad assenza di disabilità) (TAB. 4);
- VISA-A *(Victorian Institute of Sport Assesment – Achilleus)* per il tendine Achilleo (*range* 68-0, dove 68 corrisponde ad assenza di disabilità) (TAB. 5).

I Questionari sono compilati dal paziente; il Questionario dedicato è stato somministrato alla **prima visita** ed alla **fine del trattamento**.

Ai pazienti sono state somministrate infiltrazioni **intra-articolari** (spalla, gomito, polso, mano e ginocchio), **peri-capsulari** (anca) e **locali** (tendini) utilizzando **i corrispondenti MDs**; sono state utilizzate siringhe monouso da 5 cc, aghi 23G x 1-1/2 - mm 0,60 x 40 per la infiltrazione in anca, ginocchio e spalla, o aghi 26G x 1/2 - mm 0,40 x 16 per la infiltrazione nella/nel mano, polso, gomito e piede.

Prima della somministrazione, la cute è stata detersa mediante un prodotto liquido a base di sale quaternario di ammonio.

– Nei distretti dove la somministrazione è stata effettuata per via intra-articolare, sono stati impiegati guanti sterili chirurgici; la pulizia dell'area di inoculazione è stata particolarmente accurata ed effettuata mediante garze sterili imbibite con Betadine chirurgico.
In alcuni distretti, particolarmente ricchi di terminazioni nervose sensitivo-dolorifiche, è stato impiegato "ghiaccio" *spray* a scopo anestetico.

Le iniezioni hanno avuto cadenza **bisettimanale** per **5 settimane consecutive**.

– I pazienti che hanno seguito il trattamento per patologie degenerative croniche (gonartrosi, coxartrosi, rizoartrosi ed un caso di grave tendinopatia dell'Achilleo relativo ad una ballerina semi-professionista) hanno proseguito con un trattamento di mantenimento (1seduta a cadenza mensile per 6 mesi consecutivi, poi a cadenza trimestrale).
In nessun caso è stata suggerita la sospensione o la variazione delle terapie farmacologiche in corso; ai pazienti che facevano sistematico uso di FANS o Paracetamolo è stato suggerito di farvi ricorso solo in caso di reale bisogno.
Per gli 8 pazienti che assumevano sostanze analgesiche oppioidi, è stata particolarmente monitorata l'evoluzione del sintomo dolore, al fine di ridurre gradualmente la posologia di questi farmaci.

RISULTATI

Tutti i pazienti inclusi in questo studio hanno concluso il trattamento.
Nessuno ha riportato alcun effetto collaterale dopo la somministrazione dei *Collagen* Medical Devices.
Nei casi in cui il paziente assumeva farmaci anti-aggreganti o dicumarolici, si sono evidenziate piccole aree ecchimotiche nel sito di inoculazione, peraltro riassorbitesi in breve tempo e senza particolari provvedimenti.

Tutti i pazienti hanno **ridotto** in modo importante il consumo di farmaci convenzionali: nel **75%** ≈ dei casi la loro assunzione non è più stata ritenuta necessaria.

– Degli 8 pazienti in terapia con analgesici oppioidi, 3 hanno proseguito con l'assunzione di tali farmaci, pur riducendo il dosaggio in modo significativo; i restanti 5 hanno sospeso gradualmente l'assunzione.

La sintomatologia algica ha generalmente iniziato a ridursi già dalla **4ª-5ª somministrazione**: nei casi di Sindrome da conflitto scapolo-omerale e nelle tendinopatie sia dell'Achilleo sia del gomito i risultati positivi sul dolore sono stati i più tardivi ad evidenziarsi.

Nelle forme artrosiche, sia a carico del ginocchio sia a carico dell'articolazione coxo-femorale, il primo effetto che i pazienti riferivano era una sensazione di **maggiore escursione articolare**; tale sensazione veniva percepita dai pazienti già dopo le prime 2-3 sedute.

Un caso particolarmente complesso è stato quello di un M affetto da Policitemia, in cui coesisteva un grave quadro di gonartrosi, coxartrosi ed artrosi scapolo-omerale con rilevante impotenza funzionale; questo è stato il caso in cui il miglioramento valutato mediante i Questionari utilizzati nel presente studio è stato scarso; tuttavia, in considerazione del quadro clinico iniziale, è possibile affermare che questo sia stato



D.A.S.H.

Il presente questionario riguarda la sua capacità di compiere alcune azioni. Risponda a ogni domanda facendo riferimento al suo stato durante l'ultima settimana. Non importa con quale mano o braccio lei esegue l'azione o come la compie. Se non ha svolto alcune delle azioni elencate, risponda alla domanda pensando ad immaginare come le avrebbe eseguite.

Valuti la sua capacità di eseguire le seguenti azioni durante l'ultima settimana, scelga un numero per ogni domanda.

	Nessuna difficoltà	Lieve difficoltà	Discreta difficoltà	Notevole difficoltà	Non ci sono riuscito
1. svitare il coperchio di un barattolo ben chiuso o nuovo	1	2	3	4	5
2. scrivere	1	2	3	4	5
3. girare una chiave	1	2	3	4	5
4. preparare un pasto	1	2	3	4	5
5. aprire spingendo una porta pesante	1	2	3	4	5
6. posare un oggetto su uno scaffale al di sopra della propria testa	1	2	3	4	5
7. fare lavori domestici pesanti (es. lavare i pavimenti o i vetri)	1	2	3	4	5
8. fare lavori di giardinaggio	1	2	3	4	5
9. rifare un letto	1	2	3	4	5
10. portare la borsa della spesa o la ventiquattrore	1	2	3	4	5
11. portare un oggetto pesante (oltre 5 kg)	1	2	3	4	5
12. cambiare la lampadina posta al di sopra della propria testa	1	2	3	4	5
13. lavarsi o asciugarsi i capelli	1	2	3	4	5
14. lavarsi la schiena	1	2	3	4	5
15. infilarsi un maglione	1	2	3	4	5
16. usare un coltello per tagliare del cibo	1	2	3	4	5
17. attività ricreative che richiedono poco sforzo (es. giocare a carte, lavorare a maglia)	1	2	3	4	5
18. attività ricreative nelle quali si fa forza o si prevedono colpi sul braccio, sulla spalla o sulla mano (es. usare il martello, giocare a tennis, ecc.)	1	2	3	4	5
19. attività che richiedono un movimento libero del braccio (es. salutare agitando il braccio, lanciare un sasso o una freccetta)	1	2	3	4	5
20. far fronte alla necessità di spostamento (andare da un posto ad un altro)	1	2	3	4	5
21. attività fisiche che richiedono uno sforzo di una certa rilevanza (fare flessioni sulle braccia, lavare ripetutamente una bottiglietta spray)	1	2	3	4	5

22. durante la settimana passata, in che misura il suo problema al braccio, alla spalla o alla mano ha interferito con le normali attività in famiglia, tra gli amici, con i vicini di casa o nei gruppi di cui fa parte? Indichi un numero.

Per nulla	Molto poco	Un po'	Molto	Moltissimo
1	2	3	4	5

23. durante la settimana passata, è stato limitato nel suo lavoro o in altre attività quotidiane a causa del suo problema al braccio, alla spalla o alla mano? Indichi un numero.

Non mi ha limitato per nulla	Mi ha limitato leggermente	Mi ha limitato discretamente	Mi ha limitato molto	Non ci sono riuscito
1	2	3	4	5

Valuti l'intensità dei seguenti sintomi durante l'ultima settimana. Scelga un numero per ogni riga.

	Nessuna difficoltà	Lieve difficoltà	Discreta difficoltà	Notevole difficoltà	Non ci sono riuscito
24. dolore al braccio, alla spalla o alla mano	1	2	3	4	5
25. dolore al braccio, alla spalla o alla mano nel compiere una qualsiasi attività	1	2	3	4	5
26. formicolio (sensazione di punture di spilli) al braccio, alla spalla o alla mano	1	2	3	4	5
27. debolezza e di braccio, alla spalla o alla mano	1	2	3	4	5
28. rigidità del braccio, della spalla o della mano	1	2	3	4	5

29. durante la settimana passata, quanta difficoltà ha incontrato nel dormire a causa del suo dolore al braccio, alla spalla o alla mano? Indichi un numero.

Nessuna difficoltà	Lieve difficoltà	Discreta difficoltà	Notevole difficoltà	Non sono riuscito a dormire
1	2	3	4	5

30. si sente meno capace, meno fiducioso o meno utile a causa di sua dolore al braccio, alla spalla o alla mano? Indichi un numero.

Non sono assolutamente d'accordo	Non sono d'accordo	Non saprei	Sono d'accordo	Sono assolutamente d'accordo
1	2	3	4	5

Le seguenti domande si riferiscono all'impatto del suo problema al braccio, alla spalla o alla mano sulla sua capacità di praticare il suo hobby preferito (es. fare uno sport, attività di giardinaggio, ecc.). Indichi quali è il suo hobby preferito:

_____

Indichi su ogni riga il numero che meglio descrive la sua capacità fisica nell'ultima settimana.

Ha avuto difficoltà:	Nessuna difficoltà	Lieve difficoltà	Discreta difficoltà	Notevole difficoltà	Non ci sono riuscito
31. a utilizzare la sua tecnica abituale per praticare il suo hobby?	1	2	3	4	5
32. a praticare il suo hobby a causa del dolore al braccio alla spalla o alla mano?	1	2	3	4	5
33. a praticare il suo hobby come vorrebbe?	1	2	3	4	5
34. a dedicare al suo hobby la consueta quantità di tempo?	1	2	3	4	5

Le seguenti domande si riferiscono all'impatto del suo problema al braccio, alla spalla o alla mano sul suo lavoro. Indichi su ogni riga il numero che meglio descrive la sua capacità fisica durante l'ultima settimana.

Ha avuto difficoltà:	Nessuna difficoltà	Lieve difficoltà	Discreta difficoltà	Notevole difficoltà	Non ci sono riuscito
35. a utilizzare la sua tecnica abituale per lavorare?	1	2	3	4	5
36. a svolgere il suo lavoro abituale a causa del dolore al braccio, alla spalla o alla mano?	1	2	3	4	5
37. a fare il lavoro bene come vorrebbe?	1	2	3	4	5
38. a dedicare al suo lavoro la consueta quantità di tempo?	1	2	3	4	5

Grazie per aver completato il questionario.

Data: _____

TAB. 2

– Questionario D.A.S.H. *(Disability for Arm, Shoulder and Hand)*.

O.K.S. - *OXFORD KNEE SCORE*

Descrivi ora i problemi al tuo ginocchio nelle ultime 4 settimane, scegliendo un'affermazione per ogni domanda.

Durante le ultime quattro settimane:

1. Come descriverebbe il dolore che ha di sotto al ginocchio?

Nessuno	Molto lieve	Lieve	Discreto	Intenso
❑	❑	❑	❑	❑

2. Ha avuto difficoltà a lavarsi ed asciugarsi (in ogni parte del corpo) a causa del suo ginocchio?

Nessuna difficoltà	Pochissima difficoltà	Un po' di difficoltà	Estrema difficoltà	Non ci sono riuscito
❑	❑	❑	❑	❑

3. Ha avuto difficoltà a salire e scendere da un'automobile o ad utilizzare un mezzo pubblico a causa del suo ginocchio?

Nessuna difficoltà	Pochissima difficoltà	Un po' di difficoltà	Estrema difficoltà	Non ci sono riuscito
❑	❑	❑	❑	❑

4. Per quanto tempo è riuscito a camminare, con o senza bastone, prima che il suo dolore al ginocchio diventasse intenso?

Nessun dolore (più di 30 min.)	16-30 min.	5-15 min.	Soltanto in giro per casa	Per niente (dolore intenso quando cammino)
❑	❑	❑	❑	❑

5. Dopo un pasto seduto a tavola, quanto è stato doloroso alzarsi dalla sedia a causa del suo ginocchio?

Per niente doloroso	Lievemente doloroso	Un po' doloroso	Molto doloroso	Insopportabile
❑	❑	❑	❑	❑

6. Camminando, le è capitato di zoppicare a causa del suo ginocchio?

Raramente / mai	Qualche volta o solo ai primi passi	Spesso, non solo ai primi passi	La maggior parte delle volte	Tutte le volte
❑	❑	❑	❑	❑

7. E' riuscito a scendere/salire le scale dolorose?

Sì, facilmente	Con poca difficoltà	Con discreta difficoltà	Con estrema difficoltà	Non ci sono riuscito
❑	❑	❑	❑	❑

8. Durante la notte, a letto, è stato disturbato dal dolore al ginocchio?

Nessuna volta	Solo una o due volte	Qualche notte	La maggior parte delle notti	Ogni notte
❑	❑	❑	❑	❑

9. Quanto ha interferito il suo dolore al ginocchio con il suo lavoro abituale, compreso il lavoro casalingo?

Per nulla	Un po'	Discretamente	Molto	Totalmente
❑	❑	❑	❑	❑

10. Ha mai avuto la sensazione che il suo ginocchio potesse improvvisamente "cedere" o non riuscisse a sostenerla?

Raramente / mai	Qualche volta o solo ai primi passi	Spesso, non solo ai primi passi	La maggior parte delle volte	Tutte le volte
❑	❑	❑	❑	❑

11. E' riuscito a fare le spese di casa in autonomia?

Sì, facilmente	Con un po' di difficoltà	Con discreta difficoltà	Con estrema difficoltà	Non ci sono riuscito
❑	❑	❑	❑	❑

12. E' riuscito a scendere una rampa di scale?

Sì, facilmente	Con un po' di difficoltà	Con discreta difficoltà	Con estrema difficoltà	Non ci sono riuscito
❑	❑	❑	❑	❑

Grazie per aver compilato il questionario.

Data: _____

TAB. 3

– Questionario O.K.S. *(Oxford Knee Score)*.

O.H.S. - *OXFORD HIP SCORE*

Descrivi i problemi alla sua anca nelle ultime 4 settimane, scegliendo un'affermazione per ogni domanda.

Durante le ultime quattro settimane:

1. Come descriverebbe il dolore che ha di sotto all'anca (o/e ginocchio)?

Nessuno	Molto lieve	Lieve	Discreto	Intenso
❑	❑	❑	❑	❑

2. Ha avuto difficoltà a lavarsi ed asciugarsi (in ogni parte del corpo) a causa della sua anca?

Nessuna difficoltà	Pochissima difficoltà	Un po' di difficoltà	Estrema difficoltà	Non ci sono riuscito
❑	❑	❑	❑	❑

3. Ha avuto difficoltà a salire e scendere da un'automobile o ad utilizzare un mezzo pubblico a causa della sua anca?

Nessuna difficoltà	Pochissima difficoltà	Un po' di difficoltà	Estrema difficoltà	Non ci sono riuscito
❑	❑	❑	❑	❑

4. E' riuscito a mettersi un paio di calze senza bisogno di ausili speciali?

Senza nessuna difficoltà	Pochissima difficoltà	Un po' di difficoltà	Estrema difficoltà	Non ci sono riuscito
❑	❑	❑	❑	❑

5. E' riuscito a fare la spesa da solo?

Senza nessuna difficoltà	Pochissima difficoltà	Un po' di difficoltà	Estrema difficoltà	Non ci sono riuscito
❑	❑	❑	❑	❑

6. Per quanto tempo è riuscito a camminare prima che il suo dolore all'anca diventasse severo? (Con o senza bastone)

Nessuno (oltre o/e più di 30 minuti)	16 - 30 minuti	5 - 15 minuti	Solo in casa	Per niente – dolore molto severo
❑	❑	❑	❑	❑

7. E' riuscito a salire una rampa di scale?

Sì, facilmente	Con poca difficoltà	Con discreta difficoltà	Con estrema difficoltà	Non ci sono riuscito
❑	❑	❑	❑	❑

8. Dopo un pasto (seduto a tavola) quanto doloroso è stato il mettersi dalla sedia a causa del suo dolore all'anca/ginocchio?

Per niente doloroso	Lievemente doloroso	Moderatamente doloroso	Molto doloroso	Irrealizzabile
❑	❑	❑	❑	❑

9. Ha zoppicato a causa del suo dolore?

Raramente / mai	Qualche volta o solo ai primi passi	Spesso, non solo ai primi passi	La maggior parte delle volte	Tutte le volte
❑	❑	❑	❑	❑

10. Ha mai provato qualche dolore improvviso e debilitante a livello dell'anca malata?

Raramente / mai	Qualche volta o solo ai primi passi	Spesso, non solo ai primi passi	La maggior parte delle volte	Tutte le volte
❑	❑	❑	❑	❑

11. Quanto ha interferito il suo dolore con il suo lavoro (compresi le attività casalinghe)?

Per nulla	Solo un poco	Moderatamente	Notevolmente	In modo totale
❑	❑	❑	❑	❑

12. E' mai stato disturbato nel sonno a causa del dolore?

Mai	Solo 1 o 2 notti	Alcune notti	Molte notti	Ogni notte
❑	❑	❑	❑	❑

Grazie per aver compilato il questionario.

Data: _____

TAB. 4

– Questionario O.H.S. *(Oxford Hip Score)*.

TAB. 5
– Questionario V.I.S.A. -A (*Victorian Institute of Sport Assesment-Achilleus* -A).

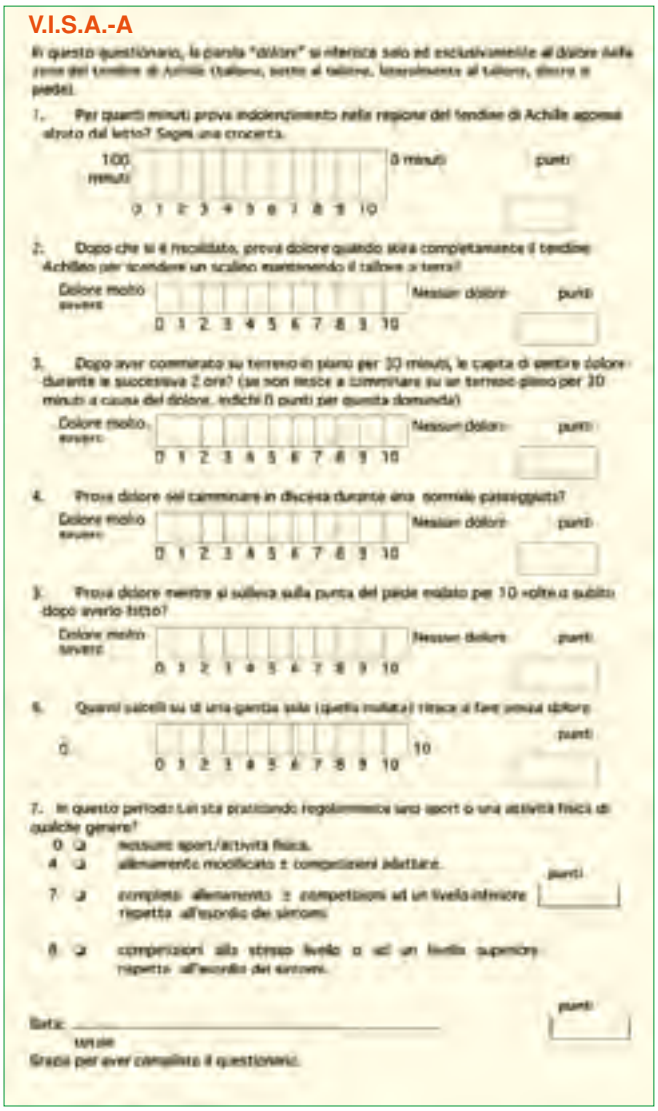

V.I.S.A.-A

In questo questionario, la parola "dolore" si riferisce solo ed esclusivamente al dolore nella zona del tendine di Achille (tallone, sotto al tallone, lateralmente al tallone, dietro o piedi).

1. Per quanti minuti prova indolenzimento nella regione del tendine di Achille appena alzato dal letto? Segni una crocetta.

100 minuti — 0 minuti — punti

0 1 2 3 4 5 6 7 8 9 10

2. Dopo che si è riscaldato, prova dolore quando sta completamente il tendine Achilleo per scendere un scalino mantenendo il tallone a terra?

Dolore molto severo — Nessun dolore — punti

0 1 2 3 4 5 6 7 8 9 10

3. Dopo aver camminato su terreno in piano per 30 minuti, le capita di sentire dolore durante le successive 2 ore? (se non riesce a camminare su un terreno piano per 30 minuti a causa del dolore, indichi 0 punti per questa domanda)

Dolore molto severo — Nessun dolore — punti

0 1 2 3 4 5 6 7 8 9 10

4. Prova dolore nel camminare in discesa durante una normale passeggiata?

Dolore molto severo — Nessun dolore — punti

0 1 2 3 4 5 6 7 8 9 10

5. Prova dolore mentre si solleva sulla punta del piede malato per 10 volte di seguito dopo averlo fatto?

Dolore molto severo — Nessun dolore — punti

0 1 2 3 4 5 6 7 8 9 10

6. Quanti calcoli su di una gamba sola (quella malata) riesce al fare senza dolore

0 — 10 — punti

0 1 2 3 4 5 6 7 8 9 10

7. In questo periodo Lei sta praticando regolarmente uno sport o una attività fisica di qualche genere?

0 ❑ nessuno sport/attività fisica.
4 ❑ allenamento modificato ± competizioni adattate.
7 ❑ completo allenamento ± competizioni ad un livello inferiore rispetto all'esordio dei sintomi.
8 ❑ competizioni allo stesso livello o ad un livello superiore rispetto all'esordio dei sintomi.

punti

Data: _____
totale

Grazie per aver compilato il questionario.

il paziente più soddisfatto dal trattamento ricevuto.

– Infatti, in un primo tempo abbiamo trattato esclusivamente le spalle e solo in una fase successiva, su insistente richiesta del paziente, abbiamo trattato anche le ginocchia.
In seguito valuteremo se e quando intervenire sulle coxo-femorali.

▶ Dolore

La Scala di valutazione del dolore ha riportato la riduzione da **3,06** (valore medio iniziale comprensivo di tutti i casi analizzati) al valore finale di **1,34**.
– La variazione del dolore nei singoli distretti è illustrata in FIG. 6.

▶ Gruppo Spalla e Arto Superiore (FIG. 7)

D.A.S.H. è un Questionario di valutazione che considera diverse situazioni della quotidianità con cui il paziente deve confrontarsi (invalidità a carico dei movimenti della spalla, della mano e del gomito).
Il punteggio peggiore è 100 e descrive una situazione estremamente invalidante; il quadro di normalità conferisce un punteggio pari a 0.

Nella casistica affrontata in questo lavoro relativamente alla **Spalla**, si è passati da un valore medio iniziale di **78,7** ad un valore finale di **17,3**.
Per quanto riguarda il Gruppo **Arto Superiore**, dal valore medio iniziale di **66,8** si è raggiunto il punteggio di **18,2**.
– In questo caso, l'utilizzo della D.A.S.H. si è rivelato una scelta discutibile in quanto questa riunificava tutti i risultati relativi a distretti tra loro diversi.

È nostra intenzione, in futuro, utilizzare una Scala dedicata come la *Oxford Shoulder Score* per la valutazione della funzionalità della spalla.

▶ Gruppo Ginocchio

Oxford Knee Score (D.S.K.) è una Scala valutativa, che comprende diverse situazioni di vita quotidiana di facile riscontro.
Il paziente viene invitato a riferire le proprie risposte relative ai 4 mesi precedenti la compilazione; per ovvi motivi temporali, la compilazione post-trattamento è stata riferita al momento stesso della compilazione.
Il punteggio 0 corrisponde alla situazione più compromessa, mentre la condizione di funzionalità integra corrisponde ad un punteggio pari a 48.

Nei 53 pazienti inclusi (FIG. 8), il punteggio di partenza era mediamente di **13,6**, mentre a fine trattamento si raggiungeva il punteggio di **35,8**.

A questi pazienti è stato proposto, a fine trattamento, di proseguire con un trattamento di mantenimento, per poter consolidare i risultati raggiunti: tutti i pazienti hanno accettato di proseguire il trattamento, dichiarandosi soddisfatti e fiduciosi. I miglioramenti conseguiti si sono mantenuti nei mesi.
In alcuni casi la situazione è ulteriormente migliorata, ma per poter quantificare questi dati sarà necessario valutare la situazione clinica individualmente.

▶ Gruppo Anca

Oxford Hip Score (O.H.S.) è una Scala di valutazione della funzionalità dell'articolazione coxo-femorale.
Il paziente deve rispondere circa le sue prestazioni motorie nella quotidianità.
Anche in questo caso i pazienti sono stati invitati a rispondere al Questionario di fine trattamento, riportando le

proprie risposte al momento valutativo. Una completa integrità articolare corrisponde a 48 punti; il quadro clinico di massima compromissione ha valore 0.

È necessario ricordare che i pazienti appartenenti questo Gruppo presentavano evidenze radiografiche di I-II stadio, fasi queste della malattia in cui emergono il dolore e la compromissione funzionale. In questo Gruppo si è passati da un punteggio iniziale medio di **10,2** (indicativo di una compromissione piuttosto rilevante nel contesto generale) ad un punteggio finale di **37,2** (FIG. 9).

▶ Gruppo Achilleo

Questo Gruppo di pazienti, affetti da patologia infiammatoria a carico del tendine d'Achille, ha risposto al Questionario *Victorian Institute of Sport Assessment* (V.I.S.A.-A) riferito solo al tendine d'Achille, che prevede un punteggio variabile da 0 a 68 punti, dove quest'ultimo valore è riferito alla condizione di completa e perfetta funzionalità.
In questo caso, come si evince dai dati esposti in FIG. 10, si è passati da un valore iniziale di **21,0**, ad un valore finale di **54,0** punti.

I pazienti appartenenti a questo Gruppo erano stati sottoposti ad esame ecografico, con riscontro di versamento tra le falde tendinee.
– Poichè l'ecografia non è un'indagine invasiva, alla fine del trattamento i pazienti sono stati sottoposti a controllo ecografico, consentendo – così – di evidenziare il riassorbimento dei segnali di flogosi (FIG.11).

CONCLUSIONI

Tutti i pazienti della casistica qui riportata si sono dichiarati soddisfatti del risultato conseguito.

– Non si è verificato alcun *drop out*, nonostante i tempi per il completamento della terapia fossero di 5-6 settimane.

Facendo riferimento a tutti i Questionari di valutazione nel loro complesso, si è registrato un miglioramento soggettivo apprezzabile, statisticamente significativo.
A ciò si deve aggiungere il miglioramento obiettivo, evidenziato strumentalmente (ecografia di controllo) per quanto riguarda la patologia a carico del tendine d'Achille, e clinicamente, mediante valutazione dell'articolarità.
La quasi totalità dei pazienti dei Gruppi Spalla, Anca e Ginocchio, dopo le prime 3-4 somministrazioni, si sono espressi con stupore riguardo alla propria sensa-

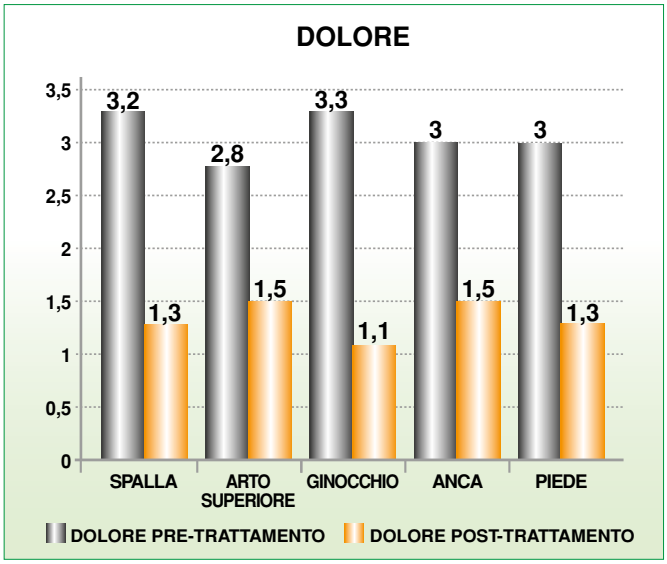

FIG. 6

Variazione del sintomo Dolore pre- e post- trattamento nei diversi Gruppi trattati con *Collagen* MDs.

FIG. 7

Risultati dell'analisi dei dati raccolti mediante D.A.S.H. relativi alle patologie di spalla e arto superiore (gomito, polso, mano).

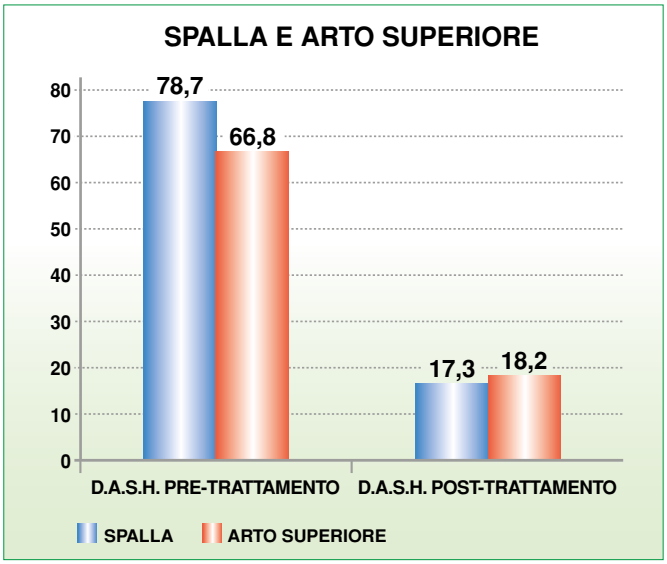

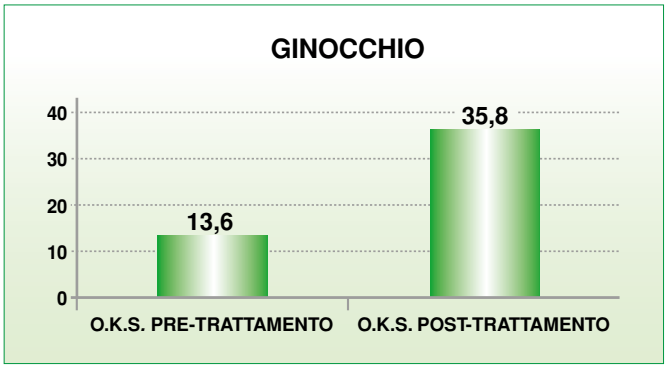

FIG. 8

Risultati dell'analisi dei dati raccolti mediante O.K.S. relativi alle patologie di ginocchio.

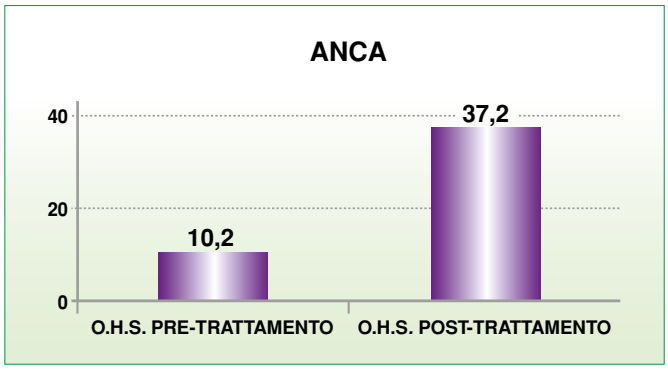

FIG. 9

Risultati dell'analisi dei dati raccolti mediante O.H.S. relativi alle patologie di anca.

FIG. 10

Risultati dell'analisi dei dati raccolti mediante V.I.S.A.-A relativi alle patologie del tendine d'Achille.

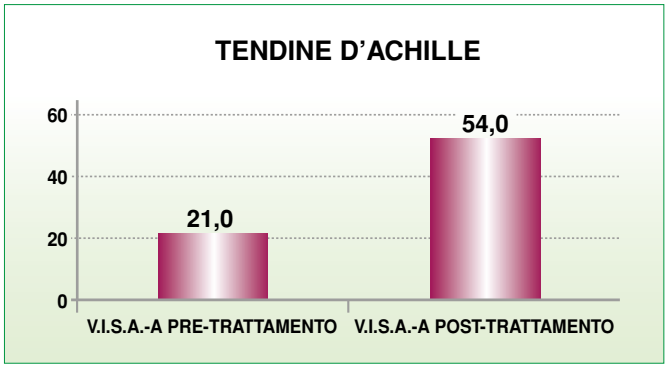

zione di maggiore libertà articolare.
Nel Gruppo Anca si sono raccolti i pazienti che maggiormente e più rapidamente hanno espresso la propria soddisfazione per il trattamento ricevuto.

Percentualmente il risultato migliore è stato conseguito nel Gruppo Achilleo: ciò è facilmente comprensibile dal momento che questo Gruppo era costituito da pazienti con l'età media più bassa ed in cui la patologia riconosceva un'etiologia da sovraccarico e non degenerativa.

Ai componenti di questo Gruppo, così come ai componenti del Gruppo Spalla, non è stato proposto alcun percorso terapeutico di mantenimento.

Solo in due casi, entrambi appartenenti al Gruppo Spalla, si è reso necessario effettuare un'unica somministrazione aggiuntiva.

I pazienti dei Gruppi Anca, Ginocchio ed Arto Superiore (solo ed esclusivamente per i casi di rizoartrosi) sono tutt'ora in trattamento.
Per i primi 6 mesi viene effettuata una somministrazione mensile.
Successivamente, se il quadro rimane in remissione stabilmente, le somministrazioni sono bimestrali e, successivamente, trimestrali.

I pazienti, dopo essere stati accuratamente informati sul ruolo svolto dal collagene somministrato *in loco* (*Collagen* MDs), comprendono facilmente che la loro attenzione nei confronti della sintomatologia è fondamentale per il buon esito del trattamento, affinchè i risultati siano duraturi.

– Un ulteriore aspetto positivo del trattamento con i *Collagen* MDs è l'efficacia piuttosto rapida che si ottiene sul dolore, anche e soprattutto in quei pazienti in terapia con anticoagulanti dicumarolici che non possono assumere FANS o Steroidi.

È stata rilevata – inoltre – una risposta positiva e piuttosto rapida anche nei casi che presentavano un corredo farmacologico importante, per patologie concomitanti.

Appare ovvio che in questa tipologia di pazienti è più che mai essenziale effettuare anche un drenaggio omotossicologico profondo **(Galium-Heel®)** per mirare ad un successo terapeutico.

È importante sottolineare che, nella maggioranza dei casi oggetto di questo studio (...questa è la realtà della maggior parte dei pazienti che giungono all'osservazione del Fisiatra), il paziente era giunto alla nostra osservazione dopo almeno due mesi di tentativi di terapia farmacologica convenzionale (FANS, Steroidi, Paracetamolo) che non aveva prodotto alcun risultato stabile.

Pertanto il loro organismo era intossicato.
Le tossine da farmaci convenzionali anti-infiammatori si accumulano soprattutto nelle strutture dell'Apparato locomotore.

Infine, si sottolinea la totale assenza di effetti collaterali o di reazioni avverse.

– Pur in soggetti in trattamento farmacologico cronico importante (Steroidi, Ipoglicemizzanti orali, Insulina, Anticoagulanti), la risposta positiva alla terapia è stata realizzata senza alcuna interferenza con le terapie croniche in atto. ■

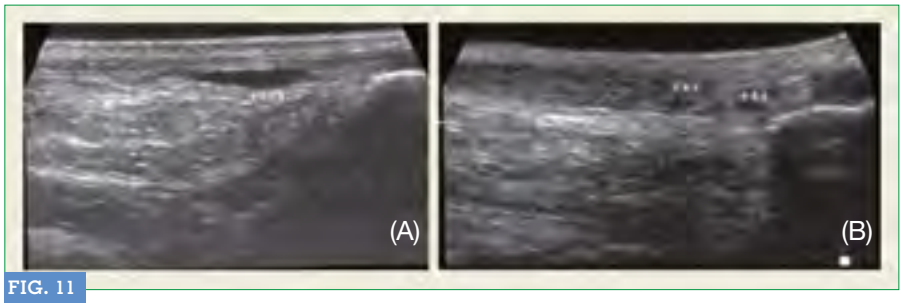

FIG. 11

(A) Tendine d'Achille in presenza di versamento nel peritenonio; (B) Il versamento non è più apprezzabile. Persiste un quadro di tendinosi cronica con alcune micro calcificazioni.

Ringraziamenti

– Un particolare ringraziamento al **Prof. Giovanni Borsalino**, che, con la sua saggezza ed il suo spirito rasserenante, ha fornito preziosi consigli durante l'elaborazione dei dati esposti e la stesura del presente lavoro.

– Un ringraziamento al **Prof. Leonello Milani** e a **Guna Editore** per aver concesso la riproduzione delle immagini di Figg. 1, 2 e 3 (riferimento bibliografico 8).

Bibliografia essenziale

1. Borsalino G. – L'omotossicologia in ortopedia. Scuola di Omeopatia, Omotossicologia e Discipline Integrate - AIOT.
2. Colombo B., Sinigaglia L. – Reumatologia. Ed. Cortina. Milano; **1989**.
3. Lucherini T., Cecchi E., Schiavetti L. – Reumatismo cronico osteofitico. *in* Trattato di Reumatologia. Milano; **1954**.
4. Mannoni A. *et* Al. – Epidemiological profile of symptomatic osteoarthritis in older adults: a population based study Dicomano, Italy. Ann. Rheum. Dis. 62:576-578; **2003**.
5. Mariconti P., Milani L. – Terapia infiltrativa *low dose* nella tendinopatia degenerativa di caviglia in danzatori professionisti. La Med. Biol., **2012**/3, 15-24.
6. Mele G., Ottaviani M., Di Domenica F. – Il trattamento riabilitativo nell'acromioplastica secondo Neer in pazienti con lesione della cuffia dei rotatori. Giorn. Ital. Med. Riab.1(IX):40-58; **1995**.
7. Melegati G., Ottaviani M., Caserta A. – Il trattamento conservativo della sindrome da conflitto sub-acromiale: tecnica e risultati a breve termine. Atti del XIII Congresso Nazionale della Società Italiana di Artroscopia. 119-121; **1997**.
8. Milani L. – Un nuovo e raffinato trattamento iniettivo delle patologie algiche a carico dell'Apparato locomotore. Le proprietà *bioscaffold* del collagene e suo utilizzo clinico. La Med. Biol., **2010**/3; 3-15.
9. Milani L. – I *Collagen* Medical Devices nel trattamento locale delle artro-reumopatie algiche. - Rassegna degli Studi Clinici e *Clinical Assessment* 2010-2012. **2013**/2, 1-18.
10. Ottaviani M., Mele G., Di Domenica F. – La sindrome da *impingement*: trattamento riabilitativo. Reum. 47(3) suppl. N°2:248; **1995**.
11. Ottaviani M., Mele G. – La rottura della cuffia dei rotatori: studio epidemiologico, clinico e diagnostico. La Riabilitazione. 31 (7): 17-24; **1998**.
12. Posabella G. – Terapia della condropatia femoro-rotulea con MD Knee + Zeel® T veicolati con propulsione di O_2 vs nimesulide + condroitinsolfato. La Med. Biol., **2011**/3, 3-11.
13. Provenzano P.P., Vanderby Jr. R. – Collagen fibril morphology and organization: implicatiomn for force transmission in ligament and tendon. Matrix Biology. 25: 71-84; **2006**.
14. Ruiu D.E. – Medical Device iniettabili a base di collagene. Stato dell'arte e *overview* degli studi clinici. Advanced Therapies. 1-30:3; **2012**.

N.d.R.

Le voci bibliografiche **5**, **8**, **9** e **12** sono consultabili su **www.medibio.it → La Medicina Biologica**

Riferimento bibliografico

OTTAVIANI M. – Trattamento delle patologie articolari con *Collagen* Medical Devices.
– Studio clinico su 257 pazienti.
La Med. Biol., **2014**/3; 11-21.

autore

Dr.ssa Morena Ottaviani
– Specialista in Medicina Fisica e Riabilitazione
– Esperto in Regolazione Biologica e Medicine Complementari
– Diploma in Omeopatia, Omotossicologia e Discipline Integrate

C.M.R. - Centro Medico Riabilitativo
Via Francolano, 121
I – 16030 Casarza Ligure (GE)



D. Feninno, A. Bonacina

ASSOCIAZIONE DI COLLAGEN MDs E CHELT TERAPIA NEL DOLORE OSTEO-ARTICOLARE DI SPALLA E DI GINOCCHIO

COLLAGEN MEDICAL DEVICES AND CHELT THERAPY IN SHOULDER AND KNEE OSTEO-ARTICULAR PAIN

RIASSUNTO

Questo studio osservazionale propone una metodologia innovativa per la terapia del dolore osteo-articolare: la stretta successione di Mesoterapia con Collagen MD-Shoulder o Collagen MD-Knee e la CHELT Terapia (Laser ad Alta Energia e Crioterapia).
Singolarmente le due metodiche hanno un razionale definito con effetti biologici documentati; il lavoro descrive i risultati della loro applicazione ravvicinata su un campione di 40 pazienti controllati per un periodo di 4 mesi e divisi in 2 Gruppi per patologie di Spalla (20) e di Ginocchio (20).
Per le osservazioni avvenute in 3 tempi, T0, T1 (a 1 mese) e T2 (a 4 mesi), sono stati utilizzati 3 test: *Visual Analogue Scale* (VAS) per il dolore, *Simple Shoulder Test* (SST) oppure *Oxford Knee Score* (OKS) per la funzionalità articolare rispettivamente di Spalla e di Ginocchio.
L'analisi dei dati indica un sensibile miglioramento in tutti i parametri considerati: per quanto riguarda il dolore percepito e riportato in Scala VAS, esso migliora del 50% alla fine del primo mese di terapia (Spalla: 8,5 a T0; 4,55 a T1; 1,2 a T2; Ginocchio: 8,4 a T0; 4,65 a T1; 0,8 a T2); per quanto riguarda la funzionalità articolare, nel primo mese la Spalla migliora del 48% e il Ginocchio del 22% come dimostrato dalle scale funzionali SST (6,55 a T0; 3,65 a T1; 1,15 a T2) e OKS (32,6 a T0; 39,8 a T1; 46,05 a T2).
I risultati suggeriscono un approfondimento per la valutazione circa le interazioni tra i Collagen MDs e la Fotostimolazione con Laser e Crioterapia (CHELT).

PAROLE CHIAVE

COLLAGEN MEDICAL DEVICES, MESOTERAPIA, CHELT, LASERTERAPIA, CRIOTERAPIA, DOLORE, SPALLA, GINOCCHIO

SUMMARY: **This observational study proposes an innovative methodology for the treatment of osteo-articular pain, combining in close succession Mesotherapy with Collagen MD-Shoulder or Collagen MD-Knee and CHELT Therapy (High Energy Laser and Cryotherapy).**
The two techniques individually have a defined rationale with documented biological effects; this study describes the results of their close application in 40 patients tested for a period of 4 months and divided into 2 Groups, Shoulder (20) and Knee (20), pathologies.
The observation occurred 3 times, at T0, at T1 (at 1 month) and at T2 (at 4 months), applying 3 tests: Visual Analogue Scale (VAS) for pain, Simple Shoulder Test (SST) or Oxford Knee Score (OKS) for the joint functionality of Shoulder and Knee, respectively.
The analysis of the data indicates a significant improvement in all parameters: perceived pain, reported in VAS, improves by 50% after the first month of therapy (Shoulder: 8.5 at T0; 4.55 at T1; 1.2 at T2; Knee: 8.4 at T0, 4.65 at T1; 0.8 at T2); joint functionality in the first month improves by 48% in Shoulder and by 22% in Knee, as shown by the functional scales SST (6.55 at T0; 3.65 at T1; 1.15 at T2) and OKS (32.6 at T0; 39.8 at T1; 46.05 at T2).
The results suggest further studies in order to evaluate the interactions between Collagen MDs injected via classical Mesotherapy and photostimulation with Laser and Cryotherapy (CHELT).

KEY WORDS: **COLLAGEN MEDICAL DEVICES, MESOTHERAPY, CHELT, LASER THERAPY, CRYO THERAPY, PAIN, SHOULDER, KNEE**

INTRODUZIONE

Il dolore osteo-articolare assorbe una percentuale considerevole delle richieste di accesso alla medicina di base; le diverse tipologie algiche che interessano la funzionalità della Spalla ne rappresentano, da sole, il 20% (1).

Scopo di questo studio osservazionale su un campione di **40 pazienti** è verificare come l'applicazione di **Collagen MD-Shoulder** o **Collagen MD-Knee** somministrati con tecnica mesoterapica classica, associata ad energie fisiche innovative (Laser ad Alta Energia e Crioterapia-**CHELT**) sia in grado di ridurre la sintomatologia algica acuta e cronica in tempi brevi, oltre che verificare il miglioramento funzionale delle articolazioni di Spalla e di Ginocchio.

Questa metodologia si pone in alternativa innovativa alla terapia medica tradizionale con FANS ed antidolorifici di varia formulazione.

Karu (2) riporta che la Tecnologia Laser a scopo terapeutico può *"essere considerata una medicina reale, attraverso la fotobiostimolazione dei tessuti patologici"*.

Secondo questa indicazione sembra corretto procedere per verificare l'efficacia di queste energie fisiche associate

alla Mesoterapia (3) con Collagen MDs per giungere alla guarigione attraverso la stimolazione delle capacità riparative senza effetti collaterali.
– È interessante considerare il maggior effetto biologico e curativo prodotto dall'applicazione combinata.

Per la valutazione oggettiva dei pazienti è stato somministrato un test di autovalutazione funzionale (*Oxford Knee Score* - **OKS** oppure *Simple Shoulder Test* - **SST**) (4,5) e la *Visual Analogue Scale* **(VAS)** (6), al Tempo 0 (inizio terapia), Tempo 1 (ad 1 mese) e Tempo 2 (a 4 mesi).

Lo studio evidenzia come la percezione del dolore, rilevata tramite scala VAS, migliori in tutti i casi fin dal primo mese di trattamento, e come l'associazione delle due metodiche riduca significativamente il dolore articolare, mantenendo ed implementando tale risultato senza ricadute, anche dopo 4 mesi dall'inizio di terapia.

I risultati suggeriscono ulteriori approfondimenti per la valutazione delle interazioni tra Collagen MDs e fotostimolazione CHELT.

MATERIALI E METODI

L'arruolamento dei pazienti è avvenuto in un periodo di 6 mesi: dopo attenta valutazione, sono stati selezionati **20 casi** con dolore di **Spalla** (età media 60 anni, *range* 42-78, 9 M e 11 F) e **20 casi** con dolore al **Ginocchio** (età media 52 anni, *range* 20-75 ,13 M e 7 F), in pazienti con acuzie o cronicità monoarticolare e senza esiti traumatici recenti.

I trattamenti hanno riguardato la maggior parte delle patologie osteo-articolari di Spalla e di Ginocchio.
– Il campione è volutamente disomogeneo per età e patologie considerate, poichè lo studio aveva un intento descrittivo degli effetti della terapia effettuata su dolore e funzionalità articolare.

I pazienti sono stati preventivamente informati sul trattamento cui sarebbero stati sottoposti, nonché sull'esigenza di prestare la massima attenzione circa l'evoluzione della sintomatologia, elemento fondamentale per il buon esito sia del trattamento, sia della sperimentazione clinica.

I pazienti – inoltre – sono stati rassicurati sul fatto che il trattamento fosse indolore e privo di effetti collaterali.

A tutti i pazenti è stato somministrato un test di autovalutazione funzionale (*Oxford Knee Score* - OKS oppure *Simple Shoulder Test* - SST) e la Scala VAS al T0 ad inizio terapia, T1 ad 1 mese e T2 a 4 mesi.

Ad ogni seduta di mesoterapia è stato somministrato **Collagen MD-Shoulder** (Spalla) o **Collagen MD-Knee** (Ginocchio) con siringa 2,5 cc., ago 13 mm x 30 G., seguendo le vie di accesso classiche di Spalla e di Ginocchio, così come descritto da Pistor (vedi oltre).

TAB. 1
Pazienti Spalla: VAS e SST *(Simple Shoulder Test)* al T0 - T1 - T2.

– Riepilogo dei dati.

	Paziente	Età	Genere	VAS			SST		
				T0	T1	T2	T0	T1	T2
1	D.M.	52	F	8	4	0	4	2	1
2	Z.F.	62	M	8	3	0	4	1	0
3	C.G.	42	F	8	4	1	2	1	0
4	E.S.	64	M	10	5	2	6	5	1
5	L.M.	51	F	9	6	3	8	6	4
6	P.D.	70	F	10	8	7	8	5	3
7	V.A.	61	F	9	6	1	10	5	1
8	S.P.F.	78	M	10	5	2	10	6	2
9	C.A.	57	F	8	5	1	7	4	1
10	T.I.	71	F	8	3	0	8	3	0
11	B.S.	68	M	7	3	0	7	3	0
12	V.L.	45	M	7	5	1	6	3	1
13	B.F.	67	M	10	5	0	5	3	0
14	P.C.	78	F	10	5	2	10	5	3
15	P.C.	76	F	9	2	0	6	3	1
16	C.L.	42	M	7	4	0	6	4	0
17	C.R.	63	F	8	5	2	5	3	2
18	F.P.	44	M	7	3	0	5	3	0
19	R.G.B.	58	M	9	6	0	8	5	1
20	L.P.	54	F	8	4	2	6	3	2
	MEDIA SEMPLICE	**60,15**	***RATIO* M:F = 9:11**	**8,5**	**4,55**	**1,2**	**6,55**	**3,65**	**1,15**

	Paziente	Età	Genere	VAS			OKS		
				T0	T1	T2	T0	T1	T2
1	L.L.	68	M	10	6	2	31	40	46
2	L.M.	68	F	8	5	2	38	42	46
3	T.I.	71	F	10	5	0	21	38	47
4	C.F.	30	M	8	4	0	35	42	48
5	G.T.	48	F	7	4	0	39	43	48
6	C.M.	43	F	8	4	1	33	40	45
7	G.M.	75	F	8	6	2	40	43	45
8	V.L.	65	M	9	6	2	26	31	41
9	A.G.	30	M	7	5	1	38	42	46
10	B.P.	20	M	9	4	0	29	39	46
11	M.F.	32	M	9	4	0	30	40	48
12	B.S.	70	M	9	7	3	32	34	40
13	P.G.	66	M	10	5	0	28	35	48
14	P.P.	57	M	8	5	0	34	40	47
15	O.F.	58	F	9	4	1	32	40	45
16	F.P.	44	M	7	3	0	35	43	48
17	S.R.	51	F	10	5	1	31	41	46
18	T.C.	60	M	8	6	1	33	38	45
19	M.C.	51	M	7	3	0	34	42	48
20	C.F.	32	M	7	2	0	33	43	48
	MEDIA SEMPLICE	**51,95**	***RATIO* M:F = 13:7**	**8,4**	**4,65**	**0,8**	**32,6**	**39,8**	**46,05**

TAB. 2
Pazienti Ginocchio: VAS e OKS *(Oxford Knee Score)* al T0 - T1 - T2.

– Riepilogo dei dati.

Dopo ogni applicazione di Collagen MDs è seguita un'applicazione di CHELT, seguendo la dosimetria consigliata per le patologie in fase subacuta: Crioterapia per 2 minuti, Laser Yag ad Alta Energia in modalità super-pulsata antalgica, Crioterapia per 2 minuti, Laser ad Alta Energia in modalità continua biostimolante, Crioterapia per 2 minuti.

Il ciclo completo di terapia è costituito da 6-10 sedute mono- o bisettimanali distribuite in 4-6 settimane.

I risultati sono esposti in TAB. 1 per i pazienti sofferenti di patologie di Spalla e in TAB. 2 per i pazienti sofferenti di patologie di Ginocchio.

MESOTERAPIA

La Mesoterapia è una tecnica di somministrazione dei farmaci per via intraepidermica, intradermica superficiale e profonda, sottocutanea o ipodermica (7).

La standardizzazione e diffusione di questa metodica è avvenuta grazie al medico francese Michel Pistor a partire dal 1952 (8).

La Mesoterapia è *"un metodo per avvicinare la terapia al luogo della patologia"* (8).

Semplice nella concezione, la Mesoterapia richiede una formazione adeguata per essere eseguita efficacemente (9).

Il vantaggio di questa tecnica consiste nell'utilizzo di dosi ridotte di principio attivo, dosi che diffondono nei tessuti sottostanti l'inoculazione e che persistono per un tempo maggiore rispetto alla via di somministrazione intramuscolare, con vantaggi quali: **1)** effetto prolungato nel tempo; **2)** ridotto coinvolgimento di altri organi; **3)** riduzione del rischio di eventi avversi o effetti collaterali (10).
– I campi di applicazione sono prevalentemente le patologie osteo-articolari e degenerative.

La Mesoterapia ha un ruolo adiuvante; ad esempio nei casi di dolore moderato contribuisce a ridurre il fabbisogno di farmaci per via sistemica.

Per alcune delle indicazioni sopra riportate vi sono dati clinici significativi a supporto dell'efficacia di alcuni protocolli di trattamento, per altre i dati sono meno significativi.

Queste sono le ragioni per cui la Società Italiana di Mesoterapia, attiva dal 1975, sta rivedendo i criteri di esecuzione della tecnica allo scopo di emanare raccomandazioni aggiornate sulle varie aree di applicazione. La stessa Società raccomanda di effettuare questa terapia solo dopo un corretto inquadramento clinico del paziente e dopo avere ottenuto il consenso informato al trattamento (11). In Italia la mesoterapia è considerata "atto medico".

– Nel 1987 l'*Académie Française de Médicine* ha riconosciuto la Mesotera-

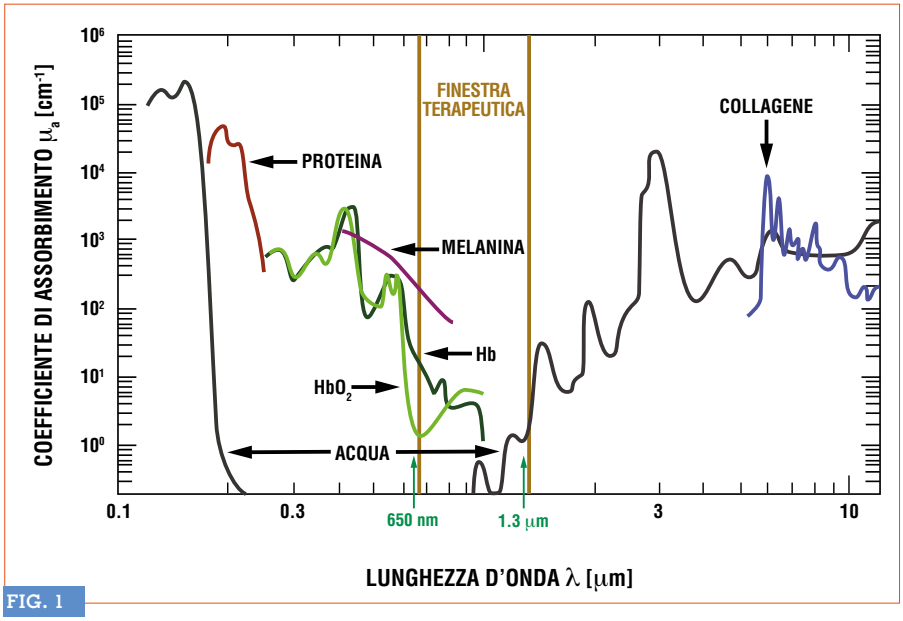

FIG. 1

Spettro d'assorbimento ottico di vari componenti tissutali nel *range* di frequenze da ultraviolette ad infrarosse.

– Da: *The Warren Research Group, Duke University, Trinity College of Arts & Sciences-USA.*

pia come parte della medicina tradizionale ed in molti Paesi europei, negli USA e in Sudamerica questa tecnica è divenuta di applicazione pressochè routinaria.

CHELT TERAPIA

CHELT è acronimo di ***C**ryo **H**igh **E**nergy **L**aser **T**herapy*, metodica terapeutica sviluppatasi a partire dagli anni '90 del secolo scorso con recenti sperimentazioni presso Il Policlinico di Bari (12).

TAB. 3

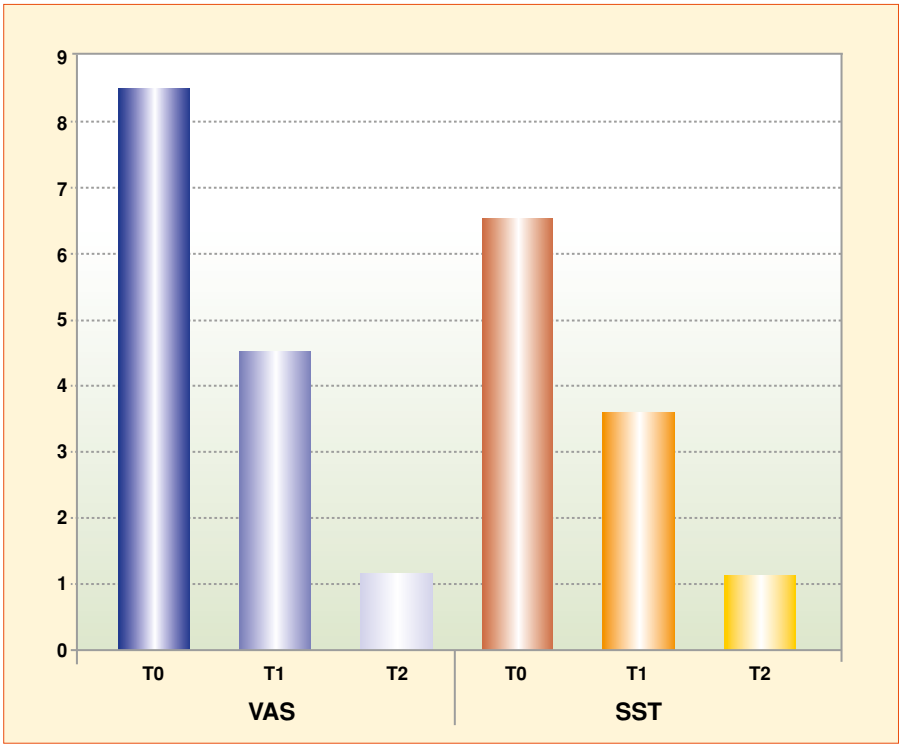

Il razionale della metodologia è la biostimolazione dei tessuti patologici con applicazione di Laser ad Alta Energia e Crioterapia con flussi di aria secca fredda a -30° C, seguendo sequenze standardizzate con tempi e potenze secondo la profondità del tessuto da trattare e lo stadio acuto o cronico della patologia.

L'associazione della Laserterapia con la Crioterapia ha prodotto la CHELT, attualmente realizzata attraverso la tecnologia sviluppata da Mectronic Medicale - Bergamo (13).

• I fenomeni di interazione del raggio Laser con i tessuti biologici stimolano i processi di proliferazione cellulare e vengono definiti come foto-bio-modulazione (14).

Le azioni terapeutiche dell'energia Laser prodotte dall'interazione profonda tra radiazione e noxa sono molteplici: **1)** effetto antalgico con *disattivazione* dei nocicettori periferici (15,16); **2)** effetto di modulazione dell'infiammazione ed incremento delle attività metaboliche cellulari (17,18); **3)** effetto biostimolante con rimodellamento dei tessuti per aumento dei processi energetici cellulari (19).

Potenza e lunghezza d'onda del Laser sono le caratteristiche tecniche che definiscono la penetrazione della quantità di energia efficace per attivare riposte biologiche nella zona bersaglio (frequentemente localizzata ad alcuni centimetri sotto il piano cutaneo), grazie alla presenza di recettori cellulari-cromofori sensibili alla radiazione ed alla foto-stimolazione (20,21,22).

Nella nostra sperimentazione è stato utilizzato un Laser a mono frequenza, 1064 nm e ad alta energia, sorgente con maggiore densità di energia somministrata grazie alla minor dispersione di energia somministrata *(scattering)*, come evidenziato nella Figura comparativa tra le diverse frequenze terapeutiche e la loro penetranza nei tessuti (FIG. 1).

La maggior potenza di uscita è direttamente correlata alla quantità di energia irradiata ai tessuti dal fascio biostimolante, *high intensity laser* (23).

• Il termine "Crioterapia" indica un trattamento di raffreddamento esogeno mirato. Le temperature cutanee superficiali raggiunte durante il trasferimento di energia negativa (raffreddamento) si collocano tra i 2° C ed i 15° C.

Il flusso di aria fredda secca della Crioterapia permette di agire velocemente su edema e dolore: flussi d'aria forti con tempi d'azione brevi producono analgesia immediata per lo *shock* termico provocato; flussi deboli con tempi prolungati agiscono su edema ed infiammazione tissutale per effetto sul microcircolo locale (24).
L'aria fredda veicolata dalla Crioterapia agisce da vettore per il Laser: la vasocostrizione riduce l'edema e consente un maggior assorbimento di energia.

La Crioterapia è stata utilizzata con flussi e tempi medi prima, dopo e durante le applicazioni Laser, con intento di favorire il drenaggio dei tessuti ed attivare ulteriormente il metabolismo cellulare (25,26).

▶ Questo è il razionale metodologico che giustifica l'applicazione CHELT dopo ogni seduta di Mesoterapia con i Collagen Medical Devices (Guna Laboratori, Milano): attivazione dei processi metabolici a livello cellulare e del micro-circolo con l'apporto di energie fisiche (frequenze - fotoni - termiche) per velocizzare l'azione del collagene ed ottimizzare il suo assorbimento.

RISULTATI E DISCUSSIONE

I risultati sono stati raccolti nella Tabella dati per ogni paziente e successivamente nelle due Tabelle comprendenti le rilevazioni di pazienti con patologie di Spalla (TAB. 1) e di Ginocchio (TAB. 2), evidenziando i valori di VAS e Scale di valutazione funzionale SST oppure OKS a T0 (momento della valutazione iniziale), a T1 (dopo 1 mese) e a T2 (dopo 4 mesi dall'inizio del trattamento).

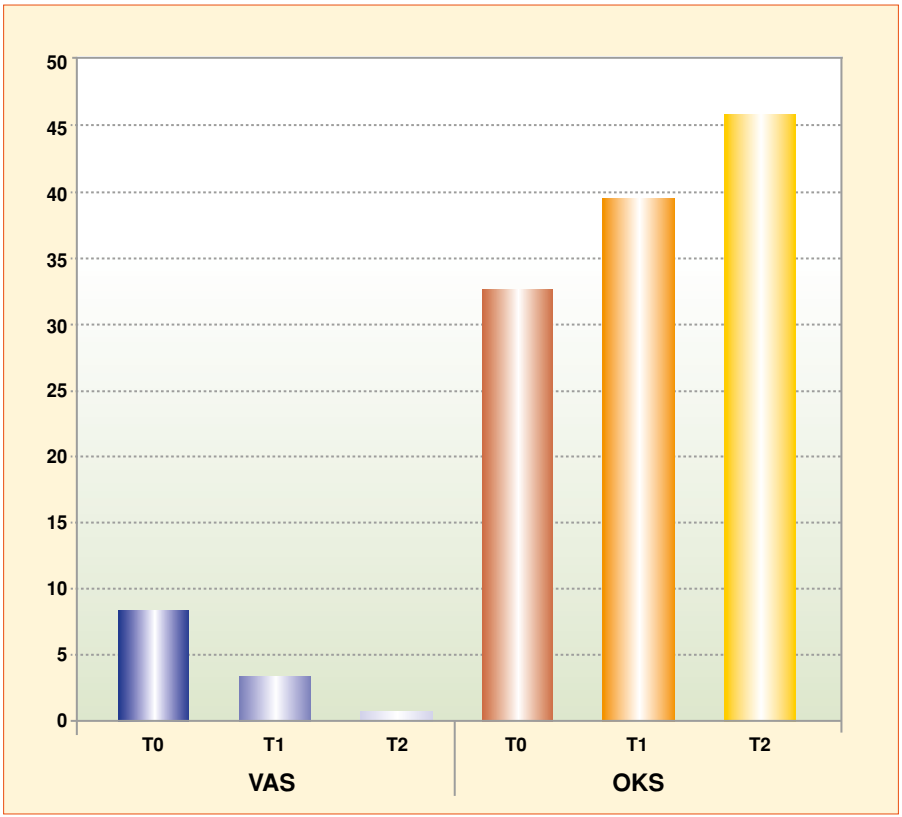

TAB. 4

È stata effettuata la media semplice dei dati ottenuti da cui sono derivati gli istogrammi per **Spalla** (TAB. 3) e per **Ginocchio** (TAB. 4), grazie ai quali è visualizzato l'andamento nel tempo dei valori.

Lo studio evidenzia come la percezione soggettiva del dolore, registrata tramite Scala VAS, migliori sensibilmente in tutti i casi fin dal primo mese di trattamento, come anche migliora la funzionalità articolare (SST o OKS) in concomitanza con la riduzione del dolore percepito.

Si rileva come l'associazione delle due metodiche riduca mediamente il dolore del **50%** entro il primo mese di trattamento, come definito dall'autovalutazione con la Scala VAS (Spalla: **8,5** a T0; **4,55** a T1; **1,2** a T2; Ginocchio: **8,4** a T0; **4,65** a T1; **0,8** a T2) mantenendo ed implementando tale risultato senza ricadute anche dopo 4 mesi dal primo trattamento (mediamente dopo 2,5 mesi dopo il primo trattamento).

Il risultato è significativo anche per quanto riguarda il miglioramento della funzionalità articolare nel primo mese.

CONCLUSIONI

I risultati raggiunti sono positivi e stimolanti ulteriori ricerche.

La terapia somministrata, Collagen MD-Shoulder e Collagen MD-Knee iniettati con tecnica mesoterapica classica in contestualità con la CHELT, offre sicuramente alcuni vantaggi:
1) rapidità di efficacia antalgica;
2) ripresa funzionale;
3) assenza di effetti collaterali;
4) buona *compliance* dei pazienti.

– I risultati terapeutici ottenuti, in assenza di somministrazione di corticosteroidi e/o di analgesici locali o sistemici, suggeriscono un approfondimento per la opportuna valutazione circa le interazioni tra i Collagen Medical Devices e la Fotostimolazione con Laser Yag e Crioterapia (CHELT). ■

Bibliografia

1. Broadhurst N.A., Barton C.A., Yelland L.N., Martin D.K., Beilby J.J. – Managing shoulder pain in general practice - The value of academic detalling. Aust Fam Physician **2006**; 35 (9):751-2.
2. Karu T. – Is It Time to Consider Photobiomodulation as a Drug Equivalent Photomed and Laser Surg. **2013** May. 31(5): 189-191.
3. Maggiori S. – Manuale di intradermoterapia distrettuale. La mesoterapia in Italia. EMSI Ed.; **2004**.
4. Insall J.N., Dorr L.D., Scott R.D., Scott W.N. – Rationale of the Knee Society clinical rating system. Clin Orthop Relat Res. **1989** Nov; (248):13-4.
5. Godfrey J., Hamman R., Lowenstein S., Briggs K. – Reliability, validity, and responsiveness of the simple shoulder test: psychometric properties by age and injury type. Journal Shoulder Elbow Surgery **2007**; 16(3):260-7.
6. Myles P.S., Troedel S., Boquest M., Reeves M. – The pain visual analog scale: is it linear or nonlinear? Anesth Analg. **1999**; 89:1517-1520.
7. Mammuccari M., Gatti A., Maggiori E. – Mesotherapy, definition, rationale and clinical role: a consensus report from the Italian Society of Mesotherapy. European Rev Medicine Pharmacology Sci. 15 (6):682-94; **2011**.
8. Multedo J.P, Marcelli S. – Manuale di mesoterapia. Ed. Minerva Medica; **1990**.
9. Pistor M. – La Mésothérapie. Une conception nouvelle de la thérapeutique. Ed. Maloine, Paris; **1967**.
10. Mammuccari M., Maggiori E., Lazzari M. – Should the General Practitioner Consider Mesotherapy (Intradermal Therapy) to Manage Localized Pain? Pain Therapy 5 (1):123-6; **2016**.
11. Italia E., De Bellis M. – Manuale di Omeo-Mesoterapia. Guna Editore, Milano; **2013**.
12. Notarnicola A., Maccagnano G., Tafuri S., Forcignano M.I., Panella A., Moretti B. – CHELT therapy in the treatment of chronic insertional Achilles tendinopathy. Lasers Med Sci. 29(3):1217-1225; **2014**.
13. Mectronic Medicale Bergamo – Manuale operativo CHELT Therapy; **2012**.
14. Tsukya K., Kawatani M., Takeshige C., Matsumoto I. – Laser irradiation abates neuronal responses to nociceptive stimulation of rat-paw skin. Brain Res Bull. 34:369-374; **1994**.
15. Nicolau R.A., Martinez M.S., Rigau J., Tomàs J. – Neurotransmitter release changes induced by low power 830 nm diode laser irradiation on the neuromuscular junctions of the mouse. Lasers Surg Med. 35:236-241; **2004**.
16. Stigli -Rogoznica N., Stamenkovi D., Frlan-Vrgoc L., Avancini-Dobrovi V., Vrbani T.S. – Analgesic effect of high intensity laser therapy in knee osteoarthritis. Coll Antropol. 35 (Suppl 2):183-185; **2011**.
17. Chow R.T., Johnson M.I., Lopes-Martins R.A., Bjordal J.M. – Efficacy of low-level laser therapy in the management of neck pain: a systematic review and meta-analysis of randomised placebo or active-treatment controlled trials. Lancet 374(9705):1897-1908; **2009**.
18. Santamato A., Solfrizzi V., Panza F., Tondi G., Frisardi V., Leggin B.G., Ranieri M., Fiore P. – Short-term effects of high-intensity laser therapy versus ultrasound therapy in the treatment of people with subacromial impingement syndrome: a randomized clinical trial. Phys Ther. 89 (7):643–652; **2009**.
19. Marcos R.L. *et* Al. – Low-level laser therapy in collagenase-induced Achilles tendinitis in rats: analyses of biochemical and biomechanical aspects. J Orthop Res. 30(12):1945-1951; **2012**.
20. Zati A., Valent A. – Physical therapy: new technologies in rehabilitation medicine (translated into English). Edizioni Minerva Med. 162-185; **2006**.
21. Waynant R., Tata D.B. – Proceedings of Light-Activated Tissue Regeneration and Therapy. Springer Science 76; **2008**.
22. Goralczykv K., Szymanska J., Łukowicz M., Drela E. – Effect of Laser Therapy on endothelial cells culture. Lasers Med.Sci; **2014**.
23. Notarnicola A., Maccagnano G., Tafuri S., Forcignano M.I., Panella A., Moretti B. – High level laser therapy for treatment of lower back pain: clinical efficacy and comparison different wavelenghts. J Biol Require Homeost Agents 30(4):1157-1164; **2016**.
24. Hirvonen H.E., Mikkelsson M.K., Kautiainen H., Pohjolainen T.H., Leirisalo-Repo M. – Effectiveness of different cryotherapies on pain and disease activity in active rheumatoid arthritis. A randomised single blinded controlled trial. Clin Exp Rheumatol. 24(3):295-301; **2006**.
25. Knobloch K., Grasemann R., Spies M., Vogt P.M. – Midportion achilles tendon microcirculation after intermittent combined cryotherapy and compression compared with cryotherapy alone: a randomized trial. Am J Sports Med. 36(11):2128–2138; **2008**.
26. Torres R., Silva F., Pedrosa V., Ferreira J. – The Acute Effect of Cryotherapy on Muscle Strength and Shoulder Proprioception. Journal Sport Rehabilitation 11:1-24; **2016**.

Riferimento bibliografico

FENINNO D., BONACINA A. – Associazione di Collagen MDs e CHELT terapia nel dolore osteo-articolare di Spalla e di Ginocchio.
La Med. Biol., **2017**/2; 37-42.

Primo autore

Dr. Donato Feninno
– Medico Sportivo, Osteopata
Piazza San Vittore, 22
I –24040 Bottanuco (BG)



G. Posabella

TERAPIA DELLA CONDROPATIA FEMORO-ROTULEA CON MD-KNEE + ZEEL® T VEICOLATI CON PROPULSIONE DI O_2 *VS* NIMESULIDE + CONDROITINSOLFATO

PATELLO-FEMORAL CHONDROPATHY TREATED WITH MD-KNEE + ZEEL® T TRANSMITTED WITH O_2 VS NIMESULIDE + CHONDROITIN SULPHATE

RIASSUNTO

Scopo dello studio è valutare l'efficacia del trattamento con una nuova metodica, la propulsione di O_2 ad alta pressione (2,5 atm) allo scopo di veicolare MD-KNEE + Zeel® T in pazienti con condropatia femoro-rotulea *versus* controlli trattati con nimesulide + condrointinsolfato.
– Ai pazienti (40, divisi in 2 Gruppi omogenei) è stato somministrato un questionario volto a registrare il grado di inabilità conseguente alla condropatia; è stato adottato l'indice WOMAC per la scala del dolore, della funzionalità e della rigidità dell'arto inferiore e l'Indice di Lequesne per la limitazione funzionale.
– Le valutazioni sono state effettuate prima dell'inizio del trattamento e a 1, 2, 3, 6 e 12 settimane dalla prima somministrazione.
La veicolazione di MD-KNEE + Zeel® T è stata effettuata con la propulsione di O_2 puro (98%) alla pressione di 2,5 atm, per mezzo di un manipolo appoggiato alla cute, una volta a settimana per 12 settimane consecutive *vs* la somministrazione giornaliera *per os* di nimesulide + condroitinsolfato.
I risultati sono stati valutati statisticamente con il t di Student e sono risultati significativi con $p < 0,0001$ sia con la scala WOMAC, sia con l'Indice di Lequesne.
– Nel Gruppo trattato con propulsione di O_2 + MD-KNEE + Zeel® T si registra una più rilevante riduzione del punteggio WOMAC e dell'indice di Lequesne, la totale assenza di effetti collaterali, il basso costo di trattamento rispetto al Gruppo trattato con farmaci convenzionali *per os*.

PAROLE CHIAVE

CONDROPATIA FEMORO-ROTULEA, MD-KNEE, ZEEL® T, NIMESULIDE, CONDROPROTETTORI, FISIATRIA, ORTOPEDIA

INTRODUZIONE

Le condropatie sono definite genericamente come una sofferenza del tessuto cartilagineo.
– La condropatia femoro-rotulea è una patologia articolare ad eziopatogenesi meccanica microtraumatica reiterata (FIG. 1).

La cartilagine articolare è formata da un tessuto connettivo elastico che riveste le estremità dei capi articolari, caratterizzato da notevole resistenza alla pressione ed alla trazione.

– Una biomeccanica articolare scorretta, con il ripetersi di fenomeni microtraumatici, può ingenerare la sofferen-

SUMMARY: The aim of this study is to evaluate the effectiveness of the treatment with a new method, the propulsion of high pressure O_2 (2.5 atm) to transmit MD-KNEE + Zeel® T in patients with patello-femoral chondropathy *vs* controls receiving nimesulide + chondroitinsulphate.
– 40 patients (divided into 2 Groups) were administered 2 questionnaires to record the degree of disability resulting from the chondropathy; it has been adopted the WOMAC Index for the pain scale, function and stiffness of lower limbs and the Lequesne Index concerning the functional limitation.
The evaluation was performed before treatment and after 1, 2, 3, 6 and 12 weeks since the first administration.
The conveyance of MD-KNEE + Zeel® T was performed with the propulsion of O_2 (98%), 2.5 atm pressure, supported by a device leaned on the skin, once a week for 12 weeks *vs* a daily oral administration of nimesulide + chondroitin.
– The results were evaluated with t Student and are statistically significant at $p < 0.0001$, both with the WOMAC index of pain, stiffness and joint function and with the scale, that assesses the Lequesne algo-functional index in patients receiving O_2 + MD-KNEE + Zeel® T.
It is noteworthy the absolute lack of side effects in the Group treated with O_2 infusion + *low dose* medication + medical device in addition to the low cost of treatment if compared to that of the Group treated with oral conventional medications.

KEY WORDS: PATELLO-FEMORAL CHONDROPATHY, MD-KNEE, ZEEL® T, NIMESULIDE, CHONDROPROTECTORS, PHYSIATRICS, ORTHOPAEDICS

FIG. 1

Anatomia schematica del ginocchio, *norma* laterale.
– Per condromalacia rotulea si intende la sofferenza della cartilagine della rotula. Raramente si giunge all'ulcerazione della cartilagine con esposizione dell'osso sottostante.

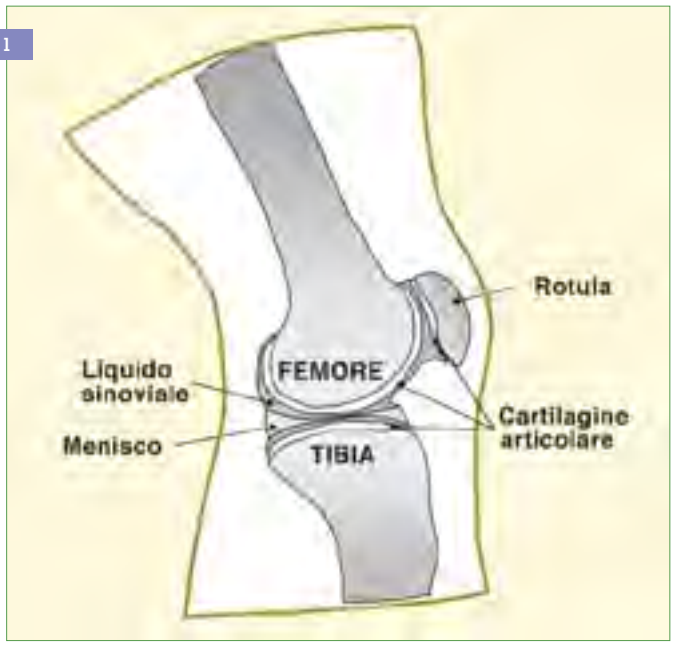

za della cartilagine della troclea femorale e della rotula.

La funzione della cartilagine è simile a quella di un *cuscinetto ammortizzatore* che protegge i normali rapporti articolari e permette il movimento (FIG. 2).
– Per facilitare ulteriormente lo scorrimento senza attriti, l'articolazione produce il liquido sinoviale a prevalente funzione lubrificante.

Una cartilagine sana permette lo scorrimento reciproco delle superfici articolari ed è in grado di ammortizzare bene il carico durante i movimenti.
– La condromalacia rotulea si presenta anatomo-patologicamente come una sofferenza della cartilagine della rotula e della troclea femorale che si affronta sulla rotula.
Più frequentemente la cartilagine colpita è quella del compartimento laterale.

Le lesioni variano secondo la gravità della lesione cartilaginea (FIG. 3).
– Frequentemente i pazienti sofferenti di questa patologia presentano alterazioni della biomeccanica articolare: l'**angolo Q** del ginocchio (angolo tra femore e tibia) è più aperto medialmente, tendente al valgismo; la tibia è atteggiata in extrarotazione; può essere presente una tensione eccessiva dei mm. ischio-crurali, che provoca forze di impatto maggiori tra troclea e rotula; quest'ultima può essere (anatomicamente) "alta" *(tendine del quadricipite retratto)* o "bassa" *(tendine rotuleo retratto)*.

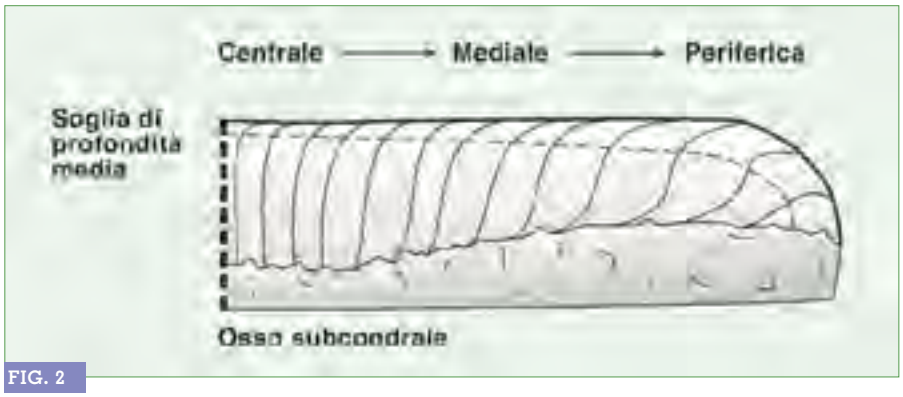

FIG. 2

Schema dell'architettura normale delle fibre collagene.
– Sono indicate le lamine sec. la posizione nell'articolazione.

Un'area comune di mal allineamento intrinseco è l'orientamento del *tendine rotuleo* in relazione al meccanismo degli estensori, definito come angolo Q (FIG. 4).
Quest'angolo esprime la relazione tra la tuberosità tibiale ant. e la spina iliaca ant. sup.; esso si determina – in direzione distale – dall'intersezione di un segmento tracciato dalla spina iliaca ant. sup. al centro della rotula con un segmento che unisce la tuberosità tibiale ant. al centro della rotula.

– L'angolo Q è normalmente inferiore a 10° nel maschio e a 15° nella femmina. Il limite superiore di un angolo Q normale è compreso tra 13° e 15°.

Un angolo Q > 15° può dipendere dall'aumento dell'antiversione del femore, dalla torsione tibiale esterna e dalla lateralizzazione della tuberosità tibiale ant. che determina un aumento delle forze lateralizzanti la rotula durante la contrazione muscolare, secondo "la legge del valgo".
– È necessario menzionare il concetto di angolo Q "statico" ed angolo Q "dinamico". In questo caso un m. vasto mediale - componente obliqua (VMO) ipotonico può trasformare un angolo Q statico rientrante nei valori normali in un angolo Q dinamico predisponente alla patologia femoro-rotulea.
La diminuzione dell'angolo Q non provoca la possibile lussazione mediale della rotula, ma è responsabile dell'aumento delle forze di compressione sul compartimento tibio-femorale mediale, attraverso un incremento dell'orientamento in varo dell'articolazione del ginocchio e conseguente progressivo danneggiamento del compartimento articolare mediale.
Occorre ricordare che la cartilagine articolare, in senso generale, ritrova più facilmente la propria forma originale dopo sforzi intensi, ma temporalmente limitati.
Al contrario, dopo sforzi di minor intensità prolungati nel tempo (ad es. sport di *endurance* o di grande *endurance*), la cartilagine evidenzia una marcata sofferenza meccanica.

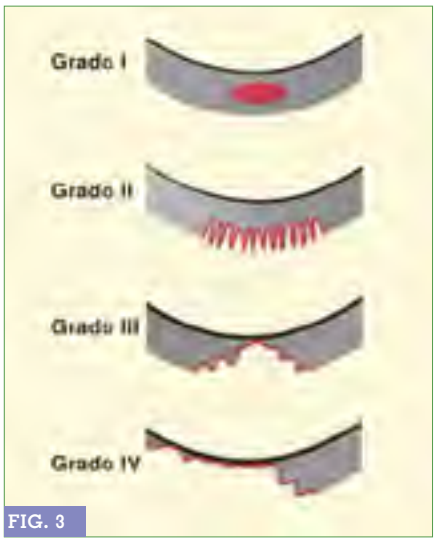

FIG. 3

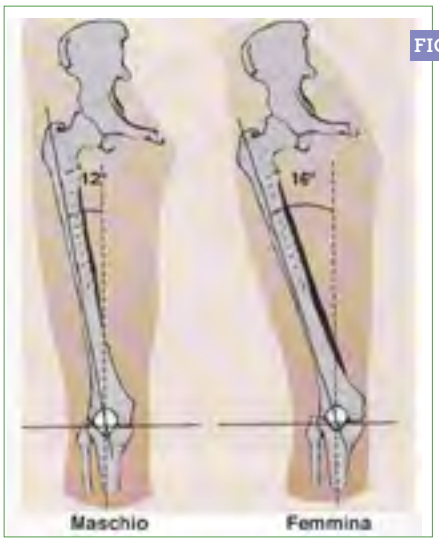

FIG. 4

La misurazione dell'angolo Q permette di valutare l'allineamento del sistema estensore dell'arto inferiore.

– Nel ginocchio mal allineato il suo valore aumenta o diminuisce rispetto ai valori normali, che differiscono leggermente nei due sessi.
Un aumentato valgismo del ginocchio comporta un aumento dell'angolo Q.

L'antiversione femorale è un segno clinico che compare quando la rotazione interna della diafisi femorale porta il solco femorale mediale rispetto alla tuberosità tibiale ant. ed il *tendine rotuleo* più lateralmente rispetto alla rotula, aumentando – così – la forza vettoriale laterale che si esercita su di essa durante la contrazione del m. quadricipite.

Un altro fattore intrinseco è rappresentato dalla lassità del quadrante antero-mediale della rotula (sia statico, sia dinamico).
La stabilità rotulea statica è garantita dai legamenti femoro-rotulei che circondano il tessuto capsulare.
La diminuita stabilità statica mediale, accompagnata da un'eccessiva tensione del compartimento laterale (retinacolo, fascia aponeurotica ileo-tibiale), può portare ad eccessiva tensione da parte delle strutture.
– Questo mal allineamento è definito come "sindrome da iperpressione laterale" ed è radiologicamente evidenziabile a **30°** di flessione del ginocchio.

Per quanto riguarda la componente dinamica, il mal allineamento rotuleo può essere la risultante di una meccanica patologica del VMO (iposviluppo, affezioni displasiche, atrofia post lesionale).
Il VMO, infatti, garantisce la stabilizzazione dinamica dell'articolazione femoro-rotulea (è l'unico stabilizzatore dinamico mediale).
– La sua inserzione è al III prossimale della rotula con un angolo di 55° rispetto all'asse verticale della stessa.

▶ La sua azione peculiare è quella di controbilanciare il m. vasto laterale (VL) durante la contrazione e di provvedere al tensionamento dei legamenti.
In condizioni patologiche il VMO non raggiunge il III superiore o la metà della rotula, e la sua linea d'azione è più verticale e – quindi – meno efficace.
La combinazione di queste anomalie compromette la funzione stabilizzante mediale del VMO.
Test EMG sui muscoli del ginocchio sano evidenziano che il rapporto tra le attività del VMO e del VL è di **1:1** e che quella del VMO è di tipo tonico.

Test eseguiti sul ginocchio che presenta sindrome femoro-rotulea evidenziano un rapporto VMO/VL < 1:1 e che l'attività del VMO è di tipo fasico; questo può essere il risultato di una perdita di asimmetria del m. quadricipite (un versamento di 20-30 ml può inibire il VMO, mentre uno di 50-60 ml può inibire l'attività del VL) con conseguente slittamento laterale della rotula.

Anche la retrazione o l'ipertonia permanente del m. retto femorale può provocare un'iperpressione rotulea a partire da 30° di flessione, determinando anche il basculamento anteriore del bacino; in questo caso i mm. ischio-crurali si allungano, diminuiscono il *freno* verticale femoro-tibiale favorendo – così – la traslazione anteriore della tibia che aggrava il sovraccarico rotuleo.

– Un'importante retrazione dei mm. ischio-crurali può determinare un ginocchio flesso con disarmonia rotatoria.

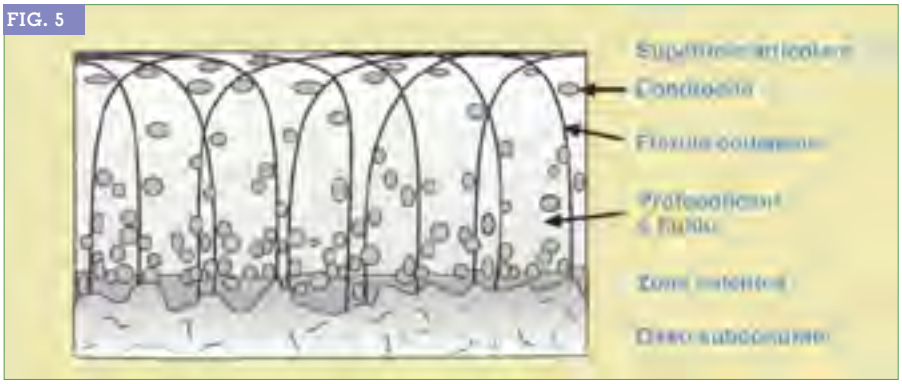
FIG. 5

TAB. 1

WOMAC
Arto inferiore – DOLORE

Quanto dolore ha:
- Camminando?
- Salendo o scendendo le scale?
- A letto, di notte?
- Alzandosi da e sedendosi su una sedia?
- Stando in piedi?

TAB. 2

WOMAC
Arto inferiore – RIGIDITÀ

Qual è il grado di rigidità della sua articolazione:
- Alzandosi la mattina?
- Quando si muove dopo essere stato seduto, a letto o a riposo durante la giornata?

▶ Si comprende – quindi – come la maggior parte delle sindromi rotulee siano la conseguenza di una **disfunzionalità del sistema estensore** e, più in generale, delle strutture muscoloscheletriche, che devono essere corrette con trattamento riabilitativo o chirurgico.

La rotula, durante i movimenti di flesso-estensione del ginocchio, scorre all'interno della troclea femorale (*trecking* rotuleo): in estensione scorre verso l'alto, in flessione verso il basso.
Si ricorda brevemente che la cartilagine è composta da una parte fluida (che dona la capacità di assorbire i traumi) e da una parte solida (che ne aumenta la resistenza).

– I tessuti cartilaginei sono connettivi in cui la matrice extracellulare (ECM) è notevolmente densa, compatta e consistente, tanto da imprigionare al proprio interno i condrociti (FIG. 5).

Questi, entro le *nicchie* che li ospitano, possono andare incontro a 1 o 2 mitosi *max*, per cui – spesso – si osservano piccoli gruppi (gruppi isogeni) di 2, 3 o 4 condrociti.
– Il componente più rappresentativo della cartilagine è il condroitinsolfato, le cui molecole sono stabilmente legate da numerosi ponti Zolfo.
– La cartilagine **non è vascolarizzata**, per cui le cellule possono effettuare gli scambi metabolici solo per diffusione attraverso la ECM.

TAB. 3

WOMAC
Arto inferiore – FUNZIONALITÀ

Quanta difficoltà ha:
- Scendendo le scale?
- Salendo le scale?
- Alzandosi da una sedia?
- Stando in piedi?
- Piegandosi in avanti?
- Camminando su un terreno piano?
- Entrando/uscendo dall'auto?
- Svolgendo le usuali occupazioni?
- Infilandosi le calze?
- Scendendo dal letto?
- Stendendosi sul letto?
- Entrando/uscendo dalla vasca da bagno?
- Svolgere le pulizie quotidiane?

LA *CARTILAGINE DEL GINOCCHIO CONSUMATA*

L'espressione clinica dell'osteoartrosi si manifesta con sintomatologia varia; l'evoluzione è lenta e poco prevedibile.
I sintomi clinici dell'osteoartrosi sono: dolore osteoarticolare, rigidità articolare, crepitii, deformazione articolare, limitazioni funzionali.

Stati dolorosi
- si manifestano alla deambulazione, salendo e scendendo le scale;
- aumentano con lo sforzo, accompagnati da rigidità mattutina di breve durata.

Stati infiammatori
- talora di grado marcato, con recrudescenza notturna;
- presenza di versamento articolare, a volte abbondante.

Nella concezione più attuale l'osteoartrosi viene distinta dal fisiologico invecchiamento della cartilagine e definita come vera e propria malattia il cui *primum movens* è rappresentato da un'alterazione metabolica del condrocita.

La condropatia femoro-rotulea è costituita da un insieme di alterazioni morfofunzionali che determinano l'insorgenza di una gonalgia anteriore.
– Dal punto di vista eziopatogenetico le alterazioni alla base di questa patologia sono essenzialmente riconducibili ad un mal allineamento, oppure ad una displasia della rotula e/o della troclea femorale.

Oltre ai fattori di natura anatomica e biomeccanica, vi sono una serie di fattori funzionali che, se si determinano nell'individuo "predisposto", possono provocare l'insorgenza o l'aggravamento della sintomatologia (età, peso corporeo, professione, attività sportiva, etc.).

Le lesioni e il dolore alle strutture del ginocchio sono molto comuni nella popolazione perchè la rotula è interposta

nel sistema degli estensori e sottoposta a grandi forze durante l'attività motoria.
– Le strutture che possono essere associate al dolore ed alla instabilità femoro-rotulea comprendono:

1) i muscoli
2) il tendine rotuleo
3) la rotula (e suoi rapporti con il solco femorale)
4) i legamenti femoro-rotuleo e menisco-rotuleo
5) i cuscinetti adiposi (regioni infrarotulee e soprarotulee)
6) le borse delle regioni sovrarotulee e pararotulee
7) la membrana sinoviale e la capsula nella porzione antero-mediale ed antero-laterale dell'articolazione.

Il dolore localizzato all'articolazione femoro-rotulea è di frequente riscontro clinico e richiede la valutazione di vari elementi: allineamento anatomico; sistema di stabilizzazione statica e dinamica; livello di attività per determinare il carico articolare meccanico.

Il mal allineamento dell'articolazione femoro-rotulea può esitare in uno spostamento rotuleo laterale, associabile a sublussazione, lussazione o ad entrambe.

L'instabilità rotulea può essere classificata in III diversi gradi:

I grado: lateralizzazione rotulea.
Per aumento dell'**angolo Q** , durante la contrazione della muscolatura estensoria, si viene a creare una piccola area di contatto tra la superficie articolare rotulea e quella trocleare.
– La conseguenza di questa situazione provoca una sindrome da iperpressione laterale.

II grado: accentuata inclinazione della rotula o **sublussazione della rotula**.
Nel caso di eccessiva inclinazione rotulea si verifica un ispessimento ed una retrazione del retinacolo laterale associato ad inspessimento capsulare.
– Questa situazione determina, durante la flessione del ginocchio, un'inclinazione rotulea che esita in un iperpressione laterale. Nei casi più gravi si assiste ad una vera e propria sublussazione laterale della rotula, generalmente provocata da una brusca contrazione del m. quadricipite a ginocchio esteso.
– Sublussazoni recidivanti causano, nel lungo periodo, una seria sofferenza della cartilagine rotulea e trocleare.

III grado: lussazione della rotula.
Condizione che porta a grave e progressiva sofferenza della cartilagine articolare.

TAB. 4

INDICE FUNZIONALE DI LEQUESNE

• Dolore al ginocchio:
A) Notturno
Nessuno/ Secondo i movimenti / Anche stando immobile
B) Blocco mattutino
<1 min. / 1-15 min. / >15 min.
C) Stando in piedi o camminando in discesa per mezz'ora
No / Sì.
D) Camminando
No/Dopo una certa distanza / Immediatamente e progressivamente
E) Alzandosi dalla sedia senza aiutarsi con le braccia
No / Sì / >15 min.
• Massima lunghezza di marcia:
Nessuna limitazione / Limitata, < 1 km / Circa 1 km (circa 15 min.) / 500-900 mt (8-15 min.) / 300-500 mt / 100-300 mt / <100 mt / Con bastone o gruccia / Con due bastoni o grucce
• Difficoltà nella vita quotidiana:
Per salire un piano / Per scendere un piano / Per accovacciarsi / Per camminare su un piano irregolare

OBIETTIVO DELLO STUDIO

– Obiettivo di questo studio clinico controllato, randomizzato è la valutazione della risposta clinica alla somministrazione di FANS + un protettore della cartilagine *versus* MD *(Medical Device)* - KNEE + Zeel® T veicolati con la propulsione di O_2 in due Gruppi omogenei di pazienti affetti da condropatia femoro-rotulea.

MATERIALI E METODI

Diversi studi clinici pubblicati sull'O_2 iperbarico hanno dimostrato i benefici di questo trattamento in diverse patologie della ECM.

La O_2 terapia iperbarica viene utilizzata come supporto e come azione anti-infiammatoria nella/e/nel ostiomielite, ferite ed ulcere necrotizzate, fasciti necrotiche, gangrena, piodermosi, ulcere cutanee, piede diabetico, psoriasi ed acne purulenta (1).
L'effetto della terapia topica dell'O_2 iperbarico è dovuto alla stimolazione dell'azione chemiotattica, della fagocitosi, della proliferazione dei fibroblasti e della neosintesi di collagene (soprattutto tipo I e tipo III), della proliferazione epiteliale e rimodellamento finale con processi a cascata (2).
L'O_2 presente nell'atmosfera penetra gli strati superficiali della cute fino alla profondità *max* di 0,25 – 0,40 mm, mentre l'O_2 trasportato dal flusso ematico ha minor influenza sugli strati più superficiali (3, 4).
– Uno studio *in vivo* [modello animale (suino adulto)] di Atrux-Tallau *et* Al. (5) ha evidenziato come l'O_2 raggiunga il derma, attraverso:

1) **penetrazione** (captazione);
2) **permeazione**.

La O_2 terapia iperbarica non riduce la vitalità dei neutrofili e le funzioni come la degranulazione e la fagocitosi; la lisi

ossidativa in risposta ai chemoattrattori rimane inalterata (6).

▶ **20 pazienti** randomizzati (**Gruppo A**: 15 M, 5 F) hanno ricevuto giornalmente **nimesulide + condroitina solfato**;

▶ **20 pazienti** randomizzati (**Gruppo B**: 15 M, 5 F) hanno ricevuto una somministrazione settimanale di **MD-KNEE** (Guna Laboratori, Milano)+ **Zeel® T** (-Heel, Baden Baden-D), veicolati con propulsione di O_2.

A tutti i pazienti sono state rese note le finalità e le modalità dello studio ed è stato richiesto il consenso informato scritto.

– All'atto dell'inclusione, a tutti i pazienti sono stati somministrati 2 questionari volti a definire il grado di inabilità conseguente alla condropatia.

Sono stati utilizzati la Scala **WOMAC** *(Western Ontario and Mc Master Universities Osteoarthritis Index)* per il dolore, la rigidità e la funzionalità degli arti inferiori (TABB. 1, 2, 3) e l'Indice di **Lequesne** per la limitazione funzionale (TAB. 4).

– Il WOMAC è probabilmente il test di riferimento per la valutazione dei risultati del trattamento delle patologie del ginocchio.
Ciascun *item* WOMAC prevede 5 possibili risposte (da "nessuno" a "molto forte").

L'Indice di Lequesne assegna un punteggio ad ogni risposta prevista fino ad un totale che viene registrato e che rappresenta il valore di riferimento per la valutazione successiva.

Tali valutazioni sono state effettuate **prima** dell'inizio del trattamento e a **1**, **2**, **3**, **6** e **12** settimane.
L'analisi statistica è stata effettuata con il t di Student.

– Ogni paziente è stato sottoposto ad esame clinico per la valutazione della rispondenza ai criteri per **condropatia femoro rotulea**.
Ogni paziente, all'inclusione, ha esibito Rx recenti delle articolazioni.
– Queste sono state classificate sec. la Scala di Kellgren-Lawrence.

La Scala descrive 4 stadi di artrosi:
Stadio I: assottigliamento iniziale non ben determinabile dello spazio articolare con possibile presenza di osteofiti;
Stadio II: osteofiti e possibile assottigliamento dello spazio articolare;
Stadio III: osteofitosi moderata, assottigliamento dello spazio articolare ben definito, sclerosi subcondrale e possibile deformità dell'osso subcondrale;
Stadio IV: artrosi severa.

– Lo studio include pazienti affetti da condropatia femoro rotulea documentata clinicamente e radiograficamente in Stadio I, II o III sec. Kellgren-Lawrence.

I pazienti inclusi nello studio non riferivano precedenti interventi chirurgici al ginocchio, nè patologie reumatiche o auto-immunitarie documentate pregresse o in corso.

– I 20 pazienti del **Gruppo A** hanno ricevuto nimesulide bustine 100 mg + galattosaminglucuronoglicano solfato sale sodico 400 mg (Condral®) una volta al giorno *per os*.
– I 20 pazienti del **Gruppo B** hanno ricevuto **Zeel® T** 1 fiala + **MD-KNEE** 1 fiala applicati sulla cute del ginocchio, con propulsione di O_2.

I pazienti sono stati trattati 1 volta/settimana, dopo accurata disinfezione cutanea (alcol o soluzione antisettica a base iodica).

La tecnica di propulsione con O_2 puro (98%) è stata eseguita con un'apparecchiatura che concentra l'O_2 dall'aria ambientale (filtri di zeolite) e che – tramite un compressore – eroga O_2 alla pressione di 2,5 atm, tramite un manipolo appoggiato sulla cute (MAYA Beauty Engineering, Oxyendodermia Medicale).
– Il paziente è stato adagiato in posizione supina con il ginocchio interessato lievemente flesso grazie ad un cuscinetto popliteo; sono stati applicati sulla zona da trattare MD-KNEE + Zeel® T miscelati tra loro e con una soluzione sierica neutra.
– Subito dopo è stato erogato O_2 a 2,5 atm x 20 minuti.

• Il **Gruppo A** (nimesulide + condroitinsolfato) è composto da 15 M e 5 F di età media di 46,9 anni (*min* 28, *max* 65), con Deviazione Standard (DS) 11,8; media del BMI di 25,4 con DS 2,45.
È stata calcolata anche la massa grassa media, pari al 20,32 % con DS 7,04, valutando la circonferenza del collo, dell'addome e, nelle femmine, anche dei fianchi.

– Il punteggio WOMAC medio pre-trattamento era di **59 punti** (*min* 34, *max* 80), in una scala da 0 a 96.
– L'Indice algo-disfunzionale di Lequesne medio era di **18 punti** (*min* 12, *max* 22) in una scala da 0 a 24.
Il ginocchio interessato era il dx in 15 casi, il sn in 5.

• Il **Gruppo B** (MD-KNEE + Zeel® T + propulsione di O_2) è composto anch'esso da 15 M e 5 F di età media di 49,4 anni (*min* 31, *max* 66) con DS 9,1; media del BMI di 24,4 con DS 2,4.
È stata calcolata anche la massa grassa media, pari al 26,11 % con DS 17,8, valutando la circonferenza del collo, dell'addome e, nelle femmine, anche dei fianchi.

– Il punteggio WOMAC medio pre-trattamento era di **58 punti** (*min* 42, *max* 89).
– L'Indice algo-disfunzionale di Lequesne medio era di **18 punti** (*min* 12, *max* 22).
Il ginocchio interessato era il dx in 10 casi, il sn in 10.

RISULTATI

Tutti i pazienti hanno concluso il periodo di trattamento prefissato.
I risultati sono riportati secondo il Gruppo di appartenenza dei pazienti (A; B) ai **5** ***follow-up*** eseguiti a distanza di **1**, **2**, **3**, **6** e **12 settimane** dalla prima somministrazione.

• Dopo la **prima** settimana: i pazienti di entrambi i Gruppi hanno mostrato una riduzione del punteggio totale WOMAC rispetto al punteggio "basale", non statisticamente significativa.
– Il punteggio medio dei pazienti del Gruppo A è stato di **54 punti** WOMAC (*min* 30, *max* 78), p < 0,374.
– Il punteggio medio dei pazienti del Gruppo B è stato di **50 punti** WOMAC (*min* 34, *max* 74), p < 0,087.

• **Seconda** settimana: i pazienti di entrambi i Gruppi hanno mostrato una riduzione del punteggio WOMAC totale rispetto al punteggio precedente.
– Il punteggio medio dei pazienti del Gruppo A è stato di **53 punti** WOMAC

	WOMAC BASALE	WOMAC 1ª settimana	WOMAC 2ª settimana	WOMAC 3ª settimana	WOMAC 6ª settimana	WOMAC 12ª settimana
M	36	30	30	30	34	34
	34	30	30	30	32	34
	66	54	54	50	52	48
	34	30	30	32	34	34
	72	68	64	64	66	55
	68	62	62	58	60	54
	68	62	64	62	60	56
	68	62	60	60	60	50
	70	68	60	58	52	48
	68	60	58	50	50	46
	68	60	58	54	50	46
	70	68	60	54	54	46
	66	60	60	58	60	48
	39	34	34	34	32	32
	70	70	68	66	66	64
F	80	78	76	74	72	70
	36	34	34	34	30	32
	34	30	34	34	34	32
	48	44	40	40	42	42
	78	74	70	70	68	66
	58,65	**53,9**	**52,3**	**50,6**	**50,4**	**46,85**
	16,68	**16,74**	**15,29**	**14,29**	**13,80**	**11,69**
	p	**0,374401**	**0,217196**	**0,109516**	**0,096581**	**0,013509**

TAB. 5
Gruppo A – WOMAC analitico (valutazione basale ed alla 1ª, 2ª, 3ª, 6ª e 12ª settimana dall'inizio della terapia).

TAB. 6
Gruppo B – WOMAC analitico (valutazione basale, ed alla 1ª, 2ª, 3ª, 6ª e 12ª settimana dall'inizio della terapia).

	WOMAC BASALE	WOMAC 1ª settimana	WOMAC 2ª settimana	WOMAC 3ª settimana	WOMAC 6ª settimana	WOMAC 12ª settimana
M	42	38	38	36	34	28
	46	38	34	30	36	32
	64	60	48	48	52	44
	44	38	38	36	34	36
	89	74	68	66	68	60
	60	60	56	50	44	46
	46	44	44	42	40	40
	42	40	34	34	30	28
	86	72	68	66	64	60
	46	36	30	30	28	24
	46	38	40	42	38	34
	80	74	68	60	54	50
	77	70	60	52	45	38
	76	60	60	58	54	50
	64	49	45	40	34	34
F	49	38	34	30	24	24
	42	34	34	34	30	32
	50	42	42	40	34	34
	68	60	60	58	50	52
	52	34	34	36	34	32
	58	**49,95**	**46,75**	**44,4**	**41,35**	**38,9**
	15,91	**14,63**	**13,17**	**12,03**	**12,14**	**10,98**
	p	**0,086603**	**0,01551837**	**0,00317**	**0,0004773**	**0,00005**

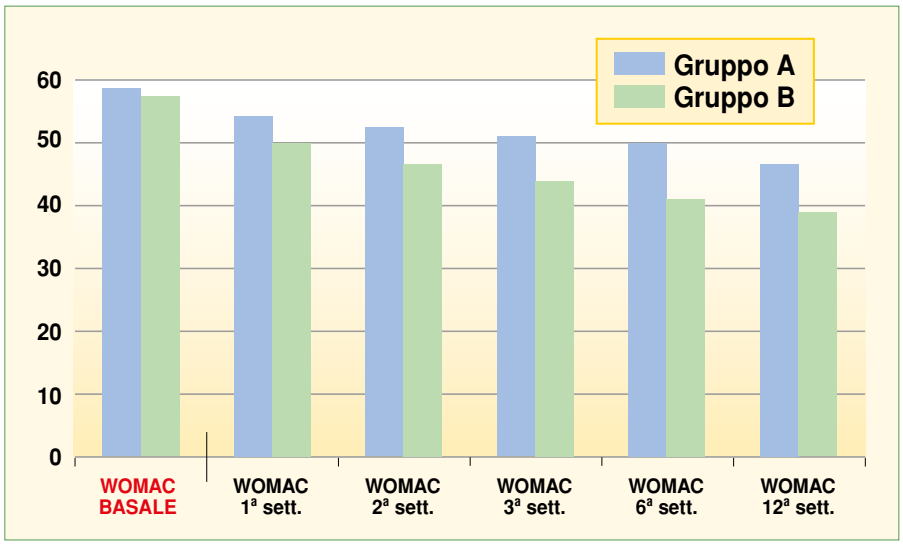

TAB. 7

Differenze progressive del WOMAC medio nei 2 Gruppi di pazienti (A; B).

(*min* 30, *max* 78), p < 0,217.
– Il punteggio medio dei pazienti del Gruppo B è stato di **47 punti** WOMAC (*min* 30, *max* 68), p < 0,0047.

• **Terza** settimana: i pazienti di entrambi i Gruppi hanno mostrato una riduzione nel punteggio totale WOMAC rispetto al punteggio precedente.
– Il punteggio medio dei pazienti del Gruppo A è stato di **51 punti** WOMAC (*min* 30, *max* 74), p < 0,0109.
– Il punteggio medio dei pazienti del Gruppo B è stato di **44 punti** WOMAC (*min* 30, *max* 66), p < 0,0031.

• **Sesta** settimana: tra la 3ª e la 6ª settimana dal primo trattamento, non si è verificata alcuna variazione del punteggio medio WOMAC dei pazienti del Gruppo A, mentre il punteggio medio WOMAC nei pazienti del Gruppo B è statisticamente significativo per diminuzione del dolore, rigidità e funzionalità.
– Il punteggio medio dei pazienti del Gruppo A è stato di **50 punti** WOMAC (*min* 32, *max* 72), p < 0,097.
– Il punteggio medio dei pazienti del Gruppo B è stato di **41 punti** WOMAC (*min* 30, *max* 68), p < 0,0004.
La differenza è statisticamente significativa (p < 0.001).

• **Dodicesima** settimana: l'ultimo *follow-up* effettuato ha mostrato che il punteggio medio WOMAC dei pazienti del Gruppo A è di **47 punti** (*min* 32, *max* 70), p < 0,014.
– Il punteggio medio WOMAC dei pazienti del Gruppo B è ulteriormente diminuito a **39 punti** (*min* 24, *max* 60), p < 0,0001.

La differenza tra i 2 Gruppi sperimentali è statisticamente significativa (p < 0.001) (TABB. 5, 6, 7).

Per quanto riguarda l'Indice algo-disfunzionale di Lequesne i pazienti del Gruppo A sono passati da **18** a **15 punti**; i pazienti del Gruppo B da **17** a **10 punti** (TABB. 8, 9).

CONCLUSIONI

Il trattamento conservativo della condropatia femoro-rotulea ha un *background* ben documentato in letteratura scientifica degli ultimi cinquant'anni.
L'utilizzo di FANS, di cortisonici e di condroprotettori è comune in medicina convenzionale.
Il meccanismo d'azione dei corticosteroidi è ben chiarito: inibizione della sintesi delle prostaglandine, diminuzione dell'attività delle collagenasi e riduzione della produzione di IL-1, TNFα e varie proteasi che aggrediscono la cartilagine.
– I FANS ed i cortisonici agiscono solo sulla sintomatologia algica.

L'uso dei condroprotettori dovrebbe avere lo scopo di ripristinare la naturale omeostasi reologica e metabolica dell'articolazione interessata dal processo artrosico, migliorando l'effetto protettivo, lubrificante e *"shock-absorbing"* del liquido sinoviale.
– Entrambi i Gruppi (A; B) hanno mostrato un consistente miglioramento della componente algica e della limi-

14	12	20	15	22	16	18	16	18	20	18	20	20	14	20	22	14	19	18	22	**Media 17,9**	DS 2,99
10	10	15	14	15	11	14	15	18	18	18	15	14	11	18	18	14	18	18	22	**Media 15,3**	DS 3,21

TAB. 8

Gruppo A - Punteggio Lequesne prima e dopo 12 settimane di trattamento.

12	15	19	14	20	18	16	15	20	16	16	20	22	19	18	22	18	14	15	12	**Media 17,05**	DS 3,00
9	8	12	10	12	12	11	10	10	11	11	10	12	12	10	12	10	8	8	10	**Media 10,4**	DS 1,39

TAB. 9

Gruppo B - Punteggio Lequesne prima e dopo 12 settimane di trattamento.

tazione funzionale legata al processo gonartrosico nell'arco delle 12 settimane considerate.

– I dati mostrano che il miglioramento del quadro clinico-funzionale **è più immediato** nei pazienti trattati con O_2 al 98% veicolato a 2,5 atm + MD-KNEE + ZEEL® T: infatti i pazienti del Gruppo B hanno registrato una **diminuzione del punteggio medio WOMAC più rilevante** dal punto di vista statistico nel/nella dolore articolare, rigidità e funzionalità rispetto ai pazienti del Gruppo A trattati con nimesulide + condroprotettore.

– La totale assenza di effetti collaterali registrata nei pazienti del Gruppo B e l'utilizzo di una terapia non invasiva, non dolorosa e molto agevole (un solo trattamento/settimana) ha consentito una migliore accettazione ed una spesa economica sicuramente più vantaggiosa. ■

Bibliografia

1. Heng M.C.Y. – Topical hyperbaric oxygen for problem skin wounds. J Dermatol Surg Oncol, **1993**; 19: 784-93.
2. Fermor B., Christensen S.E., Youn I., Cernanec J.M., Davies C.M., Weinberg J.B. – Oxygen, nitric oxide and articular cartilage. Vol. 13. **2007**, 56-65.
3. Fuchs J., Thiele J. – The role of oxygen in cutaneous photodynamic therapy. Free Radic Biol Med **1998**; 24: 835–847.
4. Evans N.T., Naylor P.F., Rowlinson G. – Diffusion of oxygen through the mouse ear. Br J Dermatol, **1981**; 105: 45–56.
5. Atrux-Tallau N., Lee T.H.B., Denis K., Padois H., Zahouani M., Haftek F., Falson F., Pirot D. – Simultaneous Characterization of Oxygen Transport into and through Porcine Skin Exposed to Oxygen-Saturated Water. Skin Pharmacol Physiol **2009**; 22:210–217.
6. Stephen R., Thom J. – Oxidative stress is fundamental to hyperbaric oxygen therapy. Appl Physiol 106: 988–995, **2009** [Kellogg DL Jr, Zhao JL, Coey U, Green JV].

Sono stati inoltre consultati:

1. Eifert-Mangine, M. *et* Al. – Patellar tendinitis in the recreational athlete. Sports Med. Rehab. Series, 11:1359, **1992**.
2. Gurdol F., Cimsit M., Oner-Lyidogan Y., Kocak H., Sengun S., Yalcinkaya-Demirsoz – Collagen Synthesis, Nitric Oxide and Asymmetric Dimethylarginine in Diabetic Subjects Undergoing Hyperbaric Oxygen Therapy. S Physiol. Res. 59: 423-429, **2010**.
3. Jordan K.M., Arden N.K., Doherty M., Bannwarth B., Bijlsma J.W., Dieppe P., Gunther K., Hauselmann H., Herrero-Beaumont G., Kaklamanis P., Lohmander S., Leeb B., Lequesne M., Mazieres B., Martin-Mola E., Pavelka K., Pendleton A., Punzi L., Serni U., Swoboda B., Verbruggen G., Zimmerman-Gorska I., Dougados M. – EULAR Recommendations 2003: an evidence based approach to the management of knee osteoarthritis: Standing Committee for International Clinical Studies Including Therapeutic Trials ESCISIT. Report of a Task Force of the Standing Committee for International Clinical Studies Including Therapeutic Trials (ESCISIT). Ann Rheum Dis. **2003** Dec;62(12):1145-55.
4. Milani L. – Un nuovo e raffinato trattamento iniettivo delle patologie algiche dell'Apparato locomotore. Le proprietà *bio-scaffold* del collagene e suo utilizzo clinico. La Med. Biol., **2010**/3; 3-15.
5. Mow V.C., Kuei S.C., Lai W.M., Armstrong C.G. – Biphasic creep and stress relaxation of articular cartilage in compression? Theory and experiments. J Biomech Eng, **1980**, 102: 73-84.
6. Rich K. – Transcutaneous oxygen measurements: implications for nursing. J Vasc Nurs **2001**; 19: 55-61.
7. The Chondrocyte Cytoskeleton in Mature Articular Cartilage: Structure and Distribution of Actin, Tubulin, and Vimentin Filaments. Langelier E., Suetterlin R., Hoemann C.D., Aebi U., Buschmann M.D. – J Histochem Cytochem **2000** 48: 1307.
8. Ysart G.E., Mason R.M. – Responses of articular cartilage explant cultures to different oxygen tensions. Biochim Biophys Acta 1221: 15-20. (**1994**).
9. Zhou S., Cui Z., Urban J.P. – Factors influencing the oxygen concentration gradient from the synovial surface of articular cartilage to the cartilage-bone interface: a modeling study. (**2004**) Arthritis Rheumatism 50: 3915-3924.

Testo elaborato dalla Tesi per il conseguimento del Diploma di medico esperto in Omeopatia, Omotossicologia e Discipline Integrate, discussa dall'autore a Milano il 28 giugno 2011.
– Relatore: Prof. Leonello Milani.

Riferimento bibliografico

POSABELLA G. – Terapia della condropatia femoro-rotulea con MD-KNEE + Zeel® T veicolati con propulsione di O_2 *vs* nimesulide + condroitinsolfato.
La Med. Biol., **2011**/3; 3-11.

Indirizzo dell'autore

Dr. Giovanni Posabella
– Specialista in Medicina dello Sport
– Professore a contratto c/o la Facoltà di Scienze motorie - Università de L'Aquila

Via Augusto Murri, 41
I – 40137 Bologna



G. Posabella

TERAPIA DELLA CONDROPATIA FEMORO-ROTULEA CON MD-KNEE + ZEEL® T VEICOLATI CON PROPULSIONE DI O_2 *VS* NIMESULIDE + CONDROITINSOLFATO

PATELLO-FEMORAL CHONDROPATHY TREATED WITH MD-KNEE + ZEEL® T TRANSMITTED WITH O_2 VS NIMESULIDE + CHONDROITIN SULPHATE

RIASSUNTO

Scopo dello studio è valutare l'efficacia del trattamento con una nuova metodica, la propulsione di O_2 ad alta pressione (2,5 atm) allo scopo di veicolare MD-KNEE + Zeel® T in pazienti con condropatia femoro-rotulea *versus* controlli trattati con nimesulide + condrointinsolfato.
– Ai pazienti (40, divisi in 2 Gruppi omogenei) è stato somministrato un questionario volto a registrare il grado di inabilità conseguente alla condropatia; è stato adottato l'indice WOMAC per la scala del dolore, della funzionalità e della rigidità dell'arto inferiore e l'Indice di Lequesne per la limitazione funzionale.
– Le valutazioni sono state effettuate prima dell'inizio del trattamento e a 1, 2, 3, 6 e 12 settimane dalla prima somministrazione.
La veicolazione di MD-KNEE + Zeel® T è stata effettuata con la propulsione di O_2 puro (98%) alla pressione di 2,5 atm, per mezzo di un manipolo appoggiato alla cute, una volta a settimana per 12 settimane consecutive *vs* la somministrazione giornaliera *per os* di nimesulide + condroitinsolfato.
I risultati sono stati valutati statisticamente con il t di Student e sono risultati significativi con $p < 0,0001$ sia con la scala WOMAC, sia con l'Indice di Lequesne.
– Nel Gruppo trattato con propulsione di O_2 + MD-KNEE + Zeel® T si registra una più rilevante riduzione del punteggio WOMAC e dell'indice di Lequesne, la totale assenza di effetti collaterali, il basso costo di trattamento rispetto al Gruppo trattato con farmaci convenzionali *per os*.

PAROLE CHIAVE

CONDROPATIA FEMORO-ROTULEA, MD-KNEE, ZEEL® T, NIMESULIDE, CONDROPROTETTORI, FISIATRIA, ORTOPEDIA

INTRODUZIONE

Le condropatie sono definite genericamente come una sofferenza del tessuto cartilagineo.
– La condropatia femoro-rotulea è una patologia articolare ad eziopatogenesi meccanica microtraumatica reiterata (FIG. 1).

La cartilagine articolare è formata da un tessuto connettivo elastico che riveste le estremità dei capi articolari, caratterizzato da notevole resistenza alla pressione ed alla trazione.

– Una biomeccanica articolare scorretta, con il ripetersi di fenomeni microtraumatici, può ingenerare la sofferen-

SUMMARY: The aim of this study is to evaluate the effectiveness of the treatment with a new method, the propulsion of high pressure O_2 (2.5 atm) to transmit MD-KNEE + Zeel® T in patients with patello-femoral chondropathy *vs* controls receiving nimesulide + chondroitinsulphate.
– 40 patients (divided into 2 Groups) were administered 2 questionnaires to record the degree of disability resulting from the chondropathy; it has been adopted the WOMAC Index for the pain scale, function and stiffness of lower limbs and the Lequesne Index concerning the functional limitation.
The evaluation was performed before treatment and after 1, 2, 3, 6 and 12 weeks since the first administration.
The conveyance of MD-KNEE + Zeel® T was performed with the propulsion of O_2 (98%), 2.5 atm pressure, supported by a device leaned on the skin, once a week for 12 weeks *vs* a daily oral administration of nimesulide + chondroitin.
– The results were evaluated with t Student and are statistically significant at $p < 0.0001$, both with the WOMAC index of pain, stiffness and joint function and with the scale, that assesses the Lequesne algo-functional index in patients receiving O_2 + MD-KNEE + Zeel® T.
It is noteworthy the absolute lack of side effects in the Group treated with O_2 infusion + *low dose* medication + medical device in addition to the low cost of treatment if compared to that of the Group treated with oral conventional medications.

KEY WORDS: PATELLO-FEMORAL CHONDROPATHY, MD-KNEE, ZEEL® T, NIMESULIDE, CHONDROPROTECTORS, PHYSIATRICS, ORTHOPAEDICS

FIG. 1

Anatomia schematica del ginocchio, *norma* laterale.
– Per condromalacia rotulea si intende la sofferenza della cartilagine della rotula. Raramente si giunge all'ulcerazione della cartilagine con esposizione dell'osso sottostante.

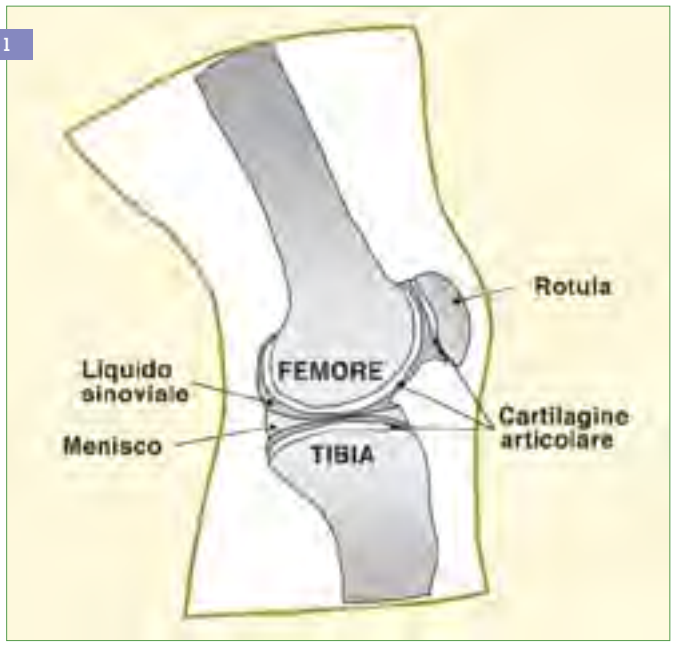

za della cartilagine della troclea femorale e della rotula.

La funzione della cartilagine è simile a quella di un *cuscinetto ammortizzatore* che protegge i normali rapporti articolari e permette il movimento (FIG. 2).
– Per facilitare ulteriormente lo scorrimento senza attriti, l'articolazione produce il liquido sinoviale a prevalente funzione lubrificante.

Una cartilagine sana permette lo scorrimento reciproco delle superfici articolari ed è in grado di ammortizzare bene il carico durante i movimenti.
– La condromalacia rotulea si presenta anatomo-patologicamente come una sofferenza della cartilagine della rotula e della troclea femorale che si affronta sulla rotula.
Più frequentemente la cartilagine colpita è quella del compartimento laterale.

Le lesioni variano secondo la gravità della lesione cartilaginea (FIG. 3).
– Frequentemente i pazienti sofferenti di questa patologia presentano alterazioni della biomeccanica articolare: l'**angolo Q** del ginocchio (angolo tra femore e tibia) è più aperto medialmente, tendente al valgismo; la tibia è atteggiata in extrarotazione; può essere presente una tensione eccessiva dei mm. ischio-crurali, che provoca forze di impatto maggiori tra troclea e rotula; quest'ultima può essere (anatomicamente) "alta" *(tendine del quadricipite retratto)* o "bassa" *(tendine rotuleo retratto)*.

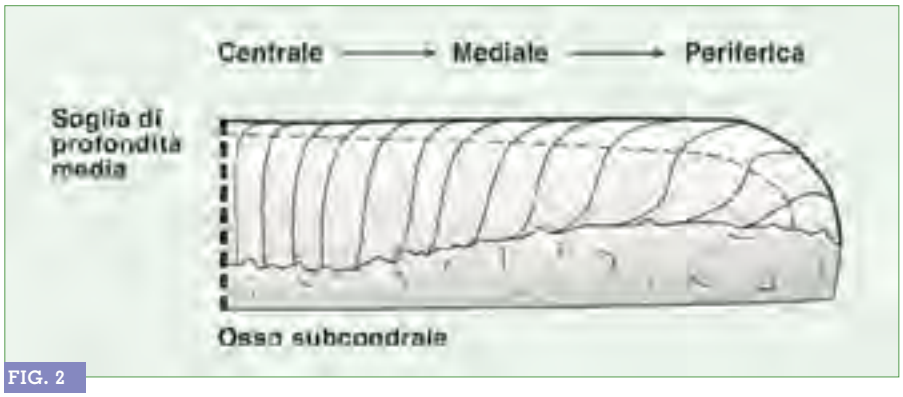

FIG. 2

Schema dell'architettura normale delle fibre collagene.
– Sono indicate le lamine sec. la posizione nell'articolazione.

Un'area comune di mal allineamento intrinseco è l'orientamento del *tendine rotuleo* in relazione al meccanismo degli estensori, definito come angolo Q (FIG. 4).
Quest'angolo esprime la relazione tra la tuberosità tibiale ant. e la spina iliaca ant. sup.; esso si determina – in direzione distale – dall'intersezione di un segmento tracciato dalla spina iliaca ant. sup. al centro della rotula con un segmento che unisce la tuberosità tibiale ant. al centro della rotula.

– L'angolo Q è normalmente inferiore a 10° nel maschio e a 15° nella femmina. Il limite superiore di un angolo Q normale è compreso tra 13° e 15°.

Un angolo Q > 15° può dipendere dall'aumento dell'antiversione del femore, dalla torsione tibiale esterna e dalla lateralizzazione della tuberosità tibiale ant. che determina un aumento delle forze lateralizzanti la rotula durante la contrazione muscolare, secondo "la legge del valgo".
– È necessario menzionare il concetto di angolo Q "statico" ed angolo Q "dinamico". In questo caso un m. vasto mediale - componente obliqua (VMO) ipotonico può trasformare un angolo Q statico rientrante nei valori normali in un angolo Q dinamico predisponente alla patologia femoro-rotulea.
La diminuzione dell'angolo Q non provoca la possibile lussazione mediale della rotula, ma è responsabile dell'aumento delle forze di compressione sul compartimento tibio-femorale mediale, attraverso un incremento dell'orientamento in varo dell'articolazione del ginocchio e conseguente progressivo danneggiamento del compartimento articolare mediale.
Occorre ricordare che la cartilagine articolare, in senso generale, ritrova più facilmente la propria forma originale dopo sforzi intensi, ma temporalmente limitati.
Al contrario, dopo sforzi di minor intensità prolungati nel tempo (ad es. sport di *endurance* o di grande *endurance*), la cartilagine evidenzia una marcata sofferenza meccanica.

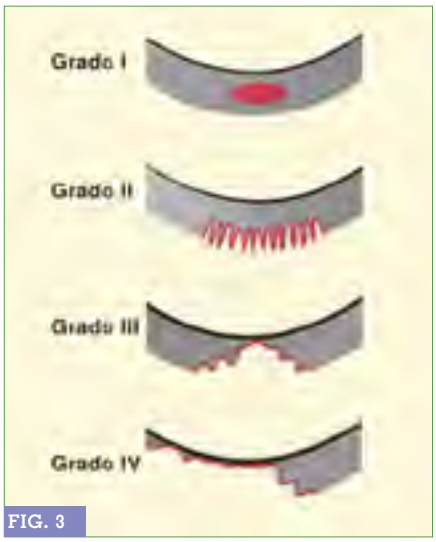

FIG. 3

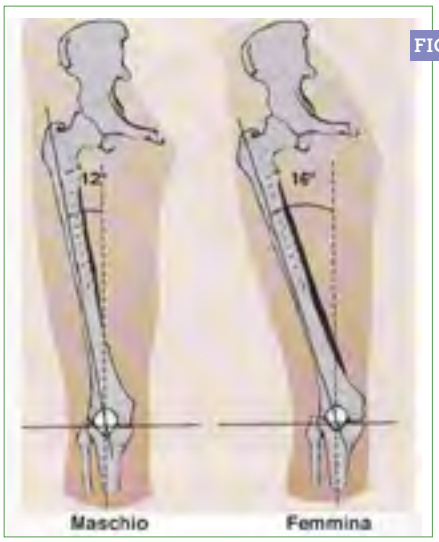

FIG. 4

La misurazione dell'angolo Q permette di valutare l'allineamento del sistema estensore dell'arto inferiore.

– Nel ginocchio mal allineato il suo valore aumenta o diminuisce rispetto ai valori normali, che differiscono leggermente nei due sessi.
Un aumentato valgismo del ginocchio comporta un aumento dell'angolo Q.

L'antiversione femorale è un segno clinico che compare quando la rotazione interna della diafisi femorale porta il solco femorale mediale rispetto alla tuberosità tibiale ant. ed il *tendine rotuleo* più lateralmente rispetto alla rotula, aumentando – così – la forza vettoriale laterale che si esercita su di essa durante la contrazione del m. quadricipite.

Un altro fattore intrinseco è rappresentato dalla lassità del quadrante antero-mediale della rotula (sia statico, sia dinamico).
La stabilità rotulea statica è garantita dai legamenti femoro-rotulei che circondano il tessuto capsulare.
La diminuita stabilità statica mediale, accompagnata da un'eccessiva tensione del compartimento laterale (retinacolo, fascia aponeurotica ileo-tibiale), può portare ad eccessiva tensione da parte delle strutture.
– Questo mal allineamento è definito come "sindrome da iperpressione laterale" ed è radiologicamente evidenziabile a **30°** di flessione del ginocchio.

Per quanto riguarda la componente dinamica, il mal allineamento rotuleo può essere la risultante di una meccanica patologica del VMO (iposviluppo, affezioni displasiche, atrofia post lesionale).
Il VMO, infatti, garantisce la stabilizzazione dinamica dell'articolazione femoro-rotulea (è l'unico stabilizzatore dinamico mediale).
– La sua inserzione è al III prossimale della rotula con un angolo di 55° rispetto all'asse verticale della stessa.

▶ La sua azione peculiare è quella di controbilanciare il m. vasto laterale (VL) durante la contrazione e di provvedere al tensionamento dei legamenti.
In condizioni patologiche il VMO non raggiunge il III superiore o la metà della rotula, e la sua linea d'azione è più verticale e – quindi – meno efficace.
La combinazione di queste anomalie compromette la funzione stabilizzante mediale del VMO.
Test EMG sui muscoli del ginocchio sano evidenziano che il rapporto tra le attività del VMO e del VL è di **1:1** e che quella del VMO è di tipo tonico.

Test eseguiti sul ginocchio che presenta sindrome femoro-rotulea evidenziano un rapporto VMO/VL < 1:1 e che l'attività del VMO è di tipo fasico; questo può essere il risultato di una perdita di asimmetria del m. quadricipite (un versamento di 20-30 ml può inibire il VMO, mentre uno di 50-60 ml può inibire l'attività del VL) con conseguente slittamento laterale della rotula.

Anche la retrazione o l'ipertonia permanente del m. retto femorale può provocare un'iperpressione rotulea a partire da 30° di flessione, determinando anche il basculamento anteriore del bacino; in questo caso i mm. ischio-crurali si allungano, diminuiscono il *freno* verticale femoro-tibiale favorendo – così – la traslazione anteriore della tibia che aggrava il sovraccarico rotuleo.

– Un'importante retrazione dei mm. ischio-crurali può determinare un ginocchio flesso con disarmonia rotatoria.

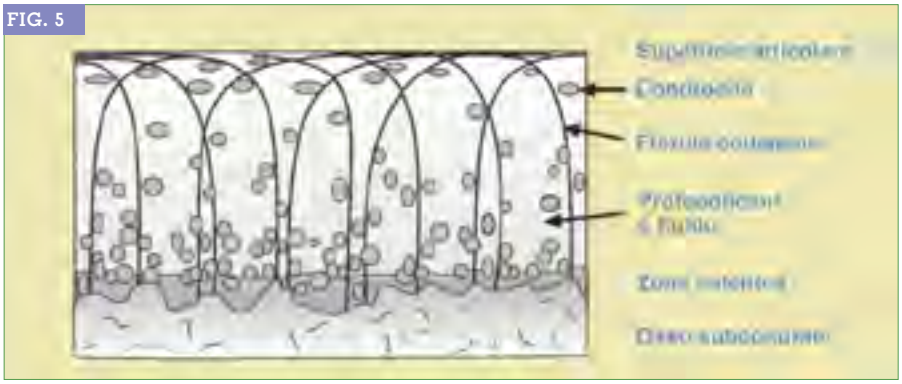
FIG. 5

TAB. 1

WOMAC
Arto inferiore – DOLORE

Quanto dolore ha:
- Camminando?
- Salendo o scendendo le scale?
- A letto, di notte?
- Alzandosi da e sedendosi su una sedia?
- Stando in piedi?

TAB. 2

WOMAC
Arto inferiore – RIGIDITÀ

Qual è il grado di rigidità della sua articolazione:
- Alzandosi la mattina?
- Quando si muove dopo essere stato seduto, a letto o a riposo durante la giornata?

▶ Si comprende – quindi – come la maggior parte delle sindromi rotulee siano la conseguenza di una **disfunzionalità del sistema estensore** e, più in generale, delle strutture muscoloscheletriche, che devono essere corrette con trattamento riabilitativo o chirurgico.

La rotula, durante i movimenti di flesso-estensione del ginocchio, scorre all'interno della troclea femorale (*trecking* rotuleo): in estensione scorre verso l'alto, in flessione verso il basso.
Si ricorda brevemente che la cartilagine è composta da una parte fluida (che dona la capacità di assorbire i traumi) e da una parte solida (che ne aumenta la resistenza).

– I tessuti cartilaginei sono connettivi in cui la matrice extracellulare (ECM) è notevolmente densa, compatta e consistente, tanto da imprigionare al proprio interno i condrociti (FIG. 5).

Questi, entro le *nicchie* che li ospitano, possono andare incontro a 1 o 2 mitosi *max*, per cui – spesso – si osservano piccoli gruppi (gruppi isogeni) di 2, 3 o 4 condrociti.
– Il componente più rappresentativo della cartilagine è il condroitinsolfato, le cui molecole sono stabilmente legate da numerosi ponti Zolfo.
– La cartilagine **non è vascolarizzata**, per cui le cellule possono effettuare gli scambi metabolici solo per diffusione attraverso la ECM.

TAB. 3

WOMAC
Arto inferiore – FUNZIONALITÀ

Quanta difficoltà ha:
- Scendendo le scale?
- Salendo le scale?
- Alzandosi da una sedia?
- Stando in piedi?
- Piegandosi in avanti?
- Camminando su un terreno piano?
- Entrando/uscendo dall'auto?
- Svolgendo le usuali occupazioni?
- Infilandosi le calze?
- Scendendo dal letto?
- Stendendosi sul letto?
- Entrando/uscendo dalla vasca da bagno?
- Svolgere le pulizie quotidiane?

LA *CARTILAGINE DEL GINOCCHIO CONSUMATA*

L'espressione clinica dell'osteoartrosi si manifesta con sintomatologia varia; l'evoluzione è lenta e poco prevedibile.
I sintomi clinici dell'osteoartrosi sono: dolore osteoarticolare, rigidità articolare, crepitii, deformazione articolare, limitazioni funzionali.

Stati dolorosi
- si manifestano alla deambulazione, salendo e scendendo le scale;
- aumentano con lo sforzo, accompagnati da rigidità mattutina di breve durata.

Stati infiammatori
- talora di grado marcato, con recrudescenza notturna;
- presenza di versamento articolare, a volte abbondante.

Nella concezione più attuale l'osteoartrosi viene distinta dal fisiologico invecchiamento della cartilagine e definita come vera e propria malattia il cui *primum movens* è rappresentato da un'alterazione metabolica del condrocita.

La condropatia femoro-rotulea è costituita da un insieme di alterazioni morfofunzionali che determinano l'insorgenza di una gonalgia anteriore.
– Dal punto di vista eziopatogenetico le alterazioni alla base di questa patologia sono essenzialmente riconducibili ad un mal allineamento, oppure ad una displasia della rotula e/o della troclea femorale.

Oltre ai fattori di natura anatomica e biomeccanica, vi sono una serie di fattori funzionali che, se si determinano nell'individuo "predisposto", possono provocare l'insorgenza o l'aggravamento della sintomatologia (età, peso corporeo, professione, attività sportiva, etc.).

Le lesioni e il dolore alle strutture del ginocchio sono molto comuni nella popolazione perchè la rotula è interposta

nel sistema degli estensori e sottoposta a grandi forze durante l'attività motoria.
– Le strutture che possono essere associate al dolore ed alla instabilità femoro-rotulea comprendono:

1) i muscoli
2) il tendine rotuleo
3) la rotula (e suoi rapporti con il solco femorale)
4) i legamenti femoro-rotuleo e menisco-rotuleo
5) i cuscinetti adiposi (regioni infrarotulee e soprarotulee)
6) le borse delle regioni sovrarotulee e pararotulee
7) la membrana sinoviale e la capsula nella porzione antero-mediale ed antero-laterale dell'articolazione.

Il dolore localizzato all'articolazione femoro-rotulea è di frequente riscontro clinico e richiede la valutazione di vari elementi: allineamento anatomico; sistema di stabilizzazione statica e dinamica; livello di attività per determinare il carico articolare meccanico.

Il mal allineamento dell'articolazione femoro-rotulea può esitare in uno spostamento rotuleo laterale, associabile a sublussazione, lussazione o ad entrambe.

L'instabilità rotulea può essere classificata in III diversi gradi:

I grado: lateralizzazione rotulea.
Per aumento dell'**angolo Q** , durante la contrazione della muscolatura estensoria, si viene a creare una piccola area di contatto tra la superficie articolare rotulea e quella trocleare.
– La conseguenza di questa situazione provoca una sindrome da iperpressione laterale.

II grado: accentuata inclinazione della rotula o **sublussazione della rotula**.
Nel caso di eccessiva inclinazione rotulea si verifica un ispessimento ed una retrazione del retinacolo laterale associato ad inspessimento capsulare.
– Questa situazione determina, durante la flessione del ginocchio, un'inclinazione rotulea che esita in un iperpressione laterale. Nei casi più gravi si assiste ad una vera e propria sublussazione laterale della rotula, generalmente provocata da una brusca contrazione del m. quadricipite a ginocchio esteso.
– Sublussazoni recidivanti causano, nel lungo periodo, una seria sofferenza della cartilagine rotulea e trocleare.

III grado: lussazione della rotula.
Condizione che porta a grave e progressiva sofferenza della cartilagine articolare.

TAB. 4

INDICE FUNZIONALE DI LEQUESNE

• Dolore al ginocchio:
A) Notturno
Nessuno/ Secondo i movimenti / Anche stando immobile
B) Blocco mattutino
<1 min. / 1-15 min. / >15 min.
C) Stando in piedi o camminando in discesa per mezz'ora
No / Sì.
D) Camminando
No/Dopo una certa distanza / Immediatamente e progressivamente
E) Alzandosi dalla sedia senza aiutarsi con le braccia
No / Sì / >15 min.
• Massima lunghezza di marcia:
Nessuna limitazione / Limitata, < 1 km / Circa 1 km (circa 15 min.) / 500-900 mt (8-15 min.) / 300-500 mt / 100-300 mt / <100 mt / Con bastone o gruccia / Con due bastoni o grucce
• Difficoltà nella vita quotidiana:
Per salire un piano / Per scendere un piano / Per accovacciarsi / Per camminare su un piano irregolare

OBIETTIVO DELLO STUDIO

– Obiettivo di questo studio clinico controllato, randomizzato è la valutazione della risposta clinica alla somministrazione di FANS + un protettore della cartilagine *versus* MD *(Medical Device)* - KNEE + Zeel® T veicolati con la propulsione di O_2 in due Gruppi omogenei di pazienti affetti da condropatia femoro-rotulea.

MATERIALI E METODI

Diversi studi clinici pubblicati sull'O_2 iperbarico hanno dimostrato i benefici di questo trattamento in diverse patologie della ECM.

La O_2 terapia iperbarica viene utilizzata come supporto e come azione anti-infiammatoria nella/e/nel ostiomielite, ferite ed ulcere necrotizzate, fasciti necrotiche, gangrena, piodermosi, ulcere cutanee, piede diabetico, psoriasi ed acne purulenta (1).
L'effetto della terapia topica dell'O_2 iperbarico è dovuto alla stimolazione dell'azione chemiotattica, della fagocitosi, della proliferazione dei fibroblasti e della neosintesi di collagene (soprattutto tipo I e tipo III), della proliferazione epiteliale e rimodellamento finale con processi a cascata (2).
L'O_2 presente nell'atmosfera penetra gli strati superficiali della cute fino alla profondità *max* di 0,25 – 0,40 mm, mentre l'O_2 trasportato dal flusso ematico ha minor influenza sugli strati più superficiali (3, 4).
– Uno studio *in vivo* [modello animale (suino adulto)] di Atrux-Tallau *et* Al. (5) ha evidenziato come l'O_2 raggiunga il derma, attraverso:

1) **penetrazione** (captazione);
2) **permeazione**.

La O_2 terapia iperbarica non riduce la vitalità dei neutrofili e le funzioni come la degranulazione e la fagocitosi; la lisi

ossidativa in risposta ai chemoattrattori rimane inalterata (6).

▶ **20 pazienti** randomizzati (**Gruppo A**: 15 M, 5 F) hanno ricevuto giornalmente **nimesulide + condroitina solfato**;

▶ **20 pazienti** randomizzati (**Gruppo B**: 15 M, 5 F) hanno ricevuto una somministrazione settimanale di **MD-KNEE** (Guna Laboratori, Milano)+ **Zeel® T** (-Heel, Baden Baden-D), veicolati con propulsione di O_2.

A tutti i pazienti sono state rese note le finalità e le modalità dello studio ed è stato richiesto il consenso informato scritto.

– All'atto dell'inclusione, a tutti i pazienti sono stati somministrati 2 questionari volti a definire il grado di inabilità conseguente alla condropatia.

Sono stati utilizzati la Scala **WOMAC** *(Western Ontario and Mc Master Universities Osteoarthritis Index)* per il dolore, la rigidità e la funzionalità degli arti inferiori (TABB. 1, 2, 3) e l'Indice di **Lequesne** per la limitazione funzionale (TAB. 4).

– Il WOMAC è probabilmente il test di riferimento per la valutazione dei risultati del trattamento delle patologie del ginocchio.
Ciascun *item* WOMAC prevede 5 possibili risposte (da "nessuno" a "molto forte").

L'Indice di Lequesne assegna un punteggio ad ogni risposta prevista fino ad un totale che viene registrato e che rappresenta il valore di riferimento per la valutazione successiva.

Tali valutazioni sono state effettuate **prima** dell'inizio del trattamento e a **1**, **2**, **3**, **6** e **12** settimane.
L'analisi statistica è stata effettuata con il t di Student.

– Ogni paziente è stato sottoposto ad esame clinico per la valutazione della rispondenza ai criteri per **condropatia femoro rotulea**.
Ogni paziente, all'inclusione, ha esibito Rx recenti delle articolazioni.
– Queste sono state classificate sec. la Scala di Kellgren-Lawrence.

La Scala descrive 4 stadi di artrosi:
Stadio I: assottigliamento iniziale non ben determinabile dello spazio articolare con possibile presenza di osteofiti;
Stadio II: osteofiti e possibile assottigliamento dello spazio articolare;
Stadio III: osteofitosi moderata, assottigliamento dello spazio articolare ben definito, sclerosi subcondrale e possibile deformità dell'osso subcondrale;
Stadio IV: artrosi severa.

– Lo studio include pazienti affetti da condropatia femoro rotulea documentata clinicamente e radiograficamente in Stadio I, II o III sec. Kellgren-Lawrence.

I pazienti inclusi nello studio non riferivano precedenti interventi chirurgici al ginocchio, nè patologie reumatiche o auto-immunitarie documentate pregresse o in corso.

– I 20 pazienti del **Gruppo A** hanno ricevuto nimesulide bustine 100 mg + galattosaminglucuronoglicano solfato sale sodico 400 mg (Condral®) una volta al giorno *per os*.
– I 20 pazienti del **Gruppo B** hanno ricevuto **Zeel® T** 1 fiala + **MD-KNEE** 1 fiala applicati sulla cute del ginocchio, con propulsione di O_2.

I pazienti sono stati trattati 1 volta/settimana, dopo accurata disinfezione cutanea (alcol o soluzione antisettica a base iodica).

La tecnica di propulsione con O_2 puro (98%) è stata eseguita con un'apparecchiatura che concentra l'O_2 dall'aria ambientale (filtri di zeolite) e che – tramite un compressore – eroga O_2 alla pressione di 2,5 atm, tramite un manipolo appoggiato sulla cute (MAYA Beauty Engineering, Oxyendodermia Medicale).
– Il paziente è stato adagiato in posizione supina con il ginocchio interessato lievemente flesso grazie ad un cuscinetto popliteo; sono stati applicati sulla zona da trattare MD-KNEE + Zeel® T miscelati tra loro e con una soluzione sierica neutra.
– Subito dopo è stato erogato O_2 a 2,5 atm x 20 minuti.

• Il **Gruppo A** (nimesulide + condroitinsolfato) è composto da 15 M e 5 F di età media di 46,9 anni (*min* 28, *max* 65), con Deviazione Standard (DS) 11,8; media del BMI di 25,4 con DS 2,45.
È stata calcolata anche la massa grassa media, pari al 20,32 % con DS 7,04, valutando la circonferenza del collo, dell'addome e, nelle femmine, anche dei fianchi.

– Il punteggio WOMAC medio pre-trattamento era di **59 punti** (*min* 34, *max* 80), in una scala da 0 a 96.
– L'Indice algo-disfunzionale di Lequesne medio era di **18 punti** (*min* 12, *max* 22) in una scala da 0 a 24.
Il ginocchio interessato era il dx in 15 casi, il sn in 5.

• Il **Gruppo B** (MD-KNEE + Zeel® T + propulsione di O_2) è composto anch'esso da 15 M e 5 F di età media di 49,4 anni (*min* 31, *max* 66) con DS 9,1; media del BMI di 24,4 con DS 2,4.
È stata calcolata anche la massa grassa media, pari al 26,11 % con DS 17,8, valutando la circonferenza del collo, dell'addome e, nelle femmine, anche dei fianchi.

– Il punteggio WOMAC medio pre-trattamento era di **58 punti** (*min* 42, *max* 89).
– L'Indice algo-disfunzionale di Lequesne medio era di **18 punti** (*min* 12, *max* 22).
Il ginocchio interessato era il dx in 10 casi, il sn in 10.

RISULTATI

Tutti i pazienti hanno concluso il periodo di trattamento prefissato.
I risultati sono riportati secondo il Gruppo di appartenenza dei pazienti (A; B) ai **5** ***follow-up*** eseguiti a distanza di **1**, **2**, **3**, **6** e **12 settimane** dalla prima somministrazione.

• Dopo la **prima** settimana: i pazienti di entrambi i Gruppi hanno mostrato una riduzione del punteggio totale WOMAC rispetto al punteggio "basale", non statisticamente significativa.
– Il punteggio medio dei pazienti del Gruppo A è stato di **54 punti** WOMAC (*min* 30, *max* 78), p < 0,374.
– Il punteggio medio dei pazienti del Gruppo B è stato di **50 punti** WOMAC (*min* 34, *max* 74), p < 0,087.

• **Seconda** settimana: i pazienti di entrambi i Gruppi hanno mostrato una riduzione del punteggio WOMAC totale rispetto al punteggio precedente.
– Il punteggio medio dei pazienti del Gruppo A è stato di **53 punti** WOMAC

	WOMAC BASALE	WOMAC 1ª settimana	WOMAC 2ª settimana	WOMAC 3ª settimana	WOMAC 6ª settimana	WOMAC 12ª settimana
M	36	30	30	30	34	34
	34	30	30	30	32	34
	66	54	54	50	52	48
	34	30	30	32	34	34
	72	68	64	64	66	55
	68	62	62	58	60	54
	68	62	64	62	60	56
	68	62	60	60	60	50
	70	68	60	58	52	48
	68	60	58	50	50	46
	68	60	58	54	50	46
	70	68	60	54	54	46
	66	60	60	58	60	48
	39	34	34	34	32	32
	70	70	68	66	66	64
F	80	78	76	74	72	70
	36	34	34	34	30	32
	34	30	34	34	34	32
	48	44	40	40	42	42
	78	74	70	70	68	66
	58,65	**53,9**	**52,3**	**50,6**	**50,4**	**46,85**
	16,68	**16,74**	**15,29**	**14,29**	**13,80**	**11,69**
	p	**0,374401**	**0,217196**	**0,109516**	**0,096581**	**0,013509**

TAB. 5
Gruppo A – WOMAC analitico (valutazione basale ed alla 1ª, 2ª, 3ª, 6ª e 12ª settimana dall'inizio della terapia).

TAB. 6
Gruppo B – WOMAC analitico (valutazione basale, ed alla 1ª, 2ª, 3ª, 6ª e 12ª settimana dall'inizio della terapia).

	WOMAC BASALE	WOMAC 1ª settimana	WOMAC 2ª settimana	WOMAC 3ª settimana	WOMAC 6ª settimana	WOMAC 12ª settimana
M	42	38	38	36	34	28
	46	38	34	30	36	32
	64	60	48	48	52	44
	44	38	38	36	34	36
	89	74	68	66	68	60
	60	60	56	50	44	46
	46	44	44	42	40	40
	42	40	34	34	30	28
	86	72	68	66	64	60
	46	36	30	30	28	24
	46	38	40	42	38	34
	80	74	68	60	54	50
	77	70	60	52	45	38
	76	60	60	58	54	50
	64	49	45	40	34	34
F	49	38	34	30	24	24
	42	34	34	34	30	32
	50	42	42	40	34	34
	68	60	60	58	50	52
	52	34	34	36	34	32
	58	**49,95**	**46,75**	**44,4**	**41,35**	**38,9**
	15,91	**14,63**	**13,17**	**12,03**	**12,14**	**10,98**
	p	**0,086603**	**0,01551837**	**0,00317**	**0,0004773**	**0,00005**

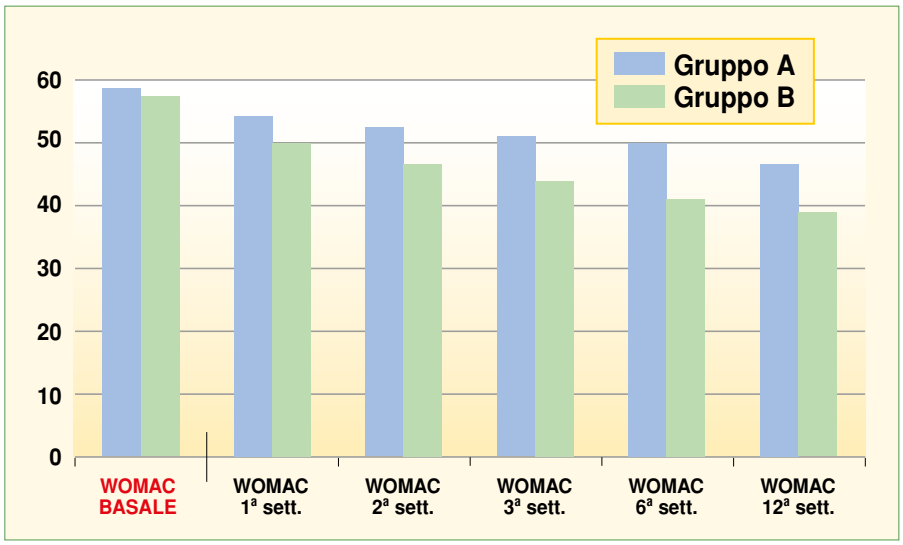

TAB. 7

Differenze progressive del WOMAC medio nei 2 Gruppi di pazienti (A; B).

(*min* 30, *max* 78), p < 0,217.
– Il punteggio medio dei pazienti del Gruppo B è stato di **47 punti** WOMAC (*min* 30, *max* 68), p < 0,0047.

• **Terza** settimana: i pazienti di entrambi i Gruppi hanno mostrato una riduzione nel punteggio totale WOMAC rispetto al punteggio precedente.
– Il punteggio medio dei pazienti del Gruppo A è stato di **51 punti** WOMAC (*min* 30, *max* 74), p < 0,0109.
– Il punteggio medio dei pazienti del Gruppo B è stato di **44 punti** WOMAC (*min* 30, *max* 66), p < 0,0031.

• **Sesta** settimana: tra la 3ª e la 6ª settimana dal primo trattamento, non si è verificata alcuna variazione del punteggio medio WOMAC dei pazienti del Gruppo A, mentre il punteggio medio WOMAC nei pazienti del Gruppo B è statisticamente significativo per diminuzione del dolore, rigidità e funzionalità.
– Il punteggio medio dei pazienti del Gruppo A è stato di **50 punti** WOMAC (*min* 32, *max* 72), p < 0,097.
– Il punteggio medio dei pazienti del Gruppo B è stato di **41 punti** WOMAC (*min* 30, *max* 68), p < 0,0004.
La differenza è statisticamente significativa (p < 0.001).

• **Dodicesima** settimana: l'ultimo *follow-up* effettuato ha mostrato che il punteggio medio WOMAC dei pazienti del Gruppo A è di **47 punti** (*min* 32, *max* 70), p < 0,014.
– Il punteggio medio WOMAC dei pazienti del Gruppo B è ulteriormente diminuito a **39 punti** (*min* 24, *max* 60), p < 0,0001.

La differenza tra i 2 Gruppi sperimentali è statisticamente significativa (p < 0.001) (TABB. 5, 6, 7).

Per quanto riguarda l'Indice algo-disfunzionale di Lequesne i pazienti del Gruppo A sono passati da **18** a **15 punti**; i pazienti del Gruppo B da **17** a **10 punti** (TABB. 8, 9).

CONCLUSIONI

Il trattamento conservativo della condropatia femoro-rotulea ha un *background* ben documentato in letteratura scientifica degli ultimi cinquant'anni.
L'utilizzo di FANS, di cortisonici e di condroprotettori è comune in medicina convenzionale.
Il meccanismo d'azione dei corticosteroidi è ben chiarito: inibizione della sintesi delle prostaglandine, diminuzione dell'attività delle collagenasi e riduzione della produzione di IL-1, TNFα e varie proteasi che aggrediscono la cartilagine.
– I FANS ed i cortisonici agiscono solo sulla sintomatologia algica.

L'uso dei condroprotettori dovrebbe avere lo scopo di ripristinare la naturale omeostasi reologica e metabolica dell'articolazione interessata dal processo artrosico, migliorando l'effetto protettivo, lubrificante e *"shock-absorbing"* del liquido sinoviale.
– Entrambi i Gruppi (A; B) hanno mostrato un consistente miglioramento della componente algica e della limi-

14	12	20	15	22	16	18	16	18	20	18	20	20	14	20	22	14	19	18	22	**Media 17,9**	DS 2,99
10	10	15	14	15	11	14	15	18	18	18	15	14	11	18	18	14	18	18	22	**Media 15,3**	DS 3,21

TAB. 8

Gruppo A - Punteggio Lequesne prima e dopo 12 settimane di trattamento.

12	15	19	14	20	18	16	15	20	16	16	20	22	19	18	22	18	14	15	12	**Media 17,05**	DS 3,00
9	8	12	10	12	12	11	10	10	11	11	10	12	12	10	12	10	8	8	10	**Media 10,4**	DS 1,39

TAB. 9

Gruppo B - Punteggio Lequesne prima e dopo 12 settimane di trattamento.

tazione funzionale legata al processo gonartrosico nell'arco delle 12 settimane considerate.

– I dati mostrano che il miglioramento del quadro clinico-funzionale **è più immediato** nei pazienti trattati con O_2 al 98% veicolato a 2,5 atm + MD-KNEE + ZEEL® T: infatti i pazienti del Gruppo B hanno registrato una **diminuzione del punteggio medio WOMAC più rilevante** dal punto di vista statistico nel/nella dolore articolare, rigidità e funzionalità rispetto ai pazienti del Gruppo A trattati con nimesulide + condroprotettore.

– La totale assenza di effetti collaterali registrata nei pazienti del Gruppo B e l'utilizzo di una terapia non invasiva, non dolorosa e molto agevole (un solo trattamento/settimana) ha consentito una migliore accettazione ed una spesa economica sicuramente più vantaggiosa. ■

Bibliografia

1. Heng M.C.Y. – Topical hyperbaric oxygen for problem skin wounds. J Dermatol Surg Oncol, **1993**; 19: 784-93.
2. Fermor B., Christensen S.E., Youn I., Cernanec J.M., Davies C.M., Weinberg J.B. – Oxygen, nitric oxide and articular cartilage. Vol. 13. **2007**, 56-65.
3. Fuchs J., Thiele J. – The role of oxygen in cutaneous photodynamic therapy. Free Radic Biol Med **1998**; 24: 835–847.
4. Evans N.T., Naylor P.F., Rowlinson G. – Diffusion of oxygen through the mouse ear. Br J Dermatol, **1981**; 105: 45–56.
5. Atrux-Tallau N., Lee T.H.B., Denis K., Padois H., Zahouani M., Haftek F., Falson F., Pirot D. – Simultaneous Characterization of Oxygen Transport into and through Porcine Skin Exposed to Oxygen-Saturated Water. Skin Pharmacol Physiol **2009**; 22:210–217.
6. Stephen R., Thom J. – Oxidative stress is fundamental to hyperbaric oxygen therapy. Appl Physiol 106: 988–995, **2009** [Kellogg DL Jr, Zhao JL, Coey U, Green JV].

Sono stati inoltre consultati:

1. Eifert-Mangine, M. *et* Al. – Patellar tendinitis in the recreational athlete. Sports Med. Rehab. Series, 11:1359, **1992**.
2. Gurdol F., Cimsit M., Oner-Lyidogan Y., Kocak H., Sengun S., Yalcinkaya-Demirsoz – Collagen Synthesis, Nitric Oxide and Asymmetric Dimethylarginine in Diabetic Subjects Undergoing Hyperbaric Oxygen Therapy. S Physiol. Res. 59: 423-429, **2010**.
3. Jordan K.M., Arden N.K., Doherty M., Bannwarth B., Bijlsma J.W., Dieppe P., Gunther K., Hauselmann H., Herrero-Beaumont G., Kaklamanis P., Lohmander S., Leeb B., Lequesne M., Mazieres B., Martin-Mola E., Pavelka K., Pendleton A., Punzi L., Serni U., Swoboda B., Verbruggen G., Zimmerman-Gorska I., Dougados M. – EULAR Recommendations 2003: an evidence based approach to the management of knee osteoarthritis: Standing Committee for International Clinical Studies Including Therapeutic Trials ESCISIT. Report of a Task Force of the Standing Committee for International Clinical Studies Including Therapeutic Trials (ESCISIT). Ann Rheum Dis. **2003** Dec;62(12):1145-55.
4. Milani L. – Un nuovo e raffinato trattamento iniettivo delle patologie algiche dell'Apparato locomotore. Le proprietà *bio-scaffold* del collagene e suo utilizzo clinico. La Med. Biol., **2010**/3; 3-15.
5. Mow V.C., Kuei S.C., Lai W.M., Armstrong C.G. – Biphasic creep and stress relaxation of articular cartilage in compression? Theory and experiments. J Biomech Eng, **1980**, 102: 73-84.
6. Rich K. – Transcutaneous oxygen measurements: implications for nursing. J Vasc Nurs **2001**; 19: 55-61.
7. The Chondrocyte Cytoskeleton in Mature Articular Cartilage: Structure and Distribution of Actin, Tubulin, and Vimentin Filaments. Langelier E., Suetterlin R., Hoemann C.D., Aebi U., Buschmann M.D. – J Histochem Cytochem **2000** 48: 1307.
8. Ysart G.E., Mason R.M. – Responses of articular cartilage explant cultures to different oxygen tensions. Biochim Biophys Acta 1221: 15-20. (**1994**).
9. Zhou S., Cui Z., Urban J.P. – Factors influencing the oxygen concentration gradient from the synovial surface of articular cartilage to the cartilage-bone interface: a modeling study. (**2004**) Arthritis Rheumatism 50: 3915-3924.

Testo elaborato dalla Tesi per il conseguimento del Diploma di medico esperto in Omeopatia, Omotossicologia e Discipline Integrate, discussa dall'autore a Milano il 28 giugno 2011.
– Relatore: Prof. Leonello Milani.

Riferimento bibliografico

POSABELLA G. – Terapia della condropatia femoro-rotulea con MD-KNEE + Zeel® T veicolati con propulsione di O_2 *vs* nimesulide + condroitinsolfato.
La Med. Biol., **2011**/3; 3-11.

Indirizzo dell'autore

Dr. Giovanni Posabella
– Specialista in Medicina dello Sport
– Professore a contratto c/o la Facoltà di Scienze motorie - Università de L'Aquila

Via Augusto Murri, 41
I – 40137 Bologna

ABOUTOpen
HTA & Market Access

AboutOpen | 2020; 7(1): 16–20
ISSN 2465-2628 | DOI: 10.33393/abtpn.2020.2141

ORIGINAL RESEARCH ARTICLE

Open Access

Analisi di minimizzazione dei costi di MD-Knee rispetto all'acido ialuronico nel trattamento di pazienti con osteoartrosi del ginocchio

Alberto Migliore[1], Roberto Ravasio[2]

[1]Operative Unit of Rheumatology "S. Pietro Fatebenefratelli" Hospital, Roma - Italy
[2]Health Publishing & Services, Milano - Italy

A cost-minimization analysis of MD-Knee versus hyaluronic acid in patients with knee osteoarthritis
Introduction: The administration by injection of hyaluronic acid (HA) for 3-5 weeks is effective in the treatment of patients with knee osteoarthritis (OA). Other products for intra-articular use have been recently introduced for the treatment of OA. Among these, a medical device, MD-Knee, produced by Guna S.p.A.; this study aims to estimate the cost-minimization of MD-Knee versus HA in the treatment of knee osteoarthritis.
Methods and Results: We performed a cost-minimization analysis (CMA). The CMA was conducted from the perspective of the Italian National Health Service (iNHS). Only direct medical costs (MD-Knee and HA) were considered. We performed a sensitivity analysis to test the robustness of the results. The mean 6-months cost per patient was € 75,00 with MD-Knee and € 185,00 with HA.
Conclusion: From the Italian National Health Service's perspective, MD-Knee appears to be the cost-saving therapeutic option compared with HA in the treatment of patients with knee osteoarthritis.

Keywords: Cost, Hyaluronic acid, Italian NHS, MD-Knee, SUPARTZ

Introduzione

L'osteoartrosi (OA) è una malattia degenerativa cronica articolare caratterizzata da un danno progressivo della cartilagine articolare e dell'osso sottostante (1). Rappresenta una delle malattie croniche più comuni, con una prevalenza dell'11% e del 24% nella popolazione adulta per l'OA dell'anca e del ginocchio, rispettivamente (1). Nel 2017 si stima che circa 303 milioni di persone siano stati colpiti da OA in tutto il mondo (2). L'OA, di maggiore prevalenza nella popolazione anziana, è la causa più comune di disabilità, inclusi la limitazione delle attività quotidiane e, soprattutto, il dolore (1). Quest'ultimo è accentuato dai movimenti e diminuisce con il riposo, ma, con il progredire della malattia, può presentarsi anche a riposo. Il *burden of disease* associato alle malattie muscoloscheletriche è in continuo aumento, diventando, nel 2015, la seconda causa di disabilità (*years lived with disability*, YLDs) (3).

Received: May 5, 2020
Accepted: May 20, 2020
Published online: June 12, 2020

Corresponding author
Roberto Ravasio
Health Publishing & Services
Piazza Duca d'Aosta 12
20124 Milano - Italy
rravasio@aboutpharma.com

Diversi studi hanno, inoltre, indagato l'esistenza di una possibile relazione tra OA del ginocchio e mortalità prematura, individuando nella presenza della malattia muscoloscheletrica un indicatore di risultato sfavorevole a causa delle limitazioni che essa induce sulle attività quotidiane e sulla funzionalità fisica dei soggetti colpiti (4-8).

Il termine "grave" è stato definito dalla FDA in presenza di una malattia o di una condizione associate a una morbilità che determina un significativo impatto negativo sulla vita quotidiana di un individuo (9). L'OA presenta tutte le caratteristiche di una condizione grave. Essa limita lo svolgimento delle principali attività quotidiane di una persona (camminare, mangiare, comunicare o prendersi cura di se stessi o di altri familiari), causa un invecchiamento precoce delle persone a causa della perdita di funzionalità all'interno della società e determina un aumento del rischio di mortalità rispetto alla popolazione generale (9).

Dal momento che l'aspettativa di vita della popolazione generale è in continuo aumento, ci si aspetta in crescita anche il numero di persone con OA.

Con la finalità di ridurre il dolore e di raggiungere una condizione clinica ottimale per la gestione dell'OA, le Linee Guida internazionali raccomandano l'uso di una strategia terapeutica che include: 1) trattamento non farmacologico (fisioterapia e riabilitazione), 2) trattamento farmacologico (anti infiammatori non steroidei, analgesici, agenti condroprotettori e trattamenti intra-articolari) e 3) trattamento chirurgico (stadio avanzato della malattia) (10-15).

Nell'ultimo decennio, molta enfasi è stata posta sulla gestione non farmacologica (1). Tuttavia, forse perché le

© 2020 The Authors. This article is published by AboutScience and licensed under Creative Commons Attribution-NonCommercial 4.0 International (CC BY-NC-ND 4.0). Any commercial use is not permitted and is subject to Publisher's permissions. Full information is available at www.aboutscience.eu

raccomandazioni ad essa associate non sono state sufficientemente chiare in merito a tempistiche, intensità, frequenza, durata e modalità di effettuazione, secondo diversi studi la gestione non farmacologica dell'OA non ha sempre fornito un risultato assistenziale ottimale (16,17).

Anche se le evidenze scientifiche ne suggeriscono una bassa efficacia, il paracetamolo viene ampiamente raccomandato nel trattamento analgesico delle prime fasi dell'OA. Però, dal momento che, nella popolazione generale (specialmente a fronte di elevati dosaggi), è associato alla presenza di eventi avversi gastrointestinali, cardiovascolari, epatici e renali, sarebbe necessaria un'attenta valutazione del suo impiego (18).

Tra le opzioni farmacologiche, l'acido ialuronico, somministrato per via infiltrativa, riveste un ruolo di primaria importanza poiché consente il controllo del dolore e il miglioramento della mobilità articolare, soprattutto nel ginocchio (19). Studi clinici controllati in doppio cieco ne hanno dimostrato la superiorità in termini di efficacia rispetto a soluzione salina, artrocentesi e trattamenti con FANS, oltre a un eccellente profilo di tollerabilità (20,21). Il meccanismo d'azione dell'acido ialuronico è ben conosciuto e, oltre a garantire le proprietà viscoelastiche del liquido sinoviale, svolge un importante ruolo nel mantenere le caratteristiche strutturali e funzionali della cartilagine articolare (20,21). La viscosupplementazione è l'intervento che prevede l'infiltrazione intra-articolare di acido ialuronico. Tra gli acidi ialuronici attualmente disponibili, SUPARTZ® è quello più analizzato negli studi clinici e più utilizzato nella pratica (22).

Dal 2010, il trattamento delle patologie dolorose e degenerative dell'apparato locomotore e di sostegno si avvale di un innovativo approccio terapeutico che prevede l'utilizzo di *Medical Device* (MD) iniettabili a base di collagene suino. Tra questi è attualmente presente sul mercato MD-Knee (Guna S.p.A.), un dispositivo medico disponibile in flaconcini di soluzione iniettabile a base di collagene di origine suina. La scelta di utilizzare collagene di suino è dettata, oltre che dalla somiglianza biochimica, dal fatto che i tessuti di suino hanno mediamente un contenuto di collagene molto elevato (19). Lo scopo dell'introduzione in loco del collagene è strutturale, poiché il supporto meccanico fornito dal collagene rappresenta un'efficace impalcatura naturale di sostegno (bio-scaffold). Il collagene, infatti, rimpiazza, rinforza e protegge cartilagini, tendini, legamenti e capsule articolari (23-26).

Obiettivo

Lo scopo della presente valutazione economica è confrontare, nella prospettiva ospedaliera, il beneficio e il costo di trattamento associati a MD-Knee e SUPARTZ® nel trattamento dell'OA del ginocchio.

Materiali e metodi

Premessa

La prima fase della presente valutazione economica è stata caratterizzata dalla conduzione di una revisione della letteratura, effettuata tramite la consultazione della banca dati PubMed, per verificare la presenza di studi clinici che avessero confrontato direttamente (*head-to-head*) le due opzioni di trattamento farmacologico. Un solo studio clinico ha soddisfatto tale requisito (22), le cui principali caratteristiche vengono riassunte nel paragrafo "dati clinici".

Dati clinici

Lo studio clinico (randomizzato, doppio cieco, prospettico e multicentrico), condotto in Italia da Martin et al. (22), ha valutato la non inferiorità di MD-Knee rispetto all'acido ialuronico (SUPARTZ®) nel trattamento dei pazienti con OA del ginocchio.

L'arruolamento dello studio è iniziato a marzo 2013 e si è concluso a settembre 2013. Sono stati considerati solo i pazienti con OA sintomatica del ginocchio (si rimanda alla pubblicazione per gli specifici criteri di inclusione e di esclusione). Complessivamente, sono stati arruolati 64 pazienti, di cui 32 in trattamento con MD-Knee e 32 con SUPARTZ®. Per ciascun paziente, lo studio ha previsto un totale di 3 visite, una all'arruolamento e una a 3 e a 6 mesi dall'arruolamento. Lo schema posologico adottato per le due opzioni prevedeva, per MD-Knee, la somministrazione, con iniezione intra-articolare, di 4 mL di collagene (due flaconcini da 2 mL) una volta a settimana per 5 settimane consecutive e, per SUPARTZ®, sempre con iniezione intra-articolare, la somministrazione di 2,5 mL di acido ialuronico una volta a settimana per 5 settimane consecutive. L'endpoint primario dello studio è stato il *Lequesne Knee Index* (LKI), mentre la *Visual Analogue Scale* (VAS) e il questionario SF-36 sono stati gli endpoint secondari (27). Il LKI ha valutato la gravità dell'OA del ginocchio, mentre VAS e questionario SF-36 hanno valutato, rispettivamente, variazioni di dolore e stato fisico-mentale dei pazienti trattati.

Le principali caratteristiche demografiche dei due gruppi di trattamento sono risultate ben bilanciate all'arruolamento e descritte nella Tabella I. Al follow up a 3 e a 6 mesi, i valori associati a LKI e VAS hanno evidenziato un significativo miglioramento in entrambi i gruppi rispetto all'arruolamento, senza osservare differenze statisticamente significative. Non c'è stata, inoltre, alcuna differenza statisticamente significativa nel punteggio del questionario SF-36. I risultati mostrano che entrambe le opzioni farmacologiche sono risultate

TABELLA I - Principali caratteristiche demografiche all'arruolamento (22)

Parametri	MD-Knee (n. = 32)	SUPARTZ® (n. = 32)
Età (anni ± DS)	69,41 ± 8,42	69,97 ± 9,5
Femmine, n. (%)	25 (86,2%)	20 (64,5%)
BMI (Kg/m^2)	27,2 ± 3,78	27,3 ± 3,56
Kellgren e Lawrence grado II, n. (%)	15 (51%)	17 (55%)
Kellgren e Lawrence grado III, n. (%)	14 (44%)	14 (44%)
LKI ± DS	12,45 ± 2,63	12,6 ± 3,48
SF-36 ± DS	91,41 ± 20,01	93,07 ± 17,3
VAS ± DS	7,67 ± 1,41	7,42 ± 1,35

© 2020 The Authors. Published by AboutScience

ugualmente efficaci nel ridurre i sintomi dell'OA del ginocchio a 6 mesi dall'inizio del trattamento.

Tecnica di valutazione

Dato che lo studio clinico (22) non ha evidenziato differenze di efficacia, si è ritenuto corretto confrontare MD-Knee e SUPARTZ® tramite un'analisi di minimizzazione dei costi (*cost-minimization analysis*, CMA), ponendo, così, l'accento sui soli costi farmacologici.

Orizzonte temporale

In accordo con il periodo di osservazione dello studio clinico di riferimento (22), è stato adottato un orizzonte temporale di analisi pari a 6 mesi, ovvero di 26 settimane.

Prospettiva di analisi

Dal momento che i due farmaci non sono attualmente rimborsati dal Sistema Sanitario Nazionale (SSN) e che tendenzialmente le relative somministrazioni vengono effettuate in ambito ospedaliero (ambulatorio o day hospital), la prospettiva di analisi qui adottata è quella dell'ospedale, nell'ipotesi che la stessa struttura si faccia carico dell'acquisto.

Consumo di risorse e costi unitari

Il consumo dei due regimi terapeutici è stato valorizzato moltiplicando i dosaggi indicati nello studio clinico (22) per i relativi prezzi di mercato (prezzo al pubblico). Sono stati considerati un prezzo al pubblico di € 75,00 per una confezione da 10 flaconcini da 2 mL di MD-Knee e un prezzo al pubblico di € 185,00 per una confezione da 5 pezzi da 2,5 mL di SUPARTZ®. Coerentemente con l'obiettivo dello studio (stimare i costi incrementali tra le due terapie) e con la tecnica di valutazione economica adottata (CMA), non è stato considerato alcun costo associato alla somministrazione, in quanto assunto uguale in entrambi casi (una somministrazione settimanale per 5 settimane consecutive). Dal momento che lo studio clinico di riferimento (22) non ha identificato differenze significative in termini di tollerabilità, non sono stati considerati costi per la gestione di eventuali eventi avversi correlati al trattamento somministrato.

Analisi di sensibilità

Come indicato dalle Linee Guida redatte dal gruppo AIES (Associazione Italiana di Economia Sanitaria) (28), l'analisi di sensibilità dovrebbe analizzare in modo approfondito l'incertezza del risultato del caso base (o caso di riferimento, CDR). In questa valutazione, l'analisi dell'incertezza è stata effettuata esclusivamente in riferimento ai prezzi di acquisto delle due opzioni farmacologiche. A questo proposito, per stimare l'incertezza relativa a tale variabile, è state condotta un'analisi della soglia (*threshold analysis*), con l'obiettivo di stimare per quali riduzioni del prezzo di acquisto le due opzioni risulterebbero costo-neutrali.

Risultati

Analisi di minimizzazione dei costi

La Tabella II riporta i risultati della CMA descrivendo il costo medio di trattamento per le due alternative terapeutiche.

TABELLA II - Risultati dell'analisi di minimizzazione dei costi

Parametri	**A**	**B**
	MD-Knee	**SUPARTZ®**
Dose per somministrazione	4 mL	2,5 mL
Costo per somministrazione	€ 15,00	€ 37,00
N. somministrazioni totali	5	5
Costo medio di trattamento	€ 75,00	€ 185,00
Differenza (A-B)	**-€ 110,00**	

Appare evidente come, a fronte di un minor costo per singola somministrazione (€ 15,00 vs € 37,00), il paziente trattato con MD-Knee sia caratterizzato dal minor costo medio di trattamento (€ 75,00 vs € 185,00), determinando un risparmio di € 110,00 per l'intero ciclo di trattamento.

Analisi di sensibilità

L'analisi della soglia condotta per stimare l'incertezza associata al prezzo al pubblico mostra come, mantenendo costante il prezzo di MD-Knee (caso base), solo a fronte di una sensibile riduzione del prezzo di SUPARTZ® (-59,5%) le due alternative terapeutiche sarebbero costo-neutrali, ovvero determinerebbero lo stesso costo medio per paziente trattato (Fig. 1).



Fig. 1 - Analisi della soglia.

Discussione

L'OA è una condizione clinica che caratterizza gran parte della popolazione, soprattutto anziana. Il costante e continuo invecchiamento della popolazione, in virtù di una crescita dell'aspettativa di vita, lascia facilmente ipotizzare che, nel prossimo futuro, sarà sempre maggiore il numero di soggetti affetti da questa patologia, di cui circa un quarto con osteoartrosi del ginocchio.

Come evidenziato da alcuni studi pubblicati in letteratura, l'adozione di una strategia non farmacologica non sempre si è rivelata una misura efficace nell'affrontare l'OA (16,17). Per questo motivo, l'identificazione di un'opzione farmacologica in grado di garantire un'adeguata risposta clinica e, al contempo, di ritardare o prevenire l'intervento chirurgico diventa

© 2020 The Authors. Published by AboutScience

fondamentale nell'affrontare l'OA. Tra i trattamenti farmacologici, la somministrazione dell'acido ialuronico ha dimostrato un'efficacia superiore rispetto all'uso di anti-infiammatori non steroidei o di analgesici (20,21). Il successivo arrivo sul mercato di *Medical Device* iniettabili a base di collagene suino ha rappresentato un'opzione di equivalente efficacia nella gestione dell'OA del ginocchio, come anche indicato dallo studio di confronto diretto condotto in Italia da Martin et al. (22).

A parità di efficacia (22), un successivo driver di scelta terapeutica potrebbe essere rappresentato dal costo di trattamento, soprattutto se considerato all'interno di un più ampio discorso di sostenibilità della spesa sanitaria.

Alla luce di quanto riportato sopra, si è scelto, in questa sede, di condurre un'analisi di minimizzazione dei costi finalizzata a confrontare, lungo un orizzonte di sei mesi, il costo associato a MD-Knee, un *Medical Device* iniettabile a base di collagene suino, rispetto a SUPARTZ®, una soluzione a base di acido ialuronico. Dal momento che entrambi i farmaci non vengono rimborsati dal SSN, come prospettiva di analisi è stata adottata quella dell'ospedale, nell'ipotesi che la stessa struttura si faccia carico dell'acquisto dei farmaci. Il risultato dell'analisi di minimizzazione ha evidenziato per MD-Knee (€ 75,00) un minor costo medio di trattamento, pari a € 110,00, rispetto a SUPARTZ® (€ 185,00). Dal momento che sono stati considerati i relativi prezzi al pubblico, per tenere conto di eventuali scontistiche concesse alle strutture ospedaliere in caso di acquisto di grossi quantitativi di farmaco, è stata condotta un'analisi della soglia, per verificare a quale riduzione del prezzo di SUPARTZ®, mantenendo costante quello di MD-Knee, le due alternative risulterebbero costo-neutrali. Allo stato attuale, sarebbe necessaria una riduzione di quasi il 60% del prezzo di SUPARTZ®, affinché il costo medio di trattamento risultasse uguale per entrambe le alternative. Non è stato fatto in questa sede, ma sarebbe interessante condurre una breve indagine per verificare quale siano, in media, gli effettivi prezzi praticati alle strutture ospedaliere per l'acquisto dei due farmaci.

Il risultato a vantaggio di MD-Knee, espresso in termini di minor costo medio di trattamento, potrebbe essere esteso anche se l'analisi fosse stata condotta considerando la prospettiva del paziente e, quindi, ipotizzando che non fosse l'ospedale a farsi carico dell'acquisto del farmaco, ma il paziente stesso. In questo caso potremmo parlare di un minore impatto sul costo sociale dell'OA del ginocchio.

La presente analisi deve essere letta alla luce di alcune osservazioni, prima fra tutte quella di avere realizzato il confronto lungo un orizzonte temporale di soli sei mesi, rispetto, probabilmente, a un follow-up maggiore richiesto dalla gestione dell'OA del ginocchio. Il confronto economico riflette, di fatto, l'arco temporale di osservazione adottato dallo studio clinico di riferimento (22) e si è, quindi, ritenuto più corretto non estrapolare da un orizzonte temporale più ampio i risultati dello stesso. Una seconda osservazione riguarda il fatto che, nella valutazione economica tra gli acidi ialuronici disponibili, sia stato considerato il solo SUPARTZ®. Tale scelta è avvenuta per due motivazioni: la prima è che SUPARTZ® è ampiamente utilizzato nella pratica clinica e si è dimostrato efficace in precedenti studi e la seconda è che, in letteratura, non sono presenti confronti diretti di MD-Knee rispetto ad altri tipi di acido ialuronico (p. es., reticolato, alto peso molecolare), non consentendo, quindi, di fatto, di trarre conclusioni definitive sull'efficacia del dispositivo medico MD-Knee rispetto a questi ultimi.

Conclusioni

Sulla base dei risultati qui trovati, si ritiene che, per quanto riguarda la gestione dell'osteoartrosi del ginocchio, MD-Knee rappresenti, per l'ospedale (o per il paziente), un'opzione più efficiente rispetto a un acido ialuronico di medio peso molecolare come SUPARTZ®, in quanto, a parità di tossicità e di efficacia, determina un minore costo medio di trattamento lungo un orizzonte temporale di 6 mesi.

Disclosures

Financial support: This research was made possible by an educational grant from Guna S.p.A.
Conflict of interest: None of the authors has financial interest related to this study to disclose.

Bibliografia

1. Linda Fernandes, Kåre B Hagen, Johannes W J Bijlsma, et al. EULAR recommendations for the non-pharmacological core management of hip and knee osteoarthritis. Ann Rheum Dis. 2013;72:1125-35.
2. Kloppenburg M, Berenbaum F. Osteoarthritis year in review 2019: epidemiology and therapy. Osteoarthritis Cartilage. 2020;28(3):242-8.
3. Sebbag E, Felten R, Sagez F, Sibilia J, Devilliers H, Arnaud L. The world-wide burden of musculoskeletal diseases: a systematic analysis of the World Health Organization Burden of Diseases Database. Ann Rheum Dis. 2019;78(6):844-8.
4. Kluzek S, Sanchez-Santos MT, Leyland KM, et al. Painful knee but not hand osteoarthritis is an independent predictor of mortality over 23 years follow-up of a population-based cohort of middle-aged women. Ann Rheum Dis. 2016;75(10): 1749-56.
5. Cleveland RJ, Alvarez C, Schwartz TA, et al. The impact of painful knee osteoarthritis on mortality: a community-based cohort study with over 24 years of follow-up. Osteoarthritis Cartilage. 2019;27(4):593-602.
6. Corsi M, Alvarez C, Callahan LF, et al. Contributions of symptomatic osteoarthritis and physical function to incident cardiovascular disease. BMC Muscoskelet Disord. 2018;19(1): 393.
7. Turkiewicz A, Kiadaliri AA, Englund M. Cause-specific mortality in osteoarthritis of peripheral joints. Osteoarthritis Cartilage. 2019;27(6):848-54.
8. Hawker GA, Croxford R, Bierman AS, et al. All-cause mortality and serious cardiovascular events in people with hip and knee osteoarthritis: a population based cohort study. PLoS One. 2014;9(3):e91286.
9. OARSI. Osteoarthritis: A Serious Disease, Submitted to the U.S. Food and Drug Administration. December 1, 2016. https://www.oarsi.org/sites/default/files/library/2018/pdf/oarsi_white_paper_oa_serious_disease121416_1.pdf.
10. Conrozier T, Monfort J, Chevalier X, et al. EUROVISCO Recommendations for Optimizing the Clinical Results of Viscosupplementation. Osteoarthritis Cartilage. 2020;11(1):47-59. Epub 2018 Jun 21.

© 2020 The Authors. Published by AboutScience

11. Raman R, Henrotin Y, Chevalier X, et al. Decision Algorithms for the Retreatment with Viscosupplementation in Patients Suffering from Knee Osteoarthritis: Recommendations from the EUROpean VIScosupplementation COnsensus Group (EUROVISCO). Cartilage. 2018;9(3):263-75.
12. Cooper C, Rannou F, Richette P, et al. Use of Intraarticular Hyaluronic Acid in the Management of Knee Osteoarthritis in Clinical Practice. Arthritis Care Res (Hoboken). 2017;69(9): 1287-96.
13. Paoloni M, Bernetti A, Belelli A, et al. Appropriateness of clinical and organizational criteria for intra-articular injection therapies in osteoarthritis. A Delphi method consensus initiative among experts in Italy. Ann Ist Super Sanita. 2015;51(2):131-8.
14. Bruyère O, Honvo G, Veronese N, et al. An updated algorithm recommendation for the management of knee osteoarthritis from the European Society for Clinical and Economic Aspects of Osteoporosis, Osteoarthritis and Musculoskeletal Diseases (ESCEO). Semin Arthritis Rheum. 2019;49(3):337-50.
15. Trojian TH, Concoff AL, Joy SM, Hatzenbuehler JR, Saulsberry WJ, Coleman CI. AMSSM scientific statement concerning visco-supplementation injections for knee osteoarthritis: importance for individual patient outcomes. Br J Sports Med. 2016;50(2): 84-92.
16. Broadbent J, Maisey S, Holland R, et al. Recorded quality of primary care for osteoarthritis: an obervational study. Br J Gen Pract. 2008;58:839-43.
17. Snijders GF, den Broeder AA, van Riel PLCM, et al. Evidence-based tailored conservative treatment of knee and hip osteoarthritis: between knowing and doing. Scand J Rheumatol. 2011;40:225-31.
18. Conaghan PG, Arden N, Avouac B, Migliore A, Rizzoli R. Safety of Paracetamol in Osteoarthritis: What Does the Literature Say? Drugs Aging. 2019;36(Suppl. 1):7-14.
19. Ruiu DE. Medical Device iniettabili a base di collagene. Stato dell'arte e overview degli studi clinici. Advanced Therapies. Numero 1. 2012.
20. Maheu E, Bannuru RR, Herrero-Beaumont G, Allali F, Bard H, Migliore A. Why we should definitely include intra-articular hyaluronic acid as a therapeutic option in the management of knee osteoarthritis: Results of an extensive critical literature review. Semin Arthritis Rheum. 2019;48(4):563-72.
21. Cooper C, Rannou F, Richette P, et al. Use of Intraarticular Hyaluronic Acid in the Management of Knee Osteoarthritis in Clinical Practice. Arthritis Care Res (Hoboken). 2017;69(9): 1287-96.
22. Martin LSM, Massafra U, Bizzi E, Migliore A. A double blind randomized active controlled clinical trial on the intra-articular use of Md-Knee versus sodium hyaluronate in patients with knee osteoarthritis ("Joint"). BMC Musculoskelet Disord. 2016;17:94.
23. Di Cesare ML, Micheli L, Zanardelli M, Ghelardini C. Low dose native type II collagen prevents pain in a rat osteoarthritis model. BMC Musculoskelet Disord. 2013;14:228.
24. Naraoka T, Ishibashi Y, Tsuda E, Yamamoto Y, Kusumi T, Toh S. Periodic knee injections of collagen tripeptide delay cartilage degeneration in rabbit experimental osteoarthritis. Arthritis Res Ther. 2013;15(1):R32.
25. Xiao D, Hu J, Chen K, Man C, Zhu S. Protection of articular cartilage by intra-articular injection of NEL-like molecule 1 in temporomandibular joint osteoarthritis. J Craniofac Surg. 2012;23(1):e55-8.
26. Milani L. Un nuovo e raffinato trattamento iniettivo delle patologie algiche dell'Apparato locomotore. Le proprietà bio-scaffold del collagene e suo utilizzo clinico. La Med Biol. 2010;3:3-15.
27. Pham T, van der Heijde D, Altman RD, et al. OMERACT-OARSI initiative: osteoarthritis research society international set of responder criteria for osteoarthritis clinical trials revisited. Osteoarthr Cartil. 2004;12(5):389-99.
28. Gruppo di lavoro AIES (coordinato da G. Fattore). Proposta di Linee Guida per la valutazione economica degli interventi sanitari in Italia. PharmacoEconomics-Italian Research Articles. 2009;11:83-93.

© 2020 The Authors. Published by AboutScience

ResearchGate

See discussions, stats, and author profiles for this publication at: https://www.researchgate.net/publication/344217056

Ultrasound-guided collagen injections for treatment of plantar fasciopathy in runners: A pilot study and case series

Article *in* Journal of Human Sport and Exercise · September 2020

DOI: 10.14198/jhse.2020.15.Proc3.30

CITATION
1

READS
137

4 authors:



Bruno Corrado
University of Naples Federico II
50 PUBLICATIONS **295** CITATIONS
SEE PROFILE



Ilenia Bonini
Azienda Sanitaria dell'Alto Adige
6 PUBLICATIONS **27** CITATIONS
SEE PROFILE



Domiziano Tarantino
University of Naples Federico II
29 PUBLICATIONS **142** CITATIONS
SEE PROFILE



Felice Sirico
University of Naples Federico II
43 PUBLICATIONS **269** CITATIONS
SEE PROFILE

Some of the authors of this publication are also working on these related projects:



Adjuvant Therapy in Breast Cancer View project



Extracorporeal Shockwave Therapy (ESWT) View project

All content following this page was uploaded by Domiziano Tarantino on 12 September 2020.

The user has requested enhancement of the downloaded file.

Proceeding

Supplementary Issue: Spring Conferences of Sports Science. Costa Blanca Sports Science Events, 19-20 June 2020. Alicante, Spain.

Ultrasound-guided collagen injections for treatment of plantar fasciopathy in runners: A pilot study and case series

BRUNO CORRADO, ILENIA BONINI, DOMIZIANO TARANTINO, FELICE SIRICO

Department of Public Health, University Federico II of Naples, Italy

ABSTRACT

Background. Plantar fasciopathy is a frequent source of foot pain in athletes, and it is caused by the degeneration of the proximal insertion of the plantar fascia, usually triggered by repetitive microtrauma. Type I porcine collagen was shown to enhance tendon repair in vitro, and collagen injections are currently used to treat different tendinopathies. The aim of this study is to verify the effectiveness of collagen injections on pain and function in runners with plantar fasciopathy. Methods. Runners, who have been suffering from plantar fasciopathy for at least 6 months, were treated with a series of 4 ultrasound-guided type I porcine collagen injections, at weekly intervals. The Visual Analogue Scale, American Orthopedic Foot and Ankle Society-Ankle Hindfoot score and pressure algometry were used to verify the effects of collagen injections at 1-month and 3-month follow-up. Results. Compared to baseline, minor ($p \geq .05$) and major ($p \leq .001$) improvements on pain and function were registered at 1-month and 3-month follow-up, respectively. Conclusion. This is the first study that evaluates the effectiveness of collagen injections in the treatment of plantar fasciopathy in runners. Despite the limitations of this study, the positive findings could represent the starting point for further clinical trials.

Keywords: Plantar fasciitis; Plantar fasciopathy; Chronic plantar fasciitis; Athletes; Runners; Collagen injections.

Cite this article as:
Corrado, B., Bonini, I., Tarantino, D., & Sirico, F. (2020). Ultrasound-guided collagen injections for treatment of plantar fasciopathy in runners: A pilot study and case series. *Journal of Human Sport and Exercise, 15*(3proc), S793-S805. doi:https://doi.org/10.14198/jhse.2020.15.Proc3.30

Corresponding author. Department of Public Health, University Federico II of Naples, Via S. Pansini n.5, 80131 Naples, Italy.
https://orcid.org/0000-0003-0990-3428
E-mail: bruno.corrado@unina.it
Supplementary Issue: Spring Conferences of Sports Science. Costa Blanca Sports Science Events, 19-20 June 2020. Alicante, Spain.
JOURNAL OF HUMAN SPORT & EXERCISE ISSN 1988-5202
© Faculty of Education. University of Alicante
doi:10.14198/jhse.2020.15.Proc3.30

INTRODUCTION

Plantar fasciopathy (PF) is a musculoskeletal condition that affects the plantar fascia, which is a thick band made by connective tissue that runs from the calcaneal tuberosity forward to the heads of the metatarsal bones, helping to maintain the stability and the arch of the foot (Hormozi et al., 2011; Petraglia et al., 2017). The plantar fascia is divided into three cords, with the central one being the thickest and the most often injured (Meyer et al., 2018). PF was formerly known as "plantar fasciitis", but this term is obsolete, since inflammation is absent in this condition. Nowadays PF is considered a degenerative pathology, more similar to tendinopathy and to a chronic disease, which involves the site of the attachment of the plantar fascia at the medial tubercle of the calcaneus (Petraglia et al., 2017).

PF is a common cause of foot pain in adults, usually a plantar-medial heel pain, typically after a long weight-bearing phase, and it usually worsens the patients' quality of life (Alrashidi et al., 2016; Irving et al., 2008). It has been reported that 10% of people may suffer from symptoms of PF during their lifetime (Monteagudo et al., 2018; Riddle et al., 2003). PF affects both sexes, ranging from sedentary individuals to athletes, with women being affected slightly more often than men (Orchard, 2012; Taunton et al., 2002). The peak incidence of PF occurs in people aged between 45 and 65 years (Riddle and Schappert, 2004). PF is experienced in both recreational and elite athletes and is reported in different sports (Orchard, 2012). A recent review concerning ankle and foot injuries in sport pointed out that PF is mainly reported in runners (Sobhani et al., 2013). The incidence of PF in runners ranges from 4.5 to 10%, and represents the third most frequently experience running-related musculoskeletal injuries (Lopes et al., 2012). A recent prospective study analysed the novice running-related injuries, revealing that PF accounts for about 5% (Nielsen et al., 2014). In ultra-marathon runners PF has an incidence of about 11% (Hoffman and Krishnan, 2014). In runners, PF seems to be associated with overuse, training errors, and improper or excessively worn footwear (Rompe, 2009).

Diagnosis of PF is essentially clinical (Oliva et al., 2017). The cardinal symptom of PF is the intense and acute heel pain localized primarily where plantar fascia attaches to the anterior calcaneus (Petraglia et al., 2017). A runner typically reports a sensation of pain over the plantar aspect of the foot, typically worse with initial morning ambulation and improved during the course of a run, with worsening pain after discontinuation of activity (Tenforde et al., 2016). Foot stiffness and heel swelling are also present (Goff and Crawford, 2011). The Windlass test can be performed to confirm the diagnosis, although it has a low sensitivity (De Garceau et al., 2003).

In the case of uncertain diagnosis or when patient presents a persistent heel pain, instrumental analysis can be performed (Petraglia et al., 2017). Diagnostic imaging is recommended when patient suffers of persistent heel pain after 4-6 months of conservative approaches or in case of atypical symptoms or signs (Neufeld and Cerrato, 2008). Plain radiography, magnetic resonance imaging (MRI), diagnostic ultrasonography (US), nerve conduction study and bone scans can be carried out for differential diagnosis (Petraglia et al., 2017). US is a very useful, non-invasive, well-tolerated and reliable tool to confirm the diagnosis (Alrashidi et al., 2016; Lim et al., 2016). It can be used for follow-up and monitoring the improvement after initiation of therapy (Alrashidi et al., 2016). US features of PF include a thickened (> 4 mm) and hypoechoic aponeurosis close to its calcaneal attachment (Elias et al., 2013). Shear wave elastography (SWE) allows quantitative assessment of the stiffness of the plantar fascia and can highlights the classic alterations of PF (Corrado et al., 2019; Schillizzi et al., 2020; Vola et al., 2018). Contrary to popular belief, recent studies have demonstrated no correlation between fascial thickness and degree of symptoms (Meyer et al., 2018).

 © 2020 University of Alicante

The crucial aims of PF management are the reduction of pain, the improvement of quality of life, including both the return to daily physical activity and physical fitness (; (Petraglia et al., 2017). Around 90% of patients with PF will find that their symptoms resolve within 12 months with conservative treatment (Crawford and Thomson, 2003), but about one tenth of cases may fail to respond to it. The first level of treatment would include the use of non-steroidal anti-inflammatory drugs (NASAIDs), specific physical exercises (such as stretching of the plantar fascia), foot insoles, night splints, ice massage, and patient's instructions to lose weight, activity modifications, and not to use flat shoes or walk barefoot (Akınoğlu and Köse, 2018; Celik et al., 2016; Cinar et al., 2018; Huffer et al., 2017; Lim et al., 2016, 2016; Montesano et al., 2020; Oliva et al., 2017; Palermi et al., 2020; Sirico et al., 2018). Other treatment options are local injections of corticosteroids (CSs) (Gurcay et al., 2017), anaesthetic, and botulinum toxin (Ahmad et al., 2017); extracorporeal shock wave therapy (Corrado et al., 2019; Hsu et al., 2018; Reilly et al., 2018); ultrasound scanning; radiofrequency ablation (Akınoğlu and Köse, 2018; Ozan et al., 2017); cryopreserved human amniotic membrane injections (Hanselman et al., 2015); prolotherapy (Kim and Lee, 2014; Ryan et al., 2009); ozone injections (Bahrami et al., 2019); hyaluronic acid injections (Kumai et al., 2018); platelet-rich plasma injections (PRP) (Chen et al., 2019; Franceschi et al., 2014; Singh et al., 2017; Sirico et al., 2017; Soraganvi et al., 2019); and surgical, such as endoscopic release (Al-Ashhab et al., 2018; Bernhard et al., 2018; Oliva et al., 2017). However, as yet, there is no consensus regarding the optimal treatment method (Corrado et al., 2019, Eftekharsadat et al., 2016; Kiter et al., 2006; Say et al., 2014).

To our knowledge, only one study by Kim et al. (Kim et al., 2016) explored the effects of collagen injections for PF after unsuccessful conservative treatment with NSAIDs, night splints, and stretching exercises for at least 3 months, reporting an increased tissue elasticity after treatment. Given the degenerative nature of PF, that encompasses collagen degeneration, the rationale behind the use of collagen injections is that collagen is a major extracellular matrix component in tendons and ligaments, and it contributes to the entrapment, local storage, and delivery of growth factors and cytokines. Collagen also plays an important role in organ development, wound healing, and tissue repair (Hay, 1981). Injectable collagen is used to treat different tendinopathies (Corrado et al., 2020; Corrado et al., 2019), because of its ability to stimulate synthesis, maturation and secretion of endogenous type I collagen (Randelli et al., 2018).

The aims of this prospective pilot study and case series are: (a) to evaluate the effectiveness of US-guided collagen injections in the treatment of PF in a group of runners, and (b) to examine the feasibility of such an intervention that is intended to be used in a larger scale and higher quality studies.

No studies on the effectiveness of collagen injections in treating PF in runners have been published to date.

MATERIALS AND METHODS

This is a prospective observational pilot study carried out at the Federico II University Hospital of Naples, Italy. The subjects of our study were all outpatients, enrolled from September 2019 to November 2019. The patients were non-professional marathon runners who have been suffering from PF for at least 6 months. All patients underwent US and X-ray before the enrolment.

The inclusion criteria were: age > 18 years, pain over the plantar aspect of the foot (typically worse with initial morning ambulation and improved while running), sharp pain elicited by palpation of the medial plantar calcaneal region, a positive Windlass test, US evidence of increased plantar fascia thickness, and lack of therapy in the last 6 months.

The exclusion criteria were: previous foot and ankle surgery, inflammatory arthritis, X-ray evidence of heel spur, and previous fractures, bone tumours or osteonecrosis of the ankle and foot.

After a full and clear description of the study protocol, all the enrolled patients were invited to sign the informed consent. The study was carried out in accordance with the principles of the Declaration of Helsinki and met the ethical standards of the local ethics committee.

Ten patients were enrolled (7 males and 3 females), with an average age of 34 ± 8 years. Regarding the treatment, four US-guided injections of 2 ml porcine type I collagen were planned once a week. All injections were performed by a single physician with over ten years of experience. There is strong evidence that the accuracy of US guidance is greater than that of palpation guidance (Hall, 2013). Injections were performed with the patients lying face down on the examination table. A 22-gauge needle was inserted with a medial approach under US guidance, aligned to the long axis of the US transducer. The needle was directed anteriorly to the insertion of the plantar fascia on the calcaneal bone, in the region of the maximal thickness of the fascia. When the tip of the needle was seen in the correct position, then collagen was slowly injected.

Patients were invited to not rest after each injection, but only to avoid foot and ankle overloading for 24 hours. Patients were advised to interrupt their sporting activities during the treatment and until the last follow-up. No other treatment was associated with collagen injections.

Patients were evaluated at the time of enrolment (T0), one month (T1) and three months (T2) after the last injection. Pain was assessed using the 10 cm-Visual Analogue Scale (VAS) and the pressure algometry. Assessment of function was conducted using the Italian version of the American Orthopedic Foot and Ankle Society – Ankle-Hindfoot (AOFAS-AH) score.

Pressure algometry is a semiquantitative method used to evaluate the pain threshold in tissues. The pressure algometry has been validated to determine pain threshold (Walton et al., 2011; Ylinen et al., 2007), and it has been found repeatable and stable (Frank et al., 2013). The pressure algometer used in this study was a Force Dial™ FDK 20 (Wagner Instruments, Greenwich USA). The pressure was measured in kilogram per square centimetre (Kg/cm^2). The measurement was conducted on the most sensitive point of the plantar fascia. The algometer contact head was aligned perpendicularly to the skin and the pressure gradually increased until the patient reported pain (i.e. pain tolerance). This process was repeated three times at the same point on the plantar fascia, then an average of the three readings was recorded. Higher algometer scores indicated greater pressure threshold and less tenderness, and vice versa.

The AOFAS-AH score comprises nine questions and covers three categories: pain (40 points), function (50 points) and alignment (10 points), for a total of 100 points. Although it has yet to be validated, the AOFAS-AH is one of the most widely-used score in clinical studies concerning ankle and foot, and it remains in use at a substantially higher rate than other scales that have been validated (Leigheb et al., 2016).

Results were calculated as mean and standard deviation. Statistical significance was analysed by one-way nonparametric ANOVA (Kruskal Wallis test). The confidence interval was established at 95% ($p < .05$). Statistical analysis was performed using IBM SPSS version 20 for Windows.

© 2020 University of Alicante

RESULTS

Means and standard deviations of VAS, pressure algometry, and AOFAS-AH are listed in Table 1.

Table 1. Means and standard deviations of VAS, pressure algometry, and AOFAS-AH at different follow-up times.

Outcome measures	T0	T1	T2
VAS 0-10	7.8 ± 0.79	7.2 ± 0.63 Δ = 7.7% p = .98	4.8 ± 0.79 Δ = 38.5% p < .001
Pressure algometry kg/cm^2	4.45 ± 0.29	4.65 ± 0.26 Δ = 4.5% p = .11	5.2 ± 0.2 Δ = 16.9% p < .001
AOFAS-AH 0-100	57.4 ± 4.09	62.3 ± 3.74 Δ = 8.5% p = .19	80.8 ± 3.26 Δ = 40.8% p < .001

Note: VAS = Visual Analogue Scale; AOFAS-HF = American Orthopedic Foot Ankle Society – Hind Foot; Δ = relative delta.

At the baseline, mean scores of VAS, pressure algometry, and AOFAS-AH were 7.8, 4.45 Kg/cm^2, and 57.4, respectively.

At 1-month follow up, evaluation of VAS and pressure algometry showed a not statistically significant improvement in pain relief (mean VAS score = 7.2; mean algometry score = 4.65 Kg/cm^2). Regarding the improvement of function, the average AOFAS-AH at T1 was 63.3, and even in this case the difference was not statistically significant (p = .19).

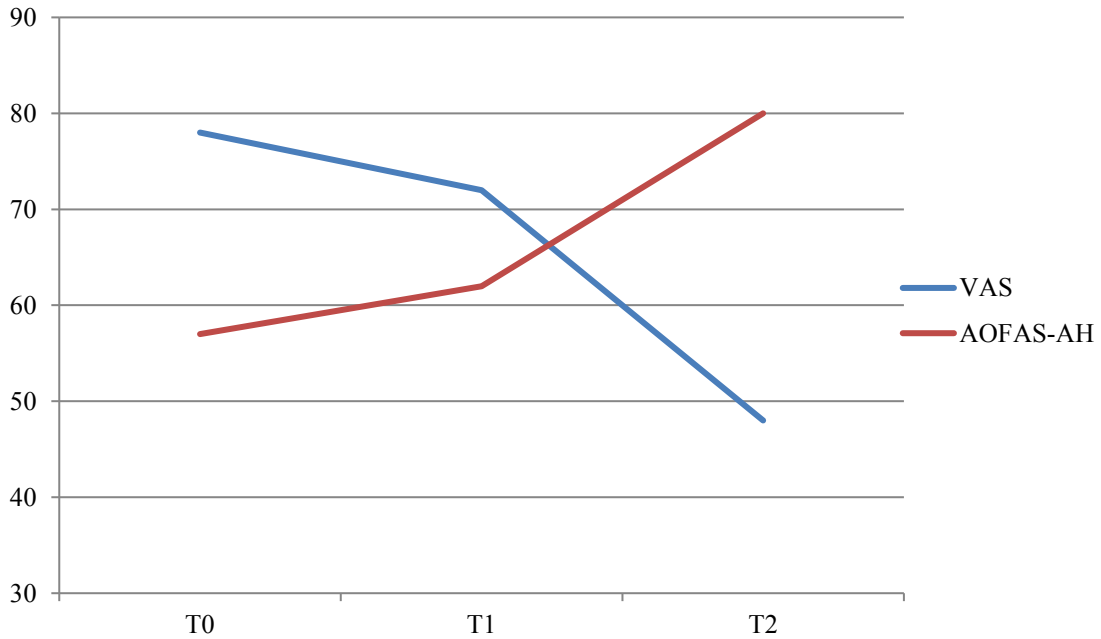

Note: VAS = Visual Analogue Scale; AOFAS-HF = American Orthopedic Foot Ankle Society – Hind Foot.

Figure 1. Trends of VAS and AOFAS-AH over time.

At 3-month follow up, improvement in pain and function became greater and statistically significant. The average scores of VAS, pressure algometry, and AOFAS-AH were 4.8, 5.2 Kg/cm^2, and 80.8, respectively ($p < .001$). Trends of VAS and AOFAS-AH over time are shown in Figure 1.

No adverse event was reported after collagen injections, except for some cases of burning sensation at the injection site which resolved spontaneously in a few hours.

DISCUSSION

PF is a common cause of heel pain and foot impairment in both élite and recreational athletes. Different approaches are available for the treatment of PF, either conservative and surgical. Approximately 90% of patients with PF can be successfully treated without surgery (Monteagudo et al., 2018).

Injections are one of the several conservative interventions used to treat PF, with CSs and PRP being the most commonly administered drugs.

Several studies showed that CSs injections provide pain relief in the short term, but they do not provide a long-lasting effect (no more than one month) and could carry some risk of complications such as plantar fascia rupture and plantar fat pad atrophy (David et al., 2017; Tatli and Kapasi, 2009).

PRP injections seem to be a safer modality when compared to CSs injections, and it was suggested that PRP affects collagen catabolism and irregular vascularization in chronic PF (Monto, 2013). A recent systematic review pointed out that PRP injections were associated with improved pain and function at 3-month follow-up (Singh et al., 2017). However, adverse event rates and costs of PRP injections for the treatment of PF have not been properly analysed.

To our knowledge, in the current scientific literature only one study by Kim et al. reported the outcomes of collagen injections for treating PF, but not in athletes (Kim et al., 2016). Kim and colleagues evaluated the effectiveness of a series of three collagen injections in the treatment of PF using US elastography. Patients showed significantly increased strain ratios in their calcaneal insertions after collagen injections, proving the regenerative effect of such a therapy (Kim et al., 2016).

In our pilot study, we wanted to evaluate the effectiveness of collagen injection therapy in a group of ten runners affected by chronic PF (four injections of type I porcine collagen, once a week).

A direct comparison of results is possible only with the study by Kim et al., even if the assessment tool is a little bit different. In the study by Kim et al., the pain relief was assessed using the 100 mm-VAS three months after the last collagen injection (Kim et al., 2016). The mean 100 mm-VAS scores were, before and after treatment, respectively 71.8 and 43.9. A 38.9% reduction of the pain score was registered. In our study, the mean VAS scores were 7.8 and 4.8 at T0 and T2 (3-month follow-up), respectively. We observed a 38.5% reduction of the pain after treatment. Therefore, the results between our study and the one by Kim and colleagues are totally comparable (M. Kim et al., 2016).

Our results can be also compared with those of different injectable therapies frequently used for the management of PF.

 © 2020 University of Alicante

Jain et al. aimed to compare the efficacy of PRP to traditional CS injection in the treatment of chronic PF at three, six and twelve months after injection (Jain et al., 2015). Patients were assessed using the 10 cm-VAS for pain and the AOFAS-AH score for function.

The CSs group had a pre-treatment average score of 8.27 and 56.70 for VAS and AOFAS-AH respectively, while the PRP group had a pre-treatment average score of 8.30 e 58.63 for VAS and AOFAS-AH respectively. At three months post-treatment, the VAS and AOFAS-AH average scores improved, respectively, to 2.83 and 86.37 as regards to the CS group, and improved, respectively, to 3.50 and 83.70 as regards to the PRP group.

Comparing our results with those achieved by Jain et al., we can state that collagen injections at 3-month follow-up reach the same pain relief and function restoration similar to those of PRP injections (Jain et al., 2015).

Mahindra et al. compared the effects of PRP and CSs injections in the treatment of chronic PF. Patients were assessed using the 10 cm-VAS for pain and the AOFAS-AH score before injection, at three weeks, and at 3-month follow-up (Mahindra et al., 2016).

Mean VAS score in the PRP and CSs groups decreased, respectively, from 7.44 and 7.72 at the pre-injection time to 3.76 and 2.84 at 3-week follow-up and, respectively, to 2.52 and 3.64 at 3-month final follow-up. Mean AOFAS-AH score in the PRP and CSs groups improved, respectively, from 51.56 and 55.72 at the pre-injection time to 83.92 and 86.6 at 3-week follow-up and, respectively, to 88.24 and 81.32 at the final 3-month follow-up. The authors concluded that PRP injection is as effective or more effective than CSs injection in treating chronic PF.

In comparison to our findings, we can state that CSs are slightly more effective for pain relief and functional improvement in the short term compared to PRP and much more effective compared to collagen but, at an intermediate term, PRP and collagen are more effective than CSs, especially regarding the disability reduction.

Summarizing, CSs injection resulted in short-term benefit (no more than 1 month) with an associated increased risk of rupture of the plantar fascia and fat pad atrophy especially if frequently repeated, whereas PRP injections were associated with improved pain and function at 3-month follow-up even if no clear information regarding adverse event rates or costs have been provided until now.

In our pilot study, adverse events were not observed neither during nor after the treatment, and the cost-benefit ratio was judged positive by the enrolled patients.

The preliminary findings of our study let us suppose that collagen injections are useful for treating PF. Since collagen is a structural protein of the plantar fascia, injectable collagen works not just healing, but also restoring the tissue's native function. Endogenous collagen synthesis, maturation, and secretion are also stimulated by injectable collagen, thus favouring plantar fascia repair. The effectiveness at the intermediate term and the lack of side effects could be explained on the basis of the above-mentioned reasons.

The present study has some limitations: (a) a small sample, (b) the lack of a control group, and (c) the short follow-up time. However, it should be highlighted that this is a pilot study and that is, to our knowledge, the only study on the effectiveness of collagen injection therapy for PF in athletes.

In conclusion, our pilot study pointed out that a series of four type I porcine collagen US-guided injections, at weekly intervals, is able to reduce significantly pain symptoms and to improve function in a group of 10 runners with PF at 3-month follow-up.

Higher quality studies with a greater number of patients are needed to confirm our preliminary studies and draw more definitive conclusions on the role of collagen injections in the management of PF.

REFERENCES

Ahmad, J., Ahmad, S. H., & Jones, K. (2017). Treatment of Plantar Fasciitis With Botulinum Toxin. Foot & Ankle International, 38(1), 1-7. https://doi.org/10.1177/1071100716666364

Akınoğlu, B., & Köse, N. (2018). A comparison of the acute effects of radial extracorporeal shockwave therapy, ultrasound therapy, and exercise therapy in plantar fasciitis. Journal of Exercise Rehabilitation, 14(2), 306-312. https://doi.org/10.12965/jer.1836048.024

Al-Ashhab, M. E., Elbegawy, H. E.-D. A., & Hasan, H. A. A. (2018). Endoscopic Plantar Fasciotomy Through Two Medial Portals for the Treatment of Recalcitrant Plantar Fasciopathy. The Journal of Foot and Ankle Surgery: Official Publication of the American College of Foot and Ankle Surgeons, 57(2), 264-268. https://doi.org/10.1053/j.jfas.2017.09.004

Alrashidi, Y., Barg, A., Kampmann, M., & Valderrabano, V. (2016). Plantar Fasciitis in Sport. In V. Valderrabano & M. Easley (A c. Di), Foot and Ankle Sports Orthopaedics (pagg. 201-207). Springer International Publishing. https://doi.org/10.1007/978-3-319-15735-1_21

Bahrami, M. H., Raeissadat, S. A., Barchinejad, M., Elyaspour, D., & Rahimi-Dehgolan, S. (2019). Local ozone (O2-O3) versus corticosteroid injection efficacy in plantar fasciitis treatment: A double-blinded RCT. Journal of Pain Research, 12, 2251-2259. https://doi.org/10.2147/JPR.S202045

Bernhard, K., Ng, A., Kruse, D., & Stone, P. A. (2018). Surgical Treatment of Bone Marrow Lesion Associated with Recurrent Plantar Fasciitis: A Case Report Describing an Innovative Technique Using Subchondroplasty®. The Journal of Foot and Ankle Surgery: Official Publication of the American College of Foot and Ankle Surgeons, 57(4), 811-815. https://doi.org/10.1053/j.jfas.2017.11.012

Celik, D., Kuş, G., & Sırma, S. Ö. (2016). Joint Mobilization and Stretching Exercise vs Steroid Injection in the Treatment of Plantar Fasciitis: A Randomized Controlled Study. Foot & Ankle International, 37(2), 150-156. https://doi.org/10.1177/1071100715607619

Chen, Y.-J., Wu, Y.-C., Tu, Y.-K., Cheng, J.-W., Tsai, W.-C., & Yu, T.-Y. (2019). Autologous Blood-Derived Products Compared With Corticosteroids for Treatment of Plantar Fasciopathy: A Systematic Review and Meta-Analysis. American Journal of Physical Medicine & Rehabilitation, 98(5), 343-352. https://doi.org/10.1097/PHM.0000000000001070

Cinar, E., Saxena, S., & Uygur, F. (2018). Combination Therapy Versus Exercise and Orthotic Support in the Management of Pain in Plantar Fasciitis: A Randomized Controlled Trial. Foot & Ankle International, 39(4), 406-414. https://doi.org/10.1177/1071100717747590

Corrado, B., Albano, M., Caprio, M. G., Di Luise, C., Sansone, M., Servodidio, V., Russo, S., Vallone, G., Vola, E. A., & Iammarrone, C. S. (2019). Usefulness of point shear wave elastography to assess the effects of extracorporeal shockwaves on spastic muscles in children with cerebral palsy: An uncontrolled experimental study. Muscles, Ligaments & Tendons Journal (MLTJ), 9(1), 124-130. https://doi.org/10.32098/mltj.01.2019.04

Corrado, B, Bonini, I., Chirico, V., Filippini, E., Liguori, L., Magliulo, G., Mazzuoccolo, G., Rosano, N., & Gisonni, P. (2020). Ultrasound-guided collagen injections in the treatment of supraspinatus

 © 2020 University of Alicante

tendinopathy: A case series pilot study. Journal of Biological Regulators and Homeostatic Agents, 34(3-S2), 33-39.
Corrado, B., Mazzuoccolo, G., Liguori, L., Chirico, V. A., Costanzo, M., Bonini, I., Bove, G., & Curci, L. (2019). Treatment of Lateral Epicondylitis with Collagen Injections: A Pilot Study. Muscle Ligaments and Tendons Journal, 09(04), 584. https://doi.org/10.32098/mltj.04.2019.14
Corrado, Bruno, Ciardi, G., Fortunato, L., & Iammarrone, C. S. (2019). Burnout syndrome among Italian physiotherapists: A cross-sectional study. European Journal of Physiotherapy, 21(4), 240-245. https://doi.org/10.1080/21679169.2018.1536765
Corrado, Bruno, Di Luise Carla, & Servodio Iammarrone Clemente. (2019). Management of Muscle Spasticity in Children with Cerebral Palsy by Means of Extracorporeal Shockwave Therapy: A Systematic Review of the Literature. 1-7-7. https://doi.org/10.1080/17518423.2019.1683908
Crawford, F., & Thomson, C. (2003). Interventions for treating plantar heel pain. The Cochrane Database of Systematic Reviews, 3, CD000416. https://doi.org/10.1002/14651858.CD000416
David, J. A., Sankarapandian, V., Christopher, P. R., Chatterjee, A., & Macaden, A. S. (2017). Injected corticosteroids for treating plantar heel pain in adults. The Cochrane Database of Systematic Reviews, 6, CD009348. https://doi.org/10.1002/14651858.CD009348.pub2
De Garceau, D., Dean, D., Requejo, S. M., & Thordarson, D. B. (2003). The association between diagnosis of plantar fasciitis and Windlass test results. Foot & Ankle International, 24(3), 251-255. https://doi.org/10.1177/107110070302400309
Eftekharsadat, B., Babaei-Ghazani, A., & Zeinolabedinzadeh, V. (2016). Dry needling in patients with chronic heel pain due to plantar fasciitis: A single-blinded randomized clinical trial. Medical Journal of the Islamic Republic of Iran, 30, 401.
Elias, D. A., Carne, A., Bethapudi, S., Engebretsen, L., Budgett, R., & O'Connor, P. (2013). Imaging of plantar fascia and Achilles injuries undertaken at the London 2012 Olympics. Skeletal Radiology, 42(12), 1645-1655. https://doi.org/10.1007/s00256-013-1689-1
Franceschi, F., Papalia, R., Franceschetti, E., Paciotti, M., Maffulli, N., & Denaro, V. (2014). Platelet-rich plasma injections for chronic plantar fasciopathy: A systematic review. British Medical Bulletin, 112(1), 83-95. https://doi.org/10.1093/bmb/ldu025
Frank, L., McLaughlin, P., & Vaughan, B. (2013). The repeatability of pressure algometry in asymptomatic individuals over consecutive days. International Journal of Osteopathic Medicine, 16(3), 143-152. https://doi.org/10.1016/j.ijosm.2012.10.004
Goff, J. D., & Crawford, R. (2011). Diagnosis and Treatment of Plantar Fasciitis. American Family Physician, 84(6), 676-682.
Gurcay, E., Kara, M., Karaahmet, O. Z., Ata, A. M., Onat, Ş. Ş., & Özçakar, L. (2017). Shall We Inject Superficial or Deep to the Plantar Fascia? An Ultrasound Study of the Treatment of Chronic Plantar Fasciitis. The Journal of Foot and Ankle Surgery: Official Publication of the American College of Foot and Ankle Surgeons, 56(4), 783-787. https://doi.org/10.1053/j.jfas.2017.03.004
Hall, M. M. (2013). The accuracy and efficacy of palpation versus image-guided peripheral injections in sports medicine. Current Sports Medicine Reports, 12(5), 296-303. https://doi.org/10.1097/01.CSMR.0000434103.32478.36
Hanselman, A. E., Tidwell, J. E., & Santrock, R. D. (2015). Cryopreserved human amniotic membrane injection for plantar fasciitis: A randomized, controlled, double-blind pilot study. Foot & Ankle International, 36(2), 151-158. https://doi.org/10.1177/1071100714552824
Hay, E. D. (1981). Extracellular matrix. The Journal of Cell Biology, 91(3 Pt 2), 205s-223s. https://doi.org/10.1083/jcb.91.3.205s

Hoffman, M. D., & Krishnan, E. (2014). Health and Exercise-Related Medical Issues among 1,212 Ultramarathon Runners: Baseline Findings from the Ultrarunners Longitudinal TRAcking (ULTRA) Study. PLoS ONE, 9(1). https://doi.org/10.1371/journal.pone.0083867

Hormozi, J., Lee, S., & Hong, D. K. (2011). Minimal invasive percutaneous bipolar radiofrequency for plantar fasciotomy: A retrospective study. The Journal of Foot and Ankle Surgery: Official Publication of the American College of Foot and Ankle Surgeons, 50(3), 283-286. https://doi.org/10.1053/j.jfas.2011.02.007

Hsu, W.-H., Yu, P.-A., Lai, L.-J., Chen, C.-L., Kuo, L.-T., & Fan, C.-H. (2018). Effect of Extracorporeal Shockwave Therapy on Passive Ankle Stiffness in Patients With Plantar Fasciopathy. The Journal of Foot and Ankle Surgery: Official Publication of the American College of Foot and Ankle Surgeons, 57(1), 15-18. https://doi.org/10.1053/j.jfas.2017.05.038

Huffer, D., Hing, W., Newton, R., & Clair, M. (2017). Strength training for plantar fasciitis and the intrinsic foot musculature: A systematic review. Physical Therapy in Sport: Official Journal of the Association of Chartered Physiotherapists in Sports Medicine, 24, 44-52. https://doi.org/10.1016/j.ptsp.2016.08.008

Irving, D. B., Cook, J. L., Young, M. A., & Menz, H. B. (2008). Impact of chronic plantar heel pain on health-related quality of life. Journal of the American Podiatric Medical Association, 98(4), 283-289. https://doi.org/10.7547/0980283

Jain, K., Murphy, P. N., & Clough, T. M. (2015). Platelet rich plasma versus corticosteroid injection for plantar fasciitis: A comparative study. Foot (Edinburgh, Scotland), 25(4), 235-237. https://doi.org/10.1016/j.foot.2015.08.006

Kim, E., & Lee, J. H. (2014). Autologous platelet-rich plasma versus dextrose prolotherapy for the treatment of chronic recalcitrant plantar fasciitis. PM & R: The Journal of Injury, Function, and Rehabilitation, 6(2), 152-158. https://doi.org/10.1016/j.pmrj.2013.07.003

Kim, M., Choi, Y. S., You, M.-W., Kim, J. S., & Young, K. W. (2016). Sonoelastography in the Evaluation of Plantar Fasciitis Treatment: 3-Month Follow-Up After Collagen Injection. Ultrasound Quarterly, 32(4), 327-332. https://doi.org/10.1097/RUQ.0000000000000233

Kiter, E., Celikbas, E., Akkaya, S., Demirkan, F., & Kiliç, B. A. (2006). Comparison of injection modalities in the treatment of plantar heel pain: A randomized controlled trial. Journal of the American Podiatric Medical Association, 96(4), 293-296. https://doi.org/10.7547/0960293

Kumai, T., Samoto, N., Hasegawa, A., Noguchi, H., Shiranita, A., Shiraishi, M., Ikeda, S., Sugimoto, K., Tanaka, Y., & Takakura, Y. (2018). Short-term efficacy and safety of hyaluronic acid injection for plantar fasciopathy. Knee Surgery, Sports Traumatology, Arthroscopy: Official Journal of the ESSKA, 26(3), 903-911. https://doi.org/10.1007/s00167-017-4467-0

Leigheb, M., Janicka, P., Andorno, S., Marcuzzi, A., Magnani, C., & Grassi, F. (2016). Italian translation, cultural adaptation and validation of the «American Orthopaedic Foot and Ankle Society's (AOFAS) ankle-hindfoot scale». Acta Bio-Medica: Atenei Parmensis, 87(1), 38-45.

Lim, A. T., How, C. H., & Tan, B. (2016). Management of plantar fasciitis in the outpatient setting. Singapore Medical Journal, 57(4), 168-171. https://doi.org/10.11622/smedj.2016069

Lopes, A. D., Hespanhol Júnior, L. C., Yeung, S. S., & Costa, L. O. P. (2012). What are the main running-related musculoskeletal injuries? A Systematic Review. Sports Medicine (Auckland, N.Z.), 42(10), 891-905. https://doi.org/10.1007/BF03262301

Mahindra, P., Yamin, M., Selhi, H. S., Singla, S., & Soni, A. (2016). Chronic Plantar Fasciitis: Effect of Platelet-Rich Plasma, Corticosteroid, and Placebo. Orthopedics, 39(2), e285-289. https://doi.org/10.3928/01477447-20160222-01

 © 2020 University of Alicante

Meyer, N. B., Jacobson, J. A., Kalia, V., & Kim, S. M. (2018). Musculoskeletal ultrasound: Athletic injuries of the lower extremity. Ultrasonography (Seoul, Korea), 37(3), 175-189. https://doi.org/10.14366/usg.18013

Monteagudo, M., de Albornoz, P. M., Gutierrez, B., Tabuenca, J., & Álvarez, I. (2018). Plantar fasciopathy: A current concepts review. EFORT Open Reviews, 3(8), 485-493. https://doi.org/10.1302/2058-5241.3.170080

Montesano, P., Daniele, M., Maurizio Di Silvestro, Giulia, C., Tafuri, D., & Mazzeo, F. (2020). Effects of combined training program, controlled diet and drugs on middle-distance amateur runners: A Pilot Study. 13(1), 17-22.

Monto, R. R. (2013). Platelet-rich plasma and plantar fasciitis. Sports Medicine and Arthroscopy Review, 21(4), 220-224. https://doi.org/10.1097/JSA.0b013e318297fa8d

Neufeld, S. K., & Cerrato, R. (2008). Plantar fasciitis: Evaluation and treatment. The Journal of the American Academy of Orthopaedic Surgeons, 16(6), 338-346. https://doi.org/10.5435/00124635-200806000-00006

Nielsen, R. O., Rønnow, L., Rasmussen, S., & Lind, M. (2014). A prospective study on time to recovery in 254 injured novice runners. PloS One, 9(6), e99877. https://doi.org/10.1371/journal.pone.0099877

Oliva, F., Piccirilli, E., Tarantino, U., & Maffulli, N. (2017). Percutaneous release of the plantar fascia. New surgical procedure. Muscles, Ligaments and Tendons Journal, 7(2), 338-340. https://doi.org/10.11138/mltj/2017.7.2.338

Orchard, J. (2012). Plantar fasciitis. BMJ (Clinical Research Ed.), 345, e6603. https://doi.org/10.1136/bmj.e6603

Ozan, F., Koyuncu, Ş., Gürbüz, K., Öncel, E. S., & Altay, T. (2017). Radiofrequency Thermal Lesioning and Extracorporeal Shockwave Therapy: A Comparison of Two Methods in the Treatment of Plantar Fasciitis. Foot & Ankle Specialist, 10(3), 204-209. https://doi.org/10.1177/1938640016675408

Palermi, S., Sacco, A. M., Belviso, I., Romano, V., Montesano, P., Corrado, B., & Sirico, F. (2020). Guidelines for Physical Activity-A Cross-Sectional Study to Assess Their Application in the General Population. Have We Achieved Our Goal? International Journal of Environmental Research and Public Health, 17(11). https://doi.org/10.3390/ijerph17113980

Petraglia, F., Ramazzina, I., & Costantino, C. (2017). Plantar fasciitis in athletes: Diagnostic and treatment strategies. A systematic review. Muscles, Ligaments and Tendons Journal, 7(1), 107-118. https://doi.org/10.11138/mltj/2017.7.1.107

Randelli, F., Menon, A., Giai Via, A., Mazzoleni, M. G., Sciancalepore, F., Brioschi, M., & Gagliano, N. (2018). Effect of a Collagen-Based Compound on Morpho-Functional Properties of Cultured Human Tenocytes. Cells, 7(12). https://doi.org/10.3390/cells7120246

Reilly, J. M., Bluman, E., & Tenforde, A. S. (2018). Effect of Shockwave Treatment for Management of Upper and Lower Extremity Musculoskeletal Conditions: A Narrative Review. PM & R: The Journal of Injury, Function, and Rehabilitation, 10(12), 1385-1403. https://doi.org/10.1016/j.pmrj.2018.05.007

Riddle, D. L., Pulisic, M., Pidcoe, P., & Johnson, R. E. (2003). Risk factors for Plantar fasciitis: A matched case-control study. The Journal of Bone and Joint Surgery. American Volume, 85(5), 872-877. https://doi.org/10.2106/00004623-200305000-00015

Riddle, D. L., & Schappert, S. M. (2004). Volume of ambulatory care visits and patterns of care for patients diagnosed with plantar fasciitis: A national study of medical doctors. Foot & Ankle International, 25(5), 303-310. https://doi.org/10.1177/107110070402500505

Rompe, J. D. (2009). Plantar fasciopathy. Sports Medicine and Arthroscopy Review, 17(2), 100-104. https://doi.org/10.1097/JSA.0b013e3181a3d60e

Ryan, M. B., Wong, A. D., Gillies, J. H., Wong, J., & Taunton, J. E. (2009). Sonographically guided intratendinous injections of hyperosmolar dextrose/lidocaine: A pilot study for the treatment of chronic

plantar fasciitis. British Journal of Sports Medicine, 43(4), 303-306. https://doi.org/10.1136/bjsm.2008.050021

Say, F., Gürler, D., İnkaya, E., & Bülbül, M. (2014). Comparison of platelet-rich plasma and steroid injection in the treatment of plantar fasciitis. Acta Orthopaedica Et Traumatologica Turcica, 48(6), 667-672. https://doi.org/10.3944/AOTT.2014.13.0142

Schillizzi, G., Alviti, F., D'Ercole, C., Elia, D., Agostini, F., Mangone, M., Paoloni, M., Bernetti, A., Pacini, P., Polti, G., Minafra, P., & Cantisani, V. (2020). Evaluation of plantar fasciopathy shear wave elastography: A comparison between patients and healthy subjects. Journal of Ultrasound. https://doi.org/10.1007/s40477-020-00474-7

Singh, P., Madanipour, S., Bhamra, J. S., & Gill, I. (2017). A systematic review and meta-analysis of platelet-rich plasma versus corticosteroid injections for plantar fasciopathy. International Orthopaedics, 41(6), 1169-1181. https://doi.org/10.1007/s00264-017-3470-x

Sirico, F., Miressi, S., Castaldo, C., Spera, R., Montagnani, S., Di Meglio, F., & Nurzynska, D. (2018). Habits and beliefs related to food supplements: Results of a survey among Italian students of different education fields and levels. PloS One, 13(1), e0191424. https://doi.org/10.1371/journal.pone.0191424

Sirico, F., Ricca, F., DI Meglio, F., Nurzynska, D., Castaldo, C., Spera, R., & Montagnani, S. (2017). Local corticosteroid versus autologous blood injections in lateral epicondylitis: Meta-analysis of randomized controlled trials. European Journal of Physical and Rehabilitation Medicine, 53(3), 483-491. https://doi.org/10.23736/S1973-9087.16.04252-0

Sobhani, S., Dekker, R., Postema, K., & Dijkstra, P. U. (2013). Epidemiology of ankle and foot overuse injuries in sports: A systematic review. Scandinavian Journal of Medicine & Science in Sports, 23(6), 669-686. https://doi.org/10.1111/j.1600-0838.2012.01509.x

Soraganvi, P., Nagakiran, K. V., Raghavendra-Raju, R. P., Anilkumar, D., Wooly, S., Basti, B. D., & Janakiraman, P. (2019). Is Platelet-rich Plasma Injection more Effective than Steroid Injection in the Treatment of Chronic Plantar Fasciitis in Achieving Long-term Relief? Malaysian Orthopaedic Journal, 13(3), 8-14. https://doi.org/10.5704/MOJ.1911.002

Tatli, Y. Z., & Kapasi, S. (2009). The real risks of steroid injection for plantar fasciitis, with a review of conservative therapies. Current Reviews in Musculoskeletal Medicine, 2(1), 3-9. https://doi.org/10.1007/s12178-008-9036-1

Taunton, J. E., Ryan, M. B., Clement, D. B., McKenzie, D. C., Lloyd-Smith, D. R., & Zumbo, B. D. (2002). A retrospective case-control analysis of 2002 running injuries. British Journal of Sports Medicine, 36(2), 95-101. https://doi.org/10.1136/bjsm.36.2.95

Tenforde, A. S., Yin, A., & Hunt, K. J. (2016). Foot and Ankle Injuries in Runners. Physical Medicine and Rehabilitation Clinics of North America, 27(1), 121-137. https://doi.org/10.1016/j.pmr.2015.08.007

Vola, E. A., Albano, M., Di Luise, C., Servodidio, V., Sansone, M., Russo, S., Corrado, B., Servodio Iammarrone, C., Caprio, M. G., & Vallone, G. (2018). Use of ultrasound shear wave to measure muscle stiffness in children with cerebral palsy. Journal of Ultrasound, 21(3), 241-247. https://doi.org/10.1007/s40477-018-0313-6

Walton, D. M., Macdermid, J. C., Nielson, W., Teasell, R. W., Chiasson, M., & Brown, L. (2011). Reliability, standard error, and minimum detectable change of clinical pressure pain threshold testing in people with and without acute neck pain. The Journal of Orthopaedic and Sports Physical Therapy, 41(9), 644-650. https://doi.org/10.2519/jospt.2011.3666

Ylinen, J., Nykänen, M., Kautiainen, H., & Häkkinen, A. (2007). Evaluation of repeatability of pressure algometry on the neck muscles for clinical use. Manual Therapy, 12(2), 192-197. https://doi.org/10.1016/j.math.2006.06.010

 © 2020 University of Alicante



This work is licensed under a Attribution-NonCommercial-NoDerivatives 4.0 International (CC BY-NC-ND 4.0).

View publication stats

CLINICAL

M. Ottaviani

TRATTAMENTO DELLE PATOLOGIE ARTICOLARI CON *COLLAGEN* MEDICAL DEVICES

– STUDIO CLINICO SU 257 PAZIENTI

TREATMENT OF THE ARTICULAR PATHOLOGIES WITH COLLAGEN MEDICAL DEVICES

– CLINICAL STUDY IN 257 PATIENTS

RIASSUNTO

Il collagene è la principale proteina strutturale extracellulare presente nei Tessuti connettivo ed osseo della maggior parte degli animali. Nell'uomo la sua sintesi inizia a diminuire mediamente intorno al 50° anno di età, con la conseguente evoluzione verso quadri di degenerazione cartilaginea e tendinea e l'inevitabile sviluppo di artrosi e tendinopatie. Dal momento che queste forme degenerative sono assai frequenti e sfociano spesso in quadri sintomatologici le cui principali caratteristiche sono dolore e rigidità articolare, ben si comprende l'importanza di poter disporre di strumenti terapeutici che consentano al medico non solo di limitare questa evoluzione degenerativa, ma anche, in determinati casi, di indurre la regressione di tali processi.
Questo lavoro nasce dall'osservazione di 257 pazienti affetti da patologie articolari e tendinee di frequente riscontro nella pratica clinica, tutti trattati mediante la somministrazione intra- e peri-articolare esclusivamente con i *Collagen* Medical Devices.
I dati sono stati rilevati attraverso Questionari di autovalutazione validati dall'O.M.S. che hanno consentito di evidenziare una significativa efficacia di questi presidi nel circoscrivere i problemi di degenerazione articolare e tendinea.

PAROLE CHIAVE

COLLAGEN MEDICAL DEVICE, COLLAGENE, ARTROSI, TENDINOPATIA, DOLORE

SUMMARY: Collagen is the main extracellular structural protein which is to be found in Connective Tissue and Bone Tissue of most animals. In humans aged about 50 years its synthesis begins to reduce, with the consequent cartilage and tendon degeneration and the unavoidable development of osteoarthritis and tendonitis.
Since these degenerative pathologies are very frequent and evolve in pain and joint stiffness, it is of extreme importance to have tools helping the Medical Doctors not only to limit this degenerative evolution, but also, in certain cases, to induce its regression.
This study was conducted on 257 patients with joint and tendon disorders (Impingement Syndrome, Shoulder Tendinopathy, Hip Arthritis, Knee Arthritis, Rizoartrosis, Achilles Tendinopathy) frequently reflected in clinical evidence, such as pain and joint stiffness; they were all treated exclusively with local injections of Collagen Medical Devices. The data were collected through self-assessment Scales, validated by W.H.O., and the results have underlined a significant usefulness of the Collagen MD in containing the problems of degeneration of the articular Apparatus.

KEY WORDS: COLLAGEN MEDICAL DEVICE, COLLAGEN, OSTEOARTHRITIS, TENDON DEGENERATION, PAIN

INTRODUZIONE

Il **collagene** è una glicoproteina caratterizzata da una struttura in cui si ripete un **modulo base** semplice: più molecole di collagene si uniscono a formare una fibrilla collagene; questa unione avviene con la modalità di "slittamento" di ogni singola molecola su quella superiore pari ad ¼ della propria lunghezza.

Si viene così a costituire una sorta di *muro* in cui i singoli mattoni costitutivi sono sfasati tra loro in modo da produrre una notevole resistenza sia nei confronti delle forze tangenziali incidenti, sia nei confronti delle forze perpendicolari incidenti (FIG. 1).
– Questa caratteristica disposizione fornisce alla struttura collagenica una notevole robustezza in termini di **resisten-**

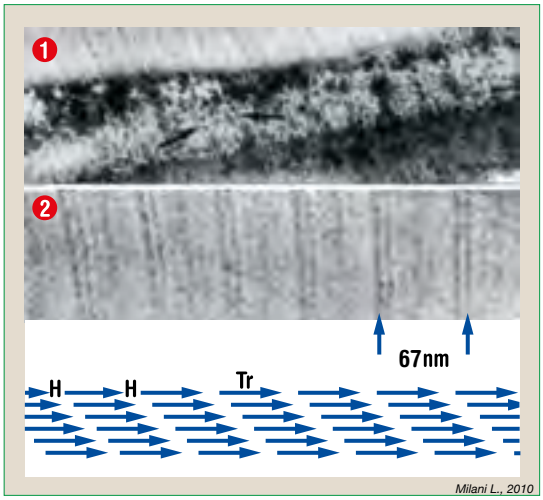

FIG. 1

Struttura del collagene.
1: Zuccheri legati al collagene. Correlazione dello zucchero (precipitazioni nere) **alla periodicità delle fibrille collagene** (ME 112.000X)**;**
2: Sezione di fibrilla collagene (ME 240.000X)**.**
Un ciclo di 67 nm (670 A) **si forma sulla base di molecole di collagene ogni volta *slittate* di ¼ della propria lunghezza.**

– *In* Milani L. Voce bibliografica 8.

FIG. 2

Apparato di Contenzione Extra-articolare.

– *Da* Milani L. Voce bibliografica 8.

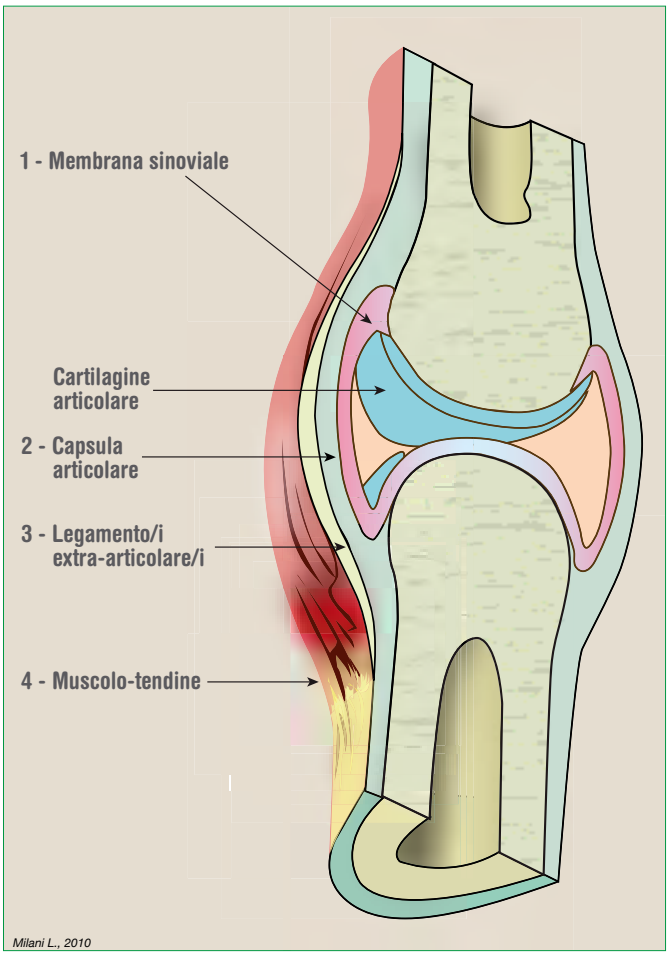

za, **estensibilità** ed **incomprimibilità**, ma al tempo stesso vengono assicurate **plasticità**, **flessibilità**, **possibilità di torsione** e **grande resistenza** al carico.

Quasi tutte le articolazioni, per essere funzionali, devono possedere due caratteristiche apparentemente contrastanti: stabilità e mobilità.

I sistemi di **stabilizzazione articolare** sono rappresentati da strutture che definiscono il **Comparto Extra-articolare** ed il **Comparto Intra-articolare**; il collagene è abbondantemente presente in entrambe queste strutture.

– Il Comparto Extra-articolare è rappresentato da legamenti, capsula articolare, tendini e muscoli; il Comparto Intra-Articolare è costituito da legamenti (solo per le articolazioni di ginocchio e anca) e da cartilagine articolare (FIG. 2).

Una delle cause più importanti di dolore distrettuale articolare è la **lassità** delle strutture di stabilizzazione intra- ed extra-articolari; i sistemi di contenimento lassi producono **ipermobilità articolare**, soprattutto in direzioni ed angolature non fisiologiche che da un lato usurano precocemente ed ulteriormente i sistemi di contenimento stessi, e dall'altro operano verso una progressiva degenerazione cartilaginea.

Il supporto meccanico fornito dal collagene rappresenta un'efficace impalcatura naturale di sostegno.

Nell'uomo la biosintesi di collagene inizia a ridursi dai 55-60 anni di vita (FIG. 3); da quest'età si assiste al deperimento quantitativo e qualitativo delle strutture articolari.
In particolare, per quanto concerne l'Apparato locomotore, le superfici cartilaginee si assottigliano e degenerano sviluppando artrosi, mentre le strutture tendinee e legamentose diventano meno elastiche e vanno incontro a quadri di tendinosi e tendinopatie di vario grado.

Spesso nelle patologie dell'Apparato locomotore, l'evidenza diagnostica strumentale (Rx, ecografia, ecc.) non corrisponde a quella clinica.
– Già nel 1954 Lucherini e Coll. distinguevano tra Artrosi STATO e Artrosi MALATTIA.

Col termine **Artrosi Stato** si intende il fisiologico quadro di invecchiamento articolare età-correlato; si tratta di una condizione parafisiologica che non determina alcun quadro clinico e che viene spesso riscontrata occasionalmente-nell'ambito di un'indagine strumentale effettuata per altri motivi (es. traumatismo).

Tuttavia, quando l'artrosi dà segno di sé provocando i caratteristici sintomi d'e-

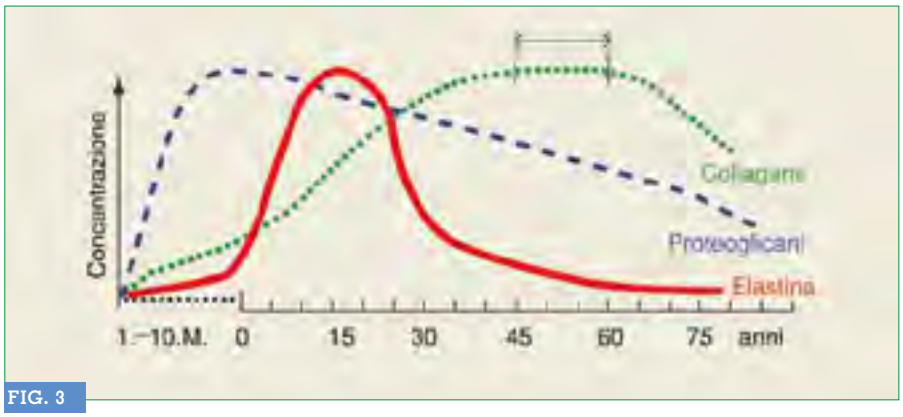

FIG. 3

Biosintesi di collagene, proteoglicani ed elastina correlati all'età.

– *In* Heine H., modificato da Milani L. Voce bibliografica 8.

sordio, quali *stiffness* ed algie articolari, allora si parla di Artrosi Malattia.

Gli osteofiti sono proliferazioni irregolari del Tessuto osseo, a forma di becco o di cresta, che si formano in prossimità di articolazioni alterate da processi patologici di varia natura, ma soprattutto in caso di artrosi; la loro presenza può comportare disturbi di vario tipo, con limitazione dei movimenti dell'articolazione o compressione e irritazione delle strutture vicine, particolarmente i rami nervosi o le inserzioni tendinee.
Gli osteofiti rappresentano il tentativo che il Tessuto osseo attua per ampliare la superficie dei capi articolari, laddove questi sono degenerati dall'artrosi, nel tentativo di stabilizzare l'articolazione (FIG. 4).



FIG. 4

Quadro Rx della colonna L-S di un individuo gravemente lombalgico senza alterazioni scheletriche artrosiche (1); di una colonna L-S con importanti segni radiologici di degenerazione artrosica (2) in paziente asintomatico; osteofiti (3).

Spesso – inoltre – si rinvengono quadri ecografici o di *imaging* RMN in cui si evidenziano lesioni tendinee anche complete o multiple, pur in presenza di una sintomatologia scarsa o nulla; d'altro canto, esistono situazioni in cui l'integrità tendinea coincide con un quadro algico e di impotenza funzionale molto accentuata.

Per quanto riguarda il sotto-Apparato tendineo-legamentoso, possiamo distinguere dal punto di vista anatomo-patologico tra tendiniti o tenosinoviti, tendinosi e lesioni tendinee di vario grado.

– Le tendiniti o tenosinoviti sono quadri infiammatori del tendine ed, eventualmente, della sua guaina, in presenza o meno di versamento peritendineo; possono essere conseguenza sia di un evento traumatico, sia di un sovraccarico funzionale.

Quando in un quadro di flogosi iniziano i processi riparativi dell'elemento colpito, il tessuto cicatriziale che si forma è un connettivo privo delle caratteristiche di elasticità e di resistenza tipiche del tendine nativo; ciò rende la struttura più esposta a rischi di rottura parziale o completa.
– Per questo motivo, un processo infiammatorio a carico di una struttura tendineo-legamentosa non va sottovalutato, ma – piuttosto – tenuto sotto stretto controllo ed arginato quanto prima.

Anche sulla base della nostra esperienza, possiamo sicuramente affermare che non sempre l'evidenza clinica e quella diagnostica coincidono.

In Italia l'artrosi rappresenta il **72,6%** delle malattie reumatiche ed è responsabile del **70%** dei casi di dolore cronico.
L'approccio terapeutico possibile nei confronti dell'artrosi, così come della patologia tendinea, può essere di vario tipo:
– educativo
– farmacologico
– riabilitativo
– chirurgico.

L'approccio educativo è rappresentato dal miglioramento dello stile di vita che comprende interventi di educazione sanitaria, l'impiego di tutori laddove necessari ed un eventuale calo ponderale.

I farmaci convenzionali impiegati nel trattamento dell'artrosi e delle tendinopatie (FANS, COXIB, Paracetamolo, Steroidi, Oppioidi) hanno azione sintomatica e vengono impiegati sia a livello sistemico sia localmente (es. infiltrazioni steroidee intra-articolari).
Esistono alcuni altri medicinali, la cui reale efficacia non viene riconosciuta da tutti gli Autori, che produrrebbero una lenta azione di condroprotezione: si tratta di glucosamina-solfato, condroitin-solfato ed acido ialuronico.
È indubbio che l'impiego locale e – quindi – mediante infiltrazione intra-articolare dell'acido ialuronico amplifichi la sua efficacia; il trattamento – in questo caso – viene definito "visco-supplementazione" e determina un effetto lubrificante ed ammortizzante.

Fino a non molti anni fa l'artrosi veniva considerata una malattia degenerativa progressiva; successivamente, con l'impiego degli "Integratori cartilaginei", è iniziata una campagna preventiva nei confronti della progressione dell'artrosi.
– Da qualche anno la *Low Dose Medicine* consente di affermare che l'artrosi possa essere considerata un processo reversibile, almeno parzialmente.
In considerazione del continuo aumento dell'età media della popolazione è evidente che poter disporre di strumenti in grado di mantenere elevati gli standard qualitativi della vita nonostante il *chrono-aging* rappresenti un'importante conquista.

Localizzazione	M	F	Numero totale	Età media anni	*Range* anni
SPALLA e ARTO SUPERIORE	30%	70%	**147**	53,5	34-78
GINOCCHIO	66%	34%	**53**	67,5	55-82
ANCA	30%	70%	**30**	67	53-78
ACHILLEO	20%	80%	**27**	43,3	32-63

TAB. 1

Casistica generale. Distribuzione dei pazienti per sesso ed età.

I ***Collagen* Medical Devices** sono prodotti iniettabili costituiti da **collagene** di origine suina (i tessuti di suino possiedono un elevato contenuto in collagene) e da una sostanza definita *ancillare* o veicolante, di origine vegetale o minerale, caratterizzata da un particolare tropismo per gli specifici distretti articolari.

Grazie ad un processo di filtrazione tangenziale, associato a sterilizzazione ed al controllo del peso molecolare, si ottiene un prodotto puro e con caratteristiche chimico-fisiche standardizzate.

Poter disporre dei *Collagen* Medical Devices che possono essere iniettati localmente è un fattore determinante nel processo di riparazione che segue l'intervento anti-infiammatorio.

Gli elementi di sostegno articolare lassi provocano la stimolazione di nocirecettori locali, oltre a tensioni e sollecitazioni eccessive: questo spiega perché il rinforzo di queste strutture non è solo **rigenerativo**, ma anche **antalgico**.

– Queste caratteristiche si traducono direttamente in proprietà organolettiche: il collagene è uno **strutturante** di **tessuto** (proteina strutturale) e possiede – inoltre – anche qualità lubrificanti.

– Su queste basi si fonda la sostanziale differenza tra le proprietà del collagene e quelle dell'acido ialuronico.
Quest'ultimo è solo un lubrificante (alta viscosità) della cavità articolare, che agisce esclusivamente nel Comparto Intra-articolare, prevalentemente nelle grandi articolazioni.

FIG. 5

Casistica generale. – Numero ed età media dei pazienti inclusi nello studio per singola patologia considerata.

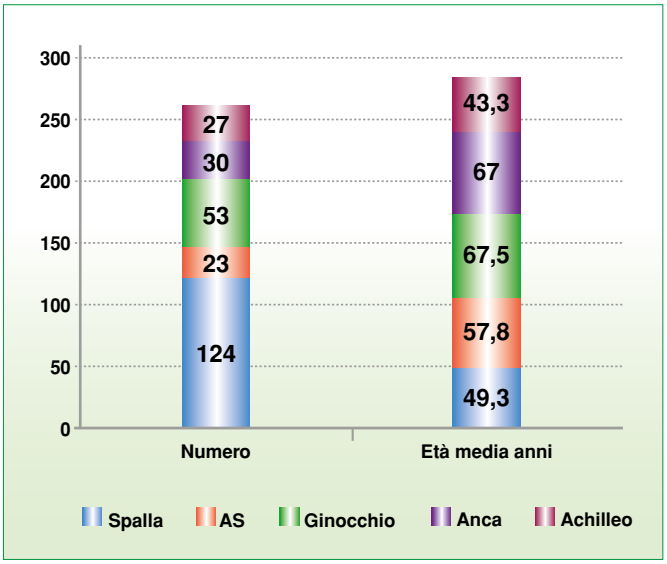

Il collagene agisce anche e prevalentemente sulle strutture del Comparto Extra-articolare (capsula, legamenti, tendini) di piccole, medie e grandi articolazioni.

Inoltre l'acido ialuronico è efficace nei casi di modesta e media gravità clinica, mentre il collagene è efficace anche nei casi più gravemente compromettenti la motricità del paziente: *rimette al proprio posto i mattoni dove il muro era sbrecciato.*

– I *Collagen* Medical Devices possono essere utilizzati da soli o in associazione domiciliare con farmaci, sia convenzionali, sia *low dose*; inoltre nel programma terapeutico possono esservi associati altri trattamenti, sia di tipo farmacologico sistemico, sia di tipo riabilitativo.

MATERIALI E METODI

In questo studio clinico sono stati inclusi **257 pazienti** (36,5% M; 63,5% F).
L'età media era di 58,7 anni, con *range* 32-82 anni.
In TAB. 1 sono esposti i Distretti articolari considerati e trattati e le relative caratteristiche epidemiologiche della casistica.

In particolare, a motivo del tipo di Scala valutativa utilizzata, il Gruppo "Spalla e Arto Superiore (AS)" comprendeva **124** pazienti con patologie strettamente localizzate alla spalla (Sindrome da conflitto della cuffia dei rotatori, con possibili lesioni tendinee); i restanti **23** erano variamente distribuiti tra rizoartrosi, epicondiliti e cisti tendinee del polso.
Per questo motivo, si è deciso di analizzare i risultati di questi due sotto-Gruppi in modo indipendente (FIG. 5).

Per quanto riguarda il Gruppo "Ginocchio", tutti i **53** casi trattati erano stati classificati come gonartrosi di stadio I,II e III della Scala radiologica di Kellgren Lawrence.

Nel Gruppo "Anca", le articolazioni coxo-femorali trattate erano affette da co-

xartrosi primitiva di lieve e media entità (I e II stadio); in questo Gruppo (**30** pazienti), è stata presa in considerazione anche la complessione del paziente, includendo nello studio solo individui dal fisico normale, in modo da consentire all'ago impiegato di raggiungere la zona peri-capsulare.

Nell'ambito del Gruppo "Achilleo", tutti i casi trattati erano rappresentati da tendinopatie dell'Achilleo mono e/o bilaterali; in questo distretto, sono stati trattati anche **11** casi di tendinite con essudato documentato ecograficamente.

A tutti i pazienti è stato presentato il tipo di trattamento che veniva loro proposto, le sostanziali differenze che questo avrebbe comportato rispetto ad un analogo trattamento infiltrativo con acido ialuronico o altri medicinali *low dose*, ed è stato fatto firmare il consenso informato.

I rilievi clinici e sintomatologici dei pazienti inclusi sono stati raccolti mediante Questionari di valutazione riconosciuti dall'O.M.S., in particolare:

- il sintomo Dolore è stato quantificato mediante una Scala visuale a 5 punti, in cui "0" = assenza di dolore e "5" = dolore insopportabile;
- D.A.S.H. *(Disability for Arm, Shoulder and Hand)* per la spalla, il gomito e la mano-polso (*range* 0-100 dove 0 corrisponde ad assenza di disabilità) (TAB. 2);
- *Oxford Knee Score* per il ginocchio (*range* 48-0, dove 48 corrisponde ad assenza di disabilità) (TAB. 3);
- *Oxford Hip Score* per l'anca (*range* 48-0, dove 48 corrisponde ad assenza di disabilità) (TAB. 4);
- VISA-A *(Victorian Institute of Sport Assesment – Achilleus)* per il tendine Achilleo (*range* 68-0, dove 68 corrisponde ad assenza di disabilità) (TAB. 5).

I Questionari sono compilati dal paziente; il Questionario dedicato è stato somministrato alla **prima visita** ed alla **fine del trattamento**.

Ai pazienti sono state somministrate infiltrazioni **intra-articolari** (spalla, gomito, polso, mano e ginocchio), **peri-capsulari** (anca) e **locali** (tendini) utilizzando **i corrispondenti MDs**; sono state utilizzate siringhe monouso da 5 cc, aghi 23G x 1-1/2 - mm 0,60 x 40 per la infiltrazione in anca, ginocchio e spalla, o aghi 26G x 1/2 - mm 0,40 x 16 per la infiltrazione nella/nel mano, polso, gomito e piede.

Prima della somministrazione, la cute è stata detersa mediante un prodotto liquido a base di sale quaternario di ammonio.

– Nei distretti dove la somministrazione è stata effettuata per via intra-articolare, sono stati impiegati guanti sterili chirurgici; la pulizia dell'area di inoculazione è stata particolarmente accurata ed effettuata mediante garze sterili imbibite con Betadine chirurgico.
In alcuni distretti, particolarmente ricchi di terminazioni nervose sensitivo-dolorifiche, è stato impiegato "ghiaccio" *spray* a scopo anestetico.

Le iniezioni hanno avuto cadenza **bisettimanale** per **5 settimane consecutive**.

– I pazienti che hanno seguito il trattamento per patologie degenerative croniche (gonartrosi, coxartrosi, rizoartrosi ed un caso di grave tendinopatia dell'Achilleo relativo ad una ballerina semi-professionista) hanno proseguito con un trattamento di mantenimento (1seduta a cadenza mensile per 6 mesi consecutivi, poi a cadenza trimestrale).
In nessun caso è stata suggerita la sospensione o la variazione delle terapie farmacologiche in corso; ai pazienti che facevano sistematico uso di FANS o Paracetamolo è stato suggerito di farvi ricorso solo in caso di reale bisogno.
Per gli 8 pazienti che assumevano sostanze analgesiche oppioidi, è stata particolarmente monitorata l'evoluzione del sintomo dolore, al fine di ridurre gradualmente la posologia di questi farmaci.

RISULTATI

Tutti i pazienti inclusi in questo studio hanno concluso il trattamento.
Nessuno ha riportato alcun effetto collaterale dopo la somministrazione dei *Collagen* Medical Devices.
Nei casi in cui il paziente assumeva farmaci anti-aggreganti o dicumarolici, si sono evidenziate piccole aree ecchimotiche nel sito di inoculazione, peraltro riassorbitesi in breve tempo e senza particolari provvedimenti.

Tutti i pazienti hanno **ridotto** in modo importante il consumo di farmaci convenzionali: nel **75%** ≈ dei casi la loro assunzione non è più stata ritenuta necessaria.

– Degli 8 pazienti in terapia con analgesici oppioidi, 3 hanno proseguito con l'assunzione di tali farmaci, pur riducendo il dosaggio in modo significativo; i restanti 5 hanno sospeso gradualmente l'assunzione.

La sintomatologia algica ha generalmente iniziato a ridursi già dalla **4ª-5ª somministrazione**: nei casi di Sindrome da conflitto scapolo-omerale e nelle tendinopatie sia dell'Achilleo sia del gomito i risultati positivi sul dolore sono stati i più tardivi ad evidenziarsi.

Nelle forme artrosiche, sia a carico del ginocchio sia a carico dell'articolazione coxo-femorale, il primo effetto che i pazienti riferivano era una sensazione di **maggiore escursione articolare**; tale sensazione veniva percepita dai pazienti già dopo le prime 2-3 sedute.

Un caso particolarmente complesso è stato quello di un M affetto da Policitemia, in cui coesisteva un grave quadro di gonartrosi, coxartrosi ed artrosi scapolo-omerale con rilevante impotenza funzionale; questo è stato il caso in cui il miglioramento valutato mediante i Questionari utilizzati nel presente studio è stato scarso; tuttavia, in considerazione del quadro clinico iniziale, è possibile affermare che questo sia stato



D.A.S.H.

Il presente questionario riguarda la sua capacità di compiere alcune azioni. Risponda a ogni domanda facendo riferimento al suo stato durante l'ultima settimana. Non importa con quale mano o braccio lei esegue l'azione o come la compie. Se non ha svolto alcune delle azioni elencate, risponda alla domanda pensando ad immaginare come le avrebbe eseguite.

Valuti la sua capacità di eseguire le seguenti azioni durante l'ultima settimana, scelga un numero per ogni domanda.

	Nessuna difficoltà	Lieve difficoltà	Discreta difficoltà	Notevole difficoltà	Non ci sono riuscito
1. svitare il coperchio di un barattolo ben chiuso o nuovo	1	2	3	4	5
2. scrivere	1	2	3	4	5
3. girare una chiave	1	2	3	4	5
4. preparare un pasto	1	2	3	4	5
5. aprire spingendo una porta pesante	1	2	3	4	5
6. posare un oggetto su uno scaffale al di sopra della propria testa	1	2	3	4	5
7. fare lavori domestici pesanti (es. lavare i pavimenti o i vetri)	1	2	3	4	5
8. fare lavori di giardinaggio	1	2	3	4	5
9. rifare un letto	1	2	3	4	5
10. portare la borsa della spesa o la ventiquattrore	1	2	3	4	5
11. portare un oggetto pesante (oltre 5 kg)	1	2	3	4	5
12. cambiare la lampadina posta al di sopra della propria testa	1	2	3	4	5
13. lavarsi o asciugarsi i capelli	1	2	3	4	5
14. lavarsi la schiena	1	2	3	4	5
15. infilarsi un maglione	1	2	3	4	5
16. usare un coltello per tagliare del cibo	1	2	3	4	5
17. attività ricreative che richiedono poco sforzo (es. giocare a carte, lavorare a maglia)	1	2	3	4	5
18. attività ricreative nelle quali si fa forza o si prevedono colpi sul braccio, sulla spalla o sulla mano (es. usare il martello, giocare a tennis, ecc.)	1	2	3	4	5
19. attività che richiedono un movimento libero del braccio (es. salutare agitando il braccio, lanciare un sasso o una freccetta)	1	2	3	4	5
20. far fronte alla necessità di spostamento (andare da un posto ad un altro)	1	2	3	4	5
21. attività fisiche che richiedono uno sforzo di una certa rilevanza (fare flessioni sulle braccia, lavare ripetutamente una bottiglietta spray)	1	2	3	4	5

22. durante la settimana passata, in che misura il suo problema al braccio, alla spalla o alla mano ha interferito con le normali attività in famiglia, tra gli amici, con i vicini di casa o nei gruppi di cui fa parte? Indichi un numero.

Per nulla	Molto poco	Un po'	Molto	Moltissimo
1	2	3	4	5

23. durante la settimana passata, è stato limitato nel suo lavoro o in altre attività quotidiane a causa del suo problema al braccio, alla spalla o alla mano? Indichi un numero.

Non mi ha limitato per nulla	Mi ha limitato leggermente	Mi ha limitato discretamente	Mi ha limitato molto	Non ci sono riuscito
1	2	3	4	5

Valuti l'intensità dei seguenti sintomi durante l'ultima settimana. Scelga un numero per ogni riga.

	Nessuna difficoltà	Lieve difficoltà	Discreta difficoltà	Notevole difficoltà	Non ci sono riuscito
24. dolore al braccio, alla spalla o alla mano	1	2	3	4	5
25. dolore al braccio, alla spalla o alla mano nel compiere una qualsiasi attività	1	2	3	4	5
26. formicolio (sensazione di punture di spilli) al braccio, alla spalla o alla mano	1	2	3	4	5
27. debolezza e di braccio, alla spalla o alla mano	1	2	3	4	5
28. rigidità del braccio, della spalla o della mano	1	2	3	4	5

29. durante la settimana passata, quanta difficoltà ha incontrato nel dormire a causa del suo dolore al braccio, alla spalla o alla mano? Indichi un numero.

Nessuna difficoltà	Lieve difficoltà	Discreta difficoltà	Notevole difficoltà	Non sono riuscito a dormire
1	2	3	4	5

30. si sente meno capace, meno fiducioso o meno utile a causa di sua dolore al braccio, alla spalla o alla mano? Indichi un numero.

Non sono assolutamente d'accordo	Non sono d'accordo	Non saprei	Sono d'accordo	Sono assolutamente d'accordo
1	2	3	4	5

Le seguenti domande si riferiscono all'impatto del suo problema al braccio, alla spalla o alla mano sulla sua capacità di praticare il suo hobby preferito (es. fare uno sport, attività di giardinaggio, ecc.). Indichi quali è il suo hobby preferito:

_____

Indichi su ogni riga il numero che meglio descrive la sua capacità fisica nell'ultima settimana.

Ha avuto difficoltà:	Nessuna difficoltà	Lieve difficoltà	Discreta difficoltà	Notevole difficoltà	Non ci sono riuscito
31. a utilizzare la sua tecnica abituale per praticare il suo hobby?	1	2	3	4	5
32. a praticare il suo hobby a causa del dolore al braccio alla spalla o alla mano?	1	2	3	4	5
33. a praticare il suo hobby come vorrebbe?	1	2	3	4	5
34. a dedicare al suo hobby la consueta quantità di tempo?	1	2	3	4	5

Le seguenti domande si riferiscono all'impatto del suo problema al braccio, alla spalla o alla mano sul suo lavoro. Indichi su ogni riga il numero che meglio descrive la sua capacità fisica durante l'ultima settimana.

Ha avuto difficoltà:	Nessuna difficoltà	Lieve difficoltà	Discreta difficoltà	Notevole difficoltà	Non ci sono riuscito
35. a utilizzare la sua tecnica abituale per lavorare?	1	2	3	4	5
36. a svolgere il suo lavoro abituale a causa del dolore al braccio, alla spalla o alla mano?	1	2	3	4	5
37. a fare il lavoro bene come vorrebbe?	1	2	3	4	5
38. a dedicare al suo lavoro la consueta quantità di tempo?	1	2	3	4	5

Grazie per aver completato il questionario.

Data: _____

TAB. 2

– Questionario D.A.S.H. *(Disability for Arm, Shoulder and Hand)*.

O.K.S. - *OXFORD KNEE SCORE*

Descrivi ora i problemi al tuo ginocchio nelle ultime 4 settimane, scegliendo un'affermazione per ogni domanda.

Durante le ultime quattro settimane:

1. Come descriverebbe il dolore che ha di sotto al ginocchio?

Nessuno	Molto lieve	Lieve	Discreto	Intenso
❑	❑	❑	❑	❑

2. Ha avuto difficoltà a lavarsi ed asciugarsi (in ogni parte del corpo) a causa del suo ginocchio?

Nessuna difficoltà	Pochissima difficoltà	Un po' di difficoltà	Estrema difficoltà	Non ci sono riuscito
❑	❑	❑	❑	❑

3. Ha avuto difficoltà a salire e scendere da un'automobile o ad utilizzare un mezzo pubblico a causa del suo ginocchio?

Nessuna difficoltà	Pochissima difficoltà	Un po' di difficoltà	Estrema difficoltà	Non ci sono riuscito
❑	❑	❑	❑	❑

4. Per quanto tempo è riuscito a camminare, con o senza bastone, prima che il suo dolore al ginocchio diventasse intenso?

Nessun dolore (più di 30 min.)	16-30 min.	5-15 min.	Soltanto in giro per casa	Per niente (dolore intenso quando cammino)
❑	❑	❑	❑	❑

5. Dopo un pasto seduto a tavola, quanto è stato doloroso alzarsi dalla sedia a causa del suo ginocchio?

Per niente doloroso	Lievemente doloroso	Un po' doloroso	Molto doloroso	Insopportabile
❑	❑	❑	❑	❑

6. Camminando, le è capitato di zoppicare a causa del suo ginocchio?

Raramente / mai	Qualche volta o solo ai primi passi	Spesso, non solo ai primi passi	La maggior parte delle volte	Tutte le volte
❑	❑	❑	❑	❑

7. E' riuscito a scendere/salire le scale dolorose?

Sì, facilmente	Con poca difficoltà	Con discreta difficoltà	Con estrema difficoltà	Non ci sono riuscito
❑	❑	❑	❑	❑

8. Durante la notte, a letto, è stato disturbato dal dolore al ginocchio?

Nessuna volta	Solo una o due volte	Qualche notte	La maggior parte delle notti	Ogni notte
❑	❑	❑	❑	❑

9. Quanto ha interferito il suo dolore al ginocchio con il suo lavoro abituale, compreso il lavoro casalingo?

Per nulla	Un po'	Discretamente	Molto	Totalmente
❑	❑	❑	❑	❑

10. Ha mai avuto la sensazione che il suo ginocchio potesse improvvisamente "cedere" o non riuscisse a sostenerla?

Raramente / mai	Qualche volta o solo ai primi passi	Spesso, non solo ai primi passi	La maggior parte delle volte	Tutte le volte
❑	❑	❑	❑	❑

11. E' riuscito a fare le spese di casa in autonomia?

Sì, facilmente	Con un po' di difficoltà	Con discreta difficoltà	Con estrema difficoltà	Non ci sono riuscito
❑	❑	❑	❑	❑

12. E' riuscito a scendere una rampa di scale?

Sì, facilmente	Con un po' di difficoltà	Con discreta difficoltà	Con estrema difficoltà	Non ci sono riuscito
❑	❑	❑	❑	❑

Grazie per aver compilato il questionario.

Data: _____

TAB. 3

– Questionario O.K.S. *(Oxford Knee Score)*.

O.H.S. - *OXFORD HIP SCORE*

Descrivi i problemi alla sua anca nelle ultime 4 settimane, scegliendo un'affermazione per ogni domanda.

Durante le ultime quattro settimane:

1. Come descriverebbe il dolore che ha di sotto all'anca (o/e ginocchio)?

Nessuno	Molto lieve	Lieve	Discreto	Intenso
❑	❑	❑	❑	❑

2. Ha avuto difficoltà a lavarsi ed asciugarsi (in ogni parte del corpo) a causa della sua anca?

Nessuna difficoltà	Pochissima difficoltà	Un po' di difficoltà	Estrema difficoltà	Non ci sono riuscito
❑	❑	❑	❑	❑

3. Ha avuto difficoltà a salire e scendere da un'automobile o ad utilizzare un mezzo pubblico a causa della sua anca?

Nessuna difficoltà	Pochissima difficoltà	Un po' di difficoltà	Estrema difficoltà	Non ci sono riuscito
❑	❑	❑	❑	❑

4. E' riuscito a mettersi un paio di calze senza bisogno di ausili speciali?

Senza nessuna difficoltà	Pochissima difficoltà	Un po' di difficoltà	Estrema difficoltà	Non ci sono riuscito
❑	❑	❑	❑	❑

5. E' riuscito a fare la spesa da solo?

Senza nessuna difficoltà	Pochissima difficoltà	Un po' di difficoltà	Estrema difficoltà	Non ci sono riuscito
❑	❑	❑	❑	❑

6. Per quanto tempo è riuscito a camminare prima che il suo dolore all'anca diventasse severo? (Con o senza bastone)

Nessuno (oltre o/e più di 30 minuti)	16 - 30 minuti	5 - 15 minuti	Solo in casa	Per niente – dolore molto severo
❑	❑	❑	❑	❑

7. E' riuscito a salire una rampa di scale?

Sì, facilmente	Con poca difficoltà	Con discreta difficoltà	Con estrema difficoltà	Non ci sono riuscito
❑	❑	❑	❑	❑

8. Dopo un pasto (seduto a tavola) quanto doloroso è stato il mettersi dalla sedia a causa del suo dolore all'anca/ginocchio?

Per niente doloroso	Lievemente doloroso	Moderatamente doloroso	Molto doloroso	Irrealizzabile
❑	❑	❑	❑	❑

9. Ha zoppicato a causa del suo dolore?

Raramente / mai	Qualche volta o solo ai primi passi	Spesso, non solo ai primi passi	La maggior parte delle volte	Tutte le volte
❑	❑	❑	❑	❑

10. Ha mai provato qualche dolore improvviso e debilitante a livello dell'anca malata?

Raramente / mai	Qualche volta o solo ai primi passi	Spesso, non solo ai primi passi	La maggior parte delle volte	Tutte le volte
❑	❑	❑	❑	❑

11. Quanto ha interferito il suo dolore con il suo lavoro (compresi le attività casalinghe)?

Per nulla	Solo un poco	Moderatamente	Notevolmente	In modo totale
❑	❑	❑	❑	❑

12. E' mai stato disturbato nel sonno a causa del dolore?

Mai	Solo 1 o 2 notti	Alcune notti	Molte notti	Ogni notte
❑	❑	❑	❑	❑

Grazie per aver compilato il questionario.

Data: _____

TAB. 4

– Questionario O.H.S. *(Oxford Hip Score)*.

TAB. 5
– Questionario V.I.S.A. -A (*Victorian Institute of Sport Assesment-Achilleus* -A).

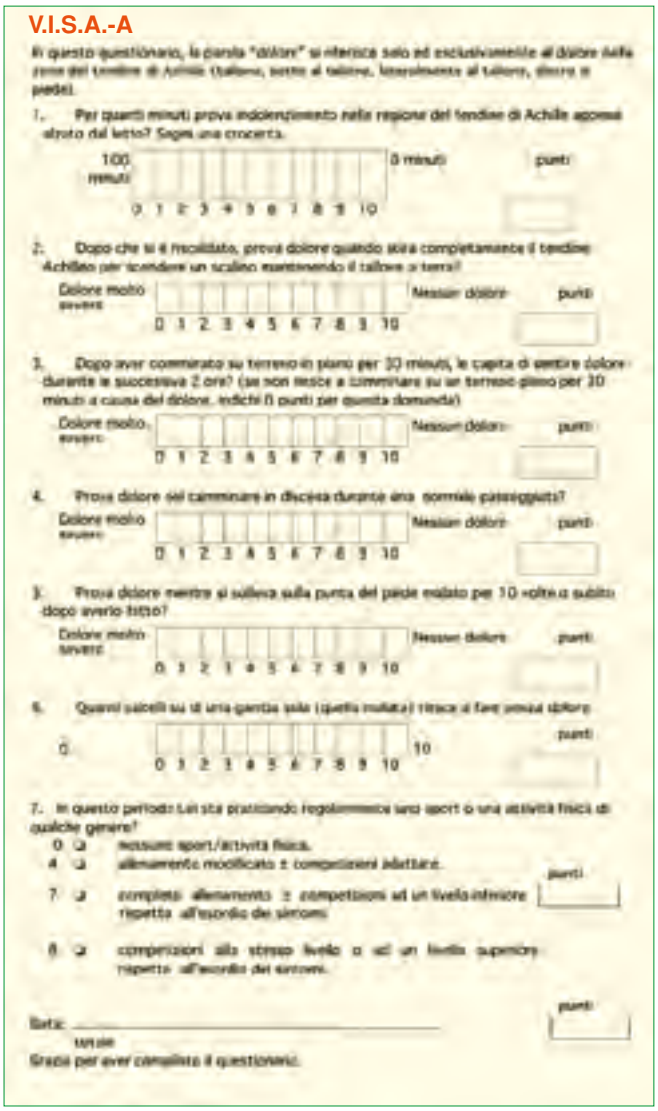

V.I.S.A.-A

In questo questionario, la parola "dolore" si riferisce solo ed esclusivamente al dolore nella zona del tendine di Achille (tallone, sotto al tallone, lateralmente al tallone, dietro o piedi).

1. Per quanti minuti prova indolenzimento nella regione del tendine di Achille appena alzato dal letto? Segni una crocetta.

100 minuti — 0 minuti — punti

0 1 2 3 4 5 6 7 8 9 10

2. Dopo che si è riscaldato, prova dolore quando sta completamente il tendine Achilleo per scendere un scalino mantenendo il tallone a terra?

Dolore molto severo — Nessun dolore — punti

0 1 2 3 4 5 6 7 8 9 10

3. Dopo aver camminato su terreno in piano per 30 minuti, le capita di sentire dolore durante le successive 2 ore? (se non riesce a camminare su un terreno piano per 30 minuti a causa del dolore, indichi 0 punti per questa domanda)

Dolore molto severo — Nessun dolore — punti

0 1 2 3 4 5 6 7 8 9 10

4. Prova dolore nel camminare in discesa durante una normale passeggiata?

Dolore molto severo — Nessun dolore — punti

0 1 2 3 4 5 6 7 8 9 10

5. Prova dolore mentre si solleva sulla punta del piede malato per 10 volte di seguito dopo averlo fatto?

Dolore molto severo — Nessun dolore — punti

0 1 2 3 4 5 6 7 8 9 10

6. Quanti calcoli su di una gamba sola (quella malata) riesce al fare senza dolore

0 — 10 — punti

0 1 2 3 4 5 6 7 8 9 10

7. In questo periodo Lei sta praticando regolarmente uno sport o una attività fisica di qualche genere?

0 ❑ nessuno sport/attività fisica.
4 ❑ allenamento modificato ± competizioni adattate.
7 ❑ completo allenamento ± competizioni ad un livello inferiore rispetto all'esordio dei sintomi.
8 ❑ competizioni allo stesso livello o ad un livello superiore rispetto all'esordio dei sintomi.

punti

Data: _____
totale

Grazie per aver compilato il questionario.

il paziente più soddisfatto dal trattamento ricevuto.

– Infatti, in un primo tempo abbiamo trattato esclusivamente le spalle e solo in una fase successiva, su insistente richiesta del paziente, abbiamo trattato anche le ginocchia.
In seguito valuteremo se e quando intervenire sulle coxo-femorali.

▶ Dolore

La Scala di valutazione del dolore ha riportato la riduzione da **3,06** (valore medio iniziale comprensivo di tutti i casi analizzati) al valore finale di **1,34**.
– La variazione del dolore nei singoli distretti è illustrata in FIG. 6.

▶ Gruppo Spalla e Arto Superiore (FIG. 7)

D.A.S.H. è un Questionario di valutazione che considera diverse situazioni della quotidianità con cui il paziente deve confrontarsi (invalidità a carico dei movimenti della spalla, della mano e del gomito).
Il punteggio peggiore è 100 e descrive una situazione estremamente invalidante; il quadro di normalità conferisce un punteggio pari a 0.

Nella casistica affrontata in questo lavoro relativamente alla **Spalla**, si è passati da un valore medio iniziale di **78,7** ad un valore finale di **17,3**.
Per quanto riguarda il Gruppo **Arto Superiore**, dal valore medio iniziale di **66,8** si è raggiunto il punteggio di **18,2**.
– In questo caso, l'utilizzo della D.A.S.H. si è rivelato una scelta discutibile in quanto questa riunificava tutti i risultati relativi a distretti tra loro diversi.

È nostra intenzione, in futuro, utilizzare una Scala dedicata come la *Oxford Shoulder Score* per la valutazione della funzionalità della spalla.

▶ Gruppo Ginocchio

Oxford Knee Score (D.S.K.) è una Scala valutativa, che comprende diverse situazioni di vita quotidiana di facile riscontro.
Il paziente viene invitato a riferire le proprie risposte relative ai 4 mesi precedenti la compilazione; per ovvi motivi temporali, la compilazione post-trattamento è stata riferita al momento stesso della compilazione.
Il punteggio 0 corrisponde alla situazione più compromessa, mentre la condizione di funzionalità integra corrisponde ad un punteggio pari a 48.

Nei 53 pazienti inclusi (FIG. 8), il punteggio di partenza era mediamente di **13,6**, mentre a fine trattamento si raggiungeva il punteggio di **35,8**.

A questi pazienti è stato proposto, a fine trattamento, di proseguire con un trattamento di mantenimento, per poter consolidare i risultati raggiunti: tutti i pazienti hanno accettato di proseguire il trattamento, dichiarandosi soddisfatti e fiduciosi. I miglioramenti conseguiti si sono mantenuti nei mesi.
In alcuni casi la situazione è ulteriormente migliorata, ma per poter quantificare questi dati sarà necessario valutare la situazione clinica individualmente.

▶ Gruppo Anca

Oxford Hip Score (O.H.S.) è una Scala di valutazione della funzionalità dell'articolazione coxo-femorale.
Il paziente deve rispondere circa le sue prestazioni motorie nella quotidianità.
Anche in questo caso i pazienti sono stati invitati a rispondere al Questionario di fine trattamento, riportando le

proprie risposte al momento valutativo. Una completa integrità articolare corrisponde a 48 punti; il quadro clinico di massima compromissione ha valore 0.

È necessario ricordare che i pazienti appartenenti questo Gruppo presentavano evidenze radiografiche di I-II stadio, fasi queste della malattia in cui emergono il dolore e la compromissione funzionale. In questo Gruppo si è passati da un punteggio iniziale medio di **10,2** (indicativo di una compromissione piuttosto rilevante nel contesto generale) ad un punteggio finale di **37,2** (FIG. 9).

▶ Gruppo Achilleo

Questo Gruppo di pazienti, affetti da patologia infiammatoria a carico del tendine d'Achille, ha risposto al Questionario *Victorian Institute of Sport Assessment* (V.I.S.A.-A) riferito solo al tendine d'Achille, che prevede un punteggio variabile da 0 a 68 punti, dove quest'ultimo valore è riferito alla condizione di completa e perfetta funzionalità.
In questo caso, come si evince dai dati esposti in FIG. 10, si è passati da un valore iniziale di **21,0**, ad un valore finale di **54,0** punti.

I pazienti appartenenti a questo Gruppo erano stati sottoposti ad esame ecografico, con riscontro di versamento tra le falde tendinee.
– Poichè l'ecografia non è un'indagine invasiva, alla fine del trattamento i pazienti sono stati sottoposti a controllo ecografico, consentendo – così – di evidenziare il riassorbimento dei segnali di flogosi (FIG.11).

CONCLUSIONI

Tutti i pazienti della casistica qui riportata si sono dichiarati soddisfatti del risultato conseguito.

– Non si è verificato alcun *drop out*, nonostante i tempi per il completamento della terapia fossero di 5-6 settimane.

Facendo riferimento a tutti i Questionari di valutazione nel loro complesso, si è registrato un miglioramento soggettivo apprezzabile, statisticamente significativo.
A ciò si deve aggiungere il miglioramento obiettivo, evidenziato strumentalmente (ecografia di controllo) per quanto riguarda la patologia a carico del tendine d'Achille, e clinicamente, mediante valutazione dell'articolarità.
La quasi totalità dei pazienti dei Gruppi Spalla, Anca e Ginocchio, dopo le prime 3-4 somministrazioni, si sono espressi con stupore riguardo alla propria sensa-

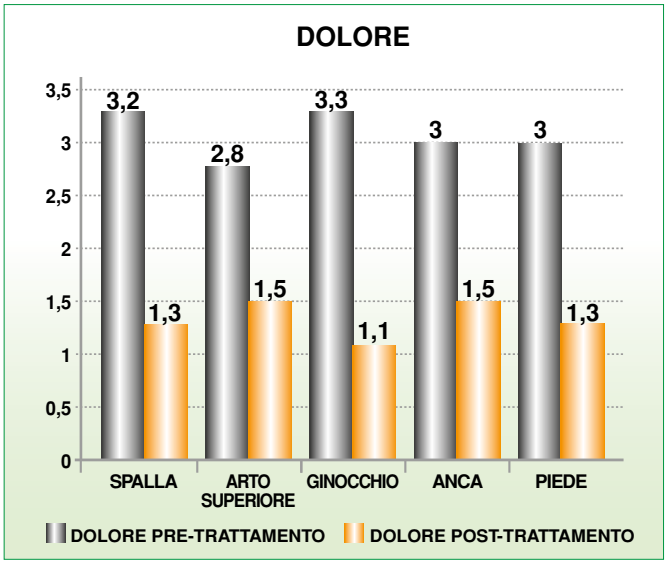

FIG. 6

Variazione del sintomo Dolore pre- e post- trattamento nei diversi Gruppi trattati con *Collagen* MDs.

FIG. 7

Risultati dell'analisi dei dati raccolti mediante D.A.S.H. relativi alle patologie di spalla e arto superiore (gomito, polso, mano).

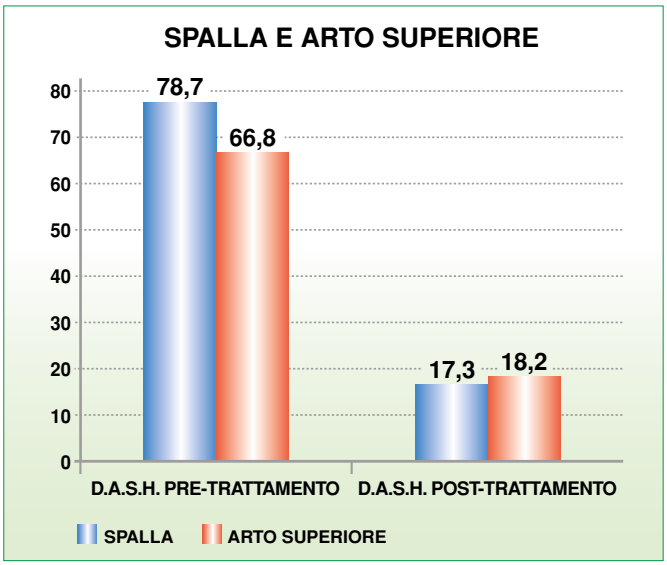

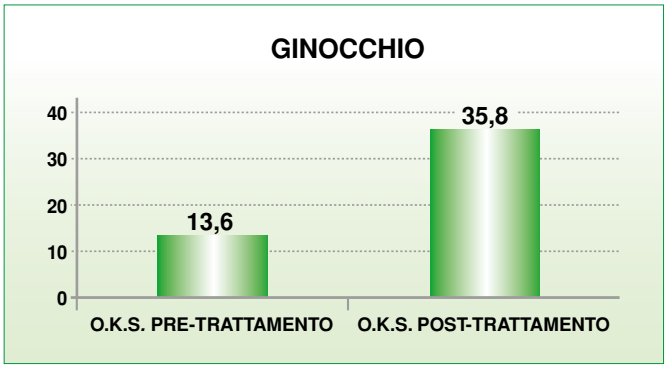

FIG. 8

Risultati dell'analisi dei dati raccolti mediante O.K.S. relativi alle patologie di ginocchio.

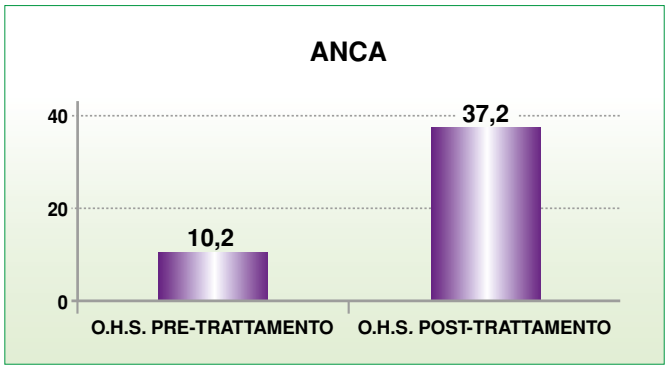

FIG. 9

Risultati dell'analisi dei dati raccolti mediante O.H.S. relativi alle patologie di anca.

FIG. 10

Risultati dell'analisi dei dati raccolti mediante V.I.S.A.-A relativi alle patologie del tendine d'Achille.

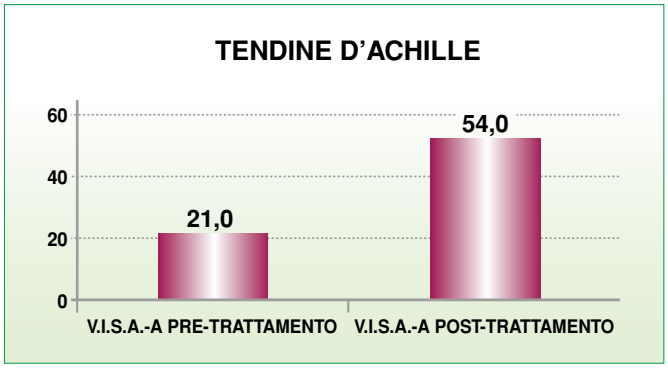

zione di maggiore libertà articolare.
Nel Gruppo Anca si sono raccolti i pazienti che maggiormente e più rapidamente hanno espresso la propria soddisfazione per il trattamento ricevuto.

Percentualmente il risultato migliore è stato conseguito nel Gruppo Achilleo: ciò è facilmente comprensibile dal momento che questo Gruppo era costituito da pazienti con l'età media più bassa ed in cui la patologia riconosceva un'etiologia da sovraccarico e non degenerativa.

Ai componenti di questo Gruppo, così come ai componenti del Gruppo Spalla, non è stato proposto alcun percorso terapeutico di mantenimento.

Solo in due casi, entrambi appartenenti al Gruppo Spalla, si è reso necessario effettuare un'unica somministrazione aggiuntiva.

I pazienti dei Gruppi Anca, Ginocchio ed Arto Superiore (solo ed esclusivamente per i casi di rizoartrosi) sono tutt'ora in trattamento.
Per i primi 6 mesi viene effettuata una somministrazione mensile.
Successivamente, se il quadro rimane in remissione stabilmente, le somministrazioni sono bimestrali e, successivamente, trimestrali.

I pazienti, dopo essere stati accuratamente informati sul ruolo svolto dal collagene somministrato *in loco* (*Collagen* MDs), comprendono facilmente che la loro attenzione nei confronti della sintomatologia è fondamentale per il buon esito del trattamento, affinchè i risultati siano duraturi.

– Un ulteriore aspetto positivo del trattamento con i *Collagen* MDs è l'efficacia piuttosto rapida che si ottiene sul dolore, anche e soprattutto in quei pazienti in terapia con anticoagulanti dicumarolici che non possono assumere FANS o Steroidi.

È stata rilevata – inoltre – una risposta positiva e piuttosto rapida anche nei casi che presentavano un corredo farmacologico importante, per patologie concomitanti.

Appare ovvio che in questa tipologia di pazienti è più che mai essenziale effettuare anche un drenaggio omotossicologico profondo **(Galium-Heel®)** per mirare ad un successo terapeutico.

È importante sottolineare che, nella maggioranza dei casi oggetto di questo studio (...questa è la realtà della maggior parte dei pazienti che giungono all'osservazione del Fisiatra), il paziente era giunto alla nostra osservazione dopo almeno due mesi di tentativi di terapia farmacologica convenzionale (FANS, Steroidi, Paracetamolo) che non aveva prodotto alcun risultato stabile.

Pertanto il loro organismo era intossicato.
Le tossine da farmaci convenzionali anti-infiammatori si accumulano soprattutto nelle strutture dell'Apparato locomotore.

Infine, si sottolinea la totale assenza di effetti collaterali o di reazioni avverse.

– Pur in soggetti in trattamento farmacologico cronico importante (Steroidi, Ipoglicemizzanti orali, Insulina, Anticoagulanti), la risposta positiva alla terapia è stata realizzata senza alcuna interferenza con le terapie croniche in atto. ■

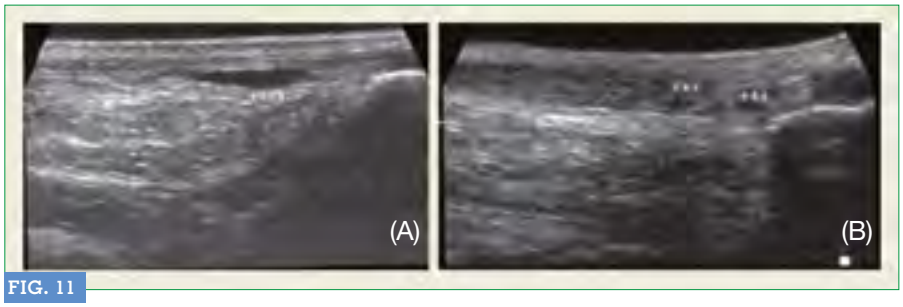

FIG. 11

(A) Tendine d'Achille in presenza di versamento nel peritenonio; (B) Il versamento non è più apprezzabile. Persiste un quadro di tendinosi cronica con alcune micro calcificazioni.

Ringraziamenti

– Un particolare ringraziamento al **Prof. Giovanni Borsalino**, che, con la sua saggezza ed il suo spirito rasserenante, ha fornito preziosi consigli durante l'elaborazione dei dati esposti e la stesura del presente lavoro.

– Un ringraziamento al **Prof. Leonello Milani** e a **Guna Editore** per aver concesso la riproduzione delle immagini di Figg. 1, 2 e 3 (riferimento bibliografico 8).

Bibliografia essenziale

1. Borsalino G. – L'omotossicologia in ortopedia. Scuola di Omeopatia, Omotossicologia e Discipline Integrate - AIOT.
2. Colombo B., Sinigaglia L. – Reumatologia. Ed. Cortina. Milano; **1989**.
3. Lucherini T., Cecchi E., Schiavetti L. – Reumatismo cronico osteofitico. *in* Trattato di Reumatologia. Milano; **1954**.
4. Mannoni A. *et* Al. – Epidemiological profile of symptomatic osteoarthritis in older adults: a population based study Dicomano, Italy. Ann. Rheum. Dis. 62:576-578; **2003**.
5. Mariconti P., Milani L. – Terapia infiltrativa *low dose* nella tendinopatia degenerativa di caviglia in danzatori professionisti. La Med. Biol., **2012**/3, 15-24.
6. Mele G., Ottaviani M., Di Domenica F. – Il trattamento riabilitativo nell'acromioplastica secondo Neer in pazienti con lesione della cuffia dei rotatori. Giorn. Ital. Med. Riab.1(IX):40-58; **1995**.
7. Melegati G., Ottaviani M., Caserta A. – Il trattamento conservativo della sindrome da conflitto sub-acromiale: tecnica e risultati a breve termine. Atti del XIII Congresso Nazionale della Società Italiana di Artroscopia. 119-121; **1997**.
8. Milani L. – Un nuovo e raffinato trattamento iniettivo delle patologie algiche a carico dell'Apparato locomotore. Le proprietà *bioscaffold* del collagene e suo utilizzo clinico. La Med. Biol., **2010**/3; 3-15.
9. Milani L. – I *Collagen* Medical Devices nel trattamento locale delle artro-reumopatie algiche. - Rassegna degli Studi Clinici e *Clinical Assessment* 2010-2012. **2013**/2, 1-18.
10. Ottaviani M., Mele G., Di Domenica F. – La sindrome da *impingement*: trattamento riabilitativo. Reum. 47(3) suppl. N°2:248; **1995**.
11. Ottaviani M., Mele G. – La rottura della cuffia dei rotatori: studio epidemiologico, clinico e diagnostico. La Riabilitazione. 31 (7): 17-24; **1998**.
12. Posabella G. – Terapia della condropatia femoro-rotulea con MD Knee + Zeel® T veicolati con propulsione di O_2 vs nimesulide + condroitinsolfato. La Med. Biol., **2011**/3, 3-11.
13. Provenzano P.P., Vanderby Jr. R. – Collagen fibril morphology and organization: implicatiomn for force transmission in ligament and tendon. Matrix Biology. 25: 71-84; **2006**.
14. Ruiu D.E. – Medical Device iniettabili a base di collagene. Stato dell'arte e *overview* degli studi clinici. Advanced Therapies. 1-30:3; **2012**.

N.d.R.

Le voci bibliografiche **5**, **8**, **9** e **12** sono consultabili su **www.medibio.it → La Medicina Biologica**

Riferimento bibliografico

OTTAVIANI M. – Trattamento delle patologie articolari con *Collagen* Medical Devices.
– Studio clinico su 257 pazienti.
La Med. Biol., **2014**/3; 11-21.

autore

Dr.ssa Morena Ottaviani
– Specialista in Medicina Fisica e Riabilitazione
– Esperto in Regolazione Biologica e Medicine Complementari
– Diploma in Omeopatia, Omotossicologia e Discipline Integrate

C.M.R. - Centro Medico Riabilitativo
Via Francolano, 121
I – 16030 Casarza Ligure (GE)

Medical Device iniettabili a base di collagene

Stato dell'arte e *overview* degli studi clinici

Deborah Esther Ruiu
Specialista in Medicina Fisica e Riabilitazione
Aiuto Primario "Istituti Clinici Zucchi", Carate Brianza

Parole chiave
Collagene
Medical device
Viscosupplementazione
Infiltrazioni intrarticolari e periarticolari
Studi clinici

Riassunto

I continui progressi in campo medico-scientifico hanno sicuramente garantito un sostanziale allungamento della vita ma anche un conseguente aumento della tendenza alla cronicizzazione degli eventi morbosi. Uno degli Apparati in cui è più evidente questo *trend* è l'Apparato locomotore e di sostegno e patologie come l'artrosi rappresentano solo una delle espressioni di questo *trend*. Le strutture connettivali recitano un ruolo fondamentale nell'etiopatogenesi delle malattie infiammatorie e degenerative delle articolazioni e di tessuti come ossa, tendini, legamenti, muscoli: con il progredire dell'età, infatti, il tessuto connettivo, ed il collagene in particolare, tendono fisiologicamente a degradarsi in modo progressivo, fino a risultare inadeguati ad assolvere le loro specifiche e molteplici funzioni. Di particolare interesse la constatazione che tutte le strutture extra- ed intra-articolari sono costituite fondamentalmente da collagene.
Ed è partendo proprio da questa considerazione che, negli ultimi anni, la ricerca farmacologica si è focalizzata su nuovi approcci terapeutici che pongono questa sostanza al centro dell'attenzione.
Attualmente uno degli interventi terapeutici sicuramente più studiati ed utilizzati è rappresentato dalla viscosupplementazione con acido jaluronico per via intra-articolare, utile anche nel controllo del dolore e della flogosi e per il recupero funzionale dell'articolazione.
Ma una preziosa alternativa all'iniezione intra-articolare di acido jaluronico è rappresentata dall'iniezione intra-articolare o peri-articolare di *collagene di origine naturale*, con la funzione di rimpiazzare, rinforzare, strutturare e proteggere (barriera di adesione) cartilagini e capsule articolari, migliorando l'assetto anatomico e funzionale delle fibre collagene e di tutte le strutture in cui il collagene è presente e di fornire un supporto di tipo meccanico al distretto interessato.

Introduzione

In Italia le malattie reumatiche colpiscono circa 5 milioni e mezzo di individui, e l'artrosi è di gran lunga l'affezione più frequente, rappresentando da sola il 72,6% delle malattie reumatiche[1]; secondo le Linee Guida EULAR *(European League Against Rheumatism)*, risulterebbero affetti da osteoartrosi sintomatica circa 4 milioni di persone[2]. L'indagine *"Pain in Europe Survey"*, condotta su un campione di 50 mila persone in tutta Europa, ha dimostrato che il dolore cronico (che nel 70% dei casi è legato a reumartropatie) ha una maggiore prevalenza in Norvegia, Italia (26%) e Polonia, mentre la Spagna è il Paese con la minor prevalenza (19%). Negli U.S.A. si stima che ca. 27 milioni di persone siano affette, per esempio, da coxartrosi.
L'osteoartrosi è la più comune patologia cronica articolare e la sua prevalenza è destinata ad aumentare a causa dell'incremento dell'età media della popolazione; le articolazioni più colpite risultano, nell'ordine: ginocchio, mano, anca. Negli U.S.A. si stima che circa 27 milioni di persone siano affette, per esempio, di coxartrosi.

Opzioni terapeutiche

La terapia del dolore osteo-artro-mio-fasciale benigno prevede il ricorso a differenti tipi di trattamento:

- non farmacologico
- farmacologico
- riabilitativo
- chirurgico

Il trattamento non farmacologico prevede programmi di educazione sanitaria, l'uso di eventuali tutori e infine, quando necessario, la riduzione del peso corporeo[2,3,4].
La terapia farmacologica prevede il ricorso sia a farmaci sintomatici ad azione rapida (paracetamolo, FANS, oppioidi, COXIB e, per via infiltrativa, i corsticosterioidi), che agiscono come antidolorifici e/o antinfiammatori, sia a farmaci sintomatici ad azione lenta (glucosamina solfato, condroitin-solfato, acido jaluronico), che agiscono come condro-protettori in quanto normali costituenti della cartilagine articolare. Le linee guida EULAR e le raccomandazioni OARSI *(Osteoarthritis Research Society International)*

prevedono anche il trattamento riabilitativo sia strumentale che chinesiterapico. Tra gli approcci riabilitativi la chinesiterapia è quella che presenta il maggior grado di evidenza negli studi relativi alla gestione del dolore e al miglioramento della funzione articolare[5].
Tra i farmaci sintomatici ad azione lenta un ruolo da protagonista è giocato dall'acido jaluronico. Generalmente viene somministrato per via infiltrativa, dando buoni risultati nel controllo del dolore e nel miglioramento dell'articolarità, soprattutto del ginocchio.
Il suo meccanismo d'azione è oggi ben conosciuto: le molecole di acido jaluronico del liquido sinoviale si organizzano a formare una vasta rete, grazie alla quale il liquido sinoviale stesso si comporta come un lubrificante viscoso durante i movimenti lenti dell'articolazione, come la deambulazione, e come un ammortizzatore elastico durante i movimenti rapidi quali la corsa[6].
Oltre a garantire le proprietà viscoelastiche del liquido sinoviale, l'acido jaluronico svolge un importante ruolo nel mantenere le caratteristiche strutturali e funzionali della cartilagine articolare, regolando varie attività cellulari attraverso specifici recettori di membrana (CD44)[7].
L'intervento terapeutico che prevede l'infiltrazione intra-articolare di acido jaluronico è detto viscosupplementazione. Gli obbiettivi sono:

- ripristinare la viscoelasticità del liquido sinoviale,
- ridurre la sintomatologia dolorosa a carico dell'articolazione,
- migliorare la funzione articolare,
- ripristinare le funzioni protettive dell'acido jaluronico stesso nell'articolazione[8].

Dal 2010, il trattamento delle patologie dolorose e degenerative dell'Apparato locomotore e di sostegno si avvale di un innovativo approccio terapeutico con l'uso di **Medical Device iniettabili a base di collagene suino***.

Il Collagene[9]
Il collagene è la proteina più abbondante nei Mammiferi: ca. il 5-6% del peso corporeo di un uomo adulto; un terzo o un quarto di tutta la massa proteica degli animali superiori è costituita da collagene: dalle ossa ai tendini, dalle capsule articolari ai muscoli, dai legamenti alle fasce, dai denti alle sierose, dalla cute alla matrice extra-cellulare (ECM).
Questo implica l'importanza, per l'organismo umano, che tutti i meccanismi biologici e metabolici, legati alla sintesi ed alla funzione del collagene in ogni sua localizzazione, siano perfettamente efficienti, pena l'insorgenza di patologie in uno o più distretti corporei.
Nell'uomo, il picco di biosintesi collagenica avviene dal 45° al 60° anno di età: successivamente la sua produzione scende molto rapidamente, insieme a quella di elastina e di proteoglicani.
L'unità-base del collagene è il **tropo-collagene**, glicoproteina formata dall'intreccio di tre catene polipeptidiche sinistrorse portatrici di molecole di glucosio e galattosio, fissate sulla molecola dell'aminoacido Idrossilisina (Hyl), uno dei quattro aminoacidi costituenti il tropo-collagene con Glicina (Gly), Prolina (Pro) e 4-Idrossiprolina (Hyp). Questa tripla elica stretta garantisce la **robustezza strutturale** e la **rigidità**, ma anche la **resistenza** e la **flessibilità** necessarie alla perfetta funzionalità del collagene.
La mancata idrossilazione a Hyp e a Hyl porta alla formazione di collagene non strutturalmente adeguato alla funzioni.
La disposizione delle fibrille nella formazione delle fibre collagene, garantisce alla struttura una grande robustezza in termini di *resistenza, inestensibilità, incomprimibilità,* ma anche di p*lasticità, flessibilità, resistenza al carico, resistenza alla torsione.*
Queste caratteristiche fanno del collagene una "struttura" estremamente versatile che la Natura ha selezionato in centinaia di milioni di anni e confermato come il miglior mezzo per adempiere le sue numerose funzioni.
In Ortopedia e Traumatologia queste evidenze sul ruolo strutturale del collagene ricoprono una particolare importanza dal momento che tutte le strutture extra ed intra-articolari sono costituite fondamentalmente da questa molecola.

Collagen Medical Device
Un nuovo approccio sostanziale e raffinato alle patologie algiche-disfunzionali dell'Apparato di sostegno ed alle funzioni motorie correlate è offerto dall'utilizzo, nella pratica ambulatoriale e nelle strutture specialistiche, dei *Collagen Medical Device*. I 13 *Collagen Medical Device* (MD) contengono **collagene (di tipo I) e sostanze ancillari di origine naturale**. Queste ultime consentono un più efficace e specifico posizionamento *in loco* del collagene con la funzione di veicolazione e di stabilizzazione.
Di questi 13 MD, 8 sono specifici distrettuali per i singoli comparti anatomici scheletrici e le loro patologie [MD-NECK (Colonna Cervicale); MD-THORACIC (Colonna Toracica); MD-LUMBAR (Colonna Lombare); MD-SHOULDER (Spalla); MD-HIP (Anca); MD-KNEE (Ginocchio); MD-SMALL JOINTS (Piccole articolazioni); MD-POLY (Pluri-articolarità)]; uno è specifico distrettuale per il nervo sciatico [MD-ISCHIAL], e altri quattro sono specifici tissutaliper le patologie dei tessuti somatici di derivazione prevalentemente mesodermica [MD-MUSCLE (Muscolo); MD-NEURAL (Nervi); MD-MATRIX (Matrice Extra-Cellulare); MD-TISSUE (Tessuti molli)]. Tutti i 13 Guna MD contengono, oltre all'eccipiente veicolante (*ancillare*), collagene di origine suina.
La scelta di preferire collagene di suino è dettata, oltre che dalla somiglianza biochimica e filogenetica, dal fatto che i tessuti di suino hanno mediamente un contenuto di collage-

* Collagen Medical Device - Guna S.p.a. (Italy).

ne molto elevato (Glicina = 22,8%; Prolina = 13,8%; Idrossi-Prolina = 13%). Il contenuto medio degli altri aminoacidi è solo del 3% (max. Ac. glutammico = 9,5%; min. Tirosina = 0,4%).
Il collagene utilizzato nei *Collagen Medical Device* è sottoposto ad un particolare processo di filtrazione tangenziale, sterilizzazione e controllo del peso molecolare, che permette di ottenere un prodotto puro (senza contaminanti) e con caratteristiche chimico-fisiche standardizzate per la buona sicurezza clinica.

I SISTEMI DI STABILIZZAZIONE ARTICOLARE
Ogni articolazione deve possedere 2 caratteristiche fondamentali, apparentemente in contrasto tra loro: la stabilità e la mobilità articolare.
I sistemi di stabilizzazione sono rappresentati da strutture che, in misura diversa, concorrono all'ottimale funzionalità articolare.

1 – Comparto extra-articolare
– LEGAMENTI
Dispositivi intra- (solo grosse articolazioni) ed extra-articolari costituiti da una disposizione parallela di fasci di collagene.
– CAPSULA ARTICOLARE
Dispositivo di copertura-protezione e rinforzo dell'articolazione, fissato vicino ad essa sui due elementi ossei contigui.
– TENDINI
– MUSCOLI
Anche il muscolo concorre alla "tenuta articolare".

2 – Comparto intra-articolare
– LEGAMENTI
Intra-articolari delle grandi articolazioni .
– CARTILAGINE ARTICOLARE
Fibrille collagene della cartilagine ialina disposte in fasci verticali nello strato profondo e in fasci tangenziali nello strato superficiale.

Lo scopo dell'introduzione *in loco* del collagene di suino purificato e sterilizzato, che costituisce i *Collagen Medical Device*, "dove serve" è strutturale: rimpiazzare, rinforzare, strutturare e proteggere (barriera di adesione) cartilagini, tendini, legamenti, capsule articolari, etc. migliorando l'assetto delle fibre collagene e – di conseguenza – di tutte le strutture anatomiche in cui esso è presente e fornire un supporto di tipo meccanico al distretto interessato.
Una delle cause più importanti di dolore distrettuale articolare è la lassità delle strutture intra- ed extra-articolari di stabilizzazione; i sistemi di contenimento lassi determinano ipermobilità articolare, soprattutto in direzioni ed angolature non fisiologiche che, da un lato, usurano precocemente ed ulteriormente i sistemi di contenimento stessi, e, dall'altro, operano verso una progressiva degenerazione cartilaginea.
Il supporto meccanico fornito dal collagene rappresenta un'efficace impalcatura naturale di sostegno (*bio-scaffold*).
L'infiltrazione di collagene e dei singoli eccipienti ancillari, perfettamente tollerata dal paziente e priva di effetti collaterali negativi, agisce nel rispetto della fisiologia.
Inoltre i PGs della ECM cementanti le fibre collagene migliorano le proprietà visco-elastiche del liquido sinoviale.
Infine è possibile ascrivere ai *Collagen Medical Device* azione antalgica: gli elementi di sostegno articolare lassi e ipermobili provocano stimolazione dei nocicettori locali, tensioni e sollecitazioni eccessive; stabilizzare queste strutture equivale a ridurre la spina irritativa algica. I *Collagen Medical Device* migliorano la mobilità articolare fisiologica, favorendo la distensione muscolare zonale, alleviando il dolore localizzato o provocato dal movimento articolare o da vizi posturali.

***Overview* degli Studi clinici condotti in Europa sui Collagen Medical Device**

In uno studio clinico (Rashkov R, Nestorova R, Reshkova V. Efficacy and safety of collagen injection Guna Mds in osteoarthrosis treatment of knee. IOF-ECCEO12 – March 21-24, 2012 – Bordeaux, France) sono stati trattati 30 pazienti (12 M, 16 F, età compresa tra 55 e 70 anni) affetti da gonartrosi clinicamente determinata, al II o III stadio radiologico, senza gonfiore. Sono state escluse le infiammazioni dell'articolazione, la gotta e le malattie maligne.
La terapia è stata condotta per mezzo di iniezioni intra-articolari di dispositivi medici iniettabili a base di collagene (MD-Knee e MD-Muscle), nella misura di 2 iniezioni settimanali per 2 settimane e successivamente 1 iniezione settimanale per 6 settimane, per un totale di 8 settimane di trattamento. I pazienti hanno compilato un questionario e i medici hanno espresso un giudizio prima del trattamento (prima visita), all'ottava settimana (termine del trattamento – seconda visita) e al novantesimo giorno (30 giorni dopo il termine del trattamento – terza visita).
Gli obiettivi del lavoro sono stati:
• valutazione del grado di dolore a riposo e durante il movimento nei pazienti affetti da gonartrosi prima e dopo il trattamento con i dispositivi medici iniettabili a base di collagene;
• valutazione delle variazioni dell'indice algo-funzionale di Lequesne prima e dopo il trattamento;
• valutazione dell'efficacia dei *Collagen Medical Device* nella gonartrosi secondo il giudizio dei pazienti e secondo il giudizio dei medici.

Il dolore a riposo e il dolore durante il movimento si sono ridotti in modo statisticamente significativo e la riduzione del dolore a riposo si è mantenuta tale anche 30 giorni dopo il termine della terapia, mentre il dolore durante il movimento è continuato ad attenuarsi anche dopo il termine della terapia (Grafico 1, Grafico 2).

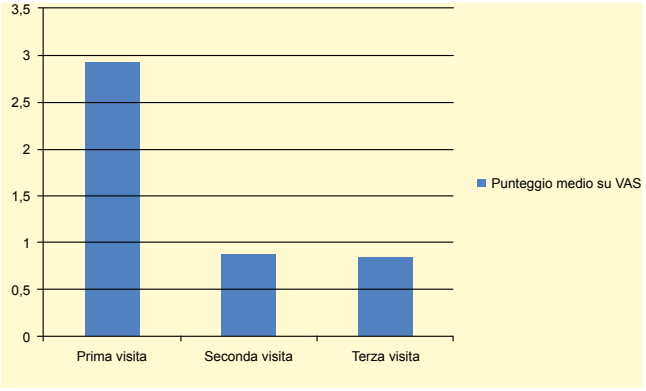

Grafico 1: Valutazione del dolore a riposo da parte dei pazienti su scala VAS (da 0 a 10).

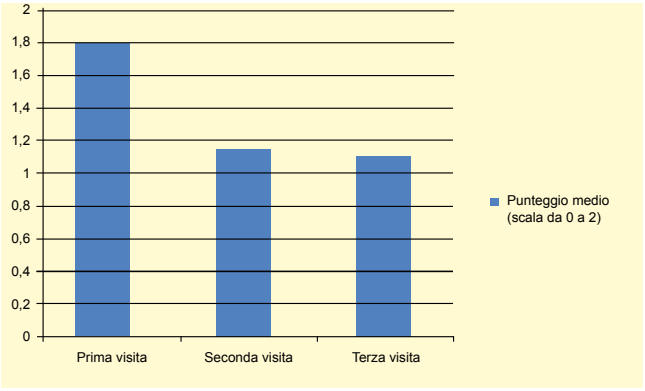

Grafico 3: Valutazione del dolore al ginocchio durante la deambulazione (0 = assente; 1 = crescente dopo una certa distanza; 2 = crescente all'avvio).

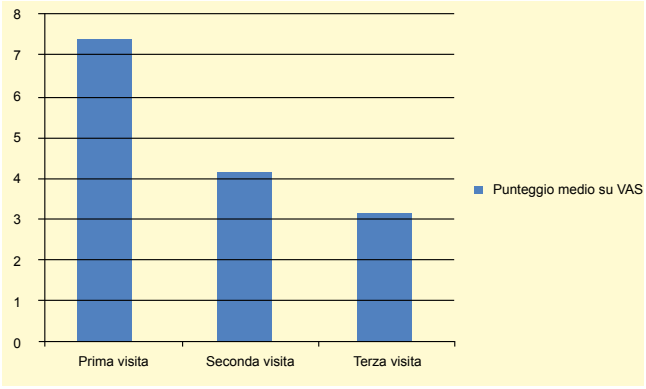

Grafico 2: Valutazione del dolore durante il movimento da parte dei pazienti su scala VAS (da 0 a 10).

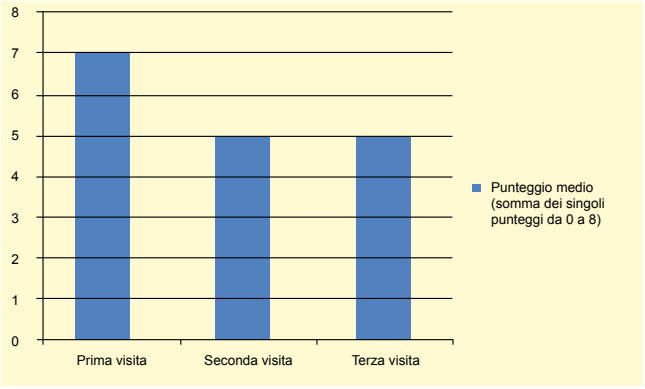

Grafico 4: Valutazione del dolore nel compiere altre attività (salire le scale, scendere le scale, inginocchiarsi e accosciarsi, camminare su terreno accidentato, tutti da 0 a 2 punti).

L'impiego dei *Collagen Medical Device* nel trattamento della gonartrosi ha anche consentito un miglioramento statisticamente significativo dell'Indice Algofunzionale di Lequesne (Grafico 3, Grafico 4).

La valutazione dell'efficacia della terapia con i *Collagen Medical Device* nel trattamento dell'artrosi del ginocchio alla seconda e alla terza visita da parte dei pazienti e da parte dei medici è sovrapponibile e la percentuale maggiore ha giudicato la terapia molto buona (Grafico 5).

Le conclusioni tratte dagli autori dello studio clinico sono:

- l'applicazione intra-articolare di MD-Knee e MD-Muscle riduce significativamente il dolore a riposo e durante il movimento e migliora l'attività funzionale dei pazienti;
- i *Collagen Medical Device* si dimostrano altamente efficaci in tutti i pazienti;
- non si sono manifestati effetti collaterali.

*****

Uno studio clinico (Nestorova R, Rashkov R, Reshkova V,

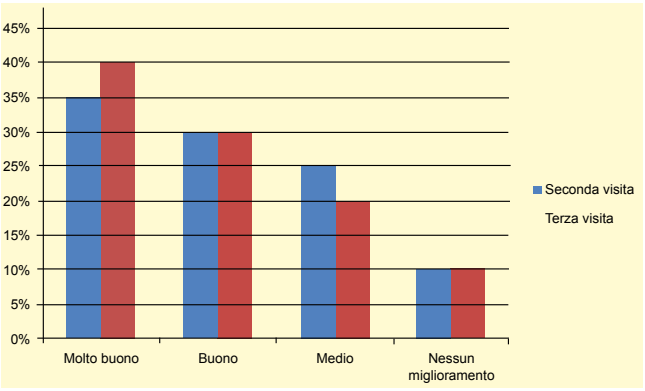

Grafico 5: Giudizio sulla terapia espresso dai pazienti alla seconda (60 giorni dall'inizio della terapia) e alla terza visita (90 giorni dall'inizio della terapia).

Kapandjieva N. Efficiency of Collagen injections "Guna MDs" in patients with gonarthrosis, assessed clinically and by ultrasound. IOF-ECCEO12 – March 21-24, 2012 – Bordeaux, France) è stato condotto per investigare l'efficacia dei dispositivi medici iniettabili a base di collagene, MD-Knee e

MD-Matrix, nella riduzione del dolore e nel miglioramento della funzionalità nell'osteoartrosi del ginocchio sintomatica, al III e IV stadio radiologico secondo Kellgren. E' stata impiegata l'ecografia per la diagnosi del gonfiore articolare e per il monitoraggio della terapia.
Sono stati trattati 25 pazienti con età compresa tra 62 e 79 anni. I criteri di inclusione e di esclusione sono riportati nella Tabella 1.

Tutti i pazienti sono stati analizzati clinicamente per mezzo di una valutazione radiografica e ecografica dell'articolazione. I pazienti hanno compilato questionari prima del trattamento, a 60 giorni dall'inizio del trattamento e a 90 giorni, esprimendo un giudizio sul dolore a riposo e sul dolore durante il movimento, utilizzando una scala VAS a 10 punti. Inoltre, è stata fatta una stima tramite l'Indice Algofunzionale di Lequesne sulla gonartrosi e i pazienti e i medici hanno espresso un giudizio sull'efficacia del trattamento. Le ginocchia di tutti i pazienti sono state esaminate con ecografia prima dell'inizio della terapia, dopo 30 giorni e al termine della terapia.
E' stata iniettata a livello periarticolare una combinazione di MD-Knee e MD-Matrix secondo il seguente schema: 2 volte alla settimana per le prime due settimane, 1 volta alla settimana per le 6 settimane successive, per un totale di 8 settimane di trattamento.
Il punteggio medio sulla VAS del dolore a riposo si riduce a un terzo al termine del trattamento e si mantiene anche dopo il trattamento (Grafico 6).
Il punteggio medio sulla VAS del dolore durante il movimento si riduce alla metà al termine del trattamento e continua a diminuire 30 giorni dopo il termine del trattamento (Grafico 7).
Si osserva un miglioramento in tutti gli indicatori dell'Indice Algofunzionale di Lequesne. I più significativi sono la rigidità mattutina, che diminuisce a meno della metà al termine

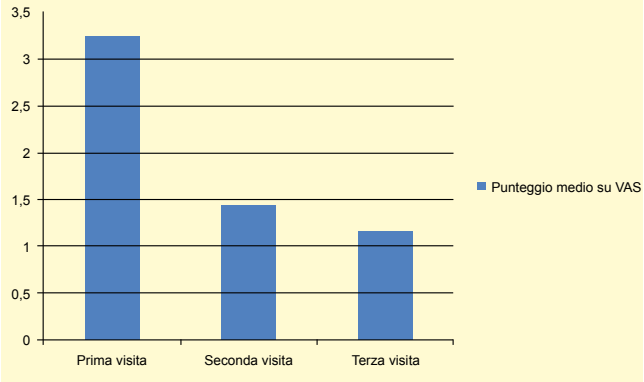

Grafico 6: Valutazione del dolore a riposo da parte dei pazienti su scala VAS (da 0 a 10).

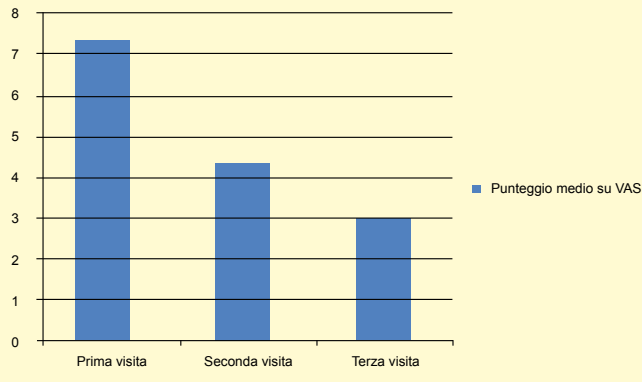

Grafico 7: Valutazione del dolore durante il movimento da parte dei pazienti su scala VAS (da 0 a 10).

della terapia e si mantiene anche 30 giorni dopo il termine (Grafico 8), e il dolore stando in piedi, che si riduce a un terzo alla terza visita (Grafico 9).

Il punteggio medio per il dolore alla deambulazione dimi-

Criteri di inclusione	Criteri di esclusione
1. Gonartrosi al III e IV stadio radiologico secondo Kellgren	1. Malattie infiammatorie articolari
2. Gonfiore articolare ecograficamente comprovato	2. Malattie autoimmunitarie
3. VAS del dolore > 25 mm	3. Gotta
4. Indice Algofunzionale di Lequesne > 7	4. Malattie maligne
	5. Pregressi traumi o interventi chirurgici al ginocchio
	6. Terapie condroprotettive concomitanti
	7. Supporto fisioterapico

Tabella 1: Criteri di inclusione e di esclusione.

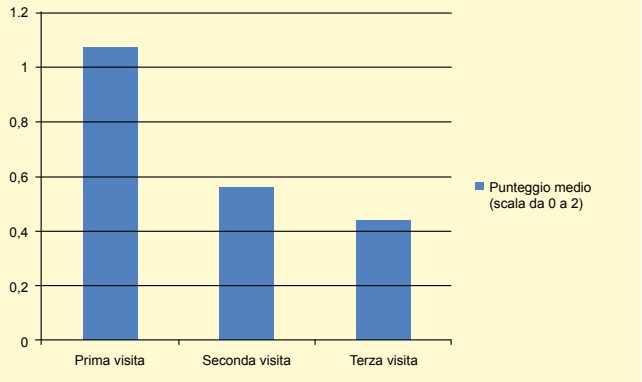

Grafico 8: Valutazione della rigidità mattutina.

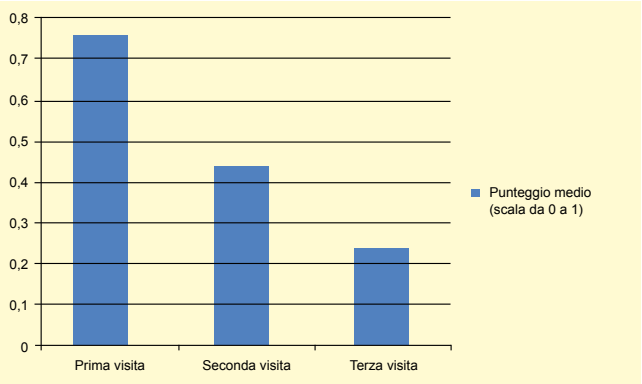

Grafico 9: Valutazione del dolore stando in piedi.

nuisce di 1,5 volte alla terza visita, rispetto al valore medio iniziale (Grafico 10).

Il punteggio medio per la massima distanza percorribile

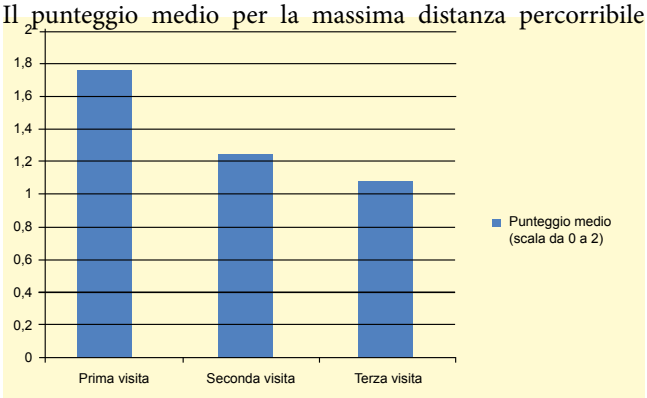

Grafico 10: Valutazione del dolore alla deambulazione.

camminando si riduce di 1,5 volte alla terza visita, rispetto al valore medio iniziale (Grafico 11).
Non si sono riscontrati effetti collaterali a seguito della terapia.

Alcune immagini ecografiche consentono di apprezzare l'andamento del gonfiore articolare (Figure 1 e 2).
La valutazione ecografica dell'edema articolare del ginocchio

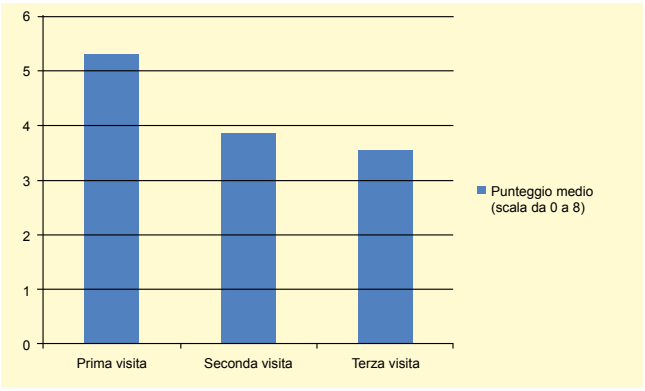

Grafico 11: Valutazione della massima distanza percorribile camminando.

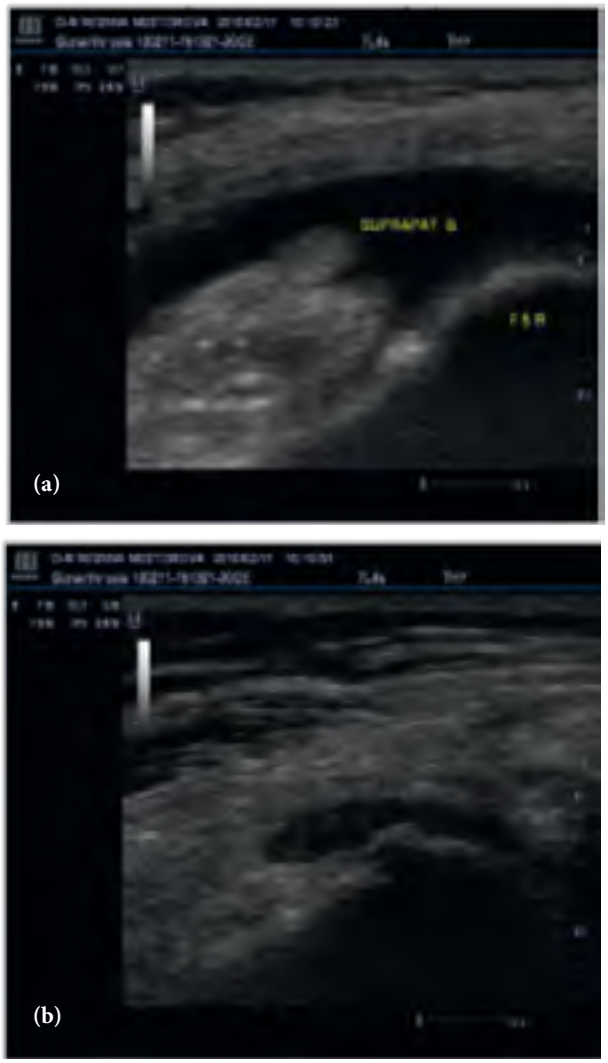

Figura 1: La borsa sovrapatellare appare ampliata ed edematosa prima del trattamento (a), mentre si osserva una marcata riduzione dopo il trattamento (b).

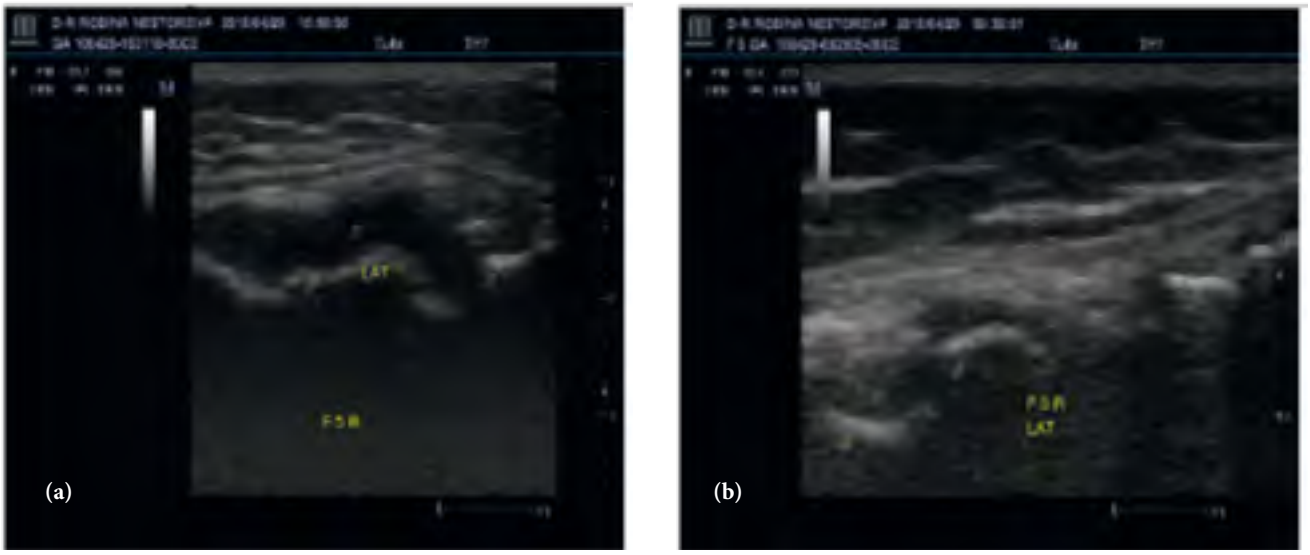

Figura 2: Si nota l'edema nello spazio articolare – accesso laterale – prima del trattamento (a). L'edema è scomparso al termine del trattamento (b).

condotta 30 giorni dopo il trattamento con la combinazione di MD-Knee e MD-Matrix mostra che il 60% dei pazienti risulta privo di edema e il 30% di essi ha avuto una riduzione (Grafico 12).
La valutazione dell'efficacia del trattamento con i *Collagen Medical Device* al 60° e al 90° giorno mostra che il giudizio più ricorrente è "molto buono" (Grafico 13 e Grafico 14).
Le conclusioni tratte dagli autori dello studio clinico sono:

- la somministrazione periarticolare di Md-Knee e MD-Matrix nella gonartrosi al III e IV stadio radiologico migliora lo stato del ginocchio e la qualità di vita dei pazienti. Si osserva:
  - riduzione statisticamente significativa del dolore a riposo e durante il movimento;
  - miglioramento statisticamente significativo di tutti gli indicatori dell'Indice Algofunzionale di Lequesne;
  - miglioramento dello stato edematoso nel 90% dei casi, comprovato ecograficamente;
- l'effetto continua a sussistere dopo il termine del trattamento;
- i dispositivi medici in oggetto hanno un profilo di sicurezza molto buono;
- il giudizio sull'efficacia è stato "molto buono" o "buono" per il 68% dei pazienti e per il 72% dei medici;
- l'ecografia rimane una tecnica comprovata per la valutazione dell'edema articolare e per il monitoraggio della terapia.

*****

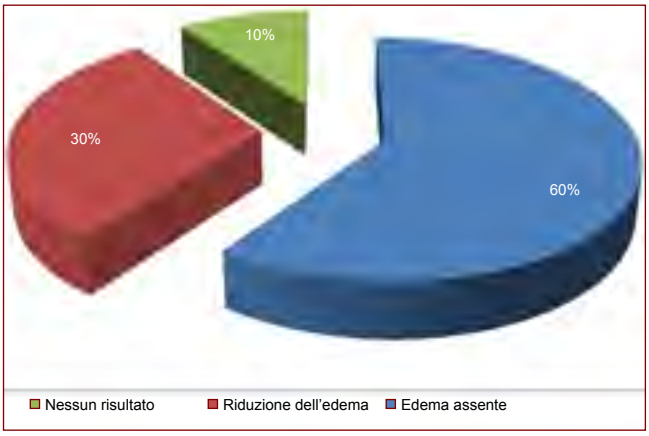

Grafico 12: Effetti della terapia sull'edema articolare stimati per mezzo di controllo ecografico.

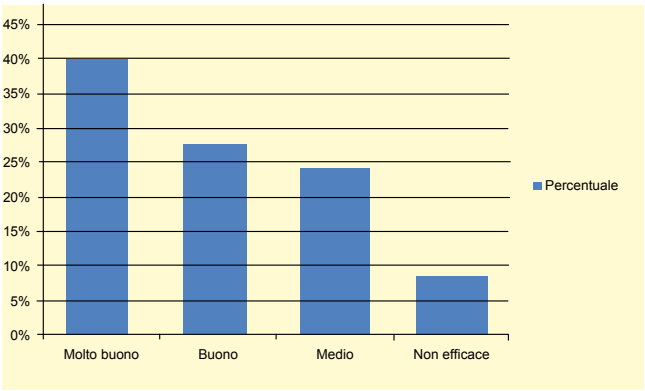

Grafico 13: Giudizio sull'efficacia espresso dai pazienti alla terza visita.

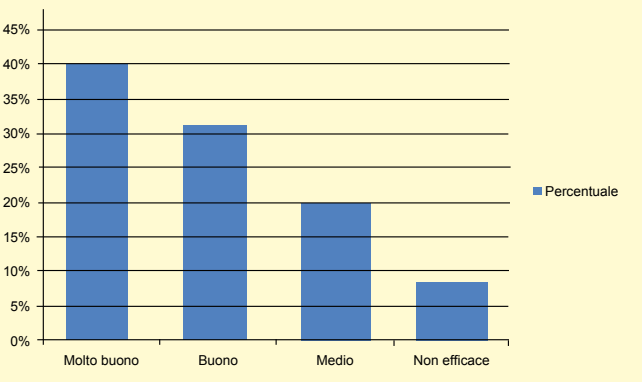

Grafico 14: Giudizio sull'efficacia espresso dai medici alla terza visita.

Uno studio di coorte (Migliore A, Massafra U, Bizzi E, Vacca F, Tormenta S. Intra-articular administrations of MD-Hip in 7 patients with symptomatic osteoarthritis of the hip unresponsive to viscosupplementation. A 6 month cohort study. International Symposium Intra Articular Treatment. 6-8 october 2011 – Rome, Italy) durato sei mesi è stato realizzato per verificare l'efficacia e il profilo di sicurezza di MD-Hip in 7 pazienti affetti da osteoartrosi dell'articolazione dell'anca non responsivi nei confronti della viscosupplementazione con acido jaluronico (6 pazienti) o hylan (1 paziente). Sono stati trattati pazienti adulti sofferenti di osteoartrosi di grado da I a III secondo Kellgren e Lawrence, già trattati precedentemente con almeno 2 iniezioni ecoguidate di acido jaluronico o hylan senza che si riscontrassero benefici.
A 7 pazienti è stata praticata 1 iniezione ecoguidata di MD-Hip (2 fiale per un totale di 4ml). Il periodo di *follow-up* è stato di 6 mesi. La valutazione dell'efficacia è stata condotta per mezzo dell'indice di Lequesne e di una scala VAS per il dolore. Si è anche tenuto conto del consumo di FANS comparando il dato precedente il trattamento con il dato riguardante il periodo di *follow-up* (Tabella 2).
Non si sono manifestate complicanze di tipo infettivo. Un paziente ha riportato un transitorio stato di disagio nell'articolazione trattata, spontaneamente regredito nell'arco di un giorno dall'iniezione.
Le conclusioni tratte dagli autori dello studio clinico sono:

- i dati raccolti suggeriscono che i benefici risultati ottenuti con le iniezioni intra-articolari ecoguidate nell'articolazione dell'anca possono essere notati sin dalla prima iniezione e si mantengono per 6 mesi;
- MD-Hip ha dimostrato di essere efficace e sicuro in pazienti affetti da OA dell'articolazione dell'anca non responsivi nei confronti di precedenti terapie viscosupplementative con acido jaluronico o hylan;
- i dati preliminari introducono nuovi scenari per l'investigazione nel campo della terapia intra-articolare.
-

*****

Uno studio clinico (Posabella G. Utilità di Medical Device nella terapia post traumatica della spalla. Secondo Convegno di Traumatologia Clinica e Forense – 9° Corso di Ortopedia, Traumatologia e Medicina Legale. 25 – 26 Novembre 2011. Salsomaggiore Terme (PR), Italy) è stato condotto con lo scopo di valutare l'efficacia di un trattamento con MD-Shoulder, nella riduzione del dolore a riposo e nel miglioramento della funzionalità della spalla, in pazienti praticanti attività sportiva, che abbiano subito un trauma.

I criteri di inclusione nello studio sono stati:
- dolore post traumatico alla spalla;
- alterata escursione articolare passiva e alterata funzionalità della spalla.

I criteri di esclusione:
- pazienti post intervento chirurgico;
- lesioni ossee e legamentose, accertate tramite RX ed ecografia.

Sono stati studiati 18 pazienti, atleti amatori e dilettanti di varie discipline sportive, che avevano subito un trauma da caduta o da incidente di gioco.
Età media 34 D.S. ± 8,9 altezza D.S. ± 5,7 peso 69 D.S. ± 7,3 .
Tutti i pazienti hanno riferito dolore a riposo e durante il movimento, nessun paziente aveva effettuato in precedenza un programma riabilitativo.

I pazienti sono stati trattati 2 volte alla settimana con MD-

Parametro	Valore prima del trattamento	Valore medio dopo 3 mesi	Valore medio dopo 6 mesi
VAS dolore OA	6,15	4,23*	4,23*
Indice di Lequesne	7,94	5,9*	5,83*
Consumo di FANS	7,57	4,25*	5,78*

Tabella 2: Risultati (* miglioramento statisticamente significativo).

Shoulder, somministrato con propulsione di ossigeno puro fino al 98% e a 3,5 atm di pressione, per un periodo di 5 settimane equivalente a 10 somministrazioni complessive. La durata di ogni seduta di trattamento è stata di 30 minuti.
All'inizio e alla fine del periodo di trattamento, ogni paziente ha compilato un questionario sulla funzionalità e sintomatologia della spalla *(Shoulder Rating Questionnaire)*.
Il questionario prevedeva sia domande riguardanti le caratteristiche e l'intensità del dolore sia il grado di difficoltà nell'utilizzo della spalla durante attività funzionali e lavorative.
Il punteggio del questionario compilato dai pazienti prima del trattamento andava da un minimo di 12 (situazione peggiore) ad un massimo di 75 (situazione migliore).
Le conclusioni tratte dall'autore sono state:

- tutti i pazienti hanno indicato un aumento nel punteggio del questionario al termine delle 10 sedute di trattamento (Grafico 15);
- l'analisi statistica del campione ha evidenziato una differenza significativa tra i dati raccolti prima e dopo il trattamento.
- il trattamento si è rivelato utile nel diminuire il dolore dal quale dipendevano le limitazioni funzionali;
- le caratteristiche e l'intensità del dolore descritte dai soggetti inseriti nello studio, ossia prevalentemente a riposo e con accentuazione durante il movimento, sono migliorate.

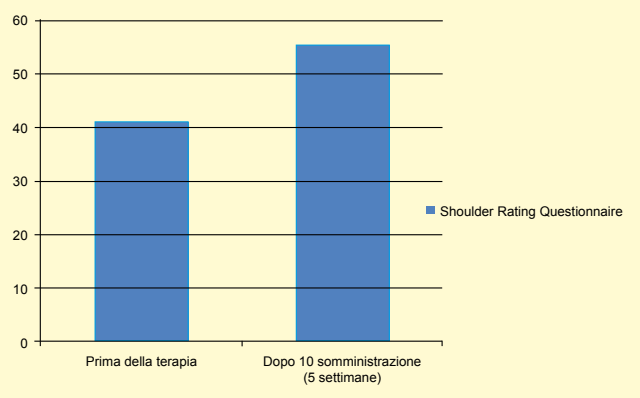

Grafico 15: confronto tra il punteggio medio del Shoulder Rating Questionnaire prima e dopo la somministrazione di MD-Shoulder (media prima della terapia = 42 ± 14,2; media dopo la terapia 55 ± 11,0).

*****

Uno studio clinico (Zocco R, Criscuolo S, Lorenzetti N, Senesi M. Effectiveness of integrated medicine in the control of pain in vertebral disorders: observational study. Poster Presentation 5th European Congress for Integrative Medicine. European Journal of Integrative Medicine 2012; 4S: 140) è stato condotto con lo scopo di valutare l'efficacia della Medicina Integrata (terapie manipolative secondo Maigne e Agopuntura associate a Collagen Medical Devices) nel controllo del dolore nelle patologie del rachide.
Tra gennaio 2010 e giugno 2011, 60 pazienti (19 maschi e 41 femmine, età compresa tra 19 e 70 anni, età media 45,08±13,52) affetti da patologie della colonna (disturbi intervertebrali minori lombari - MIDs - 92%, MID dorsali 68%, MID sacrali 39%; nel 37% dei soggetti erano compresenti MID lombari e dorsali, mentre il coinvolgimento dorsale e sacrale era presente nel 13%) da almeno 6 mesi e resistenti alle terapie fisiche e farmacologiche sono stati arruolati nell'U.O. Riabilitazione e Rieducazione Funzionale e presso l'Ambulatorio di Medicina Integrata per il Dolore dell'ASL 7 di Siena.
La terapia manipolativa prevedeva sessioni di 3 settimane consecutive. L'agopuntura e i trattamenti con Collagen Medical Device sono stati somministrati settimanalmente per 10 settimane. Le valutazioni sono state condotte al 3°, al 6°e al 12° mese dopo il termine dell'ultima seduta di terapia.
Alla prima valutazione il 40% dei soggetti con limitazione funzionale localizzata al periostio degli elementi del rachide dorsale mostravano SVS (cell-syndrome-myalgic-spinal-segmental), presente solo nel 20% dei pazienti a 3 mesi dal termine del trattamento. Dopo 6 e 12 mesi si è osservata un'inversione dell'andamento (60%). Il 57,9% dei soggetti con alterazioni algiche del distretto dorsale presentavano UAT (lumbar-myalgia syndrome cell-periosteum-spinal-segmental) prima del trattamento; tale percentuale si è ridotta al 36,8% dopo 12 mesi. Disordini funzionali della cerniera lombo-sacrale sono stati riscontrati nel 46,2% dei casi alla prima visita, nel 30,8% dopo 3 e 6 mesi e nel 38,5% dopo 12 mesi. Prima del trattamento il 75% dei soggetti presentava dolore severo, mentre la percentuale è scesa al 19,1% dopo 3 mesi e all'11,8% al sesto e al dodicesimo mese. Nei soggetti con esclusivo coinvolgimento delle vertebre dorsali il controllo del dolore è variato dal 40% dei soggetti prima del trattamento al 20% al terzo mese, al 40% al sesto mese e al 20% al dodicesimo mese. Nei pazienti con coinvolgimento lombare la presenza del dolore è stata registrata nell'80,4% dei casi prima del trattamento, al 18,5% tra 3 e 6 mesi e al 10,9% dopo un anno.
Gli autori concludono che il beneficio derivante dalle manipolazioni secondo Maigne appare più evidente a breve termine, mentre i benefici derivanti da agopuntura e Collagen Medical Device appaiono più evidenti a lungo termine.

*****

A latere si vogliono citare 2 lavori clinici di particolare interesse, non inclusi in questa overview poiché i *Collagen Medical Device* utilizzati sono stati impiegati non da soli ma in associazione con farmaci omeopatici iniettabili:

- Posabella G. Terapia della condropatia femoro-

rotulea con MD-Knee+ZEEL® T veicolati con propulsione di O_2 vs nimesulide+condroitinsolfato. La Med. Biol., 2011/3; 3-11

- Mariconti P., Milani L. Terapia infiltrativa *low dose* della tendinopatia degenerativa di caviglia in danzatori professionisti. La Med. Biol., 2012/3; 15-34

CONCLUSIONI

L'introduzione in terapia dei *Collagen Medical Device* rappresenta un'interessante novità nel panorama del trattamento delle affezioni osteo-artro-mio-fasciali benigne.
I *Collagen Medical Device* offrono un'alta versatilità d'uso: possono essere utilizzati da soli o in associazione con farmaci antinfiammatori di sintesi o omeopatici, o in associazione con trattamenti di viscosupplementazione con acido jaluronico.
Dall'analisi della rassegna di 4 degli studi condotti tra il 2010 ed il 2012 in Europa sui *Collagen Medical Device* emerge:

- altissima tollerabilità e sicurezza d'uso;
- efficacia non inferiore a trattamenti di viscosupplementazione;
- durata degli effetti positivi del trattamento oltre i 6 mesi.

Ringraziamenti

Si ringrazia il Dr. Enrico Baldini per la consultazione della sua tesi di specializzazione in Medicina Fisica e Riabilitazione presso la facoltà di Medicina e Chirurgia dell'Università degli Studi di Firenze, dal titolo: "Terapia iniettiva intrarticolare nella gonartrosi. Confronto tra acido jaluronico e collagene".

Bibliografia

1. Mannoni A. et Al. – Epidemiological profile of symptomatic osteoarthritis in older adults: a population based study Dicomano, Italy. Ann Rheum Dis 2003;62:576-578.
2. Jordan K.M. et Al. - Consigli EULAR 2003: Una proposta basata sull'evidenza per la cura dell'osteoartrite del ginocchio: risultati del Gruppo di lavoro dello Standing Commitee for International Clinical Studies Including Therapeutic trials (ESCISIT). Ann Rheum Dis 2003;62:1145-55.
3. Di Domenica F. et Al. - Physical and riabilitative approches in osteoarthritis. Arthritis and Rheumatism 2004: 62-69.
4. Zhang W. Et Al. - OARSI recommendations for the management of hip and knee osteoarthritis, Part II: OARSI evidence-based, export consensus guidelines. Osteoarthritis and Cartilage 2008;16:137-162.
5. Jamtvedt G. et Al. - Physical therapy interventions for patients with osteoarthritis of the knee: an overview of systematic reviews. Physical Therapy 2008;88:123-136.
6. Brandt K.D. et Al. - Intra-articular injection of hyaluronans as treatment for knee osteoarthritis. Arthritis and Rheumatism 2000;43(6):1192-1203.
7. Frizziero L. et Al. - Intra-articular hyaluronic acid in the treatment of osteoarthritis of the knee: Clinical and morphological study. Clinical and Experimental Rheumatology 1998;16:441-449.
8. Bellamy N. et Al. - Viscosupplementation for the treatment of osteoarthritis of the knee (review). The Cochrane Library 2008, Issue 1.
9. MILANI L. - Un nuovo e raffinato trattamento iniettivo delle patologie algiche dell'Apparato locomotore. Le proprietà bio-scaffold del collagene e suo utilizzo clinico. La Med. Biol., 2010/3; 3-15.



SHORT COMMUNICATION

R. Zocco, S. Criscuolo, N. Lorenzetti, M. Senesi

EFFECTIVENESS OF INTEGRATED MEDICINE IN THE CONTROL OF PAIN IN VERTEBRAL DISORDERS: OSSERVATIONAL STUDY

AIM

To evaluate the effectiveness of integrated medicine [manipulative therapies according to R. Maigne and acupuncture associated to Medical Device (MD-Lumbar)], in the control of pain in vertebral disorders.

MATERIALS AND METHODS

From January 2010 to June 2011, **60 patients** with vertebral disorders lasting at least for six months and resistant to pharmacological and physical therapies, were enrolled at the UO Riabilitazione e Rieducazione Funzionale (Hospital Department for Rehabilitation and Functional Rehabilitation) and at the Ambulatorio di Medicina Integrata per il Dolore (Consulting room of Integrated Medicine) of the ASL 7 of Siena, Italy. Manipulative therapies comprised of three consecutive weekly sessions. Acupuncture and MD-Lumbar treatments were done weekly for ten weeks. Therapy effects were valuated three, six and twelve months after the end of the last session.

RESULTS

19 males and **41 females**, aged between 19 and 70 years (mean age 45.08 ± 13.52 SD) were included in the study. Lumbar minor intervertebral disorders (MID) were observed in 92% of cases; dorsal in 68%; sacral in 39. Lumbar and dorsal MID were present in 37% of subjects, while both the lumbar-sacral involved 13% of patients. At first evaluation, 40% of patients with functional impairment at the dorsal periosteum location showed cell-syndrome-myalgic-spinal-segmental (SVS), reduced to 20% at three months from the end of treatments.
Six and twelve months after, we observed a reverse trend (60%).
57.9% of patients with dispatch of the district had lumbar-myalgia syndrome cell-periosteum-spinal-segmental (UAT) before treatments (36.8% at 12 months).
Functional disorders of the hinge lumbo-sacral segmental clinical manifestations were found in 46.2% of cases at the first visit (30.8% at three months, 30.8% at six months, 38.5% at one).

CONCLUSION

The benefits arising from the manipulative treatment according to Maigne are more evident in the short term, while those concerning acupuncture and Collagen MD were more evident in the long term. ■

Abstract presented at the
5th European Congress for Integrateive Medicine - ECIM 2012
21st - 22nd September 2012, Florence - Italy

First author
Dr. R. Zocco, MD
– Department of Anesthesiology, Resuscitation and Pain Therapy
PO Val di Chiana Senese – USL 7 Siena
I – Siena

MOVEMENT DISORDERS – Bulgaria – 10/2/2013
ORIGINAL PAPERS

EFFICACY AND SAFETY OF COMBINED TREATMENT WITH GUNA MD – LUMBAR AND GUNA – MD ISCHIAL COLLAGEN INJECTIONS IN PATIENTS WITH LUMBAR DISC HERNATION

Raychev I.
University Hospital "Saint Naum", Sofia

ABSTRACT
Collagen is the most abundant protein in the human body. The collagen reticulum (matrix) is widely spread in the intervertebral discs, ligaments, muscles and tendons, these structures are responsible for the mobility and stability of the spinal column. Structural impairments of the extracellular matrix facilitate lumbar disc herniation and collagen injections are a new physiological therapeutic approach.
GUNA MD Lumbar and GUNA MD Ischial are used as paravertebral intramuscular injections in 25 patients with lumbar disc herniation. The treatment is performed as outpatient by special protocol including 10 procedures.
64% of patients have chronic low back pain (more than 6 months duration). According to VAS, intensity of low back pain is 6.6 scores in the treatment's beginning and 1.6 scores ($p < 0.001$) at the end of observation (52% have 0 points).
79% of patients estimate efficacy s very good or good and no side effects are observed.

KEY WORDS: collagen, disc herniation, GUNA.

Low back pain is one of the most frequent complaints in routine neurological practice. It is usually a symptom of structural and degenerative alterations of the tissues surrounding and between the vertebrae and intervertebral discs, intervertebral joints, the ligaments around the vertebral column and the muscles and their tendons. Lumbar disc herniation is the cause of acute pain at waist level in around 8% to 10% of patients with lumbalgia. This percentage, however, increases to up to 40% for chronic pain in the same area (1). The intervertebral discs are cartilaginous structures that guarantee the flexibility of the vertebral column and take the pressure off the spine when walking, jumping, bending over and lifting objects of varying weights. The loadbearing component (matrix) of these cartilaginous structures is made up of collagen. The collagen reticulum forms the basis of the ligaments, muscles and tendons, whilst sheathing and delivering stability to the vertebral column. A collagen network is also found in nerve sheaths and in the soft tissues surrounding the spinal structures (intercellular space, connective tissue). Ageing and other factors cause the collagen network to become loose and break up, consequently weakening the structures it constitutes (2). This decreases the time to the onset of the first pain symptoms at waist level and of the first radiculopathy symptoms secondary to disc herniation. Pain and limited waist movement are the main symptoms of disc herniation. The phospholipase A2 enzyme releases arachidonic

acid from the cell membranes and is the main mediator of neurogenic inflammation and nerve root oedema. The pain is caused by the cytokines in the intervertebral discs (1,5).

Treatment of the acute waist pain (nociceptive or neuropathic) usually includes muscle relaxants, non-steroidal anti-inflammatory drugs (NSAIDs), analgesics, including opiate analgesics, corticosteroids and physiotherapy. Chronic lumbalgia often has a mixed pathogenesis (nociceptive and neuropathic) and treatment therefore requires the addition of anticonvulsants to the background treatment (Gabapentin, Pregabalin) and antidepressant therapy (tricyclic and SNRI).

Therapy with ampoules containing collagen and excipients of natural origin is a new physiological approach intended to improve the quality of life of these patients (4). Unlike all the standard treatment options mentioned above, collagen for injection strengthens and reinforces the cartilaginous structures and, in turn, the intervertebral discs, as well as all structures surrounding the vertebrae – ligaments, tendons and the intercellular space of the connective tissue. Nerve sheaths are also strengthened, which facilitates recovery under compression (3).

The collagen ampoules are administered by injection, in the form of a local subcutaneous or intramuscular or intra-articular or peri-articular injection. The product's excipients carry the collagen to the desired target location. Moreover, the collagen ampoules can also be used in combination with physiotherapy equipment, such as Gunaphoresis, which utilises magnetophoresis and ferromagnetic resonance to permit deeper penetration into the tissues and joints and a high product-absorption rate (4).

The aim of this open-label post-marketing study was to establish the efficacy and tolerability of the local paravertebral or intramuscular administration of collagen ampoules (GUNA MD – Lumbar and GUNA MD – Ischial) in patients with lumbar disc herniation.

Methods and materials

25 patients were included in the study – 9 women and 16 men, aged 27 to 83 years (mean age 51.36 years) with disc herniations in the lumbar spine, as established through medical neuroimaging methods (computed tomography or MRI). In 6 cases, the disc herniation was at L4-L5, in 5 cases it was at L5-S1 and in 14 cases disc herniation was observed in two or more points (from L2-3 to L5-S1). The duration of the treatment was as follows: up to 1 month in 4 patients (16%); up to 6 months in 5 patients (20%) and over 6 months in 16 patients (64%). Some patients had had chronic relapsing pain for more than 10 years. The study was conducted according to a dedicated protocol, once subjects had signed an informed consent form. Duration of the disease, administration of previous medicinal and/or physical therapy (discontinued at least 72 hours before the treatment with collagen ampoules), pain intensity (using a ten-point visual analogue scale [VAS]), presence of growth phenomena, vertebral syndrome, and finger to floor distance were recorded.

The collagen ampoules were administered as monotherapy, locally, paravertebrally in the lumbar region at the point of maximum pain on palpation, under measured pressure. The administration regimen included a total of 10 single applications, initially on three consequent days, followed by twice-weekly injections for two weeks and one weekly administration for the subsequent three weeks. In all study subjects, therapy was preceded by NSAID treatment of varying duration, combined with a muscle relaxant and/or physiotherapy intervention, without a significant impact on the subjects' main complaints.

Subjective pain symptoms and change in neurological status were assessed at three timepoints: before the first administration and at the seventh and tenth administrations. At the end of the course of treatment, overall efficacy was assessed using a ranking scale with 5 possible outcomes: very good, good, satisfactory, poor and lack of efficacy. The tolerability of the collagen ampoules was evaluated as: very good, good, satisfactory or presence of adverse drug reactions.

Results:

Two participants did not complete the study and dropped out of the study at the 5th and 8th administrations due to lack of efficacy. The full treatment regimen was administered as per the protocol in the remaining 23 patients.

The patients' main subjective complaints were low back pain with or without radiation to the lower limbs. Some of the patients reported "stiffness" and limited movements at the waist or tingling and paraesthesia in either of the lower limbs.

The baseline lumbalgia values, assessed using the VAS, varied from 6 points to 10 points (mean value of 6.6 points). At the 7th visit, the values had dropped to 2.6 points ($p<0.001$), and at the 10th visit they had dropped to 1.6 points ($p<0.001$). For 12 patients (52%), the VAS score was 0 at the end of the study. **(fig. 1).** There was no relationship between initial pain intensity (both spontaneous and induced) and its final assessment at the tenth visit. The improvement in pain syndromes most frequently occurred between the third and the fifth administration of GUNA MD – LUMBAR and GUNA MD – ISCHIAL. In addition to the decrease in pain intensity, regressions in growth phenomena (as assessed using Lasegue, Neri and Bonnet tests), decreases vertebral syndrome and decreases in the finger to floor distance (from 50 – 60 cm to 0 – 10 cm) were also observed.

Figure 1. *Changes in pain assessed by VAS*

The results of the final assessment of treatment efficacy, carried out at the tenth visit are presented in **Figure 2.** In 66% (15) of patients completing the full course of treatment, a very good effect was reported, in terms of both subjective complaints and objective neurological symptoms. Three patients (13%) judged treatment efficacy to be "good"; four (17%) judged it to be "satisfactory" and only 1 patient (4%) judged it to be "poor".

Figure 2. *Final assessment of treatment efficacy*

The tolerability of the collagen ampoules in all 23 patients was very good, with a complete absence of side effects and adverse drug reactions (both local and systemic).

Discussion

Collagen is the most abundant protein in the human body, making up 25% to 30% of our entire protein mass (4). It is contained in muscles, ligaments, bones, joint capsules, serous membranes, skin and the extracellular space, where it is present in the extracellular matrix. The impaired structure of the extracellular collagen matrix and its insufficient recovery leads to slowed functioning of the transport systems (3). The extracellular matrix (ECM) is not a static space between the capillaries and the cells, rather a morphological and functional system, defining a continuous interaction between the vascular endothelium, matrix and

membrane receptors. The connection between neuropeptides, cytokines and hormones (neuro-immuno-endocrine homeostasis) takes place in the ECM. Inappropriate waste product elimination is associated with a build-up of toxic substances, impaired oxygen saturation of the tissues, decreased intake of nutritional substances and decreased hydration. Disc degeneration and annulus fibrosus tears in disc herniation lead to the accumulation of a significant amount of degradative enzymes and chemical irritants between the disks (1, 5). From a biochemical standpoint, disc degeneration is related to a progressive loss of glycoproteins and proteoglycans in the intercellular space. Changes occur in the glycosoaminoglycans and there is an increase in keratin sulfate and a build-up of elastin (1, 2). Collagen matrix impairment is associated with a decrease in the capacity to withhold water molecules and the water content of the nucleus pulposus consequently decreases by approximately 30% (2). The dehydrated disc thins and fibrotic alterations develop within. Similar degenerative alterations also occur in the annulus fibrosus. The collagen fibres swell and the distance between them increases. Fissures form in the lamellar structure and elasticity decreases (1, 5).

Treatment with collagen ampoules is a new physiological approach to the treatment of different types of inflammatory and degenerative musculoskeletal disease and their local administration has a strengthening effect on the collagen structures. The small doses act singularly, altering the physiological conditions within the extracellular matrix. This causes protease activation and the stimulation of cell functions. Apoptotic processes are inhibited, and metabolism is boosted, whilst local inflammation decreases and the collagen tissue structures strengthen (3, 4). Nerve sheaths are also strengthened, thereby facilitating their recovery upon compression. The strengthening of the aforesaid structures leads to a decrease in or resolution of pain symptoms, followed by an improvement in the movement of the corresponding vertebral segment. The stimulation of intercellular space drainage exerted by the collagen and its positive effect on the tone of the capillary wall and cell repair process make the collagen ampoules a decisive factor in reducing inflammation in the soft tissues surrounding the vertebral column.

The treatment of discogenic pain in the lumbar region conducted with two types of collagen ampoules – GUNA MD – LUMBAR and GUNA MD – ISCHIAL is technically easy, efficacious and safe. This type of therapy can find broad application in routine neurological practice, particularly in patients with chronic low back pain. The excellent tolerability and lack of adverse drug reactions make the use of these ampoules suitable even in patients with concomitant conditions (ulcerative disease, poorly-controlled hypertension, severe diabetes mellitus, kidney impairment etc.), where the use of NSAIDs and corticosteroids is limited or contraindicated. In such cases, the collagen ampoules can be considered as the treatment of election.

References:

1. Миланов, И. Болки в гърба. Медицина и физкултура, София, 2010.
2. Hassler, O. The human intervertebral disc: A micro-angiographical study of its vascular supply at various age. Acta Ortop. Scand., 1970, 40, 765.
3. Klimesova, E. Therapy for pain involving the use of FRM. Medimas, 2010, 5, 28.

4. Milani, L. A new and refined injectable treatment for musculoskeletal disorders. Physiological Regulating Medicine, 2010, 1.
5. Ossovskaya, V.S., Bunnett, N.W. Protease-activated receptors, contribution to physiology and disease. Physiology Rev. 2004, 84, 2, 579-621.

Address for correspondence:
Ass. Prof. I. Raychev, PhD
University Hospital “St. Naum”,
1 L. Russev str.,
Sofia 1113, Bulgaria
Email: alz_010@abv.bg



CLINICAL

E. Milano



COLLAGEN MEDICAL DEVICE LUMBAR IN THE COMBINED TREATMENT OF LUMBAR INSTABILITY-INDUCED PAIN

SUMMARY

Spondylolisthesis is a mechanical alteration in the physiological vertebral structure that is primarily characterised by the forward displacement of a part of or whole vertebra on to that below.
The L-S rachis segment is mostly interested.
There are 3 kinds of Spondylolisthesis: dysplastic, due to osteo-articular congenital alterations; isthmic, characterized by a continuous lesion of the isthmus; degenerative.

– The aim of this study is to verify if a combined treatment, Physiokinesitherapy + ultrasound-guided injection of Collagen MD (Medical Device)-Lumbar, may provide more important and durable clinical results rather than Physiokinesitherapy alone.
– 20 patients, F and M, aged between 40 and 75, have been enrolled; all of them suffering from grade 1 and 2 Spondylolisthesis.

They were randomised to 2 Groups (10 + 10 patients), a treated Group (T) and a control Group (NT).
– The clinical results, evaluated at 2, 4, 8 and 12 months with the Numeric Rating Scale, the Oswestry Disability Index, the Pain Disability Index and the use of NSAIDs (number of tablets/week), allow to state that the combined treatment Physiokinesitherapy + MD-Lumbar obtains a far better and longer-lasting improvement than Physiokinesitherapy alone.

KEY WORDS **SPONDYLOLISTHESIS, MEDICAL DEVICE LUMBAR, COLLAGEN, ARTHROSIS**

INTRODUCTION

Spondylolisthesis (SL) [from the Greek *spóndilos* (vertebra) and *ólístesis* (slipping)] is a mechanical alteration in the physiological vertebral structure that is primarily characterised by the **forward displacement** (anterolisthesis) of a part of or whole vertebra onto that below.
– Although SL can affect any segment of the spine, it is the lumbar segment that is most commonly affected.

Various authors have estimated the incidence of SL in the general population to be **3-8%**; however, it can affect up to **20%** of the individuals involved in occupational activities or sports requiring hyperlordosis (e.g. artistic gymnastics, gymnastic rings, diving, golf) or in the handling of heavy loads (e.g. weightlifting).

– Clinicians are often called on to identify the origin of spinal pain and equally frequently forget that even a moderate spinal microinstability, such as SL, may be the cause.

One particularly important anatomical point in SL is the vertebral isthmus, the element between the superior and inferior apophyses that forms a connection

between the anterior and posterior portion of the vertebra.

Undoubtedly, one of the least resistant points of the spine is the **lumbosacral junction (L5-S1)**, where the slope of the upper surface of S1 tends to cause the body of L1 to slip downwards and forwards.
– This displacement is restricted by the anatomical connections of the posterior arch of L5 and, in particular, by the isthmus.

– SL occurs when the isthmus is subject to interruption or destruction.
Furthermore, in addition to the osteoarticular structures, whose focal point are the spinal facet joints, seat to inflammatory processes developed over time driven by the pro-inflammatory cytokine network, the tendinous and ligamentous structures (e.g. the yellow ligament), the capsular structures, the intervertebral disc, the muscle structures (the multifidus muscle and the iliopsoas muscle) and the deep *fasciae* structures are also involved in the origin of SL-induced pain (mechanical low back pain).

• There are 3 main types of SL:

DYSPLASTIC

The dysplastic form is secondary to congenital osteocartilaginous alterations in the isthmus and consists of 2 main subtypes:

1) the form that is secondary to the sagittal orientation of the articular apophyses of S1 that lose contact with L5, which therefore slips forward;
2) the form that is secondary to the pathological elongation of the isthmuses of L5.

ISTHMIC

In most cases **(80%)**, idiopathic bilateral isthmic lysis involves L5 and it is characterised by a fracture of the isthmus, which causes an increase in the size of the spinal canal, as the posterior portion remains in place

The inter-articular portion (i.e. isthmus) is the point of least resistance subject to continuous microtraumas that, together with other environmental and genetic factors, reduce its mechanical resilience.

– During development, isthmic SL often occurs following a minor trauma, thus revealing the underlying malformation.
The signs and symptoms differ from those observed in adults; young patients experience mild pain without any specific topographical location, even in the presence of significant anterior displacement.
– In some cases, the only sign is hypertonia of the posterior thigh muscles, making it difficult to flex the limb at the hip with the knee extended.



DEGENERATIVE

The degenerative form is very common and is often little considered, partly due to the minimal likelihood of efficacious treatment, which constitutes the **target of this study**.

– Unlike isthmic SL, the degenerative form causes a reduction in the dimensions of the spinal canal; the favouring factors are the degeneration of the disc and of the articular apophyses, and an excessively vertical orientation of the articular apophyses.

In addition to low back pain, it can also be associated with neurogenic claudication caused by spinal canal stenosis.

Degenerative SL affects adults; it is caused by long-standing spinal instability and by alterations secondary to the abnormal displacement of the unstable segments, i.e. **osteoarthritis** and/or **degenerative disc disease**.

This form is **4-6** times more common in **females** and affects L4 10 times more frequently; the anterior displacement can be up as much as 33%.

The degree of displacement is primarily assessed using the Meyerding Grading System, which classifies it into 4 grades:
in grade **1**, the displacement is equal to less than 25% of the upper surface of S1;
in grade **2** it is less than 50%;
in grade **3** it is less than 75%;
in grade **4**, the entity of the forward displacement can exceptionally reach 100%, with the potential displacement of L5 in the pelvis (Spondyloptosis).

– The intervertebral disc is inevitably involved; as it is no longer protected by the posterior structures, it absorbs functional overloads that exceed its anatomical characteristics, causing it to undergo a degenerative process that leads to flattening and, eventually, to herniation with an exacerbation of the pain symptoms of SL.

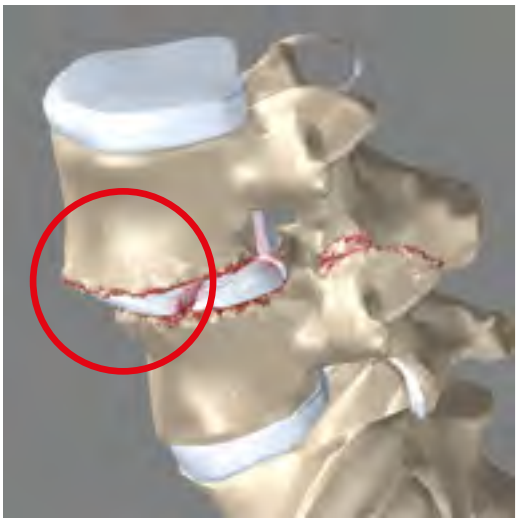

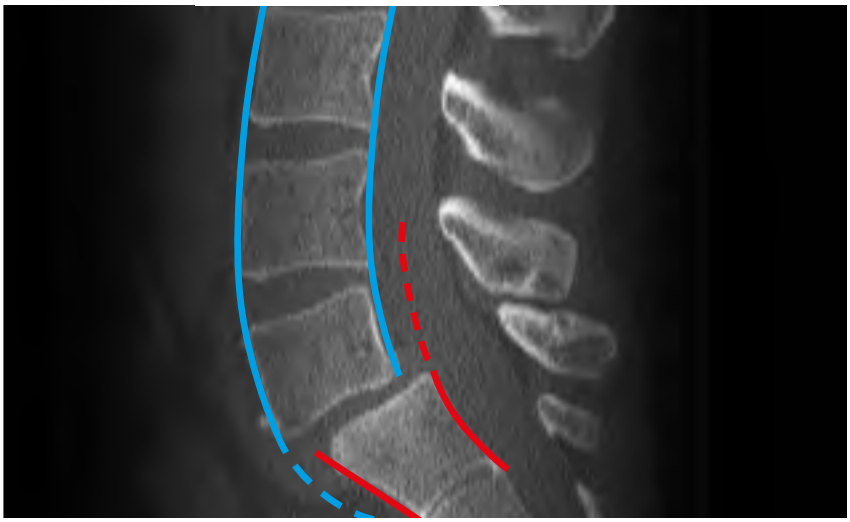

The nerve components are often involved with the compression of the dural sac and of the nerve roots of L5 and S1.

The severity of the SL does not often correlate with the intensity of the pain symptoms.

– The symptoms of SL are **1)** mechanical low back pain, which is made worse by movement and improves with rest;
2) irradiation of pain to the lower limbs.

– Patients often experience a worsening of the pain when changing posture (from sitting to standing).
The following symptoms are less common: discogenic low back pain that gets worse when seated and with the forward flexion of the upper body; facet joint pain that gets worse with the hyperextension of the upper body and when standing; neurogenic claudication (lower extremity asthenia when walking) caused by the spinal canal stenosis that is often present.

– Anteroposterior, laterolateral and oblique projection x-rays, in addition to a dynamic x-ray study in the position of maximum anterior flexion and maximum extension, are essential for the diagnosis of SL.
MRI is used to evaluate the possible compression of the nerve roots and any disc degeneration and/or bulging.

It is not always simple to correlate instability (such as moderate degenerative SL) with pain symptoms and it is even more arduous to identify **degenerative microinstability** at an early stage.

The real problem, however, is efficacious conservative treatment.

Most patients with SL can be treated conservatively, especially in the presence of the grade 1 and 2 degenerative forms, in which the displacement evolves in approximately **50%** of cases, depending on the case histories considered.

The conservative treatment of SL is essentially physiotherapy-rehabilitation-based: the aim is not only to strengthen the muscles of the upper body in order to stabilize the spine, but also to improve the neuromotor and proprioceptive control of the pelvic girdle muscles, antigravity muscles and respiratory muscles.

– It is, of course, essential to re-educate the patient on how to maintain a good static and dynamic posture.

In the acute phase, when the clinical situation is characterised by persistent low back pain, it is necessary to observe a suitable period of bed rest, associated with the administration of conventional and/or low-dose anti-inflammatories and muscle-relaxants, either individually or in combination.

The optimisation of the conservative treatment of low back pain secondary to degenerative SL, taking into account all the anatomical structures involved in this aetiopathogenesis, allows to formulate a number of considerations.

COLLAGEN MEDICAL DEVICES

The use of injectable medical devices **(MD)** containing porcine collagen allows a more efficacious and specific *in loco* positioning of the collagen, with a carrier and stabilisation function.

– It makes it possible to replace, strengthen, structure and protect the cartilage, tendons, ligaments and joint capsules, thereby optimising the structure of the collagen fibres and of all the extra- and intra-articular structures in which it is present, thereby providing a mechanical support to the anatomical district in question.

The hypothesis of the study was that a treatment with a specific injectable Collagen MD could re-condition the anatomical structure/s impaired by SL and improve the stability of the lumbosacral spine; that a "combined" treatment would have been able to improve the functional rehabilitation outcomes and/or provide more efficacious pain control in the subacute and chronic phases; and that a combined treatment would also have been able to positively

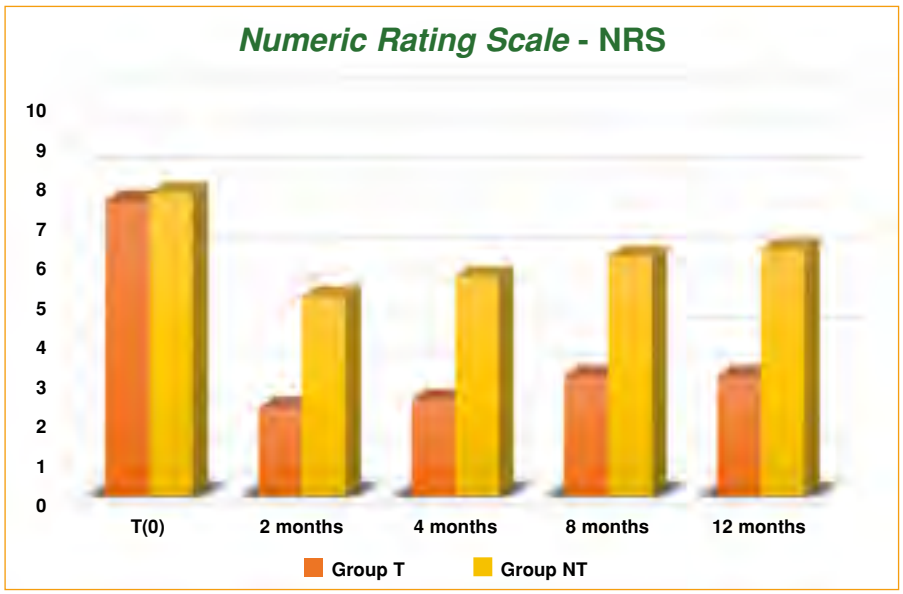

TAB. 1

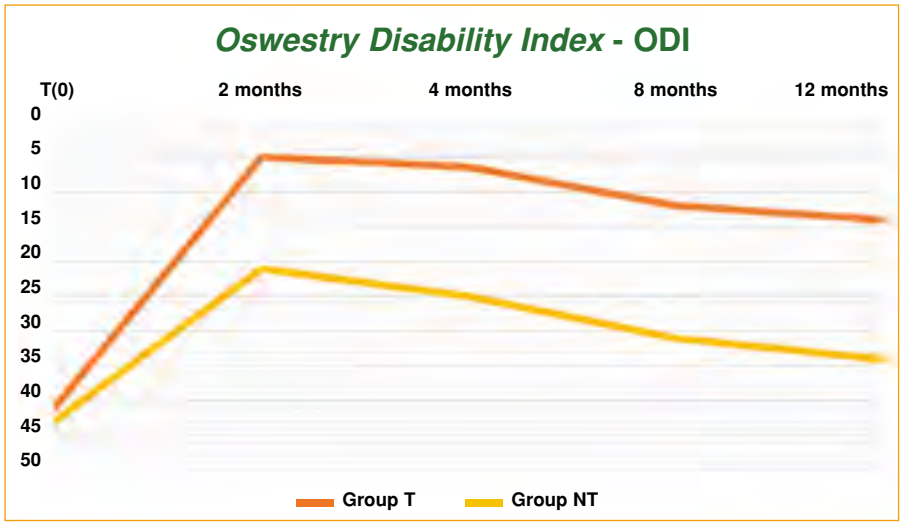

TAB. 2

TAB. 3

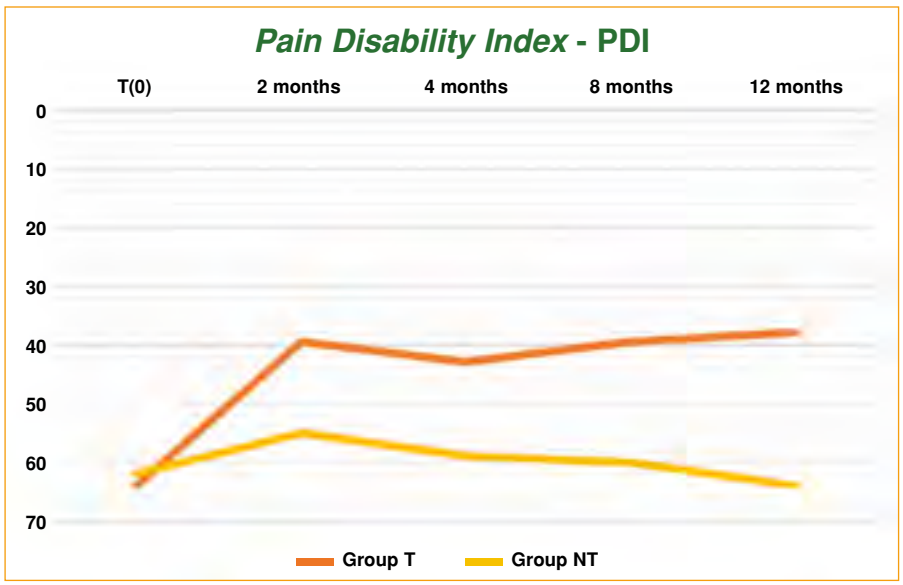

condition the progression of SL with less frequent exacerbations.

MATERIALS AND METHODS

In order to explore this hypothesis, **20 patients** with Physical Medicine outpatient clinic appointments for low back pain were recruited and included in the study, from January 2018 to January 2019.

– The patients were randomised to 2 treatment groups [**T** Group (**Physiokinesis therapy** + ultrasound-guided injections of **MD-Lumbar**) and the **NT** Group (**Physiokinesis therapy** alone)], stratified by age and gender; the outcomes were assessed at **2**, **4**, **8** and **12 months**.

– Inclusion criteria

F and M patients aged between 40 and 75 years; clinical and instrumental diagnosis of **grade 1** and **grade 2 Spondylolisthesis**; NRS (Numeric Rating Scale) **> 5**, no use of NSAIDs, corticosteroids or opioids.

– Exclusion criteria

Rheumatoid arthritis, chondrocalcinosis, psoriasis, metabolic bone diseases, gout, active infections, clinical and instrumental diagnosis of grade 3 and grade 4 spondylolisthesis, spondylolysis, polyneuropathy, previous local/epidural corticosteroid injections (> 3 years), use of oral corticosteroid and/or opioid therapy in the past 6 months, use of anticoagulants, pregnancy, mental diseases.

Both the T and the NT Groups were administered the same intra-hospital rehabilitation protocol (diagnostic and therapeutic care programme) based on neuromotor treatment for the proprioceptive reconditioning of the posterior back, lumbosacral girdle and respiratory muscles.

– The protocol also included ergonomic education and occupational therapy.

The rehabilitation treatment consisted in:
daily individual motor rehabilitation treatment for a total of ten 45-minute sessions; individual assessment
by the occupational therapist at the 5th and 10th session; provision of a brochure illustrating the physiokinesis therapy exercises to be performed by patients at home and ergonomic advices; group treatment (max. 4 patients) one month after the last individual session, on 2 consecutive days, in 30-minute sessions.

• **Group T** (Treatment) also received ultrasound-guided injection therapy (Clarius Ultrasound portable system, Convex probe) according to the following protocol:
5 sessions (1/week for 4 consecutive weeks and 1 after 15 days); **2 vials** of **MD-Lumbar** per treatment.
– Half a vial (1 mL) for each facet joint; 2 joints were treated at each treatment, alternating the upper and lower facet joints; at the 5th session the 2 most impaired joints (as shown by MRI) were treated.

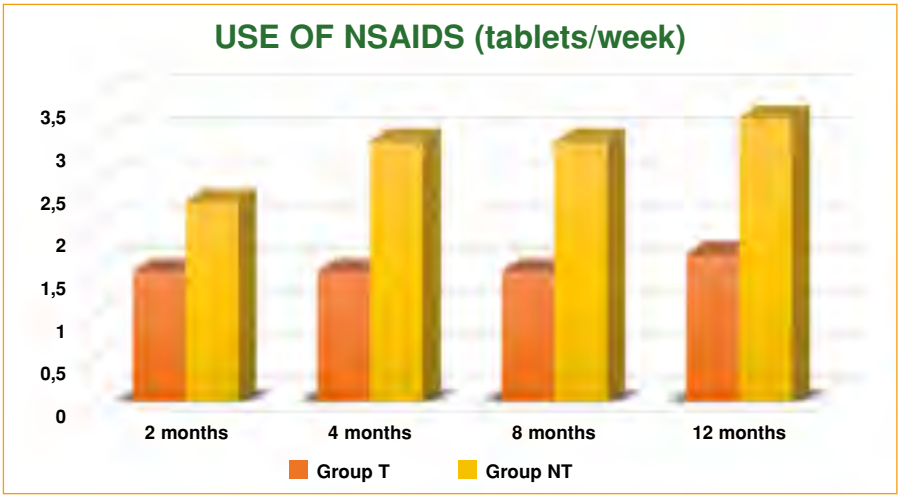

TAB. 4

A number of clinical and functional outcomes were investigated:
1) Numeric Rating Scale **(NRS)**
2) Oswestry Disability Index **(ODI)**
3) Pain Disability Index **(PDI)**
4) use of NSAIDs during the follow-up period (TABLES 1, 2 ,3 and 4).

CONCLUSIONS

The data obtained (TAB. 5) allow to conclude that in the treatment of grade 1 and grade 2 Spondylolisthesis combined treatment with physiokinesis therapy + injection of MD-Lumbar makes it possible to obtain a far **better** and **longer-lasting improvement**, in terms of
1) pain
2) motor function
3) impairment caused by spinal instability
4) reduced use of NSAIDs.

Furthermore, the combined treatment proposed herein, for the first time in the

OUTCOMES	T (0)		2 months		4 months		8 months		12 months	
GROUPS	**T**	**NT**	**T**	**NT**	**T**	**NT**	**T**	**NT**	**T**	**NT**
NRS *Numeric Rating Scale*	**6,9**	**7,1**	1,7	4,5	1,9	5,0	2,5	5,5	**2,5**	**5,7**
ODI *Oswestry Disability Index*	**41,0**	**42,0**	5,0	21,0	7,0	25,0	12,0	31,0	**14,0**	**34,0**
PDI *Pain Disability Index*	**64,0**	**62,0**	40,0	56,0	42,0	58,0	40,0	60,0	**38,0**	**64,0**
NSAIDs *tablets/week*			**1,3**	**2,0**	1,3	2,7	1,3	2,7	**1,4**	**3,0**

TAB. 5

From the data obtained, it emerges that:
– NRS. Group T (Physiokinesis therapy + ultrasound-guided injection therapy of MD-Lumbar) passes from 6.9 (T0) to 2.5 after 12 months (-63.8%). Group NT (Physiokinesis therapy alone) passes from 7.1 (T0) to 5.7 after 12 months (-19.7%).
– ODI. Group T passes from 41.0 (T0) to 14.0 after 12 months (-65.9%). Group NT passes from 42.0 (T0) to 34.0 after 12 months (-19.1%).
– PDI. Group T passes from 64.0 (T0) to 38.0 after 12 months (-40.6%). Group NT passes from 62.0 (T0) to 64.0 after 12 months (±0%).
– NSAIDs (tablets/week). Group T passes from 1.3 at 2 months to 1.4 at 12 months (±0%). Group NT passes from 2.0 at 2 months to 3.0 at 12 months (+50%).

treatment of Spondylolisthesis, would appear to allow a better control over disease progression and a reduction in exacerbations over time (pro-inflammatory cytokine network control).

• **MD-Lumbar** improves the stability of the lumbosacral spine and organically reconditions the impaired anatomical structures (joint capsules, yellow ligament, antigravity muscles and connective deep fascia), thereby making a considerable contribution to the promotion of neuromotor and proprioceptive capacity.

Over the next few months, we hope to be able to confirm the results obtained by expanding the study sample and, in particular, to identify the optimum timing for further injection therapy with MD-Lumbar as part of an individual maintenance rehabilitation programme. ■

Literature

1. Alfieri A., Gazzeri R. – The current managment of lumbar spondylolisthesis. J. Neurosurg Sci. 57: 103; **2013**.
2. Arvind G. *et* Al. – Should we label all synovial cysts as unstable? Global Spine Journal. 7: 629; **2017**.
3. Evans N. *et* Al. – Management of symptomatic degenerative low-grade lumbar spondylolisthesis. EFORT Open Rev. 3: 620; **2018**.
4. Hildebrandt M. *et* Al. – Correlation between lumbar dysfunction and fat infiltration in lumbar multifidus muscles in patients with low back pain. BMC musculoskeletal Disorders. 18: 12; **2017**.
5. Huang K.Y. *et* Al. – The roles of IL 19 and IL 20 in the infiammation of degenerative lumbar spondylolisthesis. Journal of Inflammation. 15: 19; **2018**.
6. Jae-Sung K. *et* Al. – Characterization of degenerative human facet joints and facet joint capsular tissues. Osteoarthritis Cartilage 23: 2242; **2015**.
7. Massullo C. – I Guna Collagen Medical Device nella ripresa funzionale dopo traumi sportivi. La Med. Biol., **2017**/2; 45-50.
8. Milani L. – Un nuovo e raffinato trattamento iniettivo delle patologie algiche dell'Apparato locomotore. Le proprietà *bio-scaffold* del collagene e suo utilizzo clinico. La Med. Biol., **2010**/3; 3-15.
9. Milani L. – I Guna *Collagen Medical Devices* 10 anni dopo. Analisi ragionata di 2 recenti importanti ricerche e *update* della letteratura. La Med. Biol., **2019**/2; 3-18.
10. Pavelka K. *et* Al. – MD-Lumbar. MD-Muscle e MD-Neural nella terapia locale del dolore lombare. La Med. Biol., **2012**/4; 13-17.
11. Pavelka K. *et* Al. – Chronic Low Back Pain: Current Pharmacotherapeutic Therapies and a New Biological Approach. Current Medical Chemistry, **2018** May 13, 25: 1-8.
12. Russo G. – Portale Medicinafisica.it; **2019**.
13. Shahidi B. *et* Al. – Lumbar multifidus muscle degenerates in individuals with chronic degenerative lumbar spine pathology. J. Orthop Res. 35: 2700; **2017**.
14. Tian G., Qi L. – Correlation between facet tropism and lumbar degenerative disease: a retrospective analysis. BMC Musculoskeletal Disorders, 18: 483; **2017**.
15. Wagner S.C. *et* Al. – Severe lumbar disability is associated with decreased psoas cross-sectional area in degenerative spondylolistesis. Global Spine Journal, 8: 716; **2018**.
16. Zocco R. *et* Al. – Effectiveness of integrated medicine in the control of pain in vertebral disorders: observational study. Physiological Regulating Medicine, **2012**; 41.

Fig. p. 40
https://urbanministries.com/wp-content/uploads/2019/01/iStock-927091262-Pain.jpg

Fig. p. 41
Left:
https://eorthopod.com/images/ContentImages/spine/spine_lumbar/lumbar_spondylolistheis/lumbar_spondylolisthesis_cause02.jpg
Right:
https://www.brainspinesurgery.com/uploads/img/_800xAUTO_crop_center-center_60/Spondylolisthesis-Spine-Condition-and-Symptoms-Xrayy.png

Paper presented at the 2nd INTERNATIONAL CONGRESS "COLLAGEN IN THE PATHOLOGIES OF THE MUSCULO-SKELETAL APPARATUS - Painful diseases of Joint & Muscle System. Important contribution of Collagen Medical Devices"
Milan, 16th November 2019

author
Edoardo Milano, MD
– Director of the Department of Physical Medicine and Rehabilitation San Camillo Hospital
Turin, Italy



L. Milani

UN NUOVO E RAFFINATO TRATTAMENTO INIETTIVO DELLE PATOLOGIE ALGICHE DELL'APPARATO LOCOMOTORE

– LE PROPRIETÀ *BIO-SCAFFOLD* DEL COLLAGENE E SUO UTILIZZO CLINICO

A NEW AND REFINED INJECTABLE TREATMENT OF THE ALGIC PATHOLOGIES OF THE LOCOMOTOR APPARATUS

– BIO-SCAFFOLD PROPERTIES OF COLLAGEN AND ITS CLINICAL USE

RIASSUNTO

Con il progredire dell'età, per sedentarietà, attività fisica intensa o sportiva inadeguata, alterazioni posturali, squilibri alimentari, alterazioni dell'Asse PNEI, il tessuto connettivo e il collagene in particolare (vera e propria proteina-tessuto) si degradano progressivamente e risultano inadeguati ad assolvere le specifiche funzioni.
– Poter disporre nella prassi di *Medical Device* (MD) specifici (distrettuali e tissutali) iniettabili che rimpiazzino il *down* collagenico sempre presente nelle malattie infiammatorie e/o degenerative dell'Apparato locomotore e di altre strutture anatomiche di origine mesodermica, di facile applicazione, naturali, privi di effetti collaterali negativi, associabili a terapie omotossicologiche, PRM (Medicina Fisiologica di Regolazione) o allopatiche in corso o previste e/o ad eventuali terapie fisiche, consente un innovativo e raffinato strumento di prevenzione e di terapia del processo di invecchiamento delle strutture intra-articolari, periarticolari e dei tessuti mesodermici di sostegno.
La non invasività delle infiltrazioni con i Guna MD, primi del genere che abbiano evidenziato risultati terapeutici di qualità in 7 studi clinici controllati (Dossier di Registrazione c/o l'Istituto Superiore di Sanità), unitamente ad altre caratteristiche quali efficacia, tollerabilità, assenza di reazioni allergiche ed origine naturale, fa di questi uno strumento prezioso nella pratica clinica specialistica e non nel miglioramento della qualità di vita di pazienti che potrebbero – altrimenti – peggiorare o ulteriormente cronicizzare.

PAROLE CHIAVE

COLLAGENE, SOSTANZA ANCILLARE, MEDICAL DEVICE, GUNA MEDICAL DEVICE, DOLORE, PATOLOGIE OSTEO-ARTRO-MIOFASCIALI

SUMMARY: Connective tissue and collagen in particular – a real protein-tissue – progressively degrade and reveal to be inadequate to perform the functions they are to accomplish in each organism. This is due to ageing, sedentarity, intense physical activity or inadequate sports activity, postural alteration, alimentary disequilibrium, and PNEI-axis alteration.

– Specific injectable *Medical Devices* (MD) (both distrectual and tissular) represent a new and refined tool in prevention and therapy to treat the ageing of articular structures, as well as periarticular ones and those concerning mesodermic supporting tissues. These MDs replace the lack of collagen, which is always recurrent in the inflammatory and/or degenerative diseases of the locomotor Apparatus and other anatomical structures of mesodermic origin; they are natural, free from negative side effects (excellent safety); they can be associated with homotoxicological therapies as well as allopathic ones that are being applied or that will be scheduled; moreover, they can be associated with physical therapies.
Non-invasiveness of injections using Guna MDs – which are the first to highlight quality therapeutic results in 7 controlled clinical trials [Registration *Dossier* c/o Istituto Superiore di Sanità (Italian Superior Health Institute)] – together with other characteristics such as effectiveness, tolerability, absence of allergic reactions and their natural origin make them a valuable tool in standard procedures (both in treatments by specialists or general practictioners) and in processes aimed at improving the patients' quality of life, which could otherwise worsen or become further chronic.

KEY WORDS: COLLAGEN, ANCILLARY SUBSTANCE, MEDICAL DEVICE, GUNA MEDICAL DEVICE, PAIN, OSTEO-ARTHRO-MYO-FASCIAL PATHOLOGIES

IL COLLAGENE – COME È FATTO, COSA FA

Il collagene è la proteina (proteina strutturale – tessuto; peso molecolare 300 KDa) più abbondante negli organismi dei Mammiferi, rappresentando ca. il 5-6% del peso corporeo di un uomo adulto (Van der Rest *et* Al., 1991); un terzo (Trentham *et* Al., 1977) o un quarto (Lynsenmeyer, 1991) di tutta la massa proteica degli animali superiori è collagene, dalle ossa ai tendini, dalle cap-

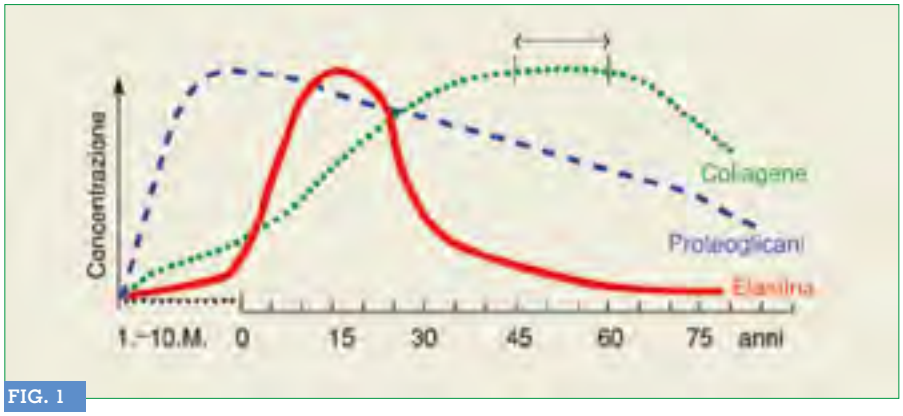

FIG. 1

***Curva della vita* delle macromolecole più importanti della matrice extracellulare** (*in* Heine, 2009).

sule articolari ai muscoli, dai legamenti alle fasce, dai denti alle sierose, dalla cute alla matrice extracellulare (ECM).
– Si ipotizza che il gene ancestrale deputato alla sintesi di collagene sia evoluto nella forma attuale per successive mutazioni a partire da un'unica unità di sole 54 coppie di basi.
Attualmente il gene per il collagene α 2 è di ca. 38.000 coppie di basi.

– La differenza generale tra **proteine funzionali**, che intervengono nei processi biochimici, enzimatici, immunitari, recettoriali di membrana e/o transmembrana e **proteine strutturali**, che contribuiscono all'*impalcatura* degli organismi superiori (tessuto connettivo *sensu lato*, e – più specificatamente – tessuto fibroso), non è definita e cruciale nel collagene.
Il collagene VI, ad es., gioca un ruolo essenziale anche nei processi di adesione, replicazione e sopravvivenza cellulare attraverso le interazioni *(cross-talk)* con le *integrine* e/o altri recettori transmembrana (Pfaff *et* Al., 1993; Jan *et* Al., 2004), evidenziando entrambe le funzioni: l'assenza genetica del collagene VI provoca gravi alterazioni morfo-funzionali delle fibre muscolari ed apoptosi, agendo direttamente sul mitocondrio (Rizzuto, 2003) per assenza di regolarizzazione del poro di transizione (di permeabilità) (ultimo *Aut. cit.*).
– La **"salute" del collagene** è – in ultima analisi – la **salute dell'individuo**: nell'uomo, il picco di biosintesi collagenica avviene dal 45° al 60° anno di età (*in* Heine, 2009): da questo momento si assiste a rapidissima caduta, unitamente a quella di elastina e di proteoglicani (*in* Milani, 2004 *a*) (FIG. 1).
La ECM non sufficientemente o rapidamente rinnovabile porta a difficoltà interpretative e/o operative della "sezione di transito" (Pischinger, 1983) con accumulo di tossine, che dovrebbero essere veicolate dalle cellule ai microvasi linfatici e conseguenti ripercussioni sulla ossigenazione, nutrizione ed idratazione dei tessuti: fragilità e sclerosi sono i *prodromi silenziosi* della degenerazione e della possibile dedifferenziazione tissutale (evoluzione della patologia *sensu* Reckeweg).

L'unità-base del collagene è il **tropo-collagene** (FIG. 2), glicoproteina formata dall'intreccio di tre catene polipeptidiche sinistrorse portatrici di molecole di *glucosio* e *galattosio*, fissate **solo** sulla molecola dell'aminoacido Idrossilisina (Hyl), uno degli unici quattro aminoacidi costituenti il tropo-collagene con Glicina (Gly), Prolina (Pro) e 4-Idrossiprolina (Hyp).

Il tropo-collagene presenta alcune interessanti "anomalie" strutturali rispetto ad altre proteine.
– Nella molecola:
1) ogni tripletta di aminoacidi inizia sempre con Glicina (**Gly**-A-B);
2) la sequenza di aminoacidi è spesso rappresentata dalla tripletta Gly-Pro-Hyp;
3) tali triplette non si riscontrano abitualmente in altre proteine e sono da considerarsi uniche e speciali;
4) la Pro determina la "piegatura", il "cambio di direzione" lungo l'asse della catena proteica; per questo, è praticamente assente nelle proteine globulari;
5) molti residui di Hyp possiedono 2 residui zuccherini.
   Il collagene è – dunque – una glicoproteina (*tanta* proteina-*poco* zucchero) e non un proteoglicano (PG) (*tanto* zucchero-*poca* proteina);
   lo sbilanciamento del rapporto zuccheri/proteina del collagene equilibra quello dei PGs.
6) periodicità assile (testo, *vedi dopo;* FIG. 6), vera e propria "metameria" visibile solo al microscopio elettronico.

Proprio queste "anomalie" sono i garanti della perfetta *tenuta* e funzione della molecola: quando le tre catene polipeptidiche sono intrecciate in tripla elica stretta, stabilizzate tra aminoacidi idrossilati (legami crociati) da legami deboli H^+, conferiscono al collagene 2 caratteristiche sostanziali e peculiari: la **robustezza** strutturale e la **rigidità** organolettica. La configurazione spaziale del tropo-collagene è quella di una treccia cilindrica formata da tre *cordoni* avvolti ad elica. Ciò conferisce grandissima **resistenza** e **flessibilità** alla molecola: per spezzare una fibra collagene di 1 mm Ø è necessario applicare all'estremità un peso di 11 kg.
– Si ricordi che il legame H^+ (ponte Idrogeno) è di tipo debole, non covalente: è il numero che fa la forza, come nella *fibroina*, la proteina strutturale della seta.
La idrossilazione della Pro ad Hyp e la idrossilazione della Lys ad Hyl avvengono grazie al cofattore ac. ascorbico (vit. C) ed al co-substrato ac. α-ketoglucarico, uno degli acidi tricarbossilici del Ciclo di Krebs.
La carenza di uno di questi *booster* metabolici si riflette sulle gravi alterazioni del connettivo che si palesano clinicamente, rispettivamente come scorbuto e cachessia neoplastica.
La mancata idrossilazione a Hyp e a Hyl porta alla formazione di collagene non strutturalmente adeguato alla funzioni. Secondo il tipo di collagene co-

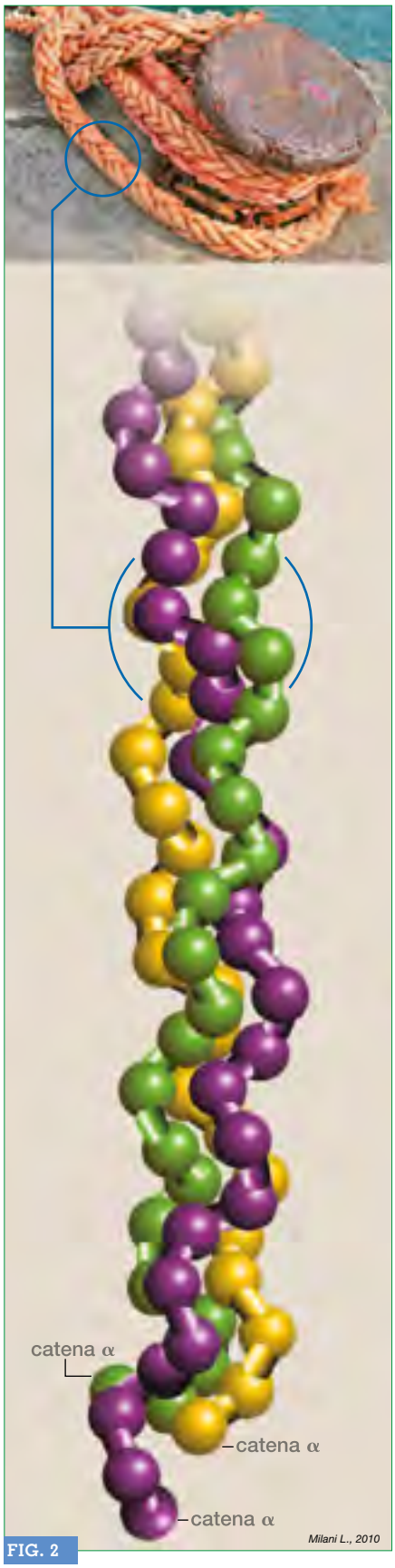

FIG. 2

La tripla elica (tre catene α) del tropo-collagene, *unità base* del collagene maturo.
– La molecola è stabilizzata dalla presenza, nelle catene α, di aminoacidi idrossilati i cui reciproci legami H^+ le conferiscono robustezza e rigidità.

TAB. 1

ALCUNE DELLE PIÙ IMPORTANTI E PIÙ FREQUENTI COLLAGENOPATIE ACQUISITE

- POLIARTRITE CRONICA PRIMARIA (ARTRITE REUMATOIDE)
- SINDROME DI STILL
- SINDROME DI FELTY
- SPONDILITE ANCHILOPOIETICA (MORBO DI STRÜMPEL-BECHTEREW-MARIE)
- SINDROME DI REITER
- SCLERODERMIA
- LES
- DERMATOMIOSITE
- POLIMIOSITE
- PANARTERITE DI KUSSMAUL
- ARTERITE TEMPORALE DI HORTON
- PORPORA DI MOSKOWITZ
- SINDROME DI GOODPASTURE
- SINDROME DI *MOYA-MOYA*
- SINDROME DI TAKAYASU
- SINDROME DI SHARP (mista del connettivo)

Milani L., 2010

involto si determinano i gravi quadri genetici di *Osteogenesis imperfecta*, miopatia di Bethlem, distrofia muscolare scleroatonica di Ulrich, miopatie mitocondriali, solo per citare qualche esempio di come la "vecchia" teoria di Garrod (1902) *"un gene – un enzima"* sia drammaticamente vera ed attuale.

▶ Si ritiene che anche le collagenopatie acquisite trovino nella imperfetta sintesi ed utilizzo del collagene la propria patogenesi (TAB. 1).

– Per inciso, si ricorda che solo la Lys, precursore della 5-Hyl del tropo-collagene, è **aminoacido essenziale**, che deve necessariamente essere assunto attraverso l'alimentazione e/o la supplementazione.

– La biosintesi di collagene è operata da differenti linee cellulari (fibroblasti nel connettivo fibrillare lasso e fibroso, osteoblasti nell'osso, condroblasti nella cartilagine, etc.).

Dopo il concatenamento degli ami-

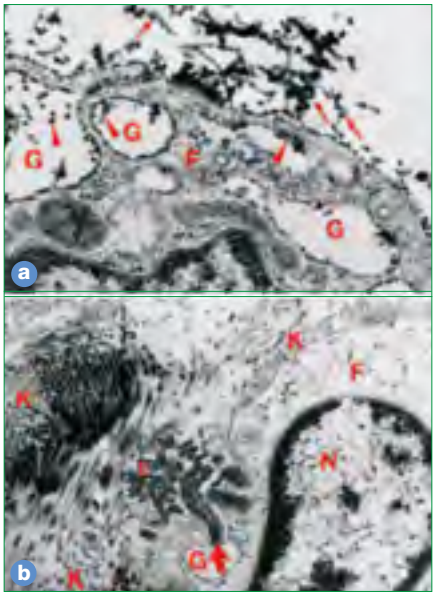

FIG. 3

Sintesi ed intreccio extracellulare *(cross link)* **di collagene ed elastina;**
F = Fibroblasto; G = Golgi (vescicole di)**;**
K = Collagene; E = Elastina; N = Nucleo cellulare.
a Dopo la liberazione ed il *taglio* dei telopeptidi, si formano molecole di tropo-collagene (→) che si aggregano alle fibrille di collagene (2.400X)**;**
b Liberazione di precursori dell'elastina (tropo-elastina) da una vescicola di Golgi e neosintesi di elastina (→) (2.400X)**.**

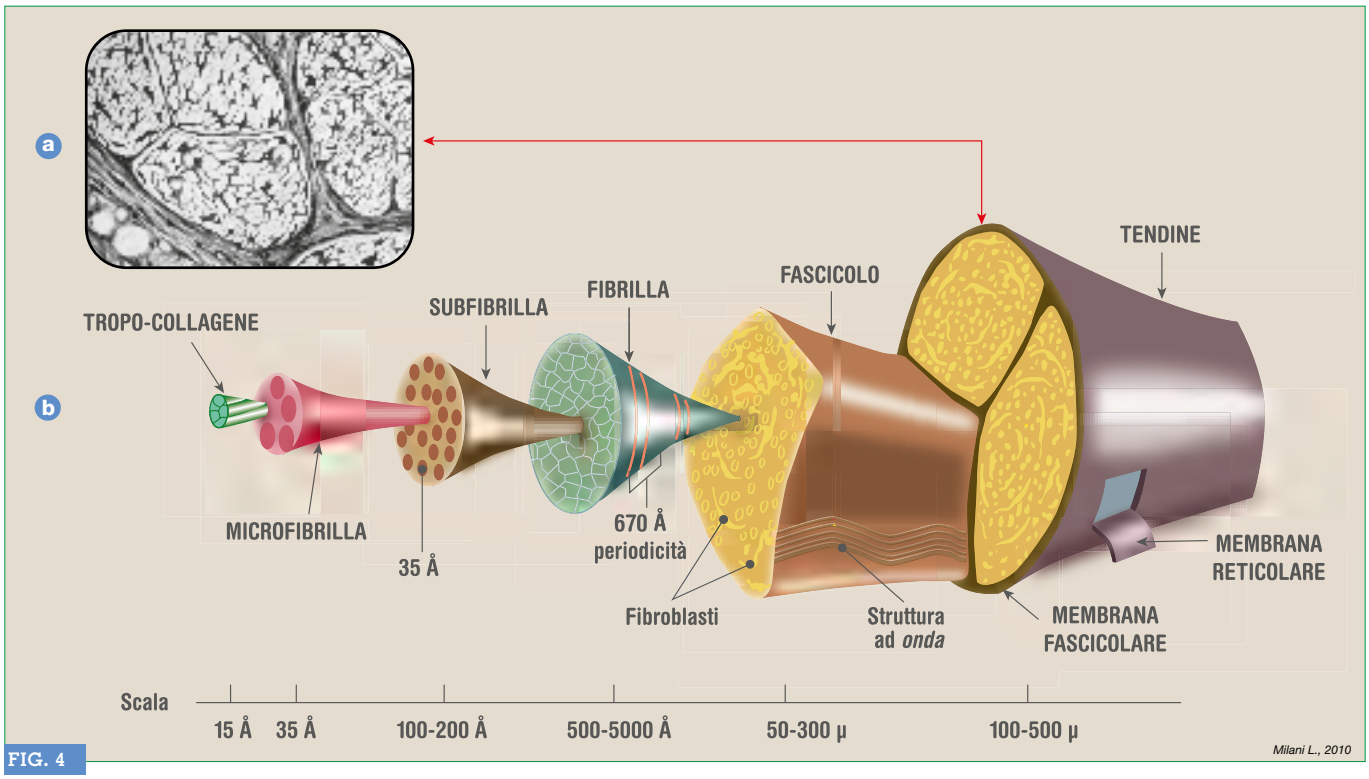

FIG. 4

a Tendine in sezione trasversa [ingrandimento 350X (Chèvremont)]**. Le fibre collagene sono raggruppate in fasci sepimentati di vario ordine.**
b Struttura gerarchica del tendine sec. Kastelic *et* Al., 1978 (ricomposta; modificata dall'autore secondo *update* bibliografico)**.**

noacidi e la formazione intracellulare di **procollagene globulare**, questo viene secreto all'esterno attraverso le vescicole di trasporto dell'Apparato di Golgi (Olsen, 1983) (FIG. 3); qui, grazie all'amputazione dei 2 telomeri (uno N-terminale, l'altro C-terminale), il procollagene si trasforma in **protocollagene**; non appena il protocollagene si è formato, questo opera un *feed-back* negativo sulla cellula collageno-genetica, inibendo l'ulteriore sintesi.

– Le microfibrille di procollagene sono - quindi - polimerizzate **al di fuori** della cellula collageno-genetica.

Le singole porzioni di protocollagene vengono affastellate le une alle altre, grazie alla Lisil-ossidasi, linearmente ed in filiere parallele per costituire – in progressione – una microfibrilla, una subfibrilla ed una **fibrilla collagene** (FIG. 4). Più fibrille collagene giustapposte costituiscono una **fibra collagene**.

– Si ritiene che il processo avvenga, almeno in parte, anche per *via autocatalitica* (Prockop, 2004; Cisneros *et* Al., 2006).

La biologia – in certi rari momenti – *bypassa* il rigido determinismo genetico ed il più elastico possibilismo epigenetico, presentando grande adattabilità per autocatalisi (Lima de Faria, 2003), il che indebolisce non poco la pura teoria evoluzionistica Darwiniana e Neo-Darwiniana (*in* Milani, 2009).

– Le fibrille presentano una periodicità: evidenziano lungo il proprio decorso piccole unità strutturali che si ripetono ogni 670 Amstrong [FIGG. 5 (1, 2), 6].

La ragione, a lungo cercata, di tale periodicità (vero e proprio modulo strutturale) è semplice: poiché sia le fibrille, sia le fibre collagene sono molto più lunghe del Ø *max* delle cellule che le sintetizzano, le molecole fondamentali del collagene devono essere tanto piccole da poter essere secrete e – successivamente – polimerizzate.

Ora, se una fibra di tropo-collagene è lunga 2.800 Amstrong, come giustificare una periodicità assile di 670 Amstrong? Questo è possibile **solo se** le fibrille sottostanti a quelle considerate sono *sfasate* di ¼ rispetto a quelle soprastanti (modello di Hodge *and* Petruska, 1964) e **se** esse non si mettono in rapporto per le estremità, bensì si dispongono in modo che vi sia ½ periodo interposto tra le proprie estremità (1 segmento scuro + 1 segmento chiaro = 1 periodo).

Ciascuna molecola di tropo-collagene si estende in 5 segmenti chiari intervallati da 4 scuri. Molto recentemente, grazie all'uso della *Conventional Amplitude Modulation (AC Imaging)*, sono stati proposti modelli strutturali diversi da quello comunemente riconosciuto dalla comunità scientifica (Bozel *et* Al., 2007), anche se non è stato ancora definito un nuovo modello molecolare convincente (Jiang *et* Al., 2009).

▶ Tale disposizione delle fibrille nella formazione delle fibre collagene, garantisce alla struttura una grande robustezza in termini di

– **RESISTENZA**
– **INESTENSIBILITÀ**
– **INCOMPRIMIBILITÀ**

ma anche di

– **PLASTICITÀ**
– **FLESSIBILITÀ**
– **RESISTENZA AL CARICO**
– **RESISTENZA ALLA TORSIONE**.

Queste caratteristiche fanno del collagene una "struttura" estremamente versatile che la Natura ha selezionato in centinaia di milioni di anni e confermato come il miglior mezzo per adempiere le proprie, tante funzioni.
Oltre a queste caratteristiche, il collagene è struttura *condicio sine qua non* l'attivazione dei processi riparativi di tutti i tessuti corporei.
– Prima di concludere questa parte, segnalo una caratteristica ulteriore, poco conosciuta, straordinaria del collagene: la sua **piezoelettricità**, carica elettrica generata dalla pressione, trazione, torsione (Athenstedt, 1974).
Grazie alla struttura elicoidale, il collagene, vero e proprio *dipolo elettrico*, può **oscillare**, guidando la crescita e l'orientamento delle neofibrille.
Da questo punto di vista, si attribuisce una particolare attività elettromagnetica alle vaste trabecolature connettivali che si trovano tra le grandi catene muscolari ed i loro tendini di origine e di innesto.
Heine (2009), riprendendo i lavori di Bergsmann *and* Bergsmann (1997), ipotizza che le grandi trabecole connettivali abbiano evidente corrispondenza con il decorso di alcuni Meridiani cinesi.
– In ogni caso, queste si reperiscono più frequentemente tra gruppi muscolari antagonisti (Milani, 2004 *b*), il che prospetta la possibilità concreta e logica di intervenire terapeuticamente con **iniezioni di collagene** anche in questi/e punti/zonidi/aree per patologie osteo-artro-mio-fasciali distrettuali.



FIG. 5

1: Zuccheri legati al collagene (colorazione rosso rutenio)**. Correlazione dello zucchero** (precipitazioni nere) **alla periodicità delle fibrille collagene** (ME 112.000X)**;**
2: Sezione di fibrilla collagene (ME 240.000X)**. Un ciclo di 67 nm** (670 A) **si forma sulla base di molecole di collagene ogni volta *slittate* di ¼ della propria lunghezza.**
a Questo posizionamento di mattoni risponde bene alle sollecitazioni pressorie dall'alto, meno a quelle tangenziali.
b Questo posizionamento di mattoni risponde bene sia alla pressione dall'alto, sia alle forze tangenziali: in questa disposizione si rileva *sfasamento* di molti mattoni rispetto a quelli soprastanti di ca. ¼ della lunghezza del singolo elemento (autore, 2010)**.**

I SISTEMI DI STABILIZZAZIONE ARTICOLARE – IL REGNO DEL COLLAGENE

La contenzione – stabilizzazione di ogni articolazione deve asservire a 2 principi apparentemente opposti: la **fissazione** e la **mobilità** articolare.
– Vedremo in seguito come le alterazioni anatomiche che provocano variazioni di una o entrambe queste funzioni, determinano disfunzioni e patologie dell'Apparato muscolo scheletrico, con conseguente deficit motorio.

I sistemi si stabilizzazione sono rappresentati da strutture che, in vario grado, cooperano all'ottimale articolarità.

1 – COMPARTO EXTRA-ARTICOLARE (FIG. 7)

– LEGAMENTI
Dispositivi intra- (solo grosse articolazioni) ed extra-articolari costituiti da una sistemazione parallela di fasci collagene. Esaminando in quali condizioni i legamenti vengono messi in tensione-trazione, si determina facilmente la loro ragione di vincolo dell'arresto o blocco del movimento.

– CAPSULA ARTICOLARE
Dispositivo di copertura-protezione e rinforzo dell'articolazione, si fissa in prossimità della stessa sui due elementi ossi contigui. Nelle articolazioni più piccole, la linea di intersezione è localizzata lungo il bordo della cartilagine articolare. La capsula articolare è formata da fasci intrecciati fitti e ravvicinati di collagene, zone di connettivo fi-



FIG. 6

Ultrastruttura del collagene. Fibrilla di collagene nativo tipo I (immagini AFM)**.**
– Le misurazioni ultrastrutturali più recenti evidenziano un periodo di 67 nm (670A) **e non di 64 nm, come in precedenza riportato da A.A. e, frequentemente, ancora in letteratura scientifica e nei *textbook* medici.**
– Il collagene evidenzia chiara e definita struttura "metamerica", con un modulo-base semplice o elementare ripetuto.

brillare meno denso e lobuli adiposi.
– I fascetti collagene che formano la capsula non sono mai diretti secondo la distanza minima tra i due capi articolari, ma si dispongono obliquamente secondo traiettorie intrecciate, formando – così – un *manicotto* molto resistente e relativamente rigido.

– TENDINI
I lunghi tendini che passano da un settore all'altro dell'Apparato locomotore sono dotati di dispositivi di contenzione che li mantengono a contatto con i piani ossei nel passaggio dei giunti di movimento. I tendini sono rinforzati e protetti da guaine mucose, a volte per tutto il tratto di scorrimento.
Tra tendine e guaina è presente un liquido lubrificante, simile a quello sinoviale, che facilita lo scorrimento tendineo.

– MUSCOLI
Anche il muscolo coopera alla "tenuta articolare" con le/i proprie/i fascia superficiale di rivestimento (aponevrosi di rivestimento), fascia profonda, piano connettivale di separazione che talora riveste il carattere di lamina individualizzata, e setti intermuscolari.
Se il ruolo di *contenzione* del/i muscolo/i è/sono carente/i, la capsula ed i legamenti sguarniti assicurano esclusivamente la propria funzione: la loro solidità si pone al di sotto della soglia di sforzo, esponendo l'articolazione a rischi non sostenibili.
– Molti casi di lieve-media gravità di displasia dell'anca possono venir ben controllati ipertrofizzando la muscolatura distrettuale con esercizi fisici *ad hoc* ed integrazione alimentare finalizzata con Son Formula *(osservazioni personali)*.
Anche dopo molti anni il quadro Rx presenta solo minime alterazioni endoarticolari, ben compatibili con una normale motricità e qualità di vita.

FIG. 7

Apparato di contenzione extra-articolare.
– Quattro strutture di rinforzo (1, 2, 3, 4) **sovrapposte cooperano alla buona tenuta articolare, garantendo articolarità coassiale o secondo piani di escursione fisiologica.**

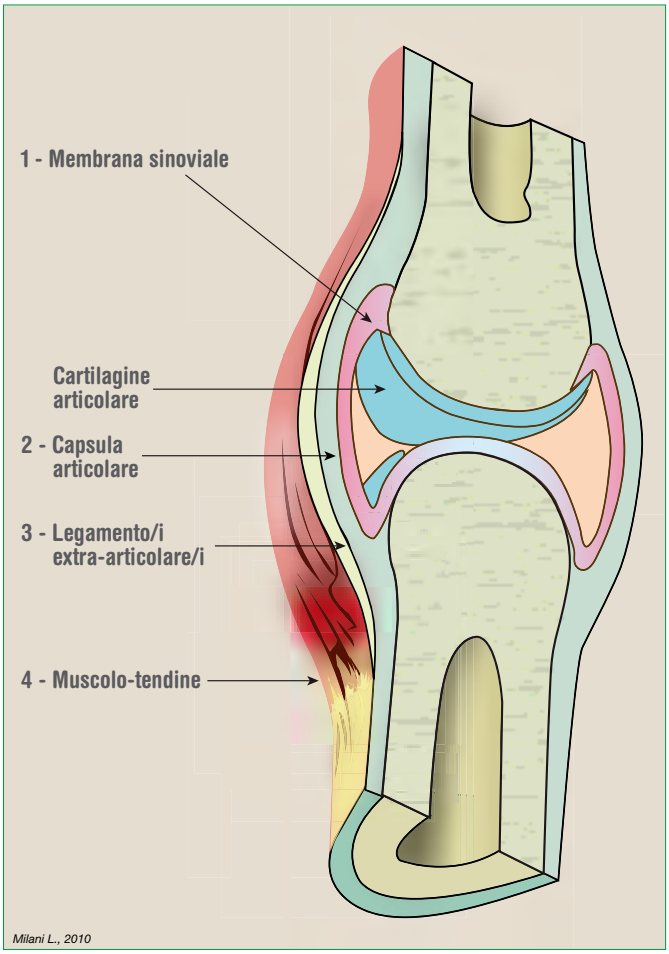

2 – COMPARTO INTRA-ARTICOLARE

– LEGAMENTI
Intra-articolari delle grandi articolazioni (FIG. 8).

– CARTILAGINE ARTICOLARE
Si devono al grande anatomico italiano R. Amprino (Istituto Anatomico dell'Università di Torino) i primi studi sul *significato meccanico* delle fibrille collagene della cartilagine ialina dell'uomo (Amprino, 1938).
Le fibrille collagene sono disposte in fasci verticali nelle liste della sostanza fondamentale dello strato profondo; costituiscono fasci tangenziali nello strato superficiale.
Nell'insieme le arcate fibrillari formano una struttura ad *arco romanico* (FIG. 9), soluzione architettonica ottimale per ben sopportare la pressione dall'alto e le forze tangenziali esercitate durante il movimento articolare.

Tutte le strutture extra- ed intra-articolari sono costituite fondamentalmente da collagene.

– Le alterazioni genetico-metaboliche (rare), meccaniche (microtraumi ripetuti, traumatismi), alterazioni di postura, età *(crono-ageing)*, collagenopatie acquisite, patologie infiammatorie croniche e neoplasie **compromettono l'integrità delle fibre collagene** e – conseguentemente – dei comparti di sostegno e funzione meccanica dell'intero organismo. Gli studi di Ozaki *et* Al. (1988) e di Riley *et* Al. (1994) dimostrano – in reperti autoptici – come le alterazioni nella composizione del collagene siano imponenti nella tendinite della cuffia dei rotatori e che l'organismo avvii neosintesi collagenica nel tentativo di rimodellamento dei micro-danneggiamenti e di riparazione dei tendini interessati, anche in individui anziani.
Le fotografie al microscopio elettronico *in* Provenzano *et* Al. (2001) sulla ultrastruttura del processo di riparazione delle lesioni del legamento collaterale mediale del ginocchio, sono molto esaustive in tal senso (FIG. 10).

– Gronemann *et* Al. (2004) dimostrano che i pazienti fibromialgici presentano anche nei punti non *tender* (non *trigger*) livelli più bassi di Hyp rispetto ai controlli sani ed – in generale – una più bassa concentrazione totale degli aminoacidi del collagene e solo di questi.
La quantità di proteine totali e di miosina rientrano nei limiti di norma.
La microscopia elettronica evidenzia fibrille muscolari atrofiche **solo** nei casi fibromialgici.

Gli *Aut. cit.* concludono che i pazienti fibromialgici dispongano di collagene significativamente ridotto nei muscoli e che questo potrebbe abbassare la soglia per i microtraumi muscolari (FIG. 11).
I risultati di questi studi confermano quelli di Yunus *et* Al. (1986), di Savolainen *et* Al. (1987) e di Mackey *et* Al. (2002).
– Xu *and* Shen (2007) dimostrano come la somministrazione *per os* di collagene riduca la degenerazione della cartilagine articolare ed i livelli di MMP-13, MMP-9 e catepsina K intracartilaginei.

Lo studio di Handson *and* Teller (2010) conferma quelli di Garcia *et* Al. (1999) e di Xu *and* Shen (2007).
– Gli effetti della somministrazione di collagene (diversa derivazione) in prevenzione e terapia, sono evidenziati in TAB. 2 (autore, 2010).

La pubblicazione di Trentham *et* Al. (1993) riporta i buoni risultati della somministrazione di collagene sui segni e sintomi dell'artrite reumatoide attiva in uno studio randomizzato, doppio cieco *vs* placebo su un numero elevato di casi (4 remissioni complete della malattia), così come quella più recente di Bagchi (2002) nelle patologie artritiche non reumatoidi.

L'uso dei nanocomposti di idrossiapatite-collagene (impianto) ha prodotto risultati interessanti nelle patologie gravemente deformanti il rachide cervicale (Itoh *et* Al., 2004); la metodica è – tuttavia – molto indaginosa e prevede interventi di fissaggio e rimozione (scarsa praticità).

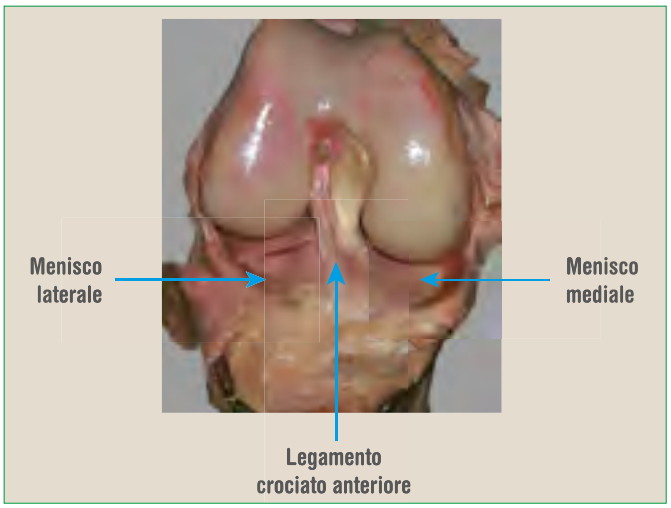

FIG. 8

Articolazione del ginocchio.
– Strutture intra-articolari; il legamento crociato posteriore non è visibile, la sinovia è stata rimossa.

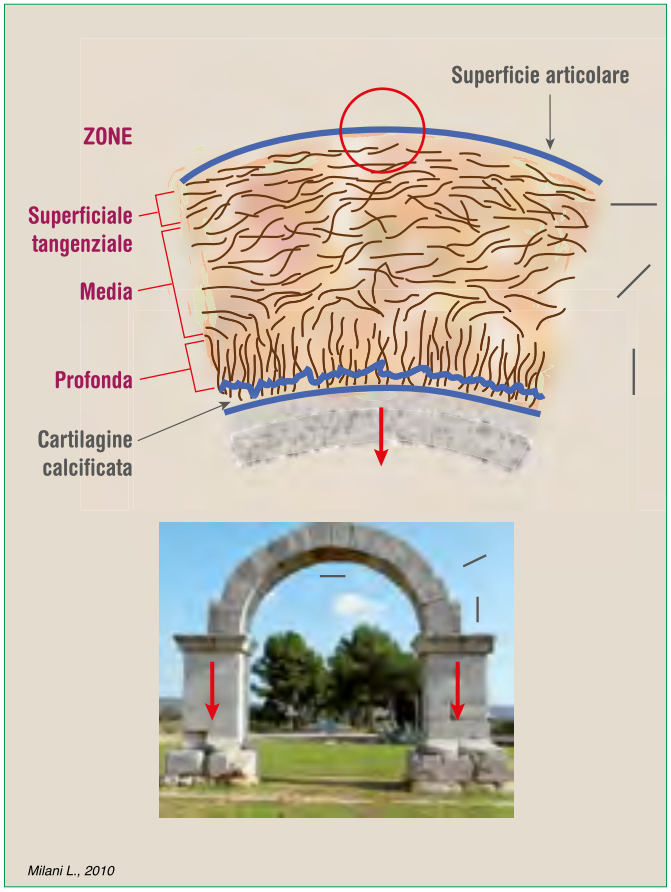

FIG. 9

a Schematizzazione delle 3 diverse direzioni (superficiale, media, profonda) delle fibre collagene nel contesto della cartilagine articolare.
b Equivalenze strutturali tra le direzioni delle fibre collagene della cartilagine articolare ed il posizionamento dei blocchi di pietra per l'edificazione di un arco romanico (autore, 2010)**.**
– La *pietra di volta* dell'arco trova il proprio corrispettivo biologico nella minor lunghezza e maggior addensamento delle fibre collagene nella zona di massima curvatura della cartilagine (cerchio rosso)**.**

I GUNA *MEDICAL DEVICE* NEL TRATTAMENTO INIETTIVO DELLE PATOLOGIE ALGICHE-DISFUNZIONALI OSTEO-ARTRO-MIO FASCIALI

Un nuovo approccio sostanziale e raffinato alle patologie algiche-disfunzionali dell'Apparato di sostegno ed alle funzioni motorie correlate è offerto dall'utilizzo, nella pratica ambulatoriale e nelle strutture specialistiche, dei **Guna *Medical Device***.

I **13 Guna *Medical Device* (MD)** – presentati ed illustrati per la prima volta in questa sede – **contengono collagene e sostanze *ancillari* di origine naturale** (TAB. 3).
Queste consentono un più efficace e specifico posizionamento *in loco* del collagene con la funzione di veicolazione e di stabilizzazione.
▶ Di questi 13, **8** sono specifici distrettuali per i singoli comparti anatomici scheletrici e loro patologie [**MD-NECK** (Cervicale); **MD-THORACIC** (Toracico); **MD-LUMBAR** (Lombare); **MD-SHOULDER** (Spalla); **MD-HIP** (Anca); **MD-KNEE** (Ginocchio); **MD-SMALL JOINTS** (Piccole articolazioni); **MD-POLY** (Pluri-articolarità)]; **1** specifico distrettuale per l'elemento nervino ischiatico (sciatico) [**MD-ISCHIAL**], ed altri **4** specifici tissutali per le patologie dei tessuti somatici di derivazione prevalentemente mesodermica [**MD-MUSCLE** (Muscolo); **MD-NEURAL** (Nervo); **MD-MATRIX** (Matrice Extra Cellulare); **MD-TISSUE** (Tessuti molli)] (TAB. 3; FIG. 12).

Tutti i 13 Guna MD contengono, oltre all'eccipiente veicolante *(ancillare)*, collagene di origine suina.
– I tessuti di suino hanno mediamente un contenuto di collagene **molto elevato** (Glicina = 22,8%; Prolina = 13,8%; Idrossi-Prolina = 13%).
Il contenuto medio degli altri aminoacidi è solo del 3% (*max* Ac. glutammico = 9,5%; *min* Tirosina = 0,4%): il **50%** è - quindi - costituito da collagene.

Grazie al particolare processo di filtrazione tangenziale, sterilizzazione e controllo del peso molecolare, si ottiene un prodotto puro (senza contaminanti) e con caratteristiche chimico-fisiche standardizzate per la buona sicurezza clinica.
Lo scopo dell'introduzione *in loco* di questo biomateriale "dove serve" è **strutturale**: rimpiazzare, rinforzare, strutturare e proteggere (barriera di adesione) cartilagini, tendini, legamenti, capsule articolari, etc. migliorando l'assetto delle fibre collagene e – conseguentemente – di tutte le strutture anatomiche in cui esso è presente e fornire un supporto di tipo meccanico al distretto interessato.

– Una delle cause più importanti di dolore distrettuale articolare è la **lassità delle strutture intra- ed extra-articolari di stabilizzazione**; i sistemi di contenimento lassi determinano ipermobilità articolare, soprattutto in direzioni ed angolature non fisiologiche che, da un lato, usurano precocemente ed ulteriormente i sistemi di contenimento stessi, e, dall'altro, operano verso una progressiva degenerazione cartilaginea.

Il **supporto meccanico** fornito dal collagene rappresenta un'efficace impalcatura naturale di sostegno *(bio-scaffold)*.

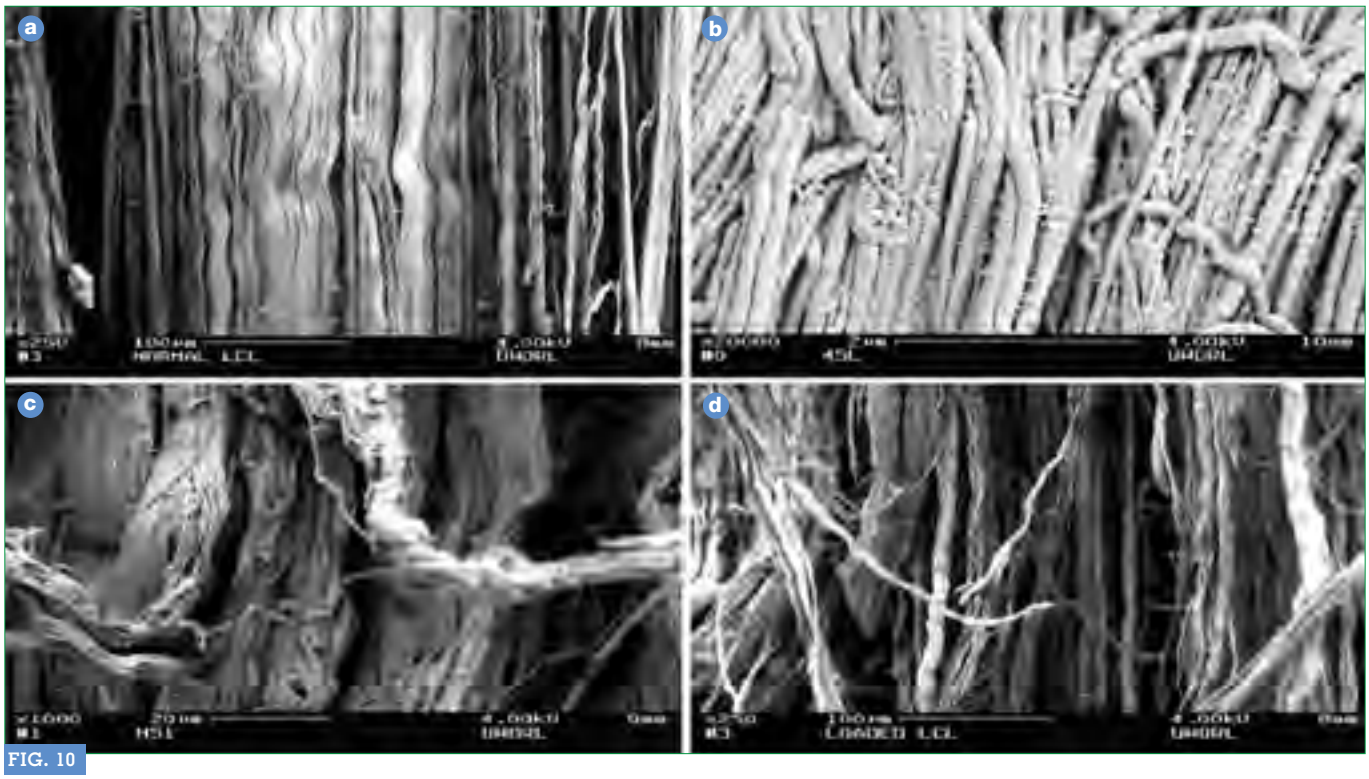

FIG. 10

Legamento collaterale mediale: a normale; b biforcazione-fusione delle fibrille collagene; c processo di cicatrizzazione; d danno microstrutturale da sovraccarico (non rottura)**.**

– Microfotografie *in* Provenzano P., Hurschler C., Vanderby R. Jr. – Connective Tissue Research, 42; 123-133; 2001.

L'infiltrazione di collagene e dei singoli eccipienti *ancillari*, perfettamente tollerata dal paziente e priva di effetti collaterali negativi, agisce nel rispetto della fisiologia, non inducendo micro-flogosi e conseguente successiva retrazione fibrotica, come nella Proloterapia, che si prefigge fondamentalmente lo stesso scopo: la stabilizzazione delle strutture periartricolari.

– Diversamente dalla Proloterapia, che non apporta alcun elemento strutturale, prima e/o dopo il trattamento con i Guna MD, è anche possibile effettuare terapia osteopatica, manipolativa o rieducativa.
– Inoltre i PGs della ECM cementanti le fibre collagene migliorano le proprietà visco-elastiche del liquido endoarticolare, effetto non contemplato dalla Proloterapia.

Gli elementi di sostegno articolare lassi ed ipermobili provocano stimolazione dei nocicettori locali, tensioni e sollecitazioni eccessive: il loro rinforzo non è solo **rigenerante**, bensì anche **antalgico**.

I Guna MD migliorano la mobilità articolare fisiologica, favorendo la distensione muscolare zonale, alleviando il dolore localizzato o provocato dal movimento articolare o da vizi posturali.

– I Guna MD si presentano in **fiale iniettabili da ml 2** per uso **sottocutaneo**, **intradermico**, **periarticolare, intrarticolare** e **intramuscolare** (muscoli zonali).

– I Guna MD possono venir utilizzati da soli, in varia associazione tra essi (massimo 2 fiale per ogni MD) secondo necessità specifiche del paziente, miscelati con farmaci omotossicologici iniettabili o a supporto di terapie iniettive convenzionali locali.

▶ La **sinergia** d'azione è particolarmente profonda con **Zeel T**, efficace soprattutto sulla struttura tissutale del comparto articolare interno (Weh *and* Fröschle, 1982; Orlandini *et* Al., 1996; Stancikova *et* Al.,1999; Jäggi *et* Al., 2004; Garcia-Mediabilla *et* Al., 2004) (i Guna MD agiscono prevalentemente sul comparto articolare esterno) e con **Arnica comp. -Heel** a franca azione antiflogistica (Enbergs, 1988; Lussignoli *et* Al., 1999; Heine *and* Andrä, 2002; Porozov *et* Al., 2004); i Guna MD hanno effetto sul movimento del segmento anatomico interessato e – più in generale – sulla qualità di vita del paziente.
– La prima meta-analisi selettiva dei *trial* clinici controllati nel dolore artro-miofasciale trattato con farmaci omotossicologici è stata effettuata da Milani *et* Al. (2009).
– Oltre a Zeel T e/o Arnica comp. -Heel, i Guna MD possono essere miscelati anche con **farmaci Compositum** e/o **-Homaccord dedicati** e/o **farmaci unitari -Injeel** (*vedi* Milani, 2009; Guerrini, 2010).
I Guna MD possono essere utilizzati anche quando il paziente sia in terapia



FIG. 11

Microfotografie (ME 3.000X) **di tessuto muscolare di un paziente fibromialgico** (Sn) **e controllo normale** (Dx)**.**
– Nel tessuto fibromialgico si osservano notevoli alterazioni della struttura collagenica (*moth-eaten* = mangiata dalle tarme)**.**

EFFETTI DELLA SOMMINISTRAZIONE DI COLLAGENE

PREVENZIONE	Autore/i – Ordine cronologico
1 **Inibizione della collagenasi**	Scutli, 1994 Walker, 1994 Wilson-Townsend, 1994 Kriegel, 1995
2 **Inibizione delle metalloproteinasi di matrice (MMPs)**	Lee *and* Langer, 1983 Lee, 1984 Moses, 1990 Moses, 1993
TERAPIA	
1 **Guarigione delle ferite**	Landsman *et* Al., 2009
2 **Riparazione della cartilagine articolare**	Stone *et* Al., 1997 Cook *et* Al., 2006
3 **Riparazione dei tendini** (patologie acute e croniche)	Karaoglu *et* Al., 2007 Perry *et* Al., 2009 Chen *et* Al., 2009
4 **Riparazione dei legamenti**	Niyibizi *et* Al., 2000 Musahl *et* Al., 2006 Woo *et* Al., 2006 Liang *et* Al., 2006 Liang *et* Al., 2008

Milani L., 2010

TAB. 2

TAB. 3

	GUNA Medical Device	COMPOSIZIONE
SPECIFICI DISTRETTUALI	**MD-NECK** (Cervicale)	Collagene + Silicio
	MD-THORACIC (Toracico)	Collagene + *Cimicifuga racemosa*
	MD-LUMBAR (Lombare)	Collagene + *Hamamelis virginiana*
	MD-SHOULDER (Spalla)	Collagene + *Iris versicolor*
	MD-HIP (Anca)	Collagene + Fosfato di Calcio
	MD-KNEE (Ginocchio)	Collagene + *Arnica montana*
	MD-SMALL JOINTS (Piccole articolazioni)	Collagene + *Viola odorata*
	MD-POLY (Pluri-articolarità)	Collagene + *Drosera rotundifolia*
	MD-ISCHIAL (Sciatico)	Collagene + *Rhododendron chrysanthum*
SPECIFICI TISSUTALI	**MD-MUSCLE** (Muscolo)	Collagene + *Hypericum perforatum*
	MD-NEURAL (Nervo)	Collagene + *Citrullus colocynthis*
	MD-MATRIX (Matrice Extra Cellulare)	Collagene + Ac. citrico, Nicotinamide
	MD-TISSUE (Tessuti molli)	Collagene + Ac. ascorbico, Gluconato di Magnesio, Piridossina cloridrato, Riboflavina, Tiamina cloridrato

con cortisonici, FANS e/o condroprotettori e non trovano controindicazioni – come già indicato – qualora il paziente, durante il trattamento, fosse sottoposto a cicli di terapia manipolativa o di altre terapie fisiche (agopuntura, elettroagopuntura, *shiatzu*, massofisiokinesiterapia), strumentali (magnetoterapia, ultrasuonoterapia, laserterapia, elettroterapia, etc.) o termiche.

PRINCIPALI INDICAZIONI DEI GUNA *MEDICAL DEVICE*

MD-NECK

- Cervicalgia secondaria a degenerazione cartilaginea dei segmenti del rachide cervicale (osteoartrosi cervicale) (in associazione con **MD-POLY**)
- Cervicalgia secondaria a *trigger point* muscolari (in associazione con **MD-MUSCLE**)
- Torcicollo (in associazione con **MD-MUSCLE** e **MD-NEURAL**)
- Cervicalgia muscolo-tensiva (in associazione con **MD-NEURAL** e **MD-MUSCLE**)
- Colpo di frusta (in associazione con **MD-NEURAL** e **MD-MUSCLE**)
- Cervicalgia da vizi posturali (in associazione con **MD-NEURAL** e **MD-MUSCLE**)
- Alterazioni dell'asse cervicale (sindrome delle faccette articolari) (in associazione con **MD-NEURAL**)
- Sindrome dei legamenti spinali cervicali (in associazione con **MD-NEURAL** e **MD-MATRIX**)
- Radicolonevriti cervicali (in associazione con **MD-NEURAL**).

MD-THORACIC

- Dorsalgie secondarie a disturbi degenerativi delle cartilagini dei segmenti del rachide dorsale (osteoartrosi dorsale) (in associazione con **MD-POLY**)
- Dorsalgie secondarie a scoliosi (in associazione con **MD-MUSCLE** e **MD-NEURAL**)
- Dorsalgie secondarie a *trigger point* dei muscoli dorsali (in associazione con **MD-MUSCLE**)
- Algie secondarie a osteofitosi della colonna dorsale (in associazione con **MD-NEURAL** e **MD-MATRIX**)
- Dorsalgie secondarie a osteoporosi (in associazione con **MD-NEURAL**, **MD-MUSCLE** e **MD-TISSUE**)
- Alterazioni dell'asse dorsale (sindrome delle faccette articolari costo-vertebrali) (in associazione con **MD-NEURAL** e **MD-MATRIX**)
- Sindrome dei legamenti spinali dorsali (in associazione con **MD-NEURAL**)
- Radicolo-nevriti dei nervi spinali dorsali (in associazione con **MD-NEURAL**).

MD-LUMBAR

- Lombalgia secondaria a degenerazione cartilaginea lombare (osteoartrosi lombare e lombo-sacrale)
- Osteofitosi dei segmenti della colonna lombare (in associazione con **MD-NEURAL** e **MD-MATRIX**)
- Lombalgia secondaria a *trigger point* muscolo-tendinei (in associazione con **MD-MUSCLE**)
- Lombalgia da vizi posturali (in associazione con **MD-NEURAL**, **MD-MUSCLE** e **MD-TISSUE**)
- Alterazioni meccaniche dell'asse lombare e lombosacrale (in associazione con **MD-NEURAL**)
- Sindrome dei legamenti spinali lombari e lombosacrali (in associazione con **MD-MATRIX**)
- Sindrome sacro-iliaca (in associazione con **MD-NEURAL**)
- Radicolo-nevriti dei nervi spinali lombari e lombosacrali (in associa-

zione con **MD-NEURAL** e **MD-ISCHIAL**).

MD-SHOULDER

- Periartrite scapolo-omerale (in associazione con **MD-POLY**)
- Sindrome della cuffia dei rotatori (in associazione con **MD-MUSCLE** e **MD-TISSUE**)
- Sindrome spalla-braccio (in associazione con **MD-NEURAL** e **MD-MUSCLE**)
- Spalla "ghiacciata" (*frozen-shoulder* della terminologia anglosassone) (in associazione con **MD-MUSCLE**)
- Spalla dolorosa secondaria a lussazione (terapia pre- e post-riduzione; in associazione con **MD-NEURAL**)
- Epicondilite (in associazione con **MD-NEURAL** e **MD-POLY**).

MD-HIP

- Coxartrosi
- Infiammazione della capsula articolare dell'anca (in associazione con **MD-MATRIX**)
- Coxartrite in artrite reumatoide (in associazione con **MD-POLY**)
- Coxalgia di origine muscolare (in associazione con **MD-MUSCLE**)
- Coxalgia di origine nervina (*burning hip* della terminologia anglosassone) (in associazione con **MD-NEURAL**)
- Coxalgia da allettamento prolungato (in associazione con **MD-MATRIX** e **MD-TISSUE**).

MD-KNEE

- Gonartrosi (in associazione con **MD-POLY**)
- Gonalgie secondarie ad artrite reumatoide o ad altre patologie autoimmuni (in associazione con **MD-POLY**)
- Artrosinovite acuta e cronica secondaria a traumatismo, artrosi e artrite reumatoide (in associazione con **MD-POLY**)
- Artrosinovite post-traumatica e post-chirurgica acuta e cronica
- Lesioni traumatiche dei legamenti crociati o collaterali del ginocchio
- Meniscopatia (in associazione con **MD-POLY**)
- Preparazione all'intervento chirurgico di meniscectomia (in associazione con **MD-MUSCLE**)
- Terapia di mantenimento dopo intervento chirurgico al ginocchio (in associazione con **MD-MUSCLE** e **MD-NEURAL**).

MD-SMALL JOINTS

- Osteoartrite delle dita della mano
- Rizoartrosi del pollice (malattia di Forestier)
- Artralgia da alluce valgo
- Sindrome del tunnel carpale (in associazione con **MD-NEURAL**)
- Malattia di De Quervain (in associazione con **MD-NEURAL**)
- Metatarsalgia semplice
- Metatarsalgia associata a neuroma di Morton (in associazione con **MD-NEURAL**)
- Artrite reumatoide della mano e del piede (in associazione con **MD-POLY**)
- Tendinopatia della mano e del piede secondaria ad immobilizzazione prolungata (in associazione con **MD-MATRIX**).

MD-ISCHIAL

- Sciatalgia
- Lombo-sciatalgia (in associazione con **MD-LUMBAR** e **MD-NEURAL**)
- Nevralgia lombare (in associazione con **MD-MUSCLE**)
- Sciatalgia dopo intervento di ernia discale L4-L5, L5-S1 (in associazione con **MD-NEURAL**)
- Neuroma di Morton (in associazione con **MD-NEURAL**).

MD-POLY

- Algie aspecifiche diffuse (in associazione con **MD-NECK** o **MD-THORACIC** o **MD-LUMBAR** e **MD-NEURAL**)
- Sindrome costo-sternale (in associazione con **MD-NEURAL**)
- Poliartrite cronica secondaria a malattie autoimmuni (es.: *Lupus erythematosus systemicus*) (se prevale la sintomatologia nevralgica: in associazione con **MD-NEURAL**; se prevale la sintomatologia muscolare: in associazione con **MD-MUSCLE**)
- Sindrome "delle ossa rotte" (se prevale la sintomatologia nevralgica: in associazione con **MD-NEURAL**; se prevale la sintomatologia muscolare: in associazione con **MD-MUSCLE**)
- Dolore articolare secondario a malattia virale (in associazione con **altri** Guna MD specifici distrettuali)
- Dolore articolare secondario a tumori (es. leucemia cronica, mieloma multiplo) (in associazione con **altri** Guna MD specifici distrettuali).

MD-MUSCLE

- Terapia del dolore miofasciale acuto, subacuto, cronico
- Trattamento dei *trigger point* (in associazione con **MD-NEURAL**)
- Trattamento delle aree di dolore riferito (in associazione con **MD-NEURAL**)
- Fibromialgia (in associazione con **MD-NEURAL** e **MD-MATRIX**)
- Dermatomiosite.

MD-NEURAL

- Nevralgia del nervo brachiale secondaria a sindrome da intrappolamento cervicale (in associazione con **MD-NECK**)
- Nevralgia intercostale persistente (in associazione con **MD-THORACIC**)
- Nevralgia posterpetica (in associazione con **MD-THORACIC** o **MD-LUMBAR**)
- Nevralgia facciale atipica (in associazione con **MD-NECK** e **MD-TISSUE**)
- Nevralgia del trigemino (in associazione con **MD-NECK** e **MD-MATRIX**)

FIG. 12

Sinopsi dei 13 Guna *Medical Device* iniettabili.



- Dolore dell'articolazione temporo-mandibolare (in associazione con **MD-NECK**)
- Radicolo-nevriti dei nervi spinali cervicali, dorsali, lombari, sacrali (rispettivamente in associazione con **MD-NECK**, **MD-THORACIC**, **MD-LUMBAR** e **MD-ISCHIAL**).

MD-MATRIX

MD-MATRIX può essere utilizzato da solo, oppure associato a tutti gli altri MD appartenenti alla stessa linea, al fine di creare un trattamento personalizzato in base al quadro clinico individuale.

▶ **MD-MATRIX può essere utilizzato anche nei pazienti che necessitino di trattamento topico anti-invecchiamento.**

MD-TISSUE

Anche MD-TISSUE può essere utilizzato da solo, oppure associato a tutti gli altri MD appartenenti alla stessa linea, secondo il quadro clinico individuale.

▶ **MD-TISSUE può essere utilizzato anche nei pazienti che necessitino di trattamento topico anti-invecchiamento.**

CONCLUSIONI

Con il progredire dell'età (Mays *et* Al., 1988), per sedentarietà, attività fisica intensa o sportiva inadeguata (Adam *et* Al., 1984), alterazioni posturali, squilibri alimentari, alterazioni dell'Asse PNEI, il tessuto connettivo e il collagene in particolare (vera e propria proteina-tessuto) si degradano progressivamente e risultano inadeguati ad assolvere le specifiche, molte funzioni.

– Poter disporre nella prassi di *Medical Device* iniettabili specifici (distrettuali e tissutali) che rimpiazzino il *down* collagenico sempre presente nelle malattie infiammatorie e/o degenerative dell'Apparato locomotore e di altre strutture di origine mesodermica, di facile applicazione, naturali, privi di effetti collaterali negativi, associabili a terapie omotossicologiche e/o PRM (Medicina Fisiologica di Regolazione) o allopatiche iniettive locali o sistemiche in corso o previste e/o ad eventuali terapie fisiche, consente **un innovativo e raffinato strumento di prevenzione e di terapia del processo di invecchiamento delle strutture intra-articolari, periarticolari e dei tessuti mesodermici viciniori di sostegno.**

– La non invasività delle infiltrazioni con i Guna MD, primi del genere che abbiano evidenziato risultati terapeutici di qualità in 7 studi clinici controllati (*Dossier* di Registrazione c/o l'Istituto Superiore di Sanità) unitamente ad altre caratteristiche quali efficacia, tollerabilità, assenza di reazioni allergiche ed origine naturale, fa di questi uno strumento unico e prezioso nella prassi specialistica e non nel miglioramento della qualità di vita di pazienti che sarebbero destinati – altrimenti – a peggiorare o cronicizzare. ■

Bibliografia

incluse le voci riportate nelle Figure e nelle Tabelle

1. Adam M. *et* Al. – Degenerated *annulus fibrosus* of the intervertebral disc contains collagen type II. Ann Rheum Dis, **1984** Apr; 43(2): 258-263.
2. Amprino R. – Studi sul significato meccanico delle fibrille collagene della cartilagine jalina dell'uomo. Ricerche descrittive e sperimentali in individui di varia età. Eingenangen Ann. 15 Sept., **1938**.
3. Athenstedt H. – Pyroelectric and piezoelectric properties of vertebrates. Ann NY Acad Sci., **1974**; 238: 68-110.
4. Bagchi D. – Effects of orally administrated undenaturated type II collagen against arthritic inflammatory diseases. A mechanicistic exploration. Int. J. of Clin. Pharmachol. Research, **2002**, Vol 22, 3-4; 101-10.
5. Bergsmann O., Bergsmann R. – Projektionsymptome - Reflektorische Krankheitszeichen als Grundlage für holostische Diagnose und Therapie. 2 Aufl. Wien: Facultas; **1997**.
6. Bozel L.*et* Al. – Collagen fibrils: nanoscale ropes. Biophys. J. 9,7; **2007**.
7. Burgeson R.E. *et* Al. – Collagen types. Molecular structure and tissue distribution. Clin. Anthrop Relat Res., **1992** Sept; (282): 250-272.
8. Chen J.M. *et* Al. – Autologous tenocyte therapy using porcine derived bioscaffolds for massive rotator cuff defect in rabbit. Journal of Bone and Joint Surgery. British Volume, Vol 91-8, Issue SUPP II, 346, **2009**.
9. Cinseros D. *et* Al. – Observing growth steps of collagen self-assembly by time-lapse high-resolution atomic force microscopy. J. of Structural Biol., 154, 232 (**2006**).
10. Cook J.L. *et* Al. – Long-term outcome for large meniscal defects treated with small intestine submucosa in a dog model. Am. J. Sports Med., Jan 1, **2006**; 34(1): 32-42.
11. Enbergs H. – Efficacia dei farmaci omeopatici *Suis* ed Arnica comp. sull'attività dei linfociti e dei fagociti *(titolo tradotto)*. Biologische Medizin, **1988**, 1: 3-11.
12. Garcia L. *et* Al. – Suppression of collagen-induced arthritis by oral or nasal administration of type II collagen. J Autoimmun **1999**; 13: 315-24.
13. Garcia-Mediabilla M.V. *et* Al. – Risposta dei condrociti articolari coltivati *in vitro* sotto gli effetti di Zeel® T. La Med. Biol., **2004**/3: 98-102.
14. Gronemann S.T. *et* Al. – Collagen and muscle pathology in fibromyalgia patients. Rheumatology **2004**; 43: 27-31.
15. Guerrini O. – Tecnica omeosiniatrica diagnostico-terapeutica con o senza erogazione di microcorrente. Seconda Parte. La Med. Biol., **2010**/2; 19-27.
16. Handson F., Teller Z. – A Placebo Controlled Study of Collagen Hydrolysate in Subjects with Knee Osteoarthritis *(in press)*, **2010**.
17. Heine H., Andrä F. – Meccanismo d'azione antin-

fiammatoria di un farmaco omotossicologico composto *(titolo tradotto)*. Arztezeitschrift für Naturheilverfahren, **2002**, 2.
18. Heine H. – Manuale di Medicina Biologica. Regolazione di base e matrice extracellulare. 3ª Edizione. Guna Ed., Milano; **2009**.
19. Hodge A., Petruska J. – A submit model for the tropocollagen macromolecule. Proc. Natl. Acd. Sci. 51, 871-885; **1964**.
20. Itoh S. *et* Al. – Development of a hydroxyapatite/collagen nanocomposite as a medical device. Cell Transplant. **2004**; 13(4): 451-61.
21. Jäggi R. *et* Al. – Doppia inibizione della 5-Lipoossigenasi/cicloossigenasi con un farmaco omeopatico ricostituito. Possibile interpretazione dell'efficacia e buona tollerabilità gastrointestinale *(titolo tradotto)*. Inflamm. Research, **2004**, 53 (4): 150-7.
22. Jan Y. *et* Al. – A mitochondrial protein, Bit 1, mediates apoptosis regulated by integrins and Groucho/TLE corepressors . Cell 116, 751-762; **2004**.
23. Jiang F. *et* Al. – Assembly of collagen into microribbons: effects of pH and electrolytes. J. of Structural Bibl., 148, 268 (**2009**).
24. Karaoglu S. *et* Al. – Use of a bioscaffold to improve healing of a patellar tendon defect after graft harvest for ACL reconstruction: A study in rabbits. Journal of Orthopaedic Research, Vol 26, Issue 2; 255-263, **2007**.
25. Kastelic J. *et* Al. – The multicomposite structure of tendon. Connective Tissue Research, **1978**, Vol 6, pp.11-23.
26. Landsman A. *et* Al. – The role of Collagen Bioscaffolds, Foamed collagen and Living Skin Equivalents in Wound Healing. Clinics in Pediatric Medicine and Surgery, Vol 26, Issue 4; 525-533, **2009**.
27. Liang R. *et* Al. – Long-term effects of porcine small intestine submucosa on the healing of medial collateral ligament: a functional tissue engineering study. Journal of Orthopaedic Research, Vol 24; Issue 4; 811-19, **2006**.
28. Liang R. *et* Al. – Effects of a bioscaffold on collagen fibrillogenesis in healing medial collateral ligament in rabbit. Journal of Orthopaedic Research, Vol 26, Issue 8; 1098-1104, **2008**.
29. Lima de Faria A. – Evoluzione senza selezione. Nova Scripta Ed., **2003**.
30. Lussignoli S. *et* Al. – Effetti di Arnica comp. Heel® sull'infiammazione indotta nel ratto *(titolo tradotto)*. Complementary Therapies in Medicine, **1999**, 7: 225-230.
31. Lynsenmeyer T.F. – Collagen. In: Hay ED (Ed); Cell Biology of Extracellular matrix. 2nd ed., New York and London: Plenum; **1991**; 7-44.
32. Mackey A.L. *et* Al. – Changes in human muscle collagen content following exercise. Muscle Res Cell Motil, **2002**; 23-9.
33. Mays P.K. *et* Al. – Age-related changes in the proportion of types I and III collagens. Mech Ageing Dev, **1988**, Nov 30, 45(3); 203-212.
34. Milani L. – Terapia dell'invecchiamento della matrice: la ricarica dell'orologio biologico. La Med. Biol., **2004**/4; 17-25 *(a)*.
35. Milani L. – Weihe e altri Punti. Tra Agopuntura e Omeopatia. Libro-Atlante. Guna Ed., **2004** *(b)*.
36. Milani L. – *Prefazione* a Manuale di Medicina Biologica. Regolazione di base e matrice extracellulare. 3ª Edizione. Guna Ed., Milano; **2009**.
37. Milani L. – Lezioni di Omeosiniatria. Dispensa (CD) della Scuola Triennale di Omeopatia, Omotossicologia e Discipline Integrate; Anno accademico **2009-2010** – III Anno.
38. Milani L. *et* Al. – Terapia omeopatica-omotossicologica del dolore artro-miofasciale. Prima meta-analisi selettiva dei trial clinici controllati. La Med. Biol., **2009**/1; 19-27.
39. Musahl V. *et* Al. – The use of porcine small intestine submucosa to enhance the healing of the medial collateral ligament. A functional tissue engineering study in rabbits. Journal of Orthoapedic Research, Vol 22, Issue 1; 214-20, **2006**.
40. Niyibizi C. *et* Al. – Type V collagen is increased during rabbit medial collateral ligament healing. Knee Surgery, Sports Traumatology, Arthroscopy, Vol 8, 5/Sept, **2000**.
41. Olsen B.R. – Collagen Biosynthesis. *In*: Hay ED (Ed); Cell Biology of Extracellular matrix. 2nd ed., New York and London: Plenum; **1983**: 139-178.
42. Orlandini *et* Al. – Efficacia di Zeel® T verificata da nuovi modelli di indagine *in vitro*. La Med. Biol., **1996**/3: 26-35.
43. Ozaki J. *et* Al. – Tears of the rotator cuff of the shoulder associated with pathological changes in the acromion. A study in cadavera. J Bone Joint Surg Am., **1988** Sept, 70(8), 1224-30.
44. Perry S. *et* Al. – Use of small intestine submucosa in a rat model of acute and chronic rotator cuff tear. Journal of Shoulder and Elbow Surgery, Vol 16, Issue 5; 179-183, **2009**.
45. Pfaff M. *et* Al. – Integrin and Arg – Gly – Asp dependence of cell adhesion to the native and unfolded triple helix of collagen type VI. Exp. Cell Res., 206, 167-176; **1993**.
46. Pischinger A. – Das System der Grundregulation. Grundlagen für eine ganzheitsbiologische Theorie für Medizin. 4. Aufl. Heidelberg. Hang, **1983**.
47. Porozov S. *et* Al. – Inibizione della secrezione di IL-1 β e TNF-α da immunociti attivati e non dopo aggiunta del medicinale omeopatico Traumeel S (Arnica comp. -Heel®) *(titolo tradotto)*. Clin. Dev. Immunol., **2004**, 2: 143-9.
48. Prockop D.J. – Artificial sweeteners - enhancing glycosylation to treat muscular dystrophies. N. Engl. J. Med., **2004**, 351: 1236-1254.
49. Provenzano P.P. *et* Al. – Microstructure morphology in the transition region between sear and intact residual segments of a healing at medial collateral ligament. Connect. Tiss. Research, 42; 123-133; **2001**.
50. Riley G.P. *et* Al. – Tendon degeneration and chronic shoulder pain: changes in the collagen composition of the human rotator cuff tendons in rotator cuff tendinitis. Annals of the Rheumatic Diseases, **1994**; 53: 359-366.
51. Rizzuto R. – The collagen mitochondria connection. Nat. Genet. 35, 300-1; **2003**.
52. Savolainen J. *et* Al. – Effect of immobilization on collagen synthesis in rat skeletal muscles. Am. J Physiol, **1987**; 252: 883-8.
53. Stancikova *et* Al. – Effetti di Zeel® T sull'osteoartrite indotta sperimentalmente *(titolo tradotto)*. Rheumatologia, **1999**, 3: 101-8.
54. Stone K.M. *et* Al. – Regeneration of meniscal cartilage with the use of a collagen scaffold. Analysis of preliminary data. The Journal of Bone and Joint Surgery, 79 1170-7, **1997**.
55. Trentham D.E. *et* Al. – Autoimmunity to type II collagen. An experimental model of arthritis. JEM, 164(3); 857, **1977**.
56. Trentham D.E. *et* Al. – Effects of oral administration of type II collagen on rheumatoid arthritis. Science, Vol 261, Issue 5129, 1727-30; **1993**.
57. Van der Rest M. *et* Al. – Collagen family of proteins. FASEB J., **1991** Oct 5 (13): 2814-2823.
58. Weh L., Fröschle J. – Incubazione di farmaci per la neosintesi cartilaginea *(titolo tradotto)*. Extracta Orthopaedica, **1982**, 4: 303-8.
59. Woo S.L. *et* Al. – Treatment with bioscaffold enhances the fibril morphology and the collagen composition of healing medial collateral ligament in rabbits. Tissue Eng., **2006** Jan; 12(1): 158-166.
60. Xu D., Shen W. – Chicken collagen type II reduces articular cartilage destruction in a model of osteoarthritis in rats. West Ind Med J, Vol. 56, 3; June **2007**.
57. Yunus M.B. *et* Al. – Pathologic changes in muscle in primary fibromyalgia syndrome. Am J Med, **1986**; 81 (Suppl. 3A): 38-42.

Sono stati inoltre consultati:

1. Abrahams L. – Histology. Zigler & Baum, Fort Lauderdale – Florida (USA); **2008**.
2. Guna Medical Device. Guna Ed., **2010**.
3. *International Advisory Committee* (*Coordinatore* L. Milani) – Omeopatia-Omotossicologia. Le prove scientifiche dell'efficacia. Quinta edizione riveduta e aggiornata. Guna Ed., **2010**.

Letture consigliate:

1. Milani L. – Omeosiniatria e trigger miofasciali: un'accoppiata vincente. La Med. Biol., **2003**/2; 31-41 (Parte Prima); La Med. Biol., **2003**/3; 29-41 (Parte Seconda).
2. Silver T. – Joint and Soft Tissue Injection – Injecting with confidence. Fourth Edition. Radcliffe Publishing, Oxford (UK), **2007**.

L'autore sentitamente ringrazia
Hippokrates Verlag e Guna Editore per la riproduzione delle immagini in **Figg. 1** (modificata)**, 3, 5** (solo 1, 2) tratte da Heine H. – Manuale di Medicina Biologica. Regolazione di base e matrice extracellulare. 3ª Edizione interamente rielaborata, **2009** e gli Editor dei siti Internet da cui sono state tratte le immagini di:
Fig. 2 (solo foto in alto): http://farm1.static.flickr.com/160/405756871_794fca5e86.jpg
Fig. 6: http://www.helmholtz-muenchen.de/uploads/pics/fig4-2_textmedium.png
Fig. 10:
a: http://silver.neep.wisc.edu/~lakes/slideTissue.dir/LigFig3.jpg
b: http://silver.neep.wisc.edu/~lakes/slideTissue.dir/LigFig4A.jpg
c: http://silver.neep.wisc.edu/~lakes/slideTissue.dir/LigFig2.jpg
d: http://silver.neep.wisc.edu/~lakes/slideTissue.dir/LigFig4B.jpg
Fig. 11: http://rheumatology.oxfordjournals.org/cgi/content/ful/43/1/27

– Le Figg. 2, 4 (modificata), 5, 7, 9 e le Tabb. 1, 2, 3 sono dell'autore.

Testo elaborato, ampliato ed aggiornato dalle *lecture* tenute dall'autore alla **26ª Conferenza annuale della *American Association of Orthopaedic Medicine* (AAOM)**; Palm Spring (CA)-USA, 25 aprile 2009 e al **33° Congresso Nazionale dell'Associazione Italiana per lo Studio del Dolore (AISD)**. Sezione **Le Nuove Frontiere della Medicina del Dolore**; Firenze, 24 maggio 2010.

Riferimento bibliografico

MILANI L. – Un nuovo e raffinato trattamento iniettivo delle patologie algiche dell'Apparato locomotore.
Le proprietà *bio-scaffold* del collagene e suo utilizzo clinico.
La Med. Biol., **2010**/3; 3-15.

Indirizzo dell'autore

Prof. Leonello Milani
– Vice Presidente A.I.O.T.
– Vice Presidente dell'*International Academy of Physiological Regulating Medicine*
– Direttore scientifico de La Medicina Biologica e di *Physiological Regulating Medicine*

Via Palmanova, 71
I – 20132 Milano

SIOT 2024 ROMA
www.congressosiot.it
107° CONGRESSO NAZIONALE DELLA SOCIETÀ ITALIANA DI ORTOPEDIA E TRAUMATOLOGIA
Roma 29-31 Ottobre Centro Congressi Rome Cavalieri Waldorf Astoria

TERAPIA INFILTRATIVA ECOGUIDATA CON COLLAGENE PORCINO DL TIPO I
NELLE LESIONI PARZIALI DELLA CUFFIA DEI ROTATORI (CDR)

ANDREA ZAGARELLA[1], BARBARA DEROMEDIS[2], VALENTINA FREZZA[3], FRANCESCO GARUTI[3], ILARIA EMILI[4], PIETRO SIMONE RANDELLI[5]
[1]Responsabile S.S.Radiodiagnostica Presidio CTO ASST Pini-CTO Milano
[2]Dirigente medico Clinica Ortopedica Presidio CTOASST Pini-CTO Milano
[3]Scuola di Specializzazione di Radiologia Università degli Studi di Milano
[4]Dirigente Medico Radiodiagnostica Presidio CTO ASST Gaetano Pini-CTO Milano
[5]Direttore U.O.C. Clinica Clinica OrtopedicaASST Pini-CTO Milano

INTRODUZIONE:
Le alterazioni della CDR sono al terzo posto per prevalenza tra le patologie del sistema muscoloscheletrico. In particolare le lesioni parziali del tendine sovrapinato (LPS) su terreno degenerativo sono le più frequenti nella popolazione con più di 60 anni. E' stato dimostrato che le infiltrazioni di collagene sono potenzialmente in grado di contrastare il deterioramento tendineo e la progressione delle lesioni parziali.

MATERIALI E METODI:
20 pazienti (10 maschi e 10 femmine) di età compresa tra 26 e 77 anni (mediana 63 anni) con LPS che riferiscono algia ai massimi gradi e ROM conservato sono stati trattati con ciclo di 3 infiltrazioni ecoguidate di 2ml MD-Tissue + 2ml MD-Shoulder di collagene di tipo I eseguite con intervello di circa 10 giorni. A distanza di 3 mesi è stata quindi eseguita una valutazione ecografica e clinica di follow-up. La variazione della sintomatologia dolorosa è stata determinata tramite Visual Anologue Scale (VAS) e la significatività della variazione è stata analizzata mediante Test-T (p value < 0.05).

COLLAGEN

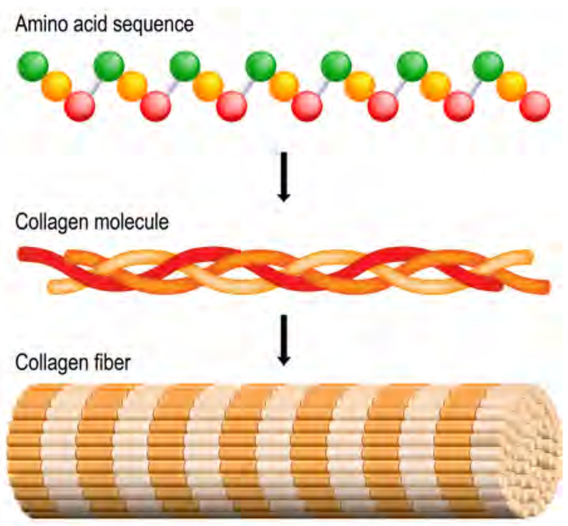

RISULTATI:
Ecograficamente sono state rilevate 1 lesione intratendinea, 3 lesioni del versante articolare e 16 lesioni del versante bursale. Tutti i pazienti hanno riportato una riduzione significativa della sintomatologia dolorosa a 3 mesi dalla fine del ciclo infiltrativo con media pre-trattamento di 7,5 punti e dopo trattamento di 3,2 (p < 0,001).

DISCUSSIONE:
La somministrazione ecoguidata di collagene nel trattamento della tendinopatia degenerativa della CDR rappresenta un'innovativo strumento terapeutico mininvasivo in grado di ridurre la sintomatologia dolorosa e migliorare nel complesso la funzionalità articolare e la qualità di vita dei pazienti con lesione parziale della CDR. Infatti è stato dimostrato che la somministrazione infiltrativa in loco di collagene tipo I favorisce l'omeostasi delle fibre tendinee ed il processo riparativo.

CONCLUSIONI:
Nella nostra esperienza il ciclo infiltrativo di collagene di tipo I nei quadri di LPS è in grado di ridurre significativamente la sintomatologia dolorosa. L'utilizzo della tecnica ecoguidata consente inoltre la precisa somministazione in corrispondenza della sede di lesione della CDR. La valutazione ecografica come imaging di primo livello consente d'individuare i pazienti elegibili a tale trattamento conservativo mostrandosi una valida alterantiva terapetica per i pazienti con lesioni tendinee parziali e soprattutto per quelli non eligibili a trattamento chirurgico.

BIBLIOGRAFIA:
1. Randelli, P., Bak, K. & Milano, G. State of the art in rotator cuff repair. Knee Surg Sports Traumatol Arthrosc 23, 341–343 (2015)
2. Randelli F, Menon A, Giai Via A, Mazzoleni MG, Sciancalepore F, Brioschi M, Gagliano N. Effect of a Collagen-Based Compound on Morpho-Functional Properties of Cultured Human Tenocytes. Cells. 2018 Dec 6;7(12):246.
3. Randelli F, Sartori P, Carlomagno C, Bedoni M, Menon A, Vezzoli E, Sommariva M, Gagliano N. The Collagen-Based Medical Device MD-Tissue Acts as a Mechanical Scaffold Influencing MorphoFunctional Properties of Cultured Human Tenocytes. Cells. 2020 Dec 8;9(12):2641.

Replace
Reinforce
Repair

POSTER N. 51

SIMFER
SOCIETÀ ITALIANA DI MEDICINA FISICA E RIABILITATIVA
The Italian Society of Physical and Rehabilitation Medicine

TENDINOSI CALCIFICA: una nuova opportunità terapeutica infiltrativa a base di collagene suino.

Mirko Mutti[1]

1. Medicina Fisica e Riabiltazione Centro Polispecialistico Pacini Milano

Introduzione

La tendinosi calcifica è la sofferenza cronica a carico di un tendine, caratterizzata da una degenerazione della normale struttura tendinea. I depositi di calcio riducono l'elasticità e la mobilità dei tendini coinvolti i quali, diventando più rigidi, sono maggiormente inclini ad infiammarsi quando sollecitati.
L'obiettivo di questo case Report è la risoluzione del danno tissutale a carico della spalla, tramite una terapia infiltrativa a base di collagene suino di tipo I, alternativamente ad altre terapie conservative come il PRP (più indaginoso e costoso) o non conservative come la chirurgia.
Il collagene di tipo I è la proteina più abbondante presente nel tessuto connettivo che avvolge e protegge il comparto peri-articolare, come tendini e legamenti. La sua supplementazione esogena, tramite infiltrazione, va a rafforzare e riparare le strutture danneggiate, conferendo una maggiore elasticità e resistenza.

Materiali e Metodi

E' stato trattato 1 paziente di 58 anni affetto da tendinosi calcifica alla spalla destra (sovraspinato e capo lungo del bicipite - CLB) con limitazione funzionale e rigidità cronica sui piani di movimento indagati. E' stata eseguita ecografia muscolotendinea pre e post trattamento infiltrativo. Prima di iniziare il ciclo infiltrativo con collagene il paziente è stato trattato con ciclo di onde d'urto (OU) focali.
E' stato eseguito un ciclo da 5 infiltrazioni di MD-TISSUE (1 infiltrazione a settimana per 5 settimane), utilizzando ago 26G da 25 mm in sede peri-lesionale.
E' stato valutato il dolore tramite scala VAS, valore inziale (T0) 8 e finale (T1) 1-2.
Durante il trattamento si è osservato un progressivo miglioramento soggettivo/clinico della sintomatologia dolorosa e della mobilità della spalla destra associato a ciclo di Fisiochinesiterapia (FKT) con stretching. MD-TISSUE è un dispositivo medico di classe III che svolge un effetto di scaffold meccanico ed un ruolo antiossidante, grazie alla presenza degli eccipienti (vitamina C/B1, B2, B6 e gluconato di magnesio).
Il follow up è stato eseguito a 3 mesi con riferito dolore stabile VAS 1-2 ed in assenza riferita di assunzione di antinfiammatori. Il fup a 6 mesi ha confermato l'assenza della sintomatologia dolorosa.

Figura 1: *Immagine tendinosi calcifica spalla*



Figura 2: *Tripla elica collagene*

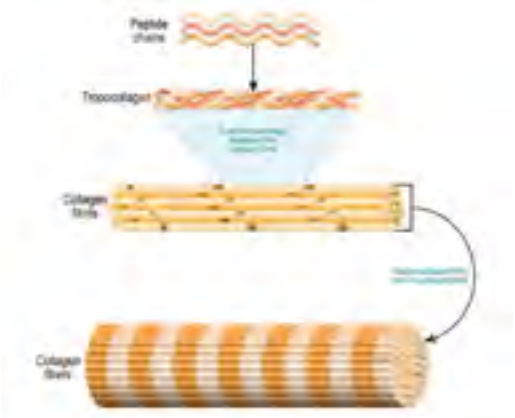

Risultati

MD-TISSUE ha permesso un miglioramento della qualità delle fibre tendinee ed un miglioramento della mobilità tendinea nello scorrimento, una riduzione importante del dolore ed un miglioramento della mobilità articolare associato a FKT.
L'efficacia del collagene suino di tipo I ha permesso di non fare ricorso all'infiltrazione con cortisonici. Il beneficio di questi ultimi, infatti, va soppesato con il rischio di un possibile ritardo nel processo di guarigione ed ha utilità solo in caso di dolore acuto e non cronico, come è stato per questo paziente.

Conclusioni

Il trattamento infiltrativo con collagene suino di tipo I ha favorito l'omeostasi, il rimodellamento e la riparazione tissutale, agendo come scaffold attivo a livello della membrana extracellulare. E'stato in grado di riparare il danno, migliorando la funzionalità delle strutture compromesse.
MD-TISSUE GUNA risulta essere un trattamento terapeutico rigenerativo, riparativo, utile, sicuro, di facile utilizzo, senza effetti collaterali e costo efficace rispetto ad altre terapie infiltrative. Può risultare un trattamento associabile ad un ciclo di cure strumentali con OU focali. Queste ultime in grado di ridurre la calcificazione, il collagene invece in grado di migliorare e ripristinare l'integrità tissutale ed il riallineamento delle fibre.

Bibliografia

- De Carli, A., Pulcinelli, F., Rose, G. D., Pitino, D., & Ferretti, A. (2014). Calcific tendinitis of the shoulder. Joints, 2(3), 130–136. https://doi.org/10.11138/jts/2014.2.3.130
- Randelli F, Menon A, Giai Via A, et al, Effect of a Collagen-Based Compound on Morpho-Functional Properties of Cultured Human Tenocytes. Cells. 2018 Dec 6;7(12):246.
- Randelli F, Sartori P, Carlomagno C, Bedoni M, Menon A, Vezzoli E, et al. The Collagen-Based Medical Device MD-Tissue Acts as a Mechanical Scaffold Influencing Morpho-Functional Properties of Cultured Human Tenocytes. Cells. 2020 Dec 8;9(12):2641.

ISOKINETIC MEDICAL GROUP
FIFA MEDICAL CENTRE OF EXCELLENCE
FOOTBALL MEDICINE
BRIDGING SCIENCE AND PRACTICE
CÍVITAS METROPOLITANO STADIUM
25th, 26th, 27th May 2024 • MADRID, Spain



ULTRASOUND-GUIDED INJECTIONS OF PORCINE COLI IN LE TENDINOPATHY: A CASE SERIES

Pier Luigi Bonucci
Orthopedic Surgery and Hand Surgery Department Hesperia Hospital, Modena, Italy

INTRODUCTION AND PURPOSE:

Lateral epicondylitis (LE), also known as tennis elbow, is a frequent painful elbow syndrome due to tendinopathy of the common extensor tendon at the lateral epicondyle of the humerus. It is a chronic inflammatory condition caused by repeated micro-traumas and excessive overload of the extensor carpi radialis brevis muscle.
It affects approximately 1-3% of the population and is frequent in racket sports (e.g., tennis, squash), gymnastics, fitness, and weight lifting. Artists, musicians, electricians, mechanics and other professions that require frequent and repeated movements of the wrists and elbow are also affected.
Lateral epicondylitis is one of the main causes of absence from work and poorer performance by athletes.
Conservative treatment of LE includes: rest, physical therapy, braces, patches, NSAIDs, shock waves (ESWT), laser, infiltration therapy (corticosteroids, hyaluronic acid, botulinum toxin, PRP, autologous stem cells). The effectiveness of infiltration treatments is variable and they present some critical issues. For example, corticosteroids are useful in BT, but have little or no effectiveness in LT, while PRP or autologous stem cells are expensive and difficult-to-use methods.
A new alternative solution in LE management is porcine COL1, which, besides being cost-effective, allows tissue remodelling. A 2018 study by Randelli et al. (16) demonstrated the biological rationale, according to which porcine COL1 can induce the proliferation and migration of tenocytes, thus promoting tendon repair.
The aim of this study was to evaluate the effectiveness of porcine COL1 infiltrations in patients with chronic LE tendinopathy of the elbow (between 2022 and 2023), in terms of pain reduction and improvement of function.

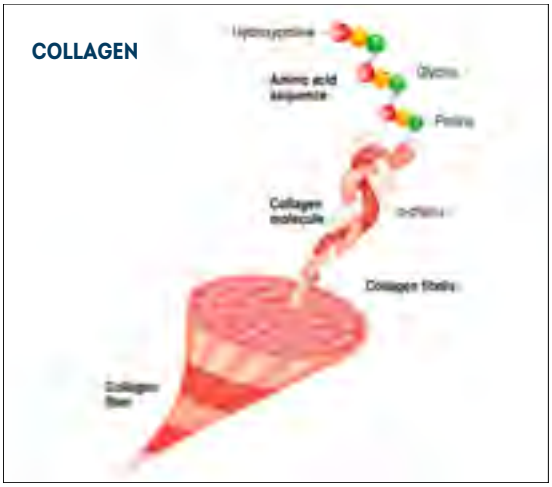

METHODS:

Twenty patients (2 professional tennis players, 5 professional padel players, 3 weightlifting athletes, 10 heavy manual workers) with chronic lateral extensor tendinopathy, evaluated by ultrasound and PRTEE (Patient Rated Tennis Elbow Evaluation) questionnaire, were enrolled.
Patients were treated with cycles of 5 ultrasound-guided infiltrations at weekly intervals.
Intratendinous infiltrations of porcine collagen type I (MD-TISSUE Guna 2 ml) were performed using a 55 mm, 26 Gauche needle.
Two patients did not respond to treatment with collagen infiltrations and underwent surgery; both were professional athletes who play Padel and tennis, respectively.
One patient was surgically treated with NIRSCHL procedure for lateral release of the epicondyles and tangential resection of the epicondyle.
In the other patient, lateral release was performed, i.e., the collateral ligament was reconstructed with the transposition of the local extensor fascia septum.

RESULTS:

After the infiltration cycle, all patients reported a reduction in pain (assessed with VAS scale from 9 to 0), recovery of function and return to work and sporting activities.
Follow-ups were carried out at 1, 3, and 6 months by clinical evaluation and ultrasound.
There was strong evidence ($p<0.001$) of a statistically significant main effect across multiple clinical observations. Ultrasound showed an improvement in the structural integrity of the tendon. The MD TISSUE porcine collagen infiltrated into the intratendinous site acted on the degeneration of the tendon fibres, stimulating the synthesis of new collagen, restoring tendon structure and avoiding the need for surgery in most of the treated patients.

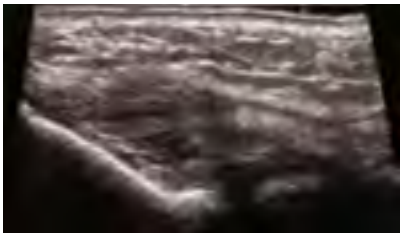

"Right elbow ultrasound of a patient suffering from lateral epicondylitis."

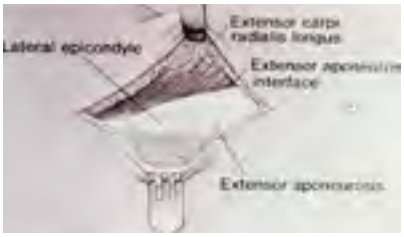

"Lateral elbow: extensor origin."

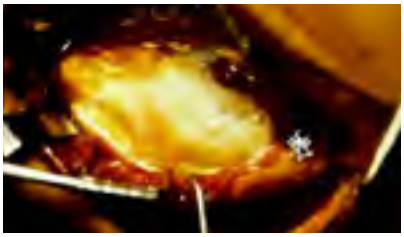

"Surgical treatment typically involves excision of the area of tendinitis, debridement of the local tissue bed, and reattachment of the tendon origin as indicated."

CONCLUSIONS:

Infiltrations of Guna MD TISSUE based on porcine collagen type I have proven to be a safe and effective therapy compared to other infiltration therapies with corticosteroids, for instance, which act only on acute pain with the risk of damage to the tendon structures, and a cost-effective reparative and regenerative therapy, which is quick to use compared to PRP.
Porcine collagen type I is among the novel regenerative therapeutic solutions.
It acts as an ECM scaffold on connective tissues that have suffered damage or wear, stimulates the synthesis of new collagen, repairs/regenerates tissues leading to functional healing, and allows a quicker return to sports activity.
Guna's type I porcine collagen allows to act on the reparative and regenerative phase, with a biological response that made it possible to speed up return to the sportive activity.

REFERENCES:

1. Randelli F,Menon A,Giai Via A,Mazzoleni MG,Sciancalepore F,Brioschi M,Gagliano N Effect of a Collagen-Based Compound on Morpho-Functional Properties of Cultured Human Tenocytes Cells.2018 Dec 6;7(12):246
2. Karabinov V, Georgiev GP.Lateral epicondylitis:New trends and challenges in treatment.WJO 2022 Apr 18;13(4):354-364
3. Corrado B.,Mazzuoccolo G.,Liguori L.,Chirico V.A.,Costanzo M.Bonini I.Treatment of Lateral Epicondylitis with Collagen Injections: a Pilot Study MLT Journal 2019 9(4):584-589

Original papers

Med Ultrason 2024, Vol. 26, no. 1, 26-31
DOI: 10.11152/mu-4242

Ultrasound guided injection with Collagen-based Medical Device: real-life evaluation of efficacy and safety in hip osteoarthritis

Nemanja Damjanov[1]*, Mihaela C. Micu[2]*

** the authors share the first authorship*

[1]Institute of Rheumatology, University of Belgrade, Belgrade, Serbia, [2]Rheumatology Division, Clinical Rehabilitation Hospital, Cluj-Napoca, Romania

Abstract

Aims: Data regarding the treatment of hip osteoarthritis (OA) with collagen-based extracellular bio-scaffolds are lacking. We evaluated the treatment of hip OA with ultrasound guided intraarticular injections of Collagen-based Medical Device (CMD). **Material and methods**: Forty-four patients with Kellgren-Lawrence grade (KLG) I or II were selected, and 20/44 randomly selected patients (CMD group), were treated with 2 weekly consecutive ultrasound guided intraarticular injections of CMD (M*D-HIP, Guna S.p.a. Milan, Italy)*. An additional 24/44 patients were treated with oral non-steroidal anti-inflammatory drugs (NSAIDs) daily (NSAIDs group). Clinical assessment, X-rays and ultrasound evaluation were performed at baseline, and after 1 month in both groups, and after 3 months in the CMD group. Outcome measures were general pain VAS (0-10), the whole WOMAC score, and the WOMAC specific subscores. **Results**: CMD and NSAIDs group were homogenous for age, gender, VAS pain and WOMAC scores. The CMD group had significant improvement of the VAS pain ($p<0.0001$), global WOMAC score ($p<0.0001$) and WOMAC function ($p<0.0001$) from baseline to the 1st month, with further improvement from the 1st to the 3rd month ($p<0,001$; $p<0.01$; $p<0.03$, respectively). Significant improvement in WOMAC pain ($p<0.0001$) and WOMAC stiffness ($p<0.0001$) was detected at 1st month, with no significant change at 3rd month. In the NSAIDs group significant improvement in WOMAC function was detected after 1 month ($p=0.021$) only. No adverse events were recorded in the CMD and NSAIDs group. **Conclusion**: The ultrasound guided intraarticular hip injections of CMD resulted in significant improvement in VAS pain and WOMAC scores compared to treatment with oral NSAIDs.

Keywords: hip osteoarthritis; treatment; injections; collagen; ultrasound

Introduction

Osteoarthritis (OA) is a degenerative cartilage disease which is frequent in the general population [1]. It is well known that OA is a significant burden on health systems and on patients' families [2]. Patients affected by OA frequently complain of pain with consequent disability and significant impairment of quality of life [2]. Sedentary life contributes to the increase of the joint discomfort and favors disease advancement, in particular when the patient is obese [3]. Moreover, the significant prevalence of metabolic diseases as well as the progressive aging of our population might have a further impact on OA development and evolution [4].

The OA pathogenesis and, in particular the complex interaction between systemic and local factors, is not fully understood. Therefore, there are continuing efforts to develop a targeted therapy, aiming to maintain and recover articular function [5-8]. However, a great deal of works has shown the role of inflammation in OA pathogenesis [9]. Primary OA that involves knees and hip joints may be treated with systemic [9,10] and /or local intra-articular (i.a.) drugs such as corticosteroids (CS), [5-8,11,12], or other compounds such as Hyaluronic Acid (HA) or Platelet-Rich Plasma (PRP) [13-15]. Intra-articular treatment has obtained significant results in knee OA

Received 26.06.2023 Accepted 20.10.2023
Med Ultrason
2024, Vol. 26, No 1, 26-31
Corresponding author: Nemanja Damjanov MD PhD
Medigroup Hospital
3 Bulevar Milutina Milankovica,
11070 Novi Beograd, Beograd, Serbia
Phone/fax : +381 66 400 200
+381 11 40 40 100
E-mail : nemanjadamjanov@yahoo.com

[12,13]. However, the disease may still flare, requiring the use of supporting treatment with Non-Steroidal Anti-Inflammatory Drugs (NSAIDs) or CS. [16]. In hip OA, Disease Modifying Anti-Rheumatic Drugs (DMARDs) have been employed but their efficacy has been a matter of debate since only a slight benefit has been seen compared to placebo [5-8,10]. For hip OA, the i.a. treatment with CS and other compounds has demonstrated a satisfactory analgesic effect with rapid functional recovery [11-13,17-27]. Furthermore, OA patients that are characterized by chronic clinical features are those at risk for a rapid progression of cartilage damage. Indeed, a warning has been issued about the use of several courses of i.a. CS since it has been hypothesized that repeated i.a. CS use may foster cartilage degradation [17]. In the last two decades, the progress in Functional Tissue Engineering allowed the development of collagen-based extracellular bio-scaffolds [28] that have been used in knee OA [29] and in other degenerative diseases [30,31] but without published data about their use in the treatment of hip OA.

The aim of our work was to evaluate, in a real-life retrospective setting, the short-term effect of an ultrasound (US) guided i.a. treatment with Collagen-based Medical Devices (CMD) in patient with hip OA as well as to understand its impact in the prompt functional recovery of the patient.

Material and methods

The medical charts of 120 hip OA patients undergoing different treatment strategies were revised (Institute of Rheumatology, University of Belgrade). A subgroup of 44 patients with hip OA Kellgren-Lawrence grade (KLG) I or II [32], failing to respond previously to conventional treatment with NSAIDs, pain killers, Symptomatic Slow Acting Drugs for Osteoarthritis (SYSADOAs) were selected. A subgroup of 76 patients with either more severe hip OA (KLG III or IV [33], or with suspective hip synovitis [34] were excluded. Out of 44 patients with KLG I or II, we randomly selected 20 patients (CMD group) to be treated with two weekly consecutive US guided intraarticular (i.a.) injections of CMD (200 µg of swine origin Type-I Collagen-based with auxiliary substance class III CMD (*MD-HIP, Guna S.p.a. Milan, Italy*), and 24 patients were treated with NSAIDs daily administration (only NSAIDs group). MD-HIP injections used in our study is a standard approved medicine for the treatment of the patients with the hip OA (Certificate no. QCT-0114-19, issued by Instituto Superiore di Sanita, Italy).

Demographic data, and clinical outcome measures were analyzed. The visits were performed before the first i.a. injection (baseline), one month and three months after the second i.a. injections. X-ray of the hip was done at baseline to check if the data from the database about Kellgren-Lawrence grade (KLG) I or II were correct. The two CMD injections were inoculated into the hip joint cavity, first injection at baseline, and second one week after the baseline. The inoculation of the CMD was controlled using the US guidance of the needle and observation of the drug inoculation into the joint cavity by detecting the Power Doppler signal at the tip of the needle during the injection of the drug (fig 1)

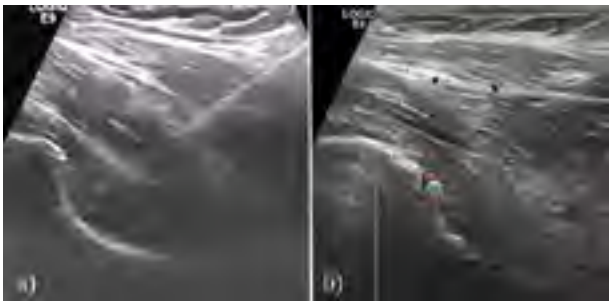

Fig 1. Intraarticular injection of CMD into a hip joint under the ultrasound guidance: a) Hip intraarticular injection by Gray Scale guiding the tip of the needle in the right position inside the hip joint cavity; b) Controlling the proper placement of the drug into the hip joint cavity by observing the Power Doppler signal produced by the drug moving from the tip of the needle into the joint cavity.

The control group, extracted from the same database, consisted of 24 patients with hip OA with the similar clinical features. This group did not receive hip i.a treatment with corticosteroids or CMD. Clinical assessment, were performed in these patients at baseline and after 1 month. At each visit, general pain VAS (0-10), the whole WOMAC score as well as the WOMAC specific subscores (WOMAC pain, stiffness, and function) were used as outcome measures [35] for all patients. All patients from CMD group signed the informed consent for the hip interventional maneuver.

Ethical statement

Ethical approval for retrospective data analyses and publication was obtained from the Ethics committee of the Institute of Rheumatology, Belgrade, Serbia (Decision no. 132/49). Ethical considerations of the research conformed to the Declaration of Helsinki.

Statistical analysis

Each continuous variable mean (±standard deviation) was reported. In order to evaluate change in VAS (1-10) in whole WOMAC score, and WOMAC specific subscores in time with MD, a GEE (Generalized Estimating Equation) linear regression model was used. To compare the change difference in VAS in the whole WOMAC score, and WOMAC specific subscores in time between injection of MD and oral administration of NSAIDs a GEE

Table I. The dynamic evolution of VAS and WOMAC scores globally, and on each WOMAC subdomain in the CMD group at baseline, after 1 month, and after 3 months

Parameter	Baseline	1 month	3 months	p value (b vs 1mt)	p value (1 vs 3 mts)
VAS at rest	4.56	2.89	2.62	<0.0001	<0.001
WOMAC total	54.08	42.16	32.38	<0.0001	<0.01
WOMAC pain	10	6.88	6.36	<0.0001	n.s.
WOMAC stiffness	2.53	1.24	1.08	<0.0001	n.s.
WOMAC function	43.74	34.09	32.28	<0.0001	<0.03

b, baseline; CMD, Collagen-based Medical Device; 1mt, 1 month; 3 mts, 3 months; N.S., not significant; WOMAC, The Western Ontario and McMaster Universities Osteoarthritis Index; VAS, Visual Analog Scale.

linear regression model was used adjusting for baseline score value. Significance level was set to 5%.

Results

Out of 120 hip OA patients undergoing different treatment strategies, 44 patients with KLG I or II were selected. None of the KLG I or II selected 44 patients were previously treated with any i.a. hip injection. All 44 patients had hip OA characterized by hip pain and reduced joint function. Twenty, out of these 44 patients (age range 49-79), were randomly selected for the treatment with two weekly consecutive i.a. hip injections of CMD, and other 24/44 patients (age range 54-72) were treated with NSAIDs only. At baseline, both groups were homogenous for age, gender, VAS pain and WOMAC scores.

Baseline outcome measures and the dynamic evolution of VAS, whole WOMAC score, and WOMAC specific sub-scores in CMD group (baseline, 1 month and 3 months) are presented in Table I and in figure 2.

The results of VAS, whole WOMAC score, and WOMAC specific subscores in the NSAIDs group are presented in Table II and figure 3.

The CMD group had significant improvement of the VAS pain (p<0.0001) and global WOMAC score (p<0.0001) from baseline to the 1st month visit, with further improvement at 3 months visit (VAS pain from 1st to 3rd month p<0,001; global WOMAC score from 1st to 3rd month p<0.01). Moreover, significant improvement of WOMAC pain (p<0.0001) and WOMAC stiffness (p<0.0001) was detected at 1st month visit, with no significant change at 3rd months visit (Table I). WOMAC



Fig 2. The dynamic evolution of VAS and WOMAC scores globally, and on each WOMAC subdomain in the CMD group at baseline, after 1 month, and after 3 months. CMD, Collagen-based Medical Device; n.s., not significant; WOMAC, The Western Ontario and McMaster Universities Osteoarthritis Index; VAS, Visual Analog Scale



Fig 3. The dynamic evolution of VAS and WOMAC scores globally, and on each WOMAC subdomain in the NSAIDs group at baseline, and after 1 month. NSAIDs, nonsteroidal anti-inflammatory drugs; n.s., not significant; WOMAC, The Western Ontario and McMaster Universities Osteoarthritis Index; VAS, Visual Analog Scale

Table II. The dynamic evolution of VAS and WOMAC scores globally, and on each WOMAC subdomain in the NSAIDs group at baseline, and after 1 month

Parameter	Baseline	1 month	p value
VAS at rest	6.87	6.54	n.s.
WOMAC total	38.75	36.95	n.s.
WOMAC pain	6.58	6.33	n.s.
WOMAC stiffness	3.33	3.50	n.s.
WOMAC function	49.12	46.33	0.021

NSAIDs, Nonsteroidal Anti-inflammatory Drugs; n.s., not significant; WOMAC, The Western Ontario and McMaster Universities Osteoarthritis Index; VAS, Visual Analog Scale.

function assessment showed a significant recovery of function at 1st month visit ($p<0.0001$) with further improvement at 3rd months visit ($p<0.03$). Regarding the NSAIDs group, a trend in WOMAC function improvement was detected after 1 month ($p=0.021$), while all other parameters did not show any statistically significant improvement.

No local or systemic adverse events were recorded in the CMD group during the 3 months' observation period. In the group treated with NSAIDs (according to OA guidelines), no local or systemic adverse events were recorded during the one month follow up period.

Discussion

Our results showed that the CMD i.a. injections may help in controlling hip pain and stiffness, allowing satisfactory recovery of function during the observational period of three months.

Intraarticular injection technique for hip OA is not standardized [21]. In particular, only a few authors have used an US guided approach which significantly increases the drug deposition accuracy and treatment efficacy [18,19,26,36-38] thus reducing the risk of mistakes and complications linked to the injection technique [18,38-40]. Indeed, US hip evaluation prior to treatment may identify capsular distension suggesting the presence fluid effusion. This additional information should help in assessing hip status and treatment options. In our study, the US guidance of the needle enabled precise i.a. compound delivery which may have contributed to the efficacy of the treatment with i.a. CMD [18,37,38] Our data showed that CMD injected patients significantly improved their hip joint function.

In our patients, the i.a. CMD treatment has elicited a satisfactory short-term result allowing the patient to control pain and stiffness, thus recovering the function. However, data on a potential chondroprotective effect of CMD are not available. Moreover, we were not able to find any data in the literature related to the patients with hip OA treatment with CMD.

In hip OA patients with a KLG ranging from I to IV, Dallari et al [41] evaluated the efficacy of intra-articular PRP injections compared with HA or PRP/HA. They detected a significant improvement at 6 months of WOMAC total and VAS scores for both compounds, but the HA results were less significant than PRP hip i.a. injection. Conversely, Di Sante et al [42] in severe hip OA showed that i.a. PRP had an immediate effect on pain which was not maintained at longer term follow-up. In patients injected with i.a. HA, the functional WOMAC and the VAS score obtained the best result in the long-term analysis than the PRP group which presents only significant improvement in VAS scores 4 weeks after treatment. The treatment with both compounds, in elderly patients with hip OA, has been proven to be safe and without risks.

Our study has some limitations. We included only 44 hip OA patients with KLG I or II and then randomly selected 20 for the CMD i.a. treatment, comparing them with 24 remained patients who were treated only with oral NSAIDs. The number of patients was small, and it was not a real double-blind study since patients treated with oral NSAIDs did not receive i.a. placebo injections. Our data are derived from a real life situation, and the hip OA was in an early phase (KLG I or II).

Conclusion

By using the technique of US guidance of the needle during i.a. delivery of the drug we assured a precise and safe delivery of the CMD into the hip joint. The US guided i.a. hip injections of CMD resulted in significant improvement in VAS pain and WOMAC scores compared to treatment with oral NSAIDs.

Our results suggest that in OA patients i.a. hip injections of CMD may contribute to the pain control and the recovery to a satisfactory functional status. Prospective randomized controlled studies are needed to assess the efficacy and safety of CMD in the treatment of patients with hip OA.

Conflict of interest: none

References

1. Murphy L, Helmick CG. The impact of osteoarthritis in the United States: a population health perspective: A population-based review of the fourth most common cause of hospitalization in U.S. adults. Orthop Nurs 2012;31:85-91.
2. Nho SJ, Kymes SM, Callaghan JJ, Felson DT. The Burden of Hip Osteoarthritis in the United States: Epidemiologic and Economic Considerations. J Am Acad Orthop Surg 2013;21 Suppl 1:S1-S6.
3. Koohsari MJ, Nakaya T, McCormack GR, Shibata A, Ishii K, Oka K. Changes in Workers' Sedentary and Physical Activity Behaviors in Response to the COVID-19 Pandemic and Their Relationships With Fatigue: Longitudinal Online Study. JMIR Public Health Surveill 2021;7:e26293.
4. Cimmino MA, Scarpa R, Caporali R, Parazzini F, Zaninelli A, Sarzi-Puttini P. Body mass and osteoarthritic pain: results from a study in general practice. Clin Exp Rheumatol 2013;31:843-849.
5. Kolasinski SL, Neogi T, Hochberg MC, et al. 2019 American College of Rheumatology/Arthritis Foundation Guideline for the Management of Osteoarthritis of the Hand, Hip, and Knee. Arthritis Rheumatol 2020;72:220–233.

6. NICE National Institute for Health and Care Excellence. Guidance. Available from: http://pathways.nice.org.uk/pathways/osteoarthritis (updated 15 October 2019).
7. Zhang W, Doherty M, Arden N, et al. EULAR evidence based recommendations for the management of hip osteoarthritis: report of a task force of the EULAR Standing Committee for International Clinical Studies Including Therapeutics (ESCISIT). Ann Rheum Dis 2005;64:669–681.
8. Bannuru RR, Osani MC, Vaysbrot EE, et al. OARSI guidelines for the non-surgical management of knee, hip, and polyarticular osteoarthritis. Osteoarthritis Cartilage 2019;27:1578-1589.
9. Robinson WH, Lepus CM, Wang Q, et al. Low-grade inflammation as a key mediator of the pathogenesis of osteoarthritis. Nat Rev Rheumatol 2016;12:580–592.
10. Persson MSM, Sarmanova A, Doherty M, Zhang W. Conventional and biologic disease-modifying anti-rheumatic drugs for osteoarthritis: A meta-analysis of randomized controlled trials. Rheumatology (Oxford) 2018;57:1830–1837.
11. Zhong HM, Zhao GF, Lin T, et al. Intra-Articular Steroid Injection for Patients with Hip Osteoarthritis: A Systematic Review and Meta-Analysis. Biomed Res Int 2020;2020:6320154.
12. McCabe PS, Maricar N, Parkes MJ, Felson DT, O'Neill TW. The efficacy of intra-articular steroids in hip osteoarthritis: A systematic review. Osteoarthritis Cartilage 2016;24:1509-1517.
13. Maheu E, Rannou F, Reginster JY. Efficacy and safety of hyaluronic acid in the management of osteoarthritis: evidence from real-life setting trials and surveys. Semin Arthritis Rheum 2016;45(4 Suppl):S28-S33.
14. Henrotin Y, Raman R, Richette P, et al. Consensus statement on viscosupplementation with hyaluronic acid for the management of osteoarthritis. Semin Arthritis Rheum 2015;45:140-419.
15. McLarnon M, Heron N. Intra-articular platelet-rich plasma injections versus intra-articular corticosteroid injections for symptomatic management of knee osteoarthritis: systematic review and meta-analysis. BMC Musculoskelet Disord 2021;22:550.
16. Bindu S, Mazumder S, Bandyopadhyay U. Non-steroidal anti-inflammatory drugs (NSAIDs) and organ damage: A current perspective. Biochem Pharmacol 2020;180:114147.
17. Wernecke C, Braun HJ, Dragoo JL. The Effect of Intra-articular Corticosteroids on Articular Cartilage: A Systematic Review. Orthop J Sports Med 2015;3:2325967115581163.
18. Micu MC, Bogdan GD, Fodor D. Steroid injection for hip osteoarthritis: efficacy under ultrasound guidance. Rheumatology (Oxford) 2010;49:1490-1494.
19. Atchia I, Kane D, Reed MR, Isaacs JD, Birrell F. Efficacy of a single ultrasound-guided injection for the treatment of hip osteoarthritis. Ann Rheum Dis 2011;70:110-116.
20. van Middelkoop M, Arden NK, Atchia I, et al. The OA Trial Bank: meta-analysis of individual patient data from knee and hip osteoarthritis trials show that patients with severe pain exhibit greater benefit from intra-articular glucocorticoids. Osteoarthritis Cartilage 2016;24:1143-1152.
21. Piccirilli E, Oliva F, Aconstantinesei Murè M, et al. Viscosupplementation with intra-articular hyaluronic acid for hip disorders. A systematic review and meta-analysis. Muscles Ligaments Tendons J 2016;6:293-299.
22. Ali M, Mohamed A, Ahmed HE, Malviya A, Atchia I. The use of ultrasound-guided platelet-rich plasma injections in the treatment of hip osteoarthritis: a systematic review of the literature. J Ultrason 2018;18:332–337.
23. Bisogno M, Vojdani S, Aalai M, et al. Hyaluronan Injections Show No Histologic Evidence of Adverse Tissue Effects. Geriatr Orthop Surg Rehabil 2019 Jul 31. doi:10.1177/2151459319867185.
24. Qvistgaard E, Christensen R, Torp-Pedersen S, Bliddal H. Intra-articular treatment of hip osteoarthritis: a randomized trial of hyaluronic acid, corticosteroid, and isotonic saline. Osteoarthritis Cartilage 2006;14:163–170.
25. Navarro-Sarabia F, Coronel P, Collantes E, et al. A 40-month multicenter, randomized placebo controlled study to assess the efficacy and carryover effect of repeated intra-articular injections of hyaluronic acid in knee osteoarthritis: the AMELIA project. Ann Rheum Dis 2011;70:1957–1962.
26. Migliore A, Tormenta S, Laganà B, et al. Safety of intra-articular hip injection of hyaluronic acid products by ultrasound guidance: an open study from ANTIAGE register. Eur Rev Med Pharmacol Sci 2013;17:1752-1759.
27. Migliore A, Massafra U, Frediani B, et al. HyalOne® in the treatment of symptomatic hip OA – data from the ANTIAGE register: seven years of observation. Eur Rev Med Pharmacol Sci 2017;21:1635-1644.
28. Brown B, Lindberg K, Reing J, Beer Stolz D, Badylak SF. The Basement Membrane Component of Biologic Scaffolds Derived from Extracellular Matrix. Tissue Eng 2006;12:519-526.
29. Martin-Martin LS, Massafra U, Bizzi E, Migliore A. A double blind randomized active controlled clinical trial on the intra-articular use of Md-Knee versus sodium hyaluronate in patients with knee osteoarthritis. BMC Musculoskelet Disord 2016;17:94
30. Pavelka K, Jarosova H, Milani L, et al. Efficacy and Tolerability of Injectable Collagen-Containing Products in Comparison to Trimecaine in Patients With Acute Lumbar Spine Pain (Study FUTURE-MD-Back Pain). Physiol Res 2019;68(Suppl 1):S65-S74.
31. Corrado B, Mazzuoccolo G, Liguori L, et al. Treatment of Lateral Epicondylitis with Collagen Injections: a Pilot Study. Muscles Ligaments Tendons J 2019;9:584-589.
32. Kellgren JH, Lawrence JS. Radiological assessment of osteoarthrosis. Ann Rheum Dis 1957;16:494–502.
33. Eymard F, Maillet B, Lellouche H, et al; Osteoarthritis Group of the French Society of Rheumatology and of the French Research Group in Interventional Rheumatology. Predictors of response to viscosupplementation in patients with hip osteoarthritis: results of a prospective, observational, multicentre, open-label, pilot study. BMC Musculoskelet Disord 2017;18:3.

34. Qvistgaard E, Christensen R, Torp-Pedersen S, Bliddal H. Intra-articular treatment of hip osteoarthritis: a randomized trial of hyaluronic acid, corticosteroid, and isotonic saline. Osteoarthritis Cartilage 2006;14:163–170.
35. Bellamy N, Buchanan WW, Goldsmith CH, Campbell J, Stitt LW. Validation study of WOMAC: A health status instrument for measuring clinically important patient relevant outcomes to antirheumatic drug therapy in patients with osteoarthritis of the hip or knee. J Rheumatol 1988;15:1833–1840.
36. Iagnocco A, Naredo E. Ultrasound-guided corticosteroid injection in rheumatology: accuracy or efficacy? Rheumatology (Oxford) 2010;49:1427–1428.
37. Sibbitt WL, Peisajovich A, Michael AA, et al. Does sonographic needle guidance affect the clinical outcome of intraarticular injections? J Rheumatol 2009;36:1892–1902.
38. Huang Z, Du S, Qi Y, Chen G, Yan W. Effectiveness of Ultrasound Guidance on Intraarticular and Periarticular Joint Injections: Systematic Review and Meta-analysis of Randomized Trials. Am J Phys Med Rehabil 2015;94:775-783.
39. Epis O, Bruschi E. Interventional ultrasound: a critical overview on ultrasound-guided injections and biopsies. Clin Exp Rheumatol 2014;32(1 Suppl 80):S78-S84.
40. Conrozier T, Monfort J, Chevalier X, et al. EUROVISCO Recommendations for Optimizing the Clinical Results of Viscosupplementation in Osteoarthritis. Cartilage 2020;11:47-59.
41. Dallari D, Stagni C, Rani N, et al. Ultrasound-Guided Injection of Platelet-Rich Plasma and Hyaluronic Acid, Separately and in Combination, for Hip Osteoarthritis: A Randomized Controlled Study. Am J Sports Med 2016;44:664-671.
42. Di Sante L, Villani C, Santilli V, et al. Intra-articular Hyaluronic Acid vs Platelet-Rich Plasma in the Treatment of Hip Osteoarthritis. Med Ultrason 2016;18:463-468.

ISOKINETIC MEDICAL GROUP
FIFA MEDICAL CENTRE OF EXCELLENCE
FOOTBALL MEDICINE
BRIDGING SCIENCE AND PRACTICE
CÍVITAS METROPOLITANO STADIUM
25th, 26th, 27th May 2024 • MADRID, Spain



EFFICACIA E SICUREZZA DELLE INFILTRAZIONI DI COLLAGENE PORCINO DI TIPO I NEL TRATTAMENTO DELLA TENDINOPATIA DEGLI HAMSTRING

SARINO RICCIARDELLO MATTEO BALDASSARRI, DIEGO GHINELLI, LUCA PERAZZO, ROBERTO BUDA
Ospedale VILLA LAURA BOLOGNA

INTRODUZIONE ED OBIETTIVO:

Le lesioni agli hamstring sono uno dei tipi di lesioni più comuni che colpiscono gli atleti e gli sportivi. Nonostante ciò, la gestione ottimale delle lesioni del muscolo hamstring non è ben definita. Il sintomo principale della tendinopatia prossimale degli hamstring (PHT) è il dolore al gluteo inferiore, soprattutto durante la corsa o la seduta prolungata. I metodi di trattamento tradizionali per la PHT sono per la maggior parte paragonabili a quelli di altre tendinopatie: comprendono riposo e ghiaccio per alleviare i sintomi nella fase iniziale, riduzione o pausa dell'attività sportiva, farmaci antinfiammatori non steroidei (FANS), mobilizzazione dei tessuti molli, fisioterapia e programma di esercizi domiciliari continuativi incentrati sul rafforzamento eccentrico progressivo degli hamstring e sulla stabilizzazione del core. Sono stati riconosciuti nuovi approcci terapeutici, tra cui la terapia con onde d'urto (SWT) e ultrasuoni (US), l'iniezione di corticosteroidi guidata da ultrasuoni e l'iniezione di plasma ricco di piastrine (PRP). L'iniezione di corticosteroidi ecoguidata nella guaina dei tendini è utilizzata nella PHT. Tuttavia, sono stati segnalati effetti dannosi come una guarigione rallentata a lungo termine dei tessuti causata dall'inibizione del legame con il collagene, una guarigione incompleta e lesioni ricorrenti. Inoltre, i sintomi spesso si ripresentano dopo i buoni risultati iniziali a breve termine. Le iniezioni di collagene (COL1) rappresentano un nuovo approccio biologico per il trattamento delle tendinopatie e delle ricostruzioni muscolo-tendinee; sono inoltre considerate una soluzione economica, facile da usare e rigenerativa.
Scopo dello studio è determinare l'efficacia di un'iniezione di collagene porcino di tipo I GUNA guidata da ultrasuoni nel trattamento di pazienti con PHT.

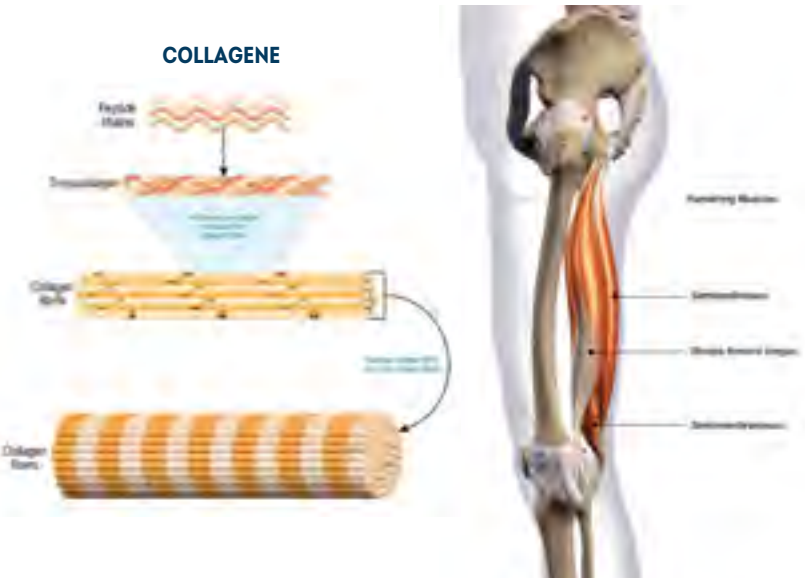

METODI:

Ventotto pazienti con diagnosi di lesione acuta del bicipite femorale sono stati assegnati in modo casuale all'iniezione di collagene porcino di tipo I GUNA con ago da 21G (gruppo COLL) associata a un programma di riabilitazione, oppure al solo programma di riabilitazione. L'esito primario di questo studio era il tempo di ritorno al gioco. Inoltre, sono state esaminate le variazioni nel tempo della gravità del dolore e dei punteggi di interferenza del dolore. Somministrazione di n. 2 iniezioni di 4 ml di MD-MUSCLE (eseguite settimanalmente sotto guida ecografica e confermate dalla risonanza magnetica). Il dolore, la funzione e l'attività sportiva sono stati testati con il questionario Victorian Institute of Sport Assessment-Proximal Hamstring Tendons (VISA-H), somministrato prima delle iniezioni e al follow-up di 8 settimane.

RISULTATI:

Il campione dello studio era composto da 20 maschi e 8 femmine con un'età media di 30,2 anni. I pazienti del gruppo COLL hanno raggiunto il pieno recupero significativamente prima dei controlli (P = .02). Il tempo medio di ritorno allo sport è stato di 56,7 ± 7,0 giorni e 72,5 ± 20,6 giorni rispettivamente per il gruppo COLL e per il gruppo Riabilitazione (t (22) = 2,50, P = .02).
Entrambi i gruppi hanno iniziato con punteggi VISA-H simili (media: 43,90); dopo 6 settimane dall'iniezione, il gruppo COLL ha ottenuto punteggi VISA-H (media: 62,14), mentre il gruppo Riabilitazione ha ottenuto risultati inferiori (media: 57,34), senza alcuna differenza statisticamente significativa (p = 0,14). Eseguendo analisi separate per i pazienti con PHT lieve (n = 9), moderata (n = 16) o marcata (n = 4), non è stata riscontrata alcuna differenza statisticamente significativa nei punteggi VISA-H pre e post-iniezione per nessuno dei gruppi (rispettivamente p = 0,86, p = 0,13, p = 0,28), sebbene i pazienti con grado moderato o marcato siano migliorati più rapidamente.





CONCLUSIONI:

Il protocollo utilizzato nei pazienti con PHT, che prevede iniezioni di collagene MD-Muscle abbinate a un programma di riabilitazione dedicato, è risultato significativamente più efficace nel trattamento delle lesioni del bicipite femorale rispetto al solo programma di riabilitazione. Il trattamento iniettivo con il dispositivo medico Guna a base di collagene suino di tipo I rappresenta una valida terapia riparativa, utile, sicura, facile da usare ed economicamente vantaggiosa. Il collagene può essere associato alle terapie fisiche, accelerando il processo rigenerativo. Inoltre, l'uso della guida a ultrasuoni facilita la deposizione mirata del collagene, rispetto all'approccio a mano libera. MD-Muscle ha ridotto significativamente il dolore esercitando un'attività antiossidante e antinfiammatoria. Promuove l'omeostasi, il rimodellamento e la riparazione dei tessuti, agendo come un'impalcatura attiva a livello della membrana extracellulare.
Il collagene suino di tipo I di Guna permette di agire sulla fase riparativa e rigenerativa, con una risposta biologica che ha permesso di accelerare il ritorno all'attività sportiva.

BIBLIOGRAFIA:

1. Randelli F,Sartori P,Carlomagno C,Bedoni M,Menon A,Vezzoli E,Sommariva M,Gagliano N. The Collagen-Based Medical Device MD-Tissue Acts as a Mechanical Scaffold Influencing Morpho-Functional Properties of Cultured Human Tenocytes.Cells.2020;9(12):2641
2. Lempainen L,Johansson K,Banke IJ,Ranne J,Mäkelä K,Sarimo J,Niemi P,Orava S.Expert opinion:diagnosis and treatment of proximal hamstring tendinopathy,MLT J.2015;5(1):23-8
3. GodekP,Szczepanowska WolowiecB GolickiD Collagen and platelet-rich plasma in partial-thickness rotator cuff injuries.Friends or only indifferent neighbours?Randomised controlled trial.BMJ. 2022;23(1):1109.

EFFETTO DELL'APPLICAZIONE COMBINATA DI PRP E GUNA KNEE COLLAGENE NEL TRATTAMENTO DELL'OSTEOARTRITE MODERATA DEL GINOCCHIO, STUDIO PILOTA

Branka Markovic MD, PhD

Facoltà di sport ed educazione fisica, Università di Belgrado, Serbia

INTRODUZIONE

Numerosi studi clinici e di base supportano gli effetti benefici dell'applicazione individuale di PRP e collagene IA nel trattamento dell'OA del ginocchio.
Potenzialmente queste due forme di trattamento potrebbero avere un effetto sinergico.



METODO

- Studio prospettico, 60 pazienti
- Confermata radiograficamente OA di grado 2 e 3 di Kellgren-Lawrence
  Precedentemente non trattata, tre bracci randomizzati (n=20 pazienti per gruppo)

GROUP	TREATMENT
A	PRP
B	GUNA COLLEGEN
C	PRP + GUNA COLLAGEN

- Applicazione Acido Ialuronico sotto guida ecografica; tre volte ad un intervallo di tre settimane in ogni gruppo
- Tutti i pazienti sono stati valutati con il Knee Society Score (KSS) e la Visual Analogue Scale (VAS) per il dolore, prima del trattamento e a 1, 3 e 6 mesi dal trattamento

RESULTATI



CONCLUSIONI

Lo studio dimostra che la somministrazione combinata di PRP e collagene GUNA ha effetti benefici a lungo termine nel trattamento dei sintomi dell'OA del ginocchio di grado moderato.

3rd ANNUAL MEETING

SIAGASCOT

BARI
21-23 MARZO 2024
THE NICOLAUS HOTEL

IL TRATTAMENTO DELLA TENDINOPATIA ACHILLEA CON COLLAGENE INFILTRATIVO PORCINO DI TIPO I IN PAZIENTI DIABETICI: CASE SERIES

PLACELLA GIACOMO
Università Vita-Salute San Raffaele,
IRCCS Ospedale San Raffaele di Milano

INTRODUZIONE

La tendinopatia Achillea rappresenta una delle sindromi da overuse più frequenti e limitanti da un punto di vista funzionale, in quanto provoca limitazione nelle attività della vita quotidiana. Le cause sono multifattoriali ed ancora oggi controverse. Tra le cause più frequenti abbiamo la tendinosi del tendine, la quale spesso porta ad un dolore ribelle, che non si riesce facilmente a trattare con le terapie classiche e richiede di frequenti terapie infiltrative con FANS o costosi trattamenti "rigenerativi". In pazienti con controindicazione all'uso di cortisonici abbiamo proposto l'uso del collagene infiltrativo ottenendo buoni risultati a follow-up medio.

MATERIALI E METODI

Una coorte di 13 pazienti diabetici, da marzo 2021 a gennaio 2023, è stata sottoposta a trattamenti infiltrativi con collagene porcino di tipo I. Tutti i pazienti soffrivano di tendinopatia degenerativa del tendine di Achille resistenti ad altri trattamenti conservativi e non avevano allergie note. Il ciclo infiltrativo prevedeva l'infiltrazione del collagene GUNA MD-Tissue 2ml in 5 sedute intervallate ognuna da una settimana. Le infiltrazioni sono state eseguite con ago da insulina 25mm da 23G intorno all'inserzione del tendine e lungo il suo decorso prossimale. Veniva eseguito follow up con visite ad 1 mese ed a 6 mesi dall'ultima infiltrazione valutando la VAS e i parametri clinici.

COLLAGEN

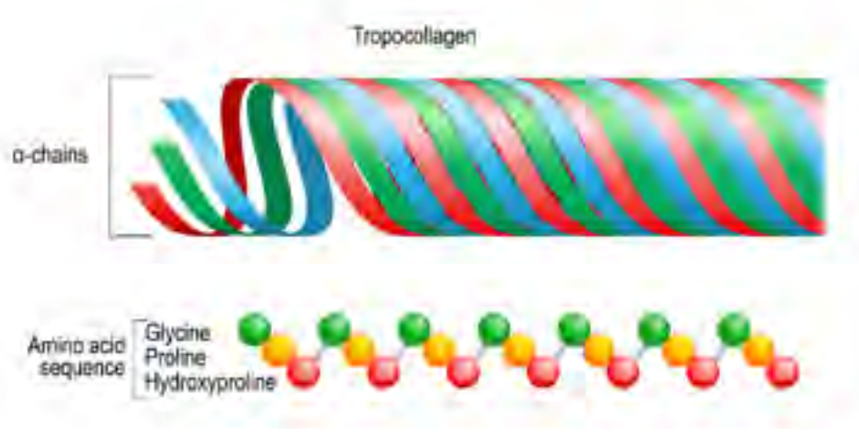

RISULTATI

In tutti i pazienti si notava una importante diminuzione della VAS già dopo la seconda infiltrazione, non ci sono state reazioni avverse, non ci sono mai state reazioni locali nei siti di inoculo. A sei mesi i pazienti erano in grado di svolgere le proprie attività quotidiane senza l'ausilio di presidi o l'uso di farmaci.

DISCUSSIONE

Alcuni studi, tra cui uno recente (Romsaco et al.) hanno analizzato i processi biochimici risultanti dall'iniezione di collagene porcino di tipo 1 su colture di fibroblasti umani comparandoli a fibroblasti «non trattati». I fibroblasti cresciuti con collagene a partire dalle prime 24 ore assumevano una morfologia diversa, con riarrangiamenti cellulari tali da garantire una migliore proliferazione, migrazione cellulare e produzione di collagene. Tutto ciò avviene grazie alla cosiddetta «meccanotrasduzione», ossia la capacità della cellula di trasformare segnali meccanici extracellulari (il collagene iniettato dall'esterno) in segnali biochimici intracellulari (neo-espressione genica).

CONCLUSIONI

L'utilizzo del collagene infiltrativo porcino di tipo I nelle tendinopatie degenerative può essere una valida alternativa ai trattamenti classici, soprattutto in pazienti in cui è controindicato l'utilizzo di farmaci cortisonici o di altra natura infiltrativa. Data il vantaggio costo-efficacia del prodotto, la letteratura a supporto e l'assenza di dimostrati effetti avversi, l'uso del collagene infiltrativo può essere a tutti gli effetti raccomandato anche come prima linea di trattamento in questi casi.

BIBLIOGRAFIA:

1. Randelli F, Sartori P, Carlomagno C, Bedoni M, Menon A, Vezzoli E, Sommariva M, Gagliano N. The Collagen-Based Medical Device MD-Tissue Acts as a Mechanical Scaffold Influencing Morpho-Functional Properties of Cultured Human Tenocytes. Cells. 2020 Dec 8;9(12):2641. doi: 10.3390/cells9122641. PMID: 33302563; PMCID: PMC7763591.
2. Corrado, Bruno & Bonini, Ilenia & Tarantino, Domiziano & Sirico, Felice. (2020). Ultrasound-guided collagen injections for treatment of plantar fasciopathy in runners: A pilot study and case series. Journal of Human Sport and Exercise. 15. S793-S805. 10.14198/jhse.2020.15.Proc3.30.
3. Godek P, Szczepanowska-Wolowiec B, Golicki D. Collagen and platelet-rich plasma in partial-thickness rotator cuff injuries. Friends or only indifferent neighbours? Randomised controlled trial. BMC Musculoskelet Disord. 2022 Dec 20;23(1):1109.

12° I.S.Mu.L.T. Congress
12-13 Aprile 2024 - Roma

CLINICA SAN MARTINO
Eccellenza Accessibile.

TRATTAMENTO INFILTRATIVO CON COLLAGENE TIPO I PORCINO SULLE LESIONI DEL LEGAMENTO PERONEO ASTRAGALICO ANTERIORE IN PAZIENTI SPORTIVI: UN CASE SERIES

Dr Cristiano Fusi, Fisiatra Responsabile Dipartimento di Riabilitazione presso Clinica San Martino Lecco
Dr Ennio Lopresti, Fisiatra Dipartimento Riabilitazione presso Clinica San Martino Lecco

INTRODUZIONE:

Le lesioni del legamento peroneo astragalico rappresentano un problema comune tra gli atleti impegnati in attività sportive ad alto rischio di infortuni come il calcio, il basket, lo sci e l'atletica leggera. Il legamento peroneo astragalico anteriore (LPAA) è il principale legamento che stabilizza lateralmente l'articolazione tibio-tarsica ed è il legamento più soggetto a lesione.
Questo case series su sportivi (3 calciatori, 2 runner, 1 ginnasta) si propone di valutare gli effetti riparativi del collagene abbinati a laserterapia in lesioni del legamento peroneo astragalico anteriore (PAA) per avere una gestione ottimale di tali lesioni e permettere la riatletizzazione e *return to play* più rapido.
Abbiamo utilizzato una terapia rigenerativa iniettiva a base di COL I porcino (GUNA MD-TISSUE) per la gestione delle lesioni parziali di LPAA.

COLLAGENE

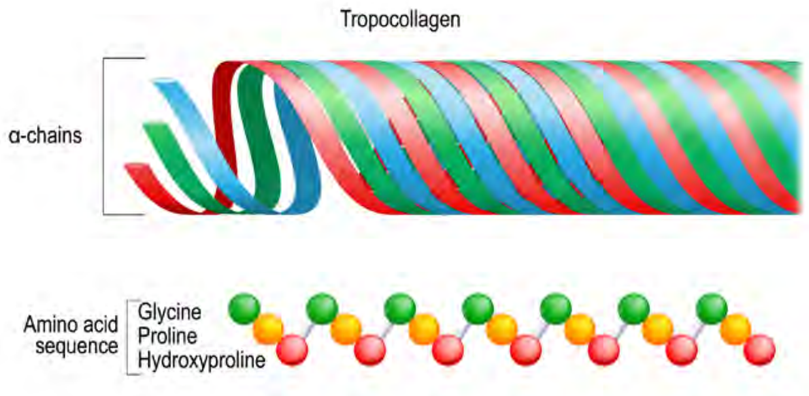

METODI:

N° 6 Pazienti (3 runner, 2 calciatori,1 ginnasta) giunti alla nostra attenzione per recenti traumi distorsivi di caviglia a seguito di evento sportivo. Abbiamo eseguito ecografia per evidenziare e constatare il grado di lesione del P.A.A.
I 6 casi presentavano lesione distrattiva senza lesione completa (grado lieve/moderato), le strutture articolari che hanno subito sollecitazioni si presentavano clinicamente con segno del cassetto anteriore e *tilting* astragalico lievemente positivo o negativo.
Il dolore a livello della zona anteriore del malleolo peroneale era presente alla palpazione con, in alcuni casi, ancora tumefazione a livello perimalleolare e limitazione funzionale.
3 pazienti presentavano un punteggio della Scala VAS pari a 9, 3 pazienti un punteggio di 7.
I pazienti sono stati trattati con n° 10 sedute di laserterapia abbinate a terapia manuale drenante ed esercizi propriocettivi intrapresi durante il periodo infiltrativo con COL I porcino Guna MD-TISSUE 2 ml.
Il ciclo prevedeva 2 infiltrazioni a settimana per 4 settimane per via peri e intra legamentosa sotto guida ecografica, utilizzando Ago 25 G, 20 mm.

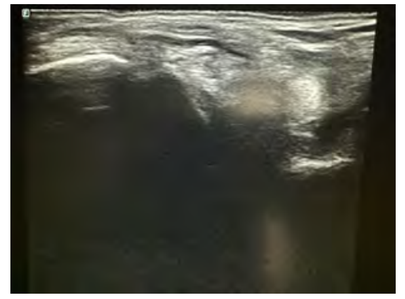

Tendine PAA dopo la lesione

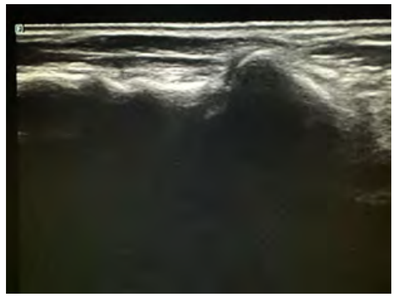

Tendine PAA dopo l'infiltrazione di collagene

RISULTATI:

Sono stati effettuati *follow-up* a 1 mese e a 3 mesi dalla fine trattamento con riscontro della diminuzione del dolore alla palpazione del PAA, test del cassetto negativo in tutti i 6 casi.
A fine ciclo infiltrativo i pazienti hanno riportato: miglioramento del dolore (VAS ridotta, punteggio finale 2), stabilità dell'articolazione che, abbinata ad allenamento in palestra per corretta distribuzione dei carichi, ha permesso un ritorno più rapido ed efficace alle attività agonistiche.
L'ecografia di controllo effettuata a 3 mesi dall'ultima infiltrazione ha rilevato un ripristino e riassetto delle neo-fibre legamentose.
La terapia infiltrativa con MD-TISSUE Guna, bio scaffold a base di collagene tipo I porcino, ha permesso la riparazione e la guarigione del tessuto danneggiatodurante la fase proliferativa, e porta alla guarigione del legamento e al ripristino funzionale durante la fase di rimodellamento.

CONCLUSIONI:

Il collagene di tipo I, essendo il componente strutturale fondamentale dei legamenti, ha svolto un ruolo cruciale nella rigenerazione tissutale. Questa terapia, agendo sulla biologia della riparazione del LPAA, si è dimostrata sicura e costo-efficace evitando interventi chirurgici o terapie più invasive. Il collagene di tipo I ha svolto un ruolo fondamentale nella sintesi di nuovo collagene, riallineando le fibre danneggiate e rinforzando il tessuto connettivo durante la fase di rimodellamento e riparazione. Questa terapia innovativa ha consentito di ottenere un miglioramento, nei pazienti sportivi con lesioni al LPAA, del quadro clinico, rapido recupero funzionale e *return to play.*

BIBLIOGRAFIA:

1. Randelli F et al. The Collagen-Based Medical Device MD-Tissue Acts as a Mechanical Scaffold Influencing Morpho-Functional Properties of Cultured Human Tenocytes. Cells. 2020 Dec 8;9(12):2641.
2. Corrado Bruno et al. (2020). Ultrasound-guided collagen injections for treatment of plantar fasciopathy in runners: A pilot study and case series. Journal of Human Sport and Exercise. 15. S793-S805. 10.14198/jhse.2020.15.Proc3.30.
3. Baumhauer JF, Nawoczenski DA, DiGiovanni BF, Flemister AS. Ankle pain and peroneal tendon pathology. Clin Sports Med. 2004 Jan;23(1):21-34.

Replace
Reinforce
Repair

Journal of
Clinical Medicine

MDPI

Case Report

Infiltrative Type I Collagen in the Treatment of Morton's Neuroma: A Mini-Series

Federico Giarda [1,*], Adele Agostini [2], Stefano Colonna [1], Luciana Sciumè [1], Alberto Meroni [3], Giovanna Beretta [1,*] and Davide Dalla Costa [1]

[1] Unit of Rehabilitation Medicine and Neurorehabilitation, Department of Neuroscience, ASST Niguarda Hospital, 20162 Milan, Italy; stefano.colonna@ospedaleniguarda.it (S.C.); luciana.sciume@ospedaleniguarda.it (L.S.); davide.dallacosta@ospedaleniguarda.it (D.D.C.)
[2] Department of Biomedical Sciences for Health, Università degli Studi di Milano, 20133 Milan, Italy; adeleagostini94@gmail.com
[3] Department of Orthopedic Surgery and Traumatology, ASST Niguarda Hospital, 20162 Milan, Italy; albertomarco.meroni@ospedaleniguarda.it
* Correspondence: federico.giarda@ospedaleniguarda.it (F.G.); giovanna.beretta@ospedaleniguarda.it (G.B.); Tel.: +39-02-64442414 (F.G.)

Abstract: Morton's neuroma (MN) is a compressive neuropathy of the common plantar digital nerve, most commonly affecting the third inter-digital space. The conservative approach is the first recommended treatment option. However, other different approaches have been proposed, offering several options of treatments, where, several degrees of efficacy and safety have been reported. We treated five consecutive patients affected by MN through three indirect ultrasound-guided injections of type I porcine collagen at weekly intervals. All patients were assessed before the treatment, after the treatment and up to 6 months after the last injection via AOFAS and VNS scores for pain, in which the function and pain were evaluated, respectively. In all patients, both analyzed variables progressively ameliorated, with benefits lasting until the last follow-up. The trend of the scores during the follow-up showed significant statistical differences. No side effects occurred. To our knowledge, this is the first study on injections of type I porcine collagen for the treatment of Morton's neuroma. Future research is needed to confirm the positive trend achieved in this MN mini-series.

Keywords: Morton's neuroma; type I porcine collagen; clinical treatment; US-guided injection; case mini-series

check for updates

Citation: Giarda, F.; Agostini, A.; Colonna, S.; Sciumè, L.; Meroni, A.; Beretta, G.; Dalla Costa, D. Infiltrative Type I Collagen in the Treatment of Morton's Neuroma: A Mini-Series. *J. Clin. Med.* **2023**, *12*, 4640. https://doi.org/10.3390/jcm12144640

Academic Editor: Stefan Evers

Received: 9 June 2023
Revised: 9 July 2023
Accepted: 11 July 2023
Published: 12 July 2023

Copyright: © 2023 by the authors. Licensee MDPI, Basel, Switzerland. This article is an open access article distributed under the terms and conditions of the Creative Commons Attribution (CC BY) license (https://creativecommons.org/licenses/by/4.0/).

1. Introduction

Morton's neuroma (MN) is a compressive neuropathy of the common digital plantar nerve (CDPN). It often causes significant pain that limits footwear choice and weight-bearing activities. This condition was first described anatomically by Civinini in 1835 [1] and later described clinically by Thomas Morton in 1876 [2]. Therefore, some authors have called this pathology Civinini–Morton syndrome (CMS) [3]. Predisposing conditions are female gender; the use of high-heeled, narrow-soled shoes; athletic activities that cause repetitive foot trauma; and foot deformities such as hammertoes, pes cavus or flatfoot [4,5]. MN is characterized by continuous common digital plantar nerve (CDPN) pain; in fact, this condition is known as "neuroma". However, the "lesion" has perineural fibrosis, in which it does not have any pre-neoplastic or neoplastic condition [6]. The MN pathology presents with a broad spectrum of symptoms, including paresthesia, metatarsalgia and stabbing pain in the metatarsal plantar region [7]. The symptoms could also involve the nearby toes and other parts of the foot [4]. This clinical condition adversely affects the social aspect of normal life, as well as gait, shoe use and upright posture. Although specific positive tests for MN are lacking, tenderness associated with touch remains clinical

evidence of the presence of Morton's neuroma. However, the support to clinicians deriving from imaging investigations is essential for both the discovery and localization of MN [8]. So far, the diagnostic confirmation of MN's presence is based on two different types of imaging assessments, as well as magnetic resonance imaging (MRI) and ultrasound (US). Both methodologies are able to find the target and avoid any false negative response, when the size of the neuroma is extended over 5 mm [9]. However, when identifying MN, its anatomical correspondence has always been associated with the point of maximum pain.

Non-surgical interventions for MN are a recommended treatment option before surgery [10]. However, at the moment, there is no clarity about which treatment option is the most effective. Essentially, it is possible to divide clinical approaches with curative intent into two main lists: the first includes all conservative procedures (CPs), while the second includes unconservative procedures (UPs). Biz et al. [4] recently described a detailed list of techniques used for the management of MN. The list of CPs certainly includes corticosteroid injection, radiofrequency ablation (RFA), fascial manipulation [7], laser therapy and alcohol injection [4]. Most of them were carried out with the support of US-guided (USG) procedure [11,12]. Mainly alcoholization and corticosteroid therapy are often performed via direct USG injection [13–16]. Up-front surgery is indicated when clinicians evaluate the absence of benefits derived from CPs. The list of UPs includes neurectomy [17,18] (i.e., the enucleation of CDPN) and selective neurolysis [19,20].

Surgical treatment can be performed with two different approaches: dorsal or plantar. Both appear to have no negative impact on the clinical outcome of the MN patient, while appearing to only impact the aesthetic effect [18,21]. Alcoholization and corticosteroids are widely considered conservative procedures; however, they are associated with a large list of potential side effects, including skin necrosis, digital ischemia [4], skin depigmentation [22] and plantar fat and [4] pad atrophy [23].

There are several conservative proposals in the literature, but none can be considered the gold standard [24]. The use of injectable medical devices based on collagen use is another procedure (not mentioned above), which may provide a promising alternative to MN treatment [25]. This approach has good tissue compatibility, low immunogenicity and sufficient mechanical strength to support tissue regeneration. Collagen also appears to provide a guideline for regenerated bioactivity that can effectively enhance regeneration [26–28]. Given the absence of previous experience with collagen-based GUNA medical devices in the field of MN treatment, based on its properties and safety in use, the purpose of this study report was to test the efficacy (in terms of the functional and clinical results of a collagen-based treatment) on patients who had long-standing complaints of CDPN compressive neuropathy. Furthermore, looking at the figure below, we also intended to summarize the main differences between infiltrative-based procedures and surgery in the clinical management of MN (Figure 1).

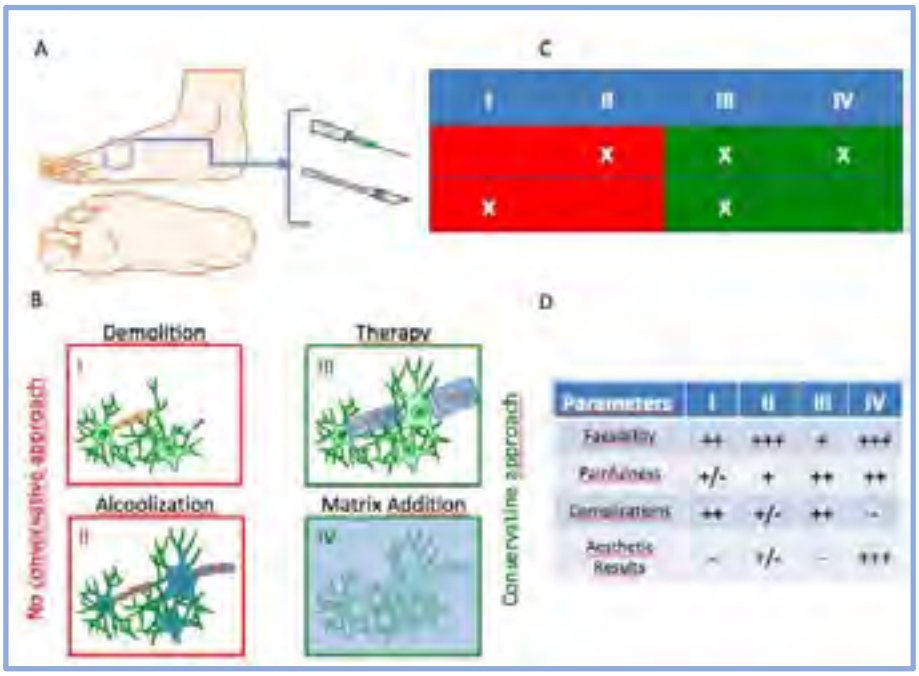

Figure 1. Simplification of clinical approach against MN and their cognate behaviors. Legend. (**A**) Representation of typical clinical procedure (injection and surgery); (**B**) the emerging four principal treatments of MN; (**C**) table represents the possible combinations between the procedure and treatment; (**D**) score of principal behaviors for some clinical aspects after MN treatments (− = negative; +/− = partially positive; + = positive; ++ = very positive; +++ = extremely positive).

2. Materials and Methods

2.1. Patients

Five consecutive patients (Table 1) were admitted to the Rehabilitation Medicine and Neurorehabilitation outpatient service at ASST Niguarda's hospital (Piazza dell'Ospedale maggiore, 3; Milan, Italy). None of the patients reported either systemic disorders or previous traumas or surgical interventions to the foot, nor allergies or intolerances, nor body weight changes or the wearing of specific footwear.

Table 1. Anagraphic data of MN patients (M = Male; F = Female).

ID_Code	Sex	Age (yo)
MN_001	F	61
MN_002	F	62
MN_003	F	51
MN_004	F	55
MN_005	F	44

Indeed, the five enrolled patients had not undergone previous infiltrative or surgical treatments, had not undergone physical therapies in the last 3 months and did not change their footwear during the time-frame observation period. All of them had already treated the foot pain limiting weight-bearing activities. The patients reported a variable degree of pain during walking, paresthesia in the toes and pain when subjected to axial compression. Based on medical history and physical examination, compressive neuropathy of the common plantar digital nerve was suspected in all patients. As a whole, considering anamnestic information, all five subjects were classified as Morton's neuroma (MN) patients (Table 2) through magnetic resonance imaging (MRI) (Figure 2) and/or ultrasound (US) analyses.

Table 2. Clinical data of MN patients.

ID_Code	Imaging	Site	MN Dimension
MN_001	MRI/US	SIS	<10 mm
MN_002	US	SIS	<10 mm
MN_003	MRI/US	SIS	<10 mm
MN_004	US	SIS	<10 mm
MN_005	US	SIS	<10 mm

Legend: MRI—magnetic resonance imaging; US—ultrasound; SIS—second interdigital space. The measures were in agreement according to the comparison with MRI.

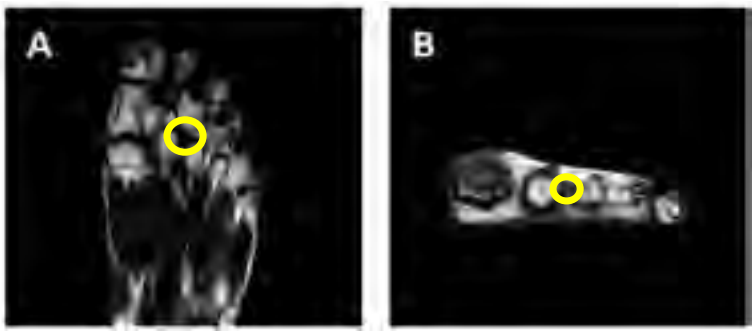

Figure 2. (**A**,**B**) MR imaging of Morton's neuroma, identifiable as a hypointense soft-tissue nodule at the level of the second intermetatarsal space. The presence of MN is indicated by a yellow circle.

2.2. Injection Procedure

We decided to treat the patients with a series of three injections of 2 mL of type I porcine collagen added with 2% lidocaine hydrochloride at weekly intervals, using an indirect US-guided (IUSG) approach. After a full and clear description of the study, the patient was invited to sign informed consent. Injections were performed by a single doctor with years of experience in ultrasound-guided infiltrative treatment. Each patient was confined to a bed with his knee flexed and his foot on the bed. The injection site was identified by using the US at the II or III interdigital space on the dorsal face of the foot; then, a 26G (13 mm) needle was inserted into the location identified, and the collagen was slowly injected. All the injections were performed at the point of maximum pain (Figure 3).



Figure 3. Representation of injection of porcine type I collagen added with 2% lidocaine hydrochloride, after target identification via ultrasound guidance.

2.3. Porcine Type 1 Collagen

The porcine type I collagen was obtained in the following formulation: a single vial with a 2 mL final volume containing porcine type I collagen, Colocynthis, NaCl and sterile water. The product is classified as a medical device (CE; Class III), available as MD-NEURAL.

MD-NEURAL (GUNA spa, Milan, Italy) is a medical device designed to reduce neuropathic and muscular associated pain, counteracting physiological and pathological joint deterioration. Previous clinical evidence has been reported on both the efficacy and

safety of MD-NEURAL in cases of the following neuropathic accuracies, neuralgia and associated neuropathic pain [26–28].

2.4. Evaluation Criteria after Treatment and Follow-Up of Patients

Patients' timelines were established during the inclusion in the present study. All patients received three injections at a weekly interval, following a recent protocol [29]. The clinical evaluations were performed at the time of enrolment (T0); before the second injection (T1); before the third injection (T2); and one month (T3), three months (T4) and six months (T5) after the last injection. Scores on both the AOFAS scale and VNS for pain were harvested for all patients.

The AOFAS score ranges from 0 to 100 points; the best results are associated with higher scores. The VNS was used to assess pain both at rest and during weight-bearing activities. It ranges from 0 to 10; 0 represents the absence of pain, while 10 represents the maximum describable pain. The trends of collected values are illustrated in the following Figures 4–6. The patients were fully compliant; during the procedures, no one of them ever referenced being in pain, and no adverse events were observed during the follow-up management.

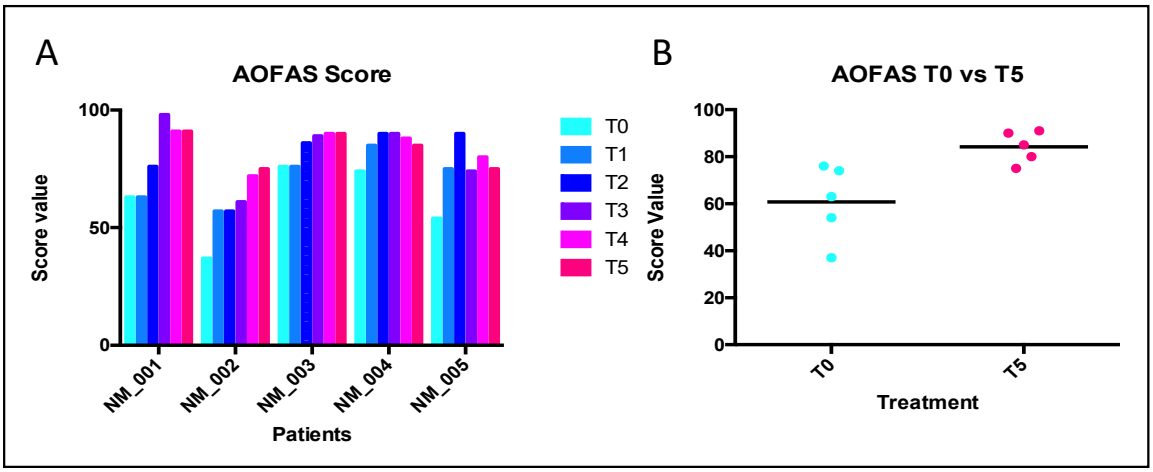

Figure 4. Results of AOFAS questionnaire. Legend: (**A**) ANOVA analyses. Source of variation: patients = 45.23, $p < 0.0001$; time of treatment = 36.52, $p = 0.003$; (**B**) paired *t*-test analyses. $p = 0.0089$.

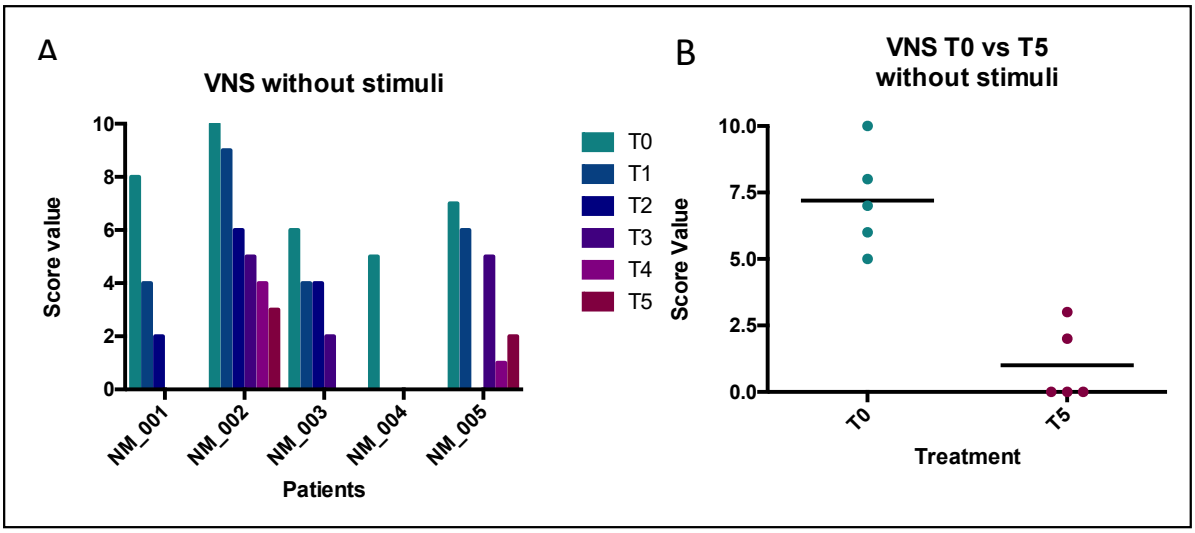

Figure 5. Results of VNS questionnaire (patients at rest). Legend: (**A**) ANOVA analyses. Source of variation: patients = 33.81, $p < 0.0001$; time of treatment = 52.53, $p < 0.0001$; (**B**) paired *t*-test analyses. $p = 0.0004$.

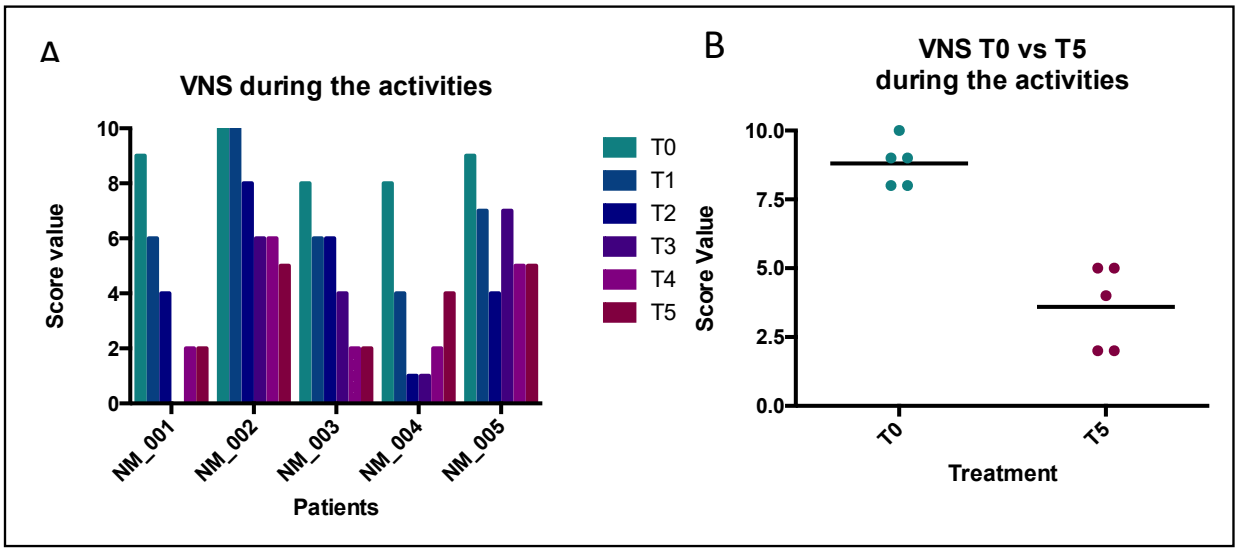

Figure 6. Results of VNS for self-reported pain (during weight-bearing activities). Legend: (**A**) ANOVA analyses. Source of variation: patients = 30.99, $p = 0.0003$; time of treatment = 51.55, $p < 0.0001$; (**B**) paired *t*-test analyses. $p = 0.0009$.

2.5. Statistical Analyses:

In order to evaluate the significant statistical differences among all MN patients and their cognate treatments, ANOVA analyses (using Dunnett's multiple comparers test) were performed. In addition to assessing the effectiveness of treatment for all patients, the paired *t*-test was also performed. We acquired significant statistical data according to the $p < 0.05$.

3. Results

3.1. Follow-Up

The follow-up was positively closed in all patients. The three scores were assessed for each patient at all the times established above in the Section 2. In total, 90 data were censored.

3.2. AOFAS Score

According to the criteria established above, the results of the AOFAS questionnaire are reported in Figure 4. The trends were positive for all patients, and all of them obtained a significant final benefit (Figure 4). The AOFAS mean values progressively increased, starting from T0, with a mean value of 60.80 (CI 95% 40.940–80.660) to the T5 point, in which the mean value was equal to 83.20 (CI 95% 75.810–92.590; $p < 0.0001$). The *t*-test also revealed a significant statistical difference by comparing the T0 vs. T5 treatment ($p = 0.0089$). In particular, the treatment protocol seemed to have an effect of stratification on the patients, in terms of the SD between T0 and T5 (15.99 and 6.760, respectively).

3.3. VNS Score

Regarding the analysis of the VNS ratings, the results were divided into two different lists, with the first reporting the quantification of pain at rest, while the second included the quantification of pain during weight-bearing activities. In both cases, the analyses revealed a positive trend for the two evaluation groups.

3.3.1. VNS Score without Stimuli

Nonetheless, the VNS showed a similar trend observed for the AOFAS questionnaire, in which it is mandatory to remark that the positive effect of treatment is associated with a depletion in the score. Here, we obtained the same significant final benefit (Figure 5). The mean values of the VNS score without stimulation progressively decreased, starting from T0, with a mean value of 7.20 (CI 95% 4.812–9.588) to T5, with a mean value of 1.00

(CI 95% −0.756–2.756; $p < 0.0001$). Indeed, the *t*-test also revealed a significant statistical difference, comparing the T0 vs. T5 treatment ($p = 0.0004$). In this case, the results suggest a homogeneous positive effect, because the SDs between T0 and T5 were very close to each other (1.924 and 1.414, respectively).

3.3.2. VNS Score after Activities

Nevertheless, the VNS scale regarding the data acquired during the stimulation after treatment showed a significant final benefit for all patients (Figure 6). Looking for the VNS results, the mean values progressively decreased, starting from T0, with a mean value of 8.86 (CI 95% 7.761–9.839) to T5, with a mean value of 3.60 (CI 95% 1.717–5.483; $p < 0.0001$). Indeed, the *t*-test also revealed a significant statistical difference, comparing the T0 vs. T5 treatment ($p = 0.0009$). In this case, the results do not suggest a homogeneous positive effect or the stratification of the patients, because the SD between T0 and T5 seemed to be different (0.836 and 1.517, respectively). However, the Delta VNS (VNS/T0–VNS/T5), showed a mean value equal to 5.20 points.

4. Discussion

Non-operative treatment is the first approach to Morton's neuroma; surgical options should be considered when conservative treatments do not have enough of an effect [24]. There are various proposals in the literature, in some cases with controversial evidence of effectiveness: the limitation of weight-bearing activities, the use of shoes with low heels and metatarsal padding, orthotic insoles, oral non-steroidal drugs and extracorporeal shock wave therapy. Infiltrative therapy can be a valid therapeutic solution; it involves the use of corticosteroids, alcohol and phenol [4], botulinum [13], toxin or capsaicin [16]. Among them, corticosteroid injection was used most frequently as the most accessible and effective conservative treatment modality for patients with Morton's neuroma, with improvements in outcome measures at 12 months [16,23]. However, it must be considered that local side effects of these injections have been reported in some studies, including skin atrophy, skin depigmentation and atrophy of the subcutaneous fat pad [4,22,23]. Furthermore, 1 year after the steroid injection, one-third of patients may still require surgical removal due to the recurrence of pain [23].

In this framework, we treated our patients with type I collagen through indirect ultrasound-guided injections (IUSGIs) [30,31]. Our results demonstrated that all patients received a large benefit after treatment with porcine type I collagen, thanks to its advantages such as high biocompatibility, the ability to facilitate reductions in pain and the ability to improve mobility. The foot pain and functional limitation of our patients progressively improved and in some cases almost completely disappeared at the last follow-up. Analyses of the AOFAS and VNS (without stimuli and after activities) survey demonstrated statistically significant results in all patients after treatment. Our results showed a similar trend in comparison with another study, performing a similar trend of evaluations [29]. The same modalities of analyses were used previously to analyze the outcome after corticosteroid treatment [12,15]. Indeed, their conditions improved from the first injection and progressively improved until the end of the follow-up (Figures 4–6). Furthermore, by comparing collected values at T0 vs. T5, curative attempts appear to stratify patients, reducing differences among all, according to the AOFAS questionnaire (Figure 4). The clinical benefit on pain symptoms for all patients seems to be associated with both phases: at rest and during weight-bearing activities (Figures 5 and 6). These positive results could be associated with collagen application, because it is the main structural protein of multiple hard and soft tissues in the human body and plays a key role in maintaining the biological and structural integrity of the extracellular matrix (ECM), providing physical support to tissues. It offers low immunogenicity, a porous structure [27], good permeability, biocompatibility and biodegradability [28]. In addition, it is possible to hypothesize that the positive action of collagen on fibrosis can also activate positive feedback in the inflammatory process. GUNA Medical Devices based on collagen have been used with promising results in many

painful and degenerative diseases of the musculoskeletal system, with no side effects ever described [25]. The Porcine Extracellular Matrix also finds a positive application in surgery by entubulating exposed nerve ends following neurectomy [32]. Although this study reported only one patient treated, the clinical evidence could open the possibility of considering surgery, not just a PU for MN treatment, as it involves the application of collagen (Figure 1). Nonetheless, the surgical positioning of porcine small intestine submucosa seems to prevent neuroma and associated pain in preclinical model [33].

Previous preclinical studies demonstrated that collagen type I compounds could induce an anabolic phenotype in tenocytes by stimulating tenocyte proliferation and migration and COL-I synthesis [34], maturation and secretion, thereby promoting tendon repair [35]. In these articles, the authors demonstrated the efficacy of collagen in acting on the homeostasis of extracellular matrix remodeling by regulating the expression of the TIMP-1 gene. In fact, we can consider MMPs genes as pro-inflammatory molecules; therefore, the physiological triage, including the fibrosis, collagen application and gene expression of the TIMP-1 gene, could explain the presence of a positive effect on the inflammatory molecular process. On the other hand, the mechanism of action of steroid injections for the treatment of MN is unclear, since the neuroma is degenerative in nature. The steroid is likely to reduce the inflammation surrounding the neuroma by reducing pain and consequently local pressure effects; however, it is reasonable consider the steroid-based treatment a palliative approach [15,23]. The alcoholization of MN in CP is well regarded, but the percentage of unconvincing side effects could open it up to criticism from clinicians [4,22].

Conversely, the structural and mechanical effects provided by the collagen and biological matrix could function as an effective natural scaffold to support cell growth, while also providing a framework for cell–cell interactions by redirecting reinnervation [34]/reorganization [35]. The in situ collagen medical device, applied via indirect ultrasound guidance, has been shown to be a safe and effective approach in improving pain and function in a patient with symptomatic Morton's neuroma. At the same time, procedure IUSGI could constitute a good alternative approach in consideration of the simplicity, time consumption and safety of execution compared to direct USG injection (DUSGI), reducing the procedure execution time, possible infectious adverse events and time-consuming patient management (IUSGI vs. DUSGI) [30,31]. Furthermore, the reduced physiological space associated with the MN becomes a safe and easily accessible point for the IUSGI procedure in order to correctly position the collagen in the target site.

5. Conclusions

The present study should recapitulate the list of principal take-home messages:

A. The infiltrative use of porcine type I collagen could be contemplated as a promising non-surgical therapy against MN less than 10 mm in size.
B. The procedure is safe and easy to perform.
C. The combined indirect US-guided injection (IUSGI) approach can allow a more precise subministration of medical devices, where the point of application fits perfectly with the point of maximum pain.
D. The proposed approach places itself exactly between the conservative approach and nerve-ablative treatments, as well up-front surgery and alcohol injection.
E. Collagen treatment could play an important pivotal role in the positive modulation of the inflammatory process as well as steroid treatments but avoid their side effects (probably) physically acting on the fibrosis process.

The use of collagen-based medical devices seems to have not been described before in a mini-series of MN patients. Indeed, the positive clinical and functional results and the absence of side effects allow us to propose collagen injections as an option for the treatment of MN. Future studies, especially if validated by larger cohorts of subjects and longer follow-ups, will need to confirm these findings.

Author Contributions: Conceptualization, F.G.; methodology, F.G.; validation, G.B. and D.D.C.; formal analysis, F.G., L.S., A.A., A.M. and S.C.; investigation, F.G., L.S., A.A., A.M. and S.C; resources, G.B. and D.D.C.; data curation, F.G., L.S., A.A., A.M. and S.C.; writing—original draft preparation, F.G., G.B. and D.D.C.; writing—review and editing, F.G., A.A., A.M.; visualization, F.G.; supervision, G.B. and D.D.C.; project administration, F.G.; funding acquisition, G.B. All authors have read and agreed to the published version of the manuscript.

Funding: This research received no external funding. The APC was funded by [GUNA spa, Milan, Italy].

Institutional Review Board Statement: The present study the study did not require ethical approval.

Informed Consent Statement: Informed consent was obtained from all subjects involved in the study.

Data Availability Statement: Data is contained withing the article.

Conflicts of Interest: The authors declare no conflict of interest.

References

1. Pasero, G.; Marson, P. Filippo Civinini (1805–1844) and the discovery of plantar neuroma. *Reum.-Ital. J. Rheumatol.* **2006**, *58*, 319–322. [CrossRef] [PubMed]
2. Morton, T.G. A Peculiar and Painful Affection of the Fourth Metatarso-Phalangeal Articulation. *Am. J. Med. Sci.* **1876**, *71*, 37–45. [CrossRef]
3. Stecco, C.; Fantoni, I.; Macchi, V.; Del Borrello, M.; Porzionato, A.; Biz, C.; De Caro, R. The Role of Fasciae in Civinini-Morton's Syndrome. *J. Anat.* **2015**, *227*, 654–664. [CrossRef] [PubMed]
4. Biz, C.; Bonvicini, B.; Sciarretta, G.; Pendin, M.; Cecchetto, G.; Ruggieri, P. Digital Ischemia after Ultrasound-Guided Alcohol Injection for Morton's Syndrome: Case Report and Review of the Literature. *J. Clin. Med.* **2022**, *11*, 6263. [CrossRef] [PubMed]
5. Wu, K.K. Morton's Interdigital Neuroma: A Clinical Review of Its Etiology, Treatment, and Results. *J. Foot Ankle Surg.* **1996**, *35*, 112–119. [CrossRef] [PubMed]
6. Gougoulias, N.; Lampridis, V.; Sakellariou, A. Morton's Interdigital Neuroma: Instructional Review. *EFORT Open Rev.* **2019**, *4*, 14–24. [CrossRef] [PubMed]
7. Biz, C.; Stecco, C.; Fantoni, I.; Aprile, G.; Giacomini, S.; Pirri, C.; Ruggieri, P. Fascial Manipulation Technique in the Conservative Management of Morton's Syndrome: A Pilot Study. *Int. J. Environ. Res. Public Health* **2021**, *18*, 7952. [CrossRef]
8. del Mar Ruiz-Herrera, M.; Marcos-Tejedor, F.; Aldana-Caballero, A.; Calvo-Lobo, C.; Rodriguez-Sanz, D.; Moroni, S.; Konschake, M.; Mohedano-Moriano, A.; Aceituno-Gómez, J.; Criado-Álvarez, J.J. Novel Ultrasound Anatomical Measurement of the Deep Transverse Metatarsal Ligament: An Intra-Rater Reliability and Inter-Rater Concordance Study. *J. Clin. Med.* **2022**, *11*, 2553. [CrossRef]
9. Bignotti, B.; Signori, A.; Sormani, M.P.; Molfetta, L.; Martinoli, C.; Tagliafico, A. Ultrasound versus Magnetic Resonance Imaging for Morton Neuroma: Systematic Review and Meta-Analysis. *Eur. Radiol.* **2015**, *25*, 2254–2262. [CrossRef]
10. Matthews, B.G.; Hurn, S.E.; Harding, M.P.; Henry, R.A.; Ware, R.S. The Effectiveness of Non-Surgical Interventions for Common Plantar Digital Compressive Neuropathy (Morton's Neuroma): A Systematic Review and Meta-Analysis. *J. Foot Ankle Res.* **2019**, *12*, 12. [CrossRef]
11. Klontzas, M.E.; Koltsakis, E.; Kakkos, G.A.; Karantanas, A.H. Ultrasound-Guided Treatment of Morton's Neuroma. *J. Ultrason.* **2021**, *21*, e134–e138. [CrossRef] [PubMed]
12. Santiago, F.R.; Muñoz, P.T.; Ramos-Bossini, A.J.L.; Martínez, A.M.; Olleta, N.P. Long-Term Comparison between Blind and Ultrasound-Guided Corticoid Injections in Morton Neuroma. *Eur. Radiol.* **2022**, *32*, 8414–8422. [CrossRef] [PubMed]
13. Lorenzon, P.; Rettore, C.; Scalvi, A. Infiltrative Therapy of Morton's Neuroma: A Systematic Review of Different Treatment Options. *Acta Bio Med. Atenei Parm.* **2022**, *92*, e2021556. [CrossRef]
14. Samaila, E.M.; Ambrosini, C.; Negri, S.; Maluta, T.; Valentini, R.; Magnan, B. Can Percutaneous Alcoholization of Morton's Neuroma with Phenol by Electrostimulation Guidance Be an Alternative to Surgical Excision? Long-Term Results. *Foot Ankle Surg.* **2020**, *26*, 314–319. [CrossRef]
15. Lizano-Díez, X.; Ginés-Cespedosa, A.; Alentorn-Geli, E.; Pérez-Prieto, D.; González-Lucena, G.; Gamba, C.; de Zabala, S.; Solano-López, A.; Rigol-Ramón, P. Corticosteroid Injection for the Treatment of Morton's Neuroma: A Prospective, Double-Blinded, Randomized, Placebo-Controlled Trial. *Foot Ankle Int.* **2017**, *38*, 944–951. [CrossRef]
16. Samaila, E.; Colò, G.; Rava, A.; Negri, S.; Valentini, R.; Felli, L.; Magnan, B. Effectiveness of Corticosteroid Injections in Civinini–Morton's Syndrome: A Systematic Review. *Foot Ankle Surg.* **2021**, *27*, 357–365. [CrossRef]
17. Liebendorfer, A.; Ochoa, E.; Dy, C.J. Changes in Patient-Reported Pain Intererence After Surgical Treatment of Painful Lower Extremity Neuromas. *J. Hand Surg. Glob. Online* **2023**, *5*, 97–101. [CrossRef]
18. Rajan, L.; Mizher, R.; Srikumar, S.; Fuller, R.; Ellis, S.J. Clinical Outcomes of Revision Surgery Using a Dorsal Approach After Failed Primary Interdigital Neuroma Excision. *Foot Ankle Spec.* **2022**, 193864002211164. [CrossRef]
19. Valisena, S.; Petri, G.J.; Ferrero, A. Treatment of Morton's Neuroma: A Systematic Review. *Foot Ankle Surg.* **2018**, *24*, 271–281. [CrossRef] [PubMed]

20. Pace, A.; Scammell, B.; Dhar, S. The Outcome of Morton's Neurectomy in the Treatment of Metatarsalgia. *Int. Orthop.* **2010**, *34*, 511–515. [CrossRef] [PubMed]
21. Xu, W.; Zhang, N.; Li, Z.; Wang, Y.; Li, X.; Wang, Y.; Si, H.; Hu, Y. Plantar and Dorsal Approaches for Excision of Morton's Neuroma: A Comparison Study. *BMC Musculoskelet. Disord.* **2022**, *23*, 898. [CrossRef]
22. Ortu, S.; Fiori, E.; Bagnoli, I.; Valente, A.; Pisanu, F.; Caggiari, G.; Doria, C.; Milano, L. Complications of Alcohol Injections for Morton's Neuroma. *J. Orthop. Trauma Rehabil.* **2022**, *29*, 221049172211163. [CrossRef]
23. Choi, J.Y.; Lee, H.I.; Hong, W.H.; Suh, J.S.; Hur, J.W. Corticosteroid Injection for Morton's Interdigital Neuroma: A Systematic Review. *Clin. Orthop. Surg.* **2021**, *13*, 266. [CrossRef] [PubMed]
24. Thomson, L.; Aujla, R.S.; Divall, P.; Bhatia, M. Non-Surgical Treatments for Morton's Neuroma: A Systematic Review. *Foot Ankle Surg.* **2020**, *26*, 736–743. [CrossRef] [PubMed]
25. Corrado, B.; Bonini, I.; Chirico, V.A.; Filippini, E.; Liguori, L.; Magliulo, G.; Mazzuocco, G.; Rosano, N.; Gisonni, P. Ultrasound-Guided Collagen Injections in the Treatment of Supraspinatus Tendinopathy: A Case Series Pilot Study. *J. Biol. Regul. Homeost. Agents* **2020**, *34*, 33–39.
26. Micarelli, A.; Viziano, A.; Granito, I.; Antonuccio, G.; Felicioni, A.; Loberti, M.; Carlino, P.; Micarelli, R.X.; Alessandrini, M. Combination of In-Situ Collagen Injection and Rehabilitative Treatment in Long-Lasting Facial Nerve Palsy: A Pilot Randomized Controlled Trial. *Eur. J. Phys. Rehabil. Med.* **2021**, *57*, 366–375. [CrossRef] [PubMed]
27. Godek, P. Collagen Therapy in Lumbar Spondylosis—A Pilot Study. Does the Route of Administration Matter? *Ortop. Traumatol. Rehabil.* **2019**, *21*, 427–436. [CrossRef]
28. Pavelka, K.; Jarosova, H.; Milani, L.; Prochazka, Z.; Kostiuk, P.; Kotlarova, L.; Meroni, A.M.; Sliva, J. Efficacy and Tolerability of Injectable Collagen-Containing Products in Comparison to Trimecaine in Patients with Acute Lumbar Spine Pain (Study FUTURE-MD-Back Pain). *Physiol. Res.* **2019**, *68*, S65–S74. [CrossRef]
29. Godek, P.; Szczepanowska-Wolowiec, B.; Golicki, D. Collagen and PRP in Partial Thickness Rotator Cuff Injuries. Friends Or Only Indifferent Neighbours? Randomized Controlled Trial. *BMC Musculoskelet. Disord.* **2022**, *23*, 1109. [CrossRef]
30. Kim, J.S.; Kim, M.-W.; Park, D.Y. Indirect Ultrasound Guidance Increased Accuracy of the Glenohumeral Injection Using the Superior Approach: A Cadaveric Study of Injection Accuracy. *Ann. Rehabil. Med.* **2013**, *37*, 202. [CrossRef]
31. Smith, N.; Liew, Z.; Johnson, S.; Ellard, D.R.; Underwood, M.; Kearney, R. A Systematic Review of the Methods and Drugs Used for Performing Suprascapular Nerve Block Injections for the Non-Surgical Management of Chronic Shoulder Pain. *Br. J. Pain* **2021**, *15*, 460–473. [CrossRef] [PubMed]
32. Thomajan, C.H. A Method for Entubulating Exposed Nerve Ends Following Neurectomy Using a Porcine Extracellular Matrix Nerve Cap. *Foot Ankle Spec.* **2022**, *15*, 579–585. [CrossRef] [PubMed]
33. Tork, S.; Faleris, J.; Engemann, A.; Deister, C.; DeVinney, E.; Valerio, I.L. Application of a Porcine Small Intestine Submucosa Nerve Cap for Prevention of Neuromas and Associated Pain. *Tissue Eng. Part A* **2020**, *26*, 503–511. [CrossRef] [PubMed]
34. Randelli, F.; Menon, A.; Giai Via, A.; Mazzoleni, M.; Sciancalepore, F.; Brioschi, M.; Gagliano, N. Effect of a Collagen-Based Compound on Morpho-Functional Properties of Cultured Human Tenocytes. *Cells* **2018**, *7*, 246. [CrossRef]
35. Randelli, F.; Sartori, P.; Carlomagno, C.; Bedoni, M.; Menon, A.; Vezzoli, E.; Sommariva, M.; Gagliano, N. The Collagen-Based Medical Device MD-Tissue Acts as a Mechanical Scaffold Influencing Morpho-Functional Properties of Cultured Human Tenocytes. *Cells* **2020**, *9*, 2641. [CrossRef]

Disclaimer/Publisher's Note: The statements, opinions and data contained in all publications are solely those of the individual author(s) and contributor(s) and not of MDPI and/or the editor(s). MDPI and/or the editor(s) disclaim responsibility for any injury to people or property resulting from any ideas, methods, instructions or products referred to in the content.

POSTER N. 208

SIMFER
SOCIETÀ ITALIANA DI MEDICINA FISICA E RIABILITATIVA
The Italian Society of Physical and Rehabilitation Medicine

CASE SERIES SUL TRATTAMENTO INFILTRATIVO CON COLLAGENE SUINO IN PAZIENTI CON ARTROSI DI CAVIGLIA POST TRAUMATICA

Gabriele Mirisola[1], Giuseppe Mangone[1], Matteo Scarselli[1], Francesca Cecchi[2]

1. Riabilitazione Azienda Ospedaliera Universitaria CTO Careggi – Firenze
2. IRCCS Don Gnocchi Firenze

Introduzione

L'artrosi è un'artropatia cronica caratterizzata da distruzione e potenziale perdita della cartilagine articolare insieme ad altre alterazioni legamentose e articolari, tra cui ipertrofia ossea (formazione di osteofiti). I sintomi comprendono dolore a sviluppo graduale aggravato o scatenato dall'attività, rigidità che dura < 30 minuti al risveglio, dopo inattività e occasionale tumefazione articolare. Un trauma osteo-legamentoso o una instabilità secondaria a esso o ad altra causa, spesso determinano alterazioni artrosiche.
L'artrosi post-traumatica di caviglia rappresenta la maggior parte delle cause di artropatia degenerativa della tibio-tarsica (ADTT).
Si manifesta in gran parte dei traumi intra-articolari di caviglia, spesso risultando refrattaria a svariati tipi di terapie infiltrative, anche in presenza di corretto percorso riabilitativo e ortesico.
Le attuali soluzioni terapeutiche utilizzate per la gestione dell'artrosi post-traumatica di caviglia si distinguono in conservative e non conservative. E' indicato in letteratura il ricorso ad un approccio conservativo rispetto a quello chirurgico.
Tra gli approcci conservativi troviamo:

- corticosteroidi infiltrativi nella fase acuta della patologia
- solette plantari sagomate e tutori nelle prime fasi della patologia
- farmaci anti infiammatori nelle fasi acute e croniche della patologia
- dispositivi medici ad uso infiltrativo (acido ialuronico, cellule mesenchimali, PRP, collagene) nelle fasi acute e croniche della patologia

L'approccio chirurgico, quando il dolore si acutizza e i trattamenti sopra descritti non sono più efficaci, consiste nel ricorrere ad un'artrodesi della caviglia o ad un'artroplastica totale (Taa). Quest'ultima offre una migliore funzionalità a LT rispetto all'artrodesi di caviglia (Aa), secondo quanto riferisce un recente studio.
Il presente studio si propone di valutare l'efficacia delle infiltrazioni di collagene suino di tipo I, utilizzando MD-SMALL JOINTS GUNA.
Il collagene è una delle proteine più abbondanti in molti organismi viventi perché svolge un ruolo connettivo nelle strutture biologiche. È anche la proteina più abbondante della matrice extracellulare (ECM). La ECM è una componente non cellulare all'interno di tutti i tessuti/organi e costituisce un'impalcatura strutturale (scaffold) in grado di dirigere l'adesione, la migrazione delle cellule, di regolare la crescita ed il metabolismo cellulare.
Le tre catene polipeptidiche in tripla elica di GLY, PRO e HYP stabilizzate da legami idrogeno intercatena, conferiscono alla molecola alta resistenza alle sollecitazioni e al carico dei tessuti. Dai 40 anni si ha uno squilibrio tra la produzione e degradazione di collagene, motivo per cui è importante stimolarne la sintesi tramite infiltrazioni.

Materiali e Metodi

Sono stati reclutati 5 pazienti di età compresa tra i 40 e i 72 anni, per un totale di 5 articolazioni TT post traumatiche dolorose, che alla visita lamentavano intenso dolore, rigidità e sensazione di instabilità. Tutti i pazienti (con grado di artrosi di Kellgren Lorenz II/III) sono stati sottoposti ad un protocollo terapeutico che prevedeva un ciclo di 5 infiltrazioni eco-guidate di collagene suino di tipo I (MD-SMALL JOINTS GUNA). Le infiltrazioni sono state eseguite settimanalmente con un ago di calibro 23G x1" Nr 16 (0,6x25mm). La valutazione clinica ed il questionario sono stati eseguiti alla visita iniziale che ha preceduto la prima infiltrazione (T0) e ad una settimana dall'ultima infiltrazione ossia a 6 settimane dalla prima infiltrazione (T1). Sono in corso follow up per valutazione a 3 mesi (T2) e 6 mesi (T3) da T0.

Figura 1: *RX Piede*



Figura 2: *Tripla elica collagene*

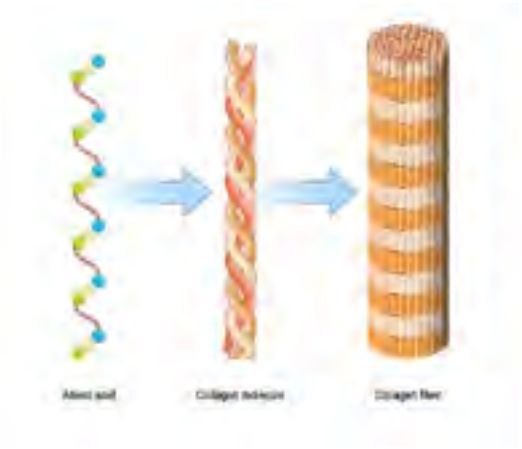

Risultati

Sono state valutate le misure di dolore, disabilità, stabilità articolare, tipo di appoggio (con podoscopio) utilizzando la scala numerica del dolore (NRS) e il questionario AOFAS.
Dopo il ciclo di infiltrazioni di collagene è stato osservato un miglioramento complessivo del 19,8% nei pazienti affetti da artrosi post-traumatica di caviglia. La scala NRS ha mostrato una riduzione media di 2,9 punti, indicando una significativa diminuzione del dolore percepito dai pazienti. Tuttavia, è importante sottolineare che questi risultati rappresentano una valutazione a breve termine. Ulteriori follow-up a 3 mesi (T2) e 6 mesi (T3) sono attualmente in corso per valutare l'efficacia e la durata dei benefici ottenuti.

Conclusioni

L'utilizzo delle infiltrazioni di collagene suino di tipo I, con MD-SMALL JOINTS GUNA, si è dimostrato un approccio terapeutico efficace per il trattamento dell'artrosi post-traumatica di caviglia, poiché induce i fibroblasti a produrre più collagene autologo ed aumenta la stabilità dell'articolazione TibioTarsica.
I risultati ottenuti hanno evidenziato una significativa riduzione del dolore e dei sintomi correlati nei pazienti trattati. Per la sua alta biocompatibilità, MD-SMALL JOINTS GUNA rappresenta un'ottima chance terapeutica per pazienti di ogni età/affetti da patologie rare e donne incinta. Il dispositivo medico di classe III non arreca alcun danno cartilagineo e non forma nessun tipo di micro-depositi.
Questi risultati indicano che le infiltrazioni di collagene potrebbero rappresentare una valida alternativa alle terapie infiltrative convenzionali per il trattamento dell'artrosi post-traumatica di caviglia. Tuttavia, sono necessari ulteriori studi per valutare l'efficacia a lungo termine di questo approccio e per confermare i benefici osservati in questo case series. La valutazione del trattamento a 3 mesi e 6 mesi dai dati di base consentirà di determinare la durata degli effetti positivi e fornire ulteriori informazioni sulle eventuali ricadute a lungo termine.

Bibliografia

- Saltzman CL, Salamon ML, Blanchard GM, Huff T, Hayes A, Buckwalter JA, Amendola A. Epidemiology of ankle arthritis: report of a consecutive series of 639 patients from a tertiary orthopaedic center. Iowa Orthop J. 2005;25:44-6. PMID: 16089071; PMCID: PMC1888779.
- Randelli F, Menon A, Giai Via A, et al, Effect of a Collagen-Based Compound on Morpho-Functional Properties of Cultured Human Tenocytes. Cells. 2018 Dec 6;7(12):246.
- Randelli F, Sartori P, Carlomagno C, Bedoni M, Menon A, Vezzoli E, et al. The Collagen-Based Medical Device MD-Tissue Acts as a Mechanical Scaffold Influencing Morpho-Functional Properties of Cultured Human Tenocytes. Cells. 2020 Dec 8;9(12):2641.



TERAPIA INFILTRATIVA PERIARTICOLARE ECOGUIDATA CON COLLAGENE DI TIPO 1 NELLA CERVICALGIA DA INTERESSAMENTO DELLE FACCETTE ARTICOLARI INTERPOFISARIE N 32

Brambilla Rossana1, Roberta Fontana2, Valeria Rivolta1, Laiosca Laura1, Carlo Domenico Ausenda1, Laura Perucca3

1, U.O.C. Riabilitazione Specialistica, Ospedale San Carlo Borromeo - ASST Santi Paolo Carlo, Milano, Italia

2, Scuola di Specializzazione in Medicina Fisica e Riabilitazione, Università degli studi di Milano, Milano, Italia

3, IRCCS Istituto Auxologico italiano, Dipartimento di Scienza Biomediche per la Salute-Università degli Studi di Milano, Milano, Italia

INTRODUZIONE La cervicalgia cronica associata alle problematiche degenerative del rachide cervicale è una patologia frequente e di difficile trattamento. L'interessamento delle faccette articolari interapofisarie è considerato la fonte principale del dolore cervicale fino al 70 % dei casi. Le tecniche interventistiche disponibili più diffuse sono di tipo invasivo(1): Blocco anestetico della branca mediale del nervo cervicale. Ablazione con radiofrequenza della branca mediale del nervo cervicale. Iniezione intrarticolare interpofisaria

Nel nostro studio abbiamo effettuato un trattamento infIltrativo periarticolare ecoguidato, non invasivo, a livello delle faccette articolari cervicali, con collagene di tipo 1.

In studi preclinici il collagene di tipo 1 ha dimostrato di fungere da bio scaffold per la colonizzazione da parte di cellule che producono segnali che promuovono la guarigione tissutale (monociti, piastrine, macrofagi, fibroblasti) . Il collagene esogeno stimola la sintesi, maturazione e secrezione delle fibre collagene da parte dei fibroblasti e contribuisce alla stabilizzazione capsulare e legamentosa e alla riorganizzazione della fascia muscolare. (2)

MATERIALI E METODI Abbiamo reclutato 10 pazienti ambulatoriali con diagnosi di cervicalgia correlata a prevalente interessamento delle faccette articolari interapofisarie, presente da più di 6 settimane, resistente a terapia analgesica e antinfiammatoria convenzionale. Sono stati esclusi pz che avessero effettuato terapie fisiche o interventistiche nelle precedenti 6 settimane o che avessero patologie neoplastiche o infettive in corso.

La patologia articolare è stata confermata con almeno un esame strumentale (radiologico in 5 pz, risonanza magnetica in 4 pz, TAC in 1 pz). Clinicamente sono risultati positivi il test di pressopalpazione delle faccette articolari e il test di Estensione-Rotazione cervicale.

I pz, 3 Maschi e 7 Femmine, avevano un'età compresa fra 38 aa e 86 aa, con una media di 71.9 aa.

I pazienti sono stati valutati al tempo zero, all'inizio del trattamento e al tempo 1, al termine del trattamento. Sono stati utilizzati: Numeric rating scale (NRS) per il dolore, in 10 punti. Neck Disability Index Questionnaire (NDIQ) per la disabilità correlata alla cervicalgia. E' stato utilizzato GUNA MEDICAL DEVICE NECK MD- NECK, dispositivo medico di classe III a base di collagene porcino di tipo I. Sono state effettuate 5 sedute di terapia a cadenza bisettimanale.

In ogni seduta i pz sono stati trattati con collagene MD-NECK 2 fl (totale 4 ml) somministrato per via periarticolare ecoguidata. Il collagene è stato suddiviso in quattro iniezioni di 0.5 ml per lato. E' stato utilizzato un ago 28 G da 13 mm. Le faccette articolari ai livelli di C3-C4, C4-C5, C5-C6, C6-C7 sono state identificate ecograficamente con una sonda lineare da 12 Hz. L'iniezione è stata effettuata con tecnica out of plane mantenendo la sonda ecografica posizionata in asse lungo su profilo articolare. (3).

RISULTATI Tutti i pz hanno riportato un progressivo miglioramento clinico con riduzione del dolore e della disabilità correlati alla cervicalgia. Il dolore sulla scala NRS si è ridotto in tutti i pazienti di un delta da 3 fino a 6 punti. La minimal clinically important difference di 3 punti sulla scala NRS è stata osservata nel 100% dei pz.

La disabilità è migliorato in tutti i pazienti: la minimal clinically important diffrence di almeno un livello sulla scala NDSQ è stata osservata nel 90% dei pz. 3 pz: disabilità severa→ minima - 4 pz: disabilità moderata→ minima - 1 pz: disabilità severa → moderata - 1 pz: Invalidità→ disabilità moderata - 1 pz: score della disabilità migliorato ma si è mantenuto nel livello minimo



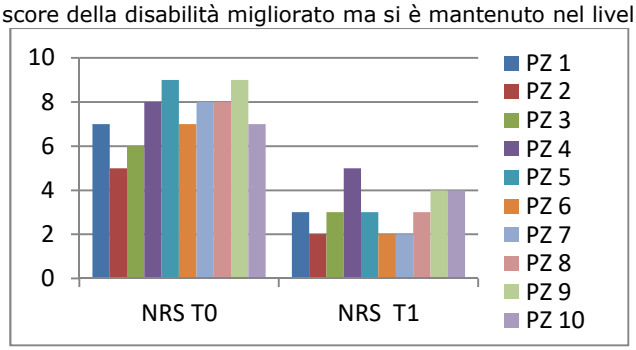

CONCLUSIONI Il collagene può ridurre dolore e infiammazione articolare e promuovere processi biorigenerativi.

Il collagene di tipo 1 MD NECK risulta una soluzione riparativa e rigenerativa utile, sicura , facile da utilizzare. Nella nostra casistica non sono stati osservati effetti collaterali riferibili al collagene o alla tecnica infiltrativa. Nei nostri pz il trattamento infiltrativo periarticolare con MD- NECK, dispositivo medico di classe III a base di collagene porcino di tipo I, somministrato in sede periarticolare interapofisaria cervicale con tecnica ecoguidata ha dimostrato di ridurre la sintomatologia dolorosa e migliorare la funzionalità , in una patologia cronica difficile, ad alta prevalenza e con poche soluzioni conservative efficaci disponibili.

BIBLIOGRAFIA

1. Consensus practice guidelines on intervention for cervical spine (facet) joint pain from a multispecialty international working group. Reg Anesth Pain Med 2022 Jan;47(1):3-59.
2. Effect of a collagen-based compound on morpho-functional properties of cultured Human tenocytes (Randelli F. at all. Cells 2018)
3. Ultrasound guided intervention of cervical spine and nerves (Ke Vin Chang et al, Phis Med Rheabil Clin 2018)

12° I.S.Mu.L.T. Congress
12-13 Aprile 2024 - Roma

I.R.C.C.S. Ospedale San Raffaele
Gruppo San Donato

OZONOTERAPIA CON INFILTRAZIONI FOCALI A BASE DI COLLAGENE SU UN PAZIENTE CON GRAVE CERVICALGIA

Yen Tao-Yu MS[1], Cimino Paolo MD[1], Padul JeffreyDavid MD[1], Rocca Gregorio MD[1] Giranio GiorgiaMD[1], Emedoli DanielePT[1], Iannacone Sandro MD[1], Brugliera Luigia MD PhD[1]
Affiliazioni: [1]Dipartimento di Riabilitazione e Recupero Funzionale, IRCCS Istituto Scientifico San Raffaele, Milano, Italia

INTRODUZIONE:

L'efficacia della combinazione terapeutica di ozonoterapia e infiltrazioni focali a base di collagene su pazienti con forti dolori al collo.
Il dolore al collo (cervicalgia) è uno dei disturbi più comuni a livello mondiale: circa il 75% della popolazione ne soffre una volta nel corso della vita.
Il tasso di incidenza varia a seconda del sesso.
Si verifica più frequentemente nelle donne, soprattutto tra i 40 e i 60 anni.
Dopo la lombalgia e la depressione, il dolore al collo è attualmente il terzo principale problema di salute legato all'assenteismo.

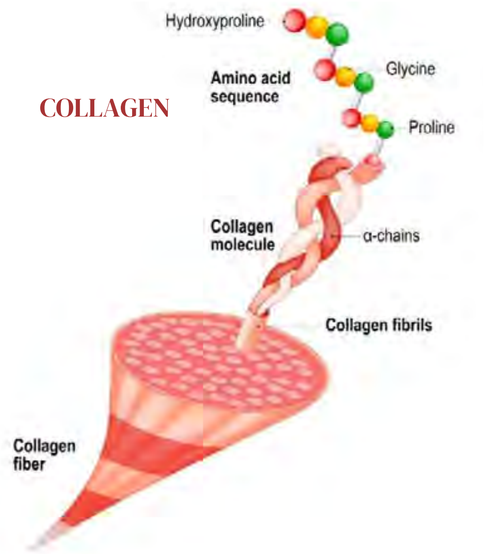

CASO CLINICO:

Una donna di 51 anni, impiegata di banca, si è rivolta al nostro ambulatorio di Fisiatria dell'Ospedale San Raffaele (Milano, Italia) nell'ottobre 2023, lamentando un forte dolore al collo, causa di un'inaccettabile alterazione della sua qualità di vita negli ultimi mesi.
È stata sottoposta a mastectomia destra per tumore al seno (2015) e a cicli di chemioterapia post-intervento con radioterapia.
Il 23 luglio 2023 si è recata al Pronto Soccorso dell'Ospedale di Fidenza (Parma, Italia) per un forte dolore cervicale, dolore all'orecchio bilaterale, vertigini soggettive e tremori agli arti superiori. La paziente è stata sottoposta a una radiografia cervicale che non mostrava alcuna frattura vertebrale, ma una spondiloartrite con moderata riduzione della curva fisiologica. La TAC cerebrale è normale. Il Pronto Soccorso l'ha dimessa con la prescrizione di FANS e di un miorilassante (Dicloreum+Tiocolchicoside) per una settimana, ma senza alcun beneficio.

Per il persistente dolore costante, la paziente è stata sottoposta a una risonanza magnetica cervicale senza contrasto che ha evidenziato:

- A livello C5-C6, la protrusione discale causa la chiusura epidurale anteriore e una lieve riduzione dell'ampiezza dei forami di coniugazione (più a destra che a sinistra).
- A livello C6-C7, la protrusione discale si presenta medio-posteriormente e comprime leggermente il sacco durale (Thecal sac).

Durante la visita neurochirurgica, la paziente è stata sottoposta a un'infiltrazione peridurale senza alcun beneficio. Le sono stati quindi prescritti Gabapentin, Tizanidina, Desametasone, Tramadolo e Ossicodone per via orale; tuttavia, il dolore non era del tutto sotto controllo.
Durante la nostra visita fisiatrica, la paziente presentava un'intensa contrazione muscolare del trapezio e dei muscoli paravertebrali cervicali superficiali e profondi. La combinazione di ozonoterapia ed infiltrazioni focali a base di collagene può soddisfare il requisito terapeutico.
Il programma per questo paziente prevede i seguenti trattamenti sul trapezio e sui muscoli paravertebrali cervicali:

- 10 cicli di Ozonoterapia:
  - Concentrazione di O2 / O3: 5 - 8 µg nella siringa da 50 mL e nell'ago da 27 Gouge.
- 10 Infiltrazioni focali a base di collagene:
  - 1 fiala di Guna MD-Muscle da 2 ml nella siringa da 5 ml e nell'ago da 27

NB: Terapia attuale:

- 1 bustina di Magnesio Pidolato al giorno per un mese
- 4 gocce di Clonazepam prima di dormire





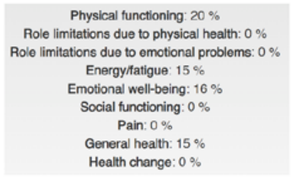

SF-36 Pre-Treatment

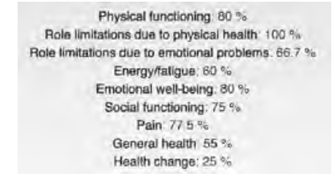

SF-36 Post-Treatment

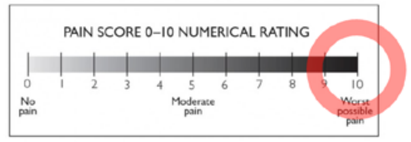

NRS – Pre Treatment



NRS – Post Treatment

CONCLUSIONI:

Questo caso clinico dimostra l'efficacia della combinazione di ozonoterapia e trattamento infiltrativo focale a base di collagene con Guna MD-Muscle in un paziente con forte dolore al collo e limitazione funzionale dovuta a un'intensa contrazione muscolare.



BIBLIOGRAFIA:

1. Retrospective observational study of intramuscular oxygen-ozone therapy for the treatment of neck pain: cervical paravertebral injection. Ucar D, Uçar S, Özcan Ç, Polat Ö, Çaçan MA, Uçar BY.Med Gas Res. 2020 Oct-Dec;10(4):170-173. Doi: 10.4103/2045-9912.286980.
2. Comparison between Collagen and Lidocaine Intramuscular Injections in Terms of Their Efficiency in Decreasing Myofascial Pain within MasseterMuscles: A Randomized, Single-Blind Controlled Trial. Nitecka-Buchta A, Walczynska-Dragon K, Batko-Kapustecka J, Wieckiewicz M.PainRes Manag. 2018 Jun 3;2018:8261090. doi: 10.1155/2018/8261090. eCollection 2018

Replace
Reinforce
Repair

Efficacy and Tolerability of Injectable Collagen-Containing Products in Comparison to Trimecaine in Patients With Acute Lumbar Spine Pain (Study FUTURE-MD-Back Pain)

K. PAVELKA[1], H. JAROSOVA[1], L. MILANI[2,3], Z. PROCHAZKA[4], P. KOSTIUK[4], L. KOTLAROVA[5], A. M. MERONI[6], J. SLIVA[7]

[1]Institute of Rheumatology, Prague, Czech Republic, [2]University Sapienza, Rome, Italy, [3]University of Siena, Italy, [4]Edukafarm, Prague, Czech Republic, [5]Department of Pharmacology, InpharmClinic, Jesenice u Prahy, Czech Republic, [6]Department of Orthopedics and Traumatology, Niguarda Hospital, Milano, Italy, [7]Third Faculty of Medicine, Charles University, Prague, Czech Republic

Received August 22, 2019
Accepted September 4, 2019

Summary

Low back pain (LBP) represents an important subgroup of vertebrogenic pain with estimated prevalence around 80 %. Locally acting injectable collagen for topical application has recently extended the limited range of treatment options. The aim of the study was to evaluate the efficacy and safety of injectable collagen in patients with LBP. Patients suffering from LBP (< three months) were enrolled. They were administered either collagen 4 ml or trimecaine 1 % 4 ml in the form of subcutaneous paravertebral injections into eight pre-specified points (0.5 ml per each point) in the following schedule: two administrations in the first and second week, one in the third week. The pain intensity, Thomayer distance, Oswestry disability index, Lasseque test, quality of life, consumption of rescue medication and safety were evaluated. Exertional and rest pain, evaluated by a visual analogue scale, gradually decreased in both groups. Both treatments showed a statistically significant improvement in mobility and quality of life. The consumption of paracetamol as a rescue medication was significantly lower in patients treated with collagen than in the group treated with trimecaine (p=0.048). The analgesic efficacy of locally acting injectable collagen, as well as an analgesic sparing effect when compared to local anesthetics were demonstrated.

Key words

Low back pain • Injectable collagen • Analgesics • Paracetamol • Trimecaine • Pain

Corresponding author

J. Slíva, Department of Pharmacology, Third Faculty of Medicine, Charles University, Ruská 87, 100 00 Prague 10, Czech Republic. E-mail: Jiri.Sliva@lf3.cuni.cz

Introduction

Musculoskeletal pain including vertebrogenic pain is among the most common health complaints with significant social and economic consequences. The incidence of musculoskeletal pain increases with the rising average age of the population and decreases the quality of life of a growing number of affected people. Back pain represents an important subgroup of vertebrogenic pain. It is reported that approximately 80 % of the population in developed countries have back pain problems for which they seek medical help, at least once in a lifetime (NICE 2016).

Back pain can be classified according to its localization as neck pain (NP) or low back pain (LBP). Pain/discomfort affecting the area from the lower rib margin to the lower gluteal fold is called LBP. Lower limb pain may or may not be present at the same time. LBP can be classified by its duration as acute (back pain episodes lasting no more than three months, sometimes a subgroup of subacute pain lasting 6 to 12 weeks is also distinguished) or chronic (when pain lasts more than three months). The recurrence of problems after at least

© 2019 Institute of Physiology of the Czech Academy of Sciences, Prague, Czech Republic
Fax +420 241 062 164, e-mail: physres@fgu.cas.cz, www.biomed.cas.cz/physiolres

a six-month symptom free period is known as recurrent LBP (this form must be distinguished from chronic LBP exacerbation). According to the etiology, LBP is classified as specific when the pathological process causing the pain is known (e.g. inflammatory or degenerative process, fracture, radicular syndrome, etc.) or nonspecific (when such a causative process is not apparent).

Patients with acute back pain which subsides within six weeks to three months represent the majority of the affected people. However, approximately 2-7 % of patients move to the group of chronic pain that can seriously affect not only health, but due to limited working ability, also the social and economic aspects of a patient's life. This type of chronic pain, due to back disorders, contributes to the extent of 90 % of social costs of sick leave. Concerning back pain distribution according to age groups, elderly patients are affected more often. In younger people, back pain typically arises from excessive burden to normal spinal structures. With advancing age, pathological processes (i.e. processes of degenerative nature) play an increasing role in the etiology. The symptoms and morphological findings of LBP have a very weak correlation and the pain is not always proportional to the pathological changes.

The patient's history and neurological examination play important diagnostic roles. If severe spinal pathology is suspected (specific biomedical factors or so-called "red flags", e.g. root syndromes, fractures and infections), imaging techniques are indicated to specify the cause (e.g. X-ray, magnetic resonance imaging [MRI]). Psychosocial factors (so-called "yellow flags") also play an important role and increase the risk of problem chronification. If no specific causative factors are presented, the condition is called nonspecific LBP (Nice 2016).

The problem of back pain treatment is complex due to the existence of many well-known, but also some unknown pathophysiological factors that make treatment difficult. The ranges of medical procedures include a multidisciplinary approach with conservative methods to minimally invasive interventions to surgical treatment. Conservative procedures in acute nonspecific LBP include mainly rehabilitation and medications (NICE 2016, van Tulder *et al.* 2006). These non-invasive treatment methods are effective in 80 to 90 % of patients with LBP and therefore, conservative treatment is considered the method of choice for most patients with back pain syndromes. In the treatment of acute nonspecific LBP, paracetamol is recommended as the first-line treatment and nonsteroidal anti-inflammatory drugs (NSAIDs) or muscle relaxants are recommended as the second-line treatment. In some cases, acupuncture is used; however, today it is believed to be suitable only for chronic LBP (Furlan *et al.* 2005, Itoh *et al.* 2004) or a local anesthetic is applied. Collagen-containing products intended for topical application have also recently extended the limited range of treatment options (Pavelka *et al.* 2019). Other possible therapeutic approaches have been postulated. These include (for example) newer intradiscal therapies (Charneux *et al.* 2017, Knezevic *et al.* 2017), modulation of galanin receptors (Zhang *et al.* 2019), modulation of TRPA-1 (Liu *et al.* 2019, Yamamotova *et al.* 2017), monoclonal antibody tanezumab (Webb *et al.* 2018), etc. (Bhangare *et al.* 2017).

One of the major causes of musculoskeletal pain is weakness of the internal and external joint stabilization systems. The basic component of these systems is collagen, the sufficient content and quality of, which are essential for the intact function of these structures. A lack of collagen or failure of its composition leads to weakening of the support systems and joint hypermobility, especially in non-physiological positions. This leads to premature wear of these systems and further increases the risk of progressive degeneration of structures such as cartilage. Slack hypermobile elements of the support system stimulate pain receptors and lead to muscle tension around the joints (Milani 2010, Stone *et al.* 1997). On the basis of these findings, collagen-containing products for local administration (as medical devices generally known as MD-products) have been developed. These include the MD-Lumbar, MD-Neural and MD-Muscle products (Guna, Milano, Italy) used in our study. Patients with acute lumbar spine pain were enrolled if their condition required the administration of local anesthetics or collagen-containing products. This study evaluated the efficacy and safety of the MD-Lumbar, MD-Nural and MD-Muscle products in comparison to the subcutaneously administered local anesthetic trimecaine.

Methods

Patients

Adult outpatients of both sexes who met the diagnostic criteria for acute lumbar spine pain, defined as LBP lasting no more than three months, were enrolled in

a prospective, single-blind clinical trial titled FUTURE-MD-Back Pain. A total of 97 patients were enrolled and were randomized into two groups. Randomization was performed by a generator (available from www.randomization.com) using random permuted blocks (blocks of 20 subjects), with a randomization ratio of 3:1. All patients underwent in total seven visits (V): V1 – Day 0, V2 – Day 3±2, V3 – Day 7±2, V4 – Day 11±2, V5 – Day 14±2, V6 – Day 18±2, and V7 – Day 32±2.

Materials and chemicals

The study mixture of MD-Lumbar MD, MD-Muscle and MD-Neural ("A") was administered subcutaneously to the first group of patients aged 26-70 years (n=73, including 24 males and 49 females) and Mesocaine 1 % (trimecaine hydrochloride) ("B") was subcutaneously administered to the second group aged 26-66 years (n=24, 7 men and 17 women). The combination of MD-Muscle (1 ml), MD-Lumbar (2 ml) and MD-Neural (1 ml) for a total of 4 ml per dose or Mesocaine 1 % 4 ml per dose were administered in the form of subcutaneous paravertebral injections into eight pre-specified points (0.5 ml per one application point) for a total duration of three weeks. A total of five applications were made in each patient (twice the first week, twice the second week and once the third week). If a subject not completing the study was replaced, the new subject received the same product as the patient excluded from the clinical trial.

MD-Lumbar, MD-Neural and MD-Muscle are medical devices designed to improve mobility and reduce pain in the lumbar spine area. Collagen is the primary active ingredient of these combined products. The effect of topical collagen administration is structural and functional. Collagen is directly delivered to the area where it is lacking to strengthen, give structure and protect joint cartilage, tendons, ligaments and joint capsules by creating an adhesive barrier (Milani 2010). The transport of collagen along with the other ingredients to the local destination is based on a patented "collagen delivery system". When using this system, a temporary porous collagen matrix forms in the tissue where the product is applied, and gradually releases the active substances into the targeted area at a defined speed (depending on the porosity of the matrix), thus ensuring prolonged activity. The main therapeutic functions of collagen include the barrier effect, lubricating activity and support of potential concomitant analgesic medication. Collagen helps to improve the functionality of the joints, improves the profile of the collagen fibres and, consequently, all the anatomical collagen-containing structures. When strengthening the joint stabilization systems with locally administered collagen, an analgesic effect is achieved in addition to a structural recovery (creating biological support, so-called bioscaffold). The locally administered collagen in these products helps to relieve painful muscle tension in the region and restore its physiological function. Therefore, it helps to eliminate the cause of pain and to normalize the function of the affected joint and its supporting apparatus. The other ingredients of individual collagen-containing products differ (Randelli *et al.* 2018).

In addition to collagen, MD-Lumbar contains an extract from the bark and roots of the medicinal plant *Hamamelis virginiana*. The active ingredients of this extract are tannins, organic acids and essential oils; the extract has anti-inflammatory and antioxidant effects. It protects tissues at the injection site from the development of the inflammatory process that occur secondary to degenerative changes of the connective tissue; this inflammation further damages the tissues affected by degeneration. The anti-inflammatory effect of the extract from *Hamamelis virginiana* thus contributes to the effect of collagen. The extract, in addition to its antioxidative action, protects the integrity of tissues at the application site from the effects of harmful oxygen radicals.

MD-Neural is a medical device designed primarily to suppress neuropathic pain in different locations *via* its effect on the collagen component of the perineurium. In addition to collagen, it contains an extract from the medicinal plant *Citrullus colocynthis*. The extract from this plant is used in low concentration dilution in traditional medicine as a spasmolytic and analgesic. The analgesic effects of the ingredients (e.g. bitter compounds, triterpenes, and resins) are used in neuropathic pain, i.e. the stabbing pain typical for lumbago and sciatica.

MD-Muscle is a medical device which acts as an analgesic due to its effect on muscle tissue. In addition to collagen, it contains an extract from the medicinal plant *Hypericum perforatum.* Besides showing antidepressant action, this extract has anti-inflammatory and analgesic effects. It contains the full spectrum of active ingredients (e.g. hypericin, hyperforin, tannins, flavonoids) with anti-inflammatory, analgesic and regenerative effects. Its analgesic effects can be useful in cases of neuropathic and muscle pain.

Trimecaine (product Mesocaine 1 %) belongs to

the group of medicines that produce local tissue anesthesia. It is an amide local anesthetic with a moderately long effect, which is rapidly and well absorbed. It inhibits genesis and conduction of painful stimuli and other centripetal impulses generated by pressure, tension, heat, etc. The anesthetic effect occurs within 15 min after administration and lasts for 60-90 min.

Evaluation of effectiveness

Both exertional and rest pain were measured by visual analogue scale (VAS) at each visit. Additionally, both Thomayer distance (expressed in cm) and Lassegue test were evaluated on V1, V3, V6, and V7. A quality of life questionnaire (EuroQol) and Oswestry Disability Index were measured on V2, V6, and V7. During the whole treatment period (i.e. V1-V6), the total paracetamol consumption was evaluated. Finally, the tolerability of both treatments was assessed by the patients during V6 and V7.

Statistical analysis

Thomayer distance, Oswestry Disability index, EuroQol and VAS were evaluated using repeated measures analysis and *post hoc* Fisher's LSD (Least Significant Difference) test. Paracetamol consumption was evaluated using a one-tailed T-test. Treatment tolerability was assessed using the chi-square test.

Results

Patients were recruited for a total of about six weeks and a three day wash-out period was carried out, during which all analgesic and anti-inflammatory treatments were discontinued and patients were only allowed to use paracetamol. After the baseline examination, the evaluated products were administered for three weeks followed by a two week follow-up (for a total of 7 visits). The efficacy of the treatment was evaluated at individual visits. The tolerability of the treatment was assessed at the same time, both by the patient and by the attending physician. The current intensity of lumbar spine pain was measured by means of a horizontal visual analogue scale (VAS). The efficacy was also evaluated by identifying trigger points, evaluation of back muscle spasms, examination of the Thomayer distance and the Lassegue test. In addition, the EuroQol questionnaire (characterizing the quality of life of the patient) and the Oswestry questionnaire (Oswestry Disability Index) were also used for evaluation. The Oswestry questionnaire, which was completed at V2 and V6, quantifies the restriction of daily activities due to LBP, quantifies the subjective complaints of the patient and expresses the degree of disability, i.e. it reflects also the quality of life of the patient. The final examination was performed two weeks after the last treatment administration. The final examination (follow-up) included, besides the clinical examination, the overall efficacy of the treatment assessed by the physician and by the patient, as well as the patient's functional status. The patients again completed the final EuroQol and Oswestry questionnaires. The schematic design of the study is given in Table 1a.

Table 1a. Clinical study design.

Examination	Visit 1 Day 0 Week 0	Visit 2 Day 3±2 Week 1a	Visit 3 Day 7±2 Week 1b	Visit 4 Day 11±2 Week 2a	Visit 5 Day 14±2 Week 2b	Visit 6 Day 18±2 Week 3	Visit 7 (follow-up) Day 32±2 Week 5
Baseline examinations	+	-	-	-	-	-	-
Medical history	+	-	-	-	-	-	-
Clinical examination	+	+	+	+	+	+	+
Laboratory assessments	+	-	-	-	-	-	-
BP	+	+	+	+	+	+	+
Current treatment	+	+	+	+	+	+	+
Product administration	-	+	+	+	+	+	-
VAS – evaluation of efficacy by the patient, by the physician	+	+	+	+	+	+	+
EuroQol questionnaire	-	+	-	-	-	+	+

Table 1b. Characteristics of the population.

Item	MD inj.	Mesocaine inj.
Number of patients		
- men	24	7
- women	49	17
- total	73	24
Patient age (years)		
- men	48.1 ± 12.8	46.4 ± 13.6
- women	55.0 ± 10.7	56.6 ± 10.0
Analgesic treatment before the YES/NO	42/31 (57.5 %)	14/10 (58.3 %)

* – statistically significant difference from baseline $p<0.05$ (MANOVA and *post hoc* Fisher´s LSD test). The difference between the groups was not significant.

Both evaluated populations were comparable in their composition. In terms of median age, and in terms of the proportion of patients previously taking analgesics, there were no statistically significant differences between the populations. The characteristics of the population are schematically shown in Table 1b, which shows the number of patients with/or without analgesic treatment before entering the clinical trial.

Regarding the assessment of mobility by the measurement of the Thomayer distance (Table 2a), both treatments showed improvement in mobility (statistically significant reduction of the distance) during the treatment. This improvement was statistically significant from the baseline in both groups and there were no statistically significant differences between the treatment groups, although slightly better results were achieved in the group with the MD applications. No progress was observed regarding the Lassegue test values (also presented in Table 2b) during the treatment.

Table 2a. Thomayer distance.

Item	n (MD inj./Mesocaine inj.)	MD inj.	Mesocaine inj.
Thomayer distance (cm), Visit 1	73/24	12.2 ± 10.0	13.1 ± 9.16
Thomayer distance (cm), Visit 3		11.3 ± 9.64	11.0 ± 6.86
Thomayer distance (cm), Visit 6		8.07 ± 9.50*	9.42 ± 8.29*
Thomayer distance (cm), Visit 7			10.0 ± 7.52*

* – statistically significant difference from baseline $p<0.05$ (MANOVA and *post hoc* Fisher´s LSD test). The difference between the groups was not significant.

Table 2b. Lassegue test.

Item	n (MD inj./Mesocaine inj.)	MD inj.	Mesocaine inj.
Lassegue test ≤ 45°, Visit 1	73/24	Negative 73 times	Positive 1 time
Lassegue test ≤ 45°, Visit 3		Negative 73 times	Negative 23 times
Lassegue test ≤ 45°, Visit 6		Negative 73 times	Negative 24 times
Lassegue test ≤ 45°, Visit 7		Negative 73 times	Negative 24 times

The principal endpoints of the study included back pain assessed by patients using a visual analogue scale (VAS) (Tables 3a and 3b). Exertional and rest pain gradually decreased. There was no statistically significant difference between the study groups regarding the pain relief and its outcome. A statistically significant decrease in exercise-induced pain from baseline was achieved in both groups from Visit 3 and statistically significant difference in rest pain was also recorded in the group treated with MD products from Visit 3 and in the group of patients treated with trimecaine from Visit 4. The difference between the treatment groups could be

attributed to the rather low number of patients treated in the trimecaine group. Another evaluated parameter was the consumption of the auxiliary analgesic (paracetamol) in the reference period (Table 4). As shown by the results, the consumption of paracetamol was significantly lower in the group treated with MD preparations (approximately half) than in the group treated with Mesocaine. The difference is statistically and clinically significant (p=0.0485) in favor of MD injections.

Table 3a. Visual analogue scale for exertional pain (VAS), absolute values (cm), assessed by the patient.

Item	n (MD inj./Mesocaine inj.)	MD inj.	Stat.	Mesocaine inj.
VAS, Exertional pain, Visit 1		67.0 ± 12.6	NS	70.5 ± 12.3
VAS, Exertional pain, Visit 2		63.8 ± 12.1	NS	68.2 ± 17.3
VAS, Exertional pain, Visit 3		58.4 ± 15.1*	NS	62.0 ± 20.4*
VAS, Exertional pain, Visit 4	73/24	53.7 ± 18.0*	NS	55.2 ± 24.4*
VAS, Exertional pain, Visit 5		43.5 ± 20.1*	NS	42.9 ± 26.1*
VAS, Exertional pain, Visit 6		37.9 ± 22.3*	NS	39.3 ± 26.1*
VAS, Exertional pain, Visit 7		34.1 ± 22.1*	NS	37.3 ± 29.0*

* – statistically significant difference from baseline p<0.05 (MANOVA and *post hoc* Fisher´s LSD test). The differences between groups were not statistically significant.

Table 3b. Visual analogue scale for rest pain (VAS), absolute values (cm), assessed by the patient.

Item	n (MD inj./Mesocaine inj.)	MD inj.	Stat.	Mesocaine inj.
VAS, Rest pain, Visit 1		59.0 ± 14.7	NS	59.2 ± 15.1
VAS, Rest pain, Visit 2		59.2 ± 15.2	NS	62.9 ± 18.8
VAS, Rest pain, Visit 3		52.3 ± 19.0*	NS	51.1 ± 19.4
VAS, Rest pain, Visit 4	73/24	45.7 ± 19.2*	NS	46.2 ± 22.2*
VAS, Rest pain, Visit 5		36.1 ± 20.2*	NS	33.3 ± 24.1*
VAS, Rest pain, Visit 6		31.5 ± 23.1*	NS	31.7 ± 25.2*
VAS, Rest pain, Visit 7		27.1 ± 21.9*	NS	30.8 ± 30.0*

* – statistically significant difference from baseline p<0.05 (MANOVA and *post hoc* Fisher´s LSD test). The differences between groups were not statistically significant.

Table 4. Paracetamol consumption during Visits 1-6 (number of tablets).

MD inj. (n=73)	Mesocaine inj. (n=24)	p
13.7 ± 20.7	24.5 ± 28.9	One-tailed T-test * (p=0.0485)

* – statistically significant difference between groups.

Tables 5a and 5b show treatment tolerability assessed by the patients (evaluation during Visits 6 and 7). Assessments of "very good tolerability" and "good tolerability" prevailed in both groups, in both intervals. The patients in both groups rated the tolerability of the treatment similarly at Visit 6; patients treated with MD products assessed the treatment tolerability slightly better at Visit 7. The assessment of tolerability decreased at Visit 7, whereas in the group treated with trimecaine tolerability decreased at Visit 6.

Table 6 shows the assessment of quality of life using the EuroQol questionnaire (the patient's previous health condition versus "today's" health condition at the reference control examination). The condition

Table 5a. Treatment tolerability (assessed by the patient) during Visit 6.

Category	MD inj.	Mesocaine inj.
Very good	50 (68.5 %)	17 (70.8 %)
Good	15 (20.5 %)	4 (16.7 %)
Medium	8 (11.0 %)	3 (12.5 %)
Poor	0	0

Table 5b. Treatment tolerability (assessed by patients) during Visit 7.

Item	MD inj.	Mesocaine inj.
Very good	51 (69.9 %)	14 (58.3 %)
Good	17 (23.3 %)	8 (33.3 %)
Medium	4 (5.48 %)	2 (8.33 %)
Poor	1 (1.37 %)	0

improvement from baseline is evident in both groups, with no statistically significant differences between the groups found.

Table 7 shows the selected results of the OSWESTRY questionnaire assessment, which expresses the degree of disability. The table shows improvement of the patients' condition in both groups during the treatment with a slight tendency toward better results in the group with MD injections (mostly without a statistically significant difference between treatment groups).

Table 6. Quality of life questionnaire (EuroQol).

In comparison with the health condition in the last 12 months, my health condition today is:	Treatment	n (MD inj./ Mesocaine inj.)	2nd Visit (Frequency, %)	p	6th Visit (Frequency, %)	p	7th Visit (Frequency, %)	p
Better	MD inj.	73/24	3 (4.11 %)	n. s.	43 (58.9 %)	n. s.	44 (60.3 %)	n. s.
	Mesocaine inj.		2 (8.33 %)		13 (54.2 %)		15 (62.5 %)	
Nearly the same	MD inj.		39 (53.4 %)		23 (31.5 %)		23 (31.5 %)	
	Mesocaine inj.		9 (37.5 %)		9 (37.5 %)		6 (25.0 %)	
Worse	MD inj.		31 (42.5 %)		7 (9.59 %)		6 (8.22 %)	
	Mesocaine inj.		13 (54.2 %)		2 (8.33 %)		3 (12.5 %)	

Table 7. OSWESTRY questionnaire (Oswestry Disability Index).

Item	Treatment	n (MD inj./ Mesocaine inj.)	2nd Visit	p	6th Visit	p	7th Visit	p
Disability (%)	MD inj.	73/24	27.5 ± 13.5	0.217	19.0 ± 13.9	0.214*	17.6 ± 13.5	0.310*
	Mesocaine inj.		34.5 ± 17.0		26.0 ± 19.3		23.3 ± 19.5	

Statistical significance of the difference, parametric and non-parametric evaluations. Parametric evaluation – the statistical significance of the difference between both drugs in a given interval for each item (MANOVA and *post hoc* Fisher´s LSD test, MF). Non-parametric evaluation – in the type of disability according to the percent, the difference between the drugs is evaluated by chi-square test (* – statistical significance, $p<0.05$).

Discussion

In our study, we evaluated the efficacy and safety of combined products containing collagen which were subcutaneously administered (MD-Lumbar, MD-Neural, MD-Muscle, Guna, Milano, Italy) for the treatment of patients with acute non-specific back pain. These MD-products represent a new concept in the

treatment of pain, based on strengthening the collagen matrix underlying the musculoskeletal system structures (the so called bioscaffold) and on the analgesic and antioxidative effects of these products. We compared the effects of the MD products with standard medicine, used for this indication, trimecaine (product Mesocaine 1 %) also in subcutaneous application. When the MD product is applied, a temporary porous collagen matrix forms in the tissue and the active substances are gradually released into the target area at a defined speed, thus ensuring their prolonged activity.

Collagen is the primary active ingredient of the MD products. The effect of locally applied collagen administration is structural and functional. The collagen is delivered directly to the areas where it is lacking and by creating so called adhesive barrier, it strengthens, gives structure and protects muscles, tendons and ligaments. It improves the profile of the collagen fibres and consequently, all collagen-containing anatomical structures. In addition, locally administered collagen helps to release painful muscle tension in the region and to restore its physiological function. Although the prompt analgesic activity of the MD products was not primarily expected, their administration removed the cause of pain. This may explain why their efficacy is comparable to other analgesic medications, although their analgesic effect is achieved by non-pharmacological means.

This study also has its limitations. The most important limitation is the absence of a placebo group in the study. This may be particularly important in diseases such as acute LBP, which usually have a limited duration (self-limited). However, the administration of placebo in this case also presents ethical problems.

There is lack of published data on injectable collagen in the treatment of back pain. Nevertheless, there is one randomized clinical study (Nitecka-Buchta *et al.* 2018) demonstrating the effectiveness of intramuscularly administered collagen in patients suffering from myofascial pain. The use of collagen was even superior to intramuscular administration of lidocaine. Additionally, the intraarticular injection of MD-preparations containing collagen exerted similar clinical effects as sodium hyaluronate in patients with knee osteoarthritis (Martin Martin *et al.* 2016).

Importantly, even the effectiveness of common clinically used injections with local anesthetics, either alone or in combination with corticosteroids remains disputable (Manchikanti *et al.* 2016) and is mostly based on empirical data. Some authors also mention the so-called "needle effect", i.e. an observable beneficial effect caused by puncture with a needle only. Hence, the recorded effect in our study might be at least partially attributed to needle stimulation of some dermal/subdermal structures as previously reported in a meta-analysis by Manheimer *et al.* (2007). They concluded that acupuncture seems to have a genuine biological effect, as suggested by the small short-term improvements in pain and function compared to placebo in the treatment of osteoarthritis of the knee. On the contrary, the effectiveness of acupuncture alone in the treatment of LBP has recently been the subject of re-evaluation by NICE (2016) who have reported that acupuncture is no longer recommended for the management of LBP with or without sciatica. Therefore, the beneficial effects of the active pharmaceutical ingredients in the MD injections have been suggested as the principal explanation of the recorded effects.

Importantly, the good safety profile of the MD products are very valuable, especially in comparison to the commonly used NSAIDs, which possess a huge risk of gastrotoxicity, hepatotoxicity, cardiotoxicity and nephrotoxicity, namely after long-term use and/or the use of high daily doses. Therefore, locally applied treatment with collagen products represents a safer treatment option.

Conclusions

The study results showed that in most evaluated efficacy parameters (e.g. pain assessed by visual analogue scale, functional parameters, questionnaires focusing on disability and quality of life):

- the efficacy of both treatments is comparable both in terms of quantification of the effect and its time course;
- the MD products are relatively without any risk of adverse effects;
- the MD product analgesic effect persisted even through follow-up examinations;
- a statistically and clinically significant difference in the consumption of paracetamol (as a system analgesic) was observed – approximately twice in treatment group B (trimecaine) compared to treatment group A (MD products), i.e. to achieve the same effect, significantly more rescue medications were consumed;
- the tolerability was very good or good in both groups, but was statistically better in the MD products group.

Finally, the study results can be assessed by noting that in patients with acute nonspecific back pain, collagen-containing combination products (i.e. MD-Lumbar, MD-Neural, MD-Muscle) have a comparable efficacy with the standardly used trimecaine; the advantages of these products include lower consumption of supplemental analgesics and better tolerability. According to the results of this study, these products could properly extend the current relatively limited range of treatment methods available for acute non-specific back pain.

Conflict of Interest

There is no conflict of interest.

Acknowledgements

This work was supported by PROGRESS Q 35.

References

BHANGARE KP, KAYE AD, KNEZEVIC NN, CANDIDO KD, URMAN RD: An analysis of new approaches and drug formulations for treatment of chronic low back pain. *Anesthesiol Clin* **35**: 341-350, 2017.

CHARNEUX L, DEMOULIN C, VANDERTHOMMENT M, TOMASELLA M, FERRARA MA, GROSDENT S, BETHLEN S, FONTAINE R, GILLET P, RACARU T, KAUX JF: Platelet-rich plasma (PRP) and disc lesions: a review of the literature (in French). *Neurochirurgie* **63**: 473-477, 2017.

FURLAN AD, VAN TULDER M, CHERKIN D, TSUKAYAMA H, LAO L, KOES B, BERMAN B: Acupuncture and dry-needling for low back pain: an updated systematic review within the framework of the Cochrane collaboration. *Spine* **30**: 944-963, 2005.

ITOH K, KATSUMI Y, KITAKOJI H: Trigger point acupuncture treatment of chronic low back pain in elderly patients - a blinded RCT. *Acupunct Med* **22**: 170-177, 2004.

KNEZEVIC NN, MANDALIA S, RAASCH J, KNEZEVIC I, CANDIDO KD: Treatment of chronic low back pain - new approaches on the horizon. *J Pain Res* **10**: 1111-1123, 2017.

LIU D, SUN M, XU D, MA X, GAO D, YU H: Inhibition of TRPA1 and IL-6 signal alleviates neuropathic pain following chemotherapeutic bortezomib. *Physiol Res* **68**: 845-855, 2019.

MANCHIKANTI L, HIRSCH JA, FALCO FJ, BOSWELL MV: Management of lumbar zygapophysial (facet) joint pain. *World J Orthop* **7**: 315-337, 2016.

MANHEIMER E, LINDE K, LAO L, BOUTER LM, BERMAN BM: Meta-analysis: acupuncture for osteoarthritis of the knee. *Ann Intern Med* **146**: 868-877, 2007.

MARTIN MARTIN LS, MASSAFRA U, BIZZI E, MIGLIORE A: A double blind randomized active-controlled clinical trial on the intra-articular use of MD-Knee versus sodium hyaluronate in patients with knee osteoarthritis ("Joint"). *BMC Musculoskelet Disord* **17**: 94, 2016.

MILANI L: A new and refined injectable treatment for musculoskeletal disorders. Bioscaffold properties of collagen and its clinical use. *Physiol Reg Med* **5**: 3-15, 2010.

NICE: Low back pain and sciatica in over 16s: assessment and management. NICE guideline NG 59, 2016. https://www.nice.org.uk/guidance/NG59 (accessed 11 June 2019).

NITECKA-BUCHTA A, WALCZYNSKA-DRAGON K, BATKO-KAPUSTECKA J, WIECKIEWICZ M: Comparison between collagen and lidocaine intramuscular injections in terms of their efficiency in decreasing myofascial pain within masseter muscles: a randomized, single-blind controlled trial. *Pain Res Manag* **2018**: 8261090, 2018.

PAVELKA K, JAROSOVA H, SLEGLOVA O, SVOBODOVA R, VOTAVOVA M, MILANI L, PROCHAZKA Z, KOTLAROVA L, KOSTIUK P, SLIVA J, MERONI AM: Chronic low back pain: current pharmacotherapeutic therapies and a new biological approach. *Curr Med Chem* **26**: 1019-1026, 2019.

RANDELLI F, MENON A, GIAI VIA A, MAZZOLENI MG, SCIANCALEPORE F, BRIOSCHI M, GAGLIANO N: Effect of a collagen-based compound on morpho-functional properties of cultured human tenocytes. *Cells* **7**: E246, 2018.

VAN TULDER M, BECKER A, BEKKERING T, BREEN A, DEL REAL BT, HUTCHINSON A, KOES B, LAERUM E, MALMIVAARA A: Chapter 3. European guidelines for the management of acute nonspecific low back pain in primary care. *Eur Spine J* **15** (Suppl 2): S169-S191, 2006.

WEBB MP, HELANDER EM, MENARD BL, URMAN RD, KAYE AD: Tanezumab: a selective humanized mAb for chronic lower back pain. *Ther Clin Risk Manag* **14**: 361-367, 2018.

YAMAMOTOVA A, HRABAK P, HRIBEK P, ROKYTA R: Do multiple body modifications alter pain threshold? *Physiol Res* **66** (Suppl 4): S493-S500, 2017.

ZHANG Y, GAO Y, LI CY, DONG W, DONG Y, LI MN, LIU YN, XU SL: Galanin receptor 1 plays an antinociceptive effect via inhibiting PKA activation in the nucleus accumbens of rats with neuropathic pain. *Physiol Res* **68**: 511-518, 2019.

3rd ANNUAL MEETING

SIAGASCOT

BARI
21-23 MARZO 2024
THE NICOLAUS HOTEL

RECIDIVA DI DE QUERVAIN IN MUSICISTA: TRATTAMENTO COMBINATO ONDE URTO FOCALIZZATE E TERAPIA INFILTRATIVA CON COLLAGENE PORCINO INFILTRATIVO

FORMIS ALBERTO
Fisiatra – Responsabile U.O. San Clemente Mantova

Fondazione Teresa Camplani
Casa di Cura S. Clemente

SCOPO

Descrizione di un caso clinico di un musicista - bassista affetto da sindrome di De Quervain recidivante.

METODO

Paziente di anni 30, destrimane, bassista, trattato chirurgicamente nel 2017. Dopo fallimento di terapia conservativa fisioterapica di tenolisi dell'abduttore lungo (ABL) ed estensore breve del pollice (EBP), a distanza di un anno si sottopone a RMN polso dx che mostra regolare rappresentazione della fibrocartilagine triangolare con esiti fibro-cicatriziale dei tegumenti lungo il decorso del 1° compartimento degli estensori a livello della metafisi radiale da esiti di pregresso intervento chirurgico. Erano nei limiti spessore e struttura dei tendini dei muscoli ABL e EBP.
Giunge alla nostra osservazione a Gennaio 2022 per persistente ed invalidante sintomatologia dolorosa in sede di stiloide radiale con positività al segno di Finklestein. Il paziente riferiva la comparsa del disturbo dopo circa 30' dall'inizio delle attività con dolore persistente, anche se ridotto, nelle ore successive nonostante il riposo.
Alla luce del quadro viene data indicazione a ciclo di onde urto focalizzate (4) seguito a distanza di 1 mese da ciclo (5) sedute infiltrative peritendinee di collagene porcino di tipo I Guna MD-Tissue (dispositivo medico di classe III).
Al paziente sono state effettuate 4 sedute di onde urto focalizzate (ESWT) con cadenza settimanale - 2000 colpi per seduta - densità di energia media Edf 0.10- 0.18 mmJ/mm2) - Frequenza 6-8 Hz) con apparecchiatura EMS (generatore piezoelettrico) - tutte le sedute sono state effettuate dallo stesso operatore; a seguire al soggetto sono state effettuate 5 sedute infiltrative con Collagene Guna con tecnica eco-assistita in sede peritendinea.





RMN POLSO DX





RISULTATI

Il trattamento con ESWT è stato ben tollerato; il paziente al controllo ad un mese dal termine delle ESWT presentava una significativa riduzione della sintomatologia dolorosa all'uso (NRS 8 > 5) mentre era regredito completamente il dolore a riposo. Dopo il ciclo infiltrativo il paziente riferiva regressione pressoché completa della sintomatologia (NRS 2).

CONCLUSIONE

La proposta terapeutica combinata di ESWT e infiltrazioni di Md-Tissue si è dimostrata efficace e sicura nel trattamento della persistente sintomatologia dolorosa in esiti di chirurgia per sindrome di De Quervain.

BIBLIOGRAFIA:

1. Randelli F, Sartori P, Carlomagno C, Bedoni M, Menon A, Vezzoli E, Sommariva M, Gagliano N. The Collagen-Based Medical Device MD-Tissue Acts as a Mechanical Scaffold Influencing Morpho-Functional Properties of Cultured Human Tenocytes. Cells. 2020 Dec 8;9(12):2641.
2. Godek P, Szczepanowska-Wolowiec B, Golicki D. Collagen and platelet-rich plasma in partial-thickness rotator cuff injuries. Friends or only indifferent neighbours? Randomised controlled trial. BMC Musculoskelet Disord. 2022 Dec 20;23(1):1109.

Trattamento infiltrativo ecoguidato del dito a scatto con collagene. Iniziali evidenze cliniche.

Arianna Pesaresi [1], Vincenzo Ricci [2], Fabrizio Gervasoni [2], Federico Giarda [3], Antonio Robecchi Majnardi [4], Arnaldo Andreoli [2]

1. Scuola di Specializzazione in Medicina Fisica e Riabilitativa, Università degli Studi di Milano, Milano.
2. U.O. Riabilitazione Specialistica, Ospedale "Luigi Sacco", ASST Fatebenefratelli Sacco, Milano.
3. U.O. Medicina Riabilitativa e Neuroriabilitazione, ASST GOM Niguarda, Milano.
4. IRCCS Istituto Auxologico Italiano, Dipartimento di Scienze Neuroriabilitative, Ospedale San Luca, Milano.

Introduzione

La tenosinovite dei tendini flessori delle dita, nella maggior parte dei casi associata alla condizione clinica descritta come "dito a scatto", è una delle cause più comuni di disabilità della mano. Provoca dolore e difficoltà nelle attività di vita quotidiana e lavorativa, affliggendo circa il 2% della popolazione mondiale con una prevalenza fino al 10% nei pazienti diabetici. Colpisce soprattutto donne in età adulta a carico della mano dominante, in particolare coinvolgendo il terzo e il quarto dito. La tenosinovite dei flessori si verifica quando la puleggia A1 diventa ispessita, impedendo il libero scorrimento dei tendini durante i movimenti di flesso-estensione. È caratteristica la difficoltà a estendere il dito affetto quando viene flesso; il movimento perde di fluidità e si verifica uno "scatto", a volte doloroso. Lo stato infiammatorio e di ipervascolarizzazione è evidenziabile tramite studio ecografico, anche in regime ambulatoriale. Le opzioni di trattamento possono essere conservative o chirurgiche, in considerazione della gravità della condizione. Non sono attualmente disponibili protocolli conservativi standardizzati, anche se la letteratura riporta diversi algoritmi infiltrativi con sostanze terapeutiche. Obiettivo di questo approfondimento metodologico è illustrare l'utilizzo di un dispositivo medico di classe III a base di collagene suino di tipo I (*e.g. MD-Tissue*) per via infiltrativa nei quadri clinici di dito a scatto.

Materiali e Metodi

Dopo diagnosi clinica ed ecografica (**Figura 1**) si raccoglie il consenso informato scritto del paziente per informarlo sui rischi del metodo, come da prassi ospedaliera. Il paziente viene posto disteso sul lettino per tutela in caso di reazioni vaso-vagali, con la mano in posizione supina. Dopo adeguata disinfezione della cute con soluzione al 10% di iodopovidone (*e.g. Betadine*) la procedura infiltrativa viene eseguita utilizzando una sonda ad alta frequenza per lo studio delle piccole articolazioni (18 MHz) con copri-sonda sterile. Si consiglia la tecnica *in-plane*, con sonda e ago (calibro 22G, lunghezza 32 mm) posti in parallelo, per garantire la visualizzazione dell'ago e il corretto raggiungimento del sito di iniezione (**Figura 2**). L'iniezione peri-tendinea viene praticata nella sede della percezione dello "scatto", avendo come target la guaina tendinea. L'uniforme distribuzione del *device* lungo il tendine è possibile grazie alla visualizzazione ecografica della procedura (**Figura 3**).

Risultati

A seguito del trattamento, i pazienti trattati (n. 3) hanno riportato un progressivo miglioramento nella percezione di dolore e di rigidità del dito affetto (scale di valutazione somministrate: *Quinnell classification*, *NRS*). In considerazione della risposta clinica dei pazienti sono state proposte successive sedute di richiamo, fino a 3 infiltrazioni complessive.

Conclusioni

Il trattamento infiltrativo del dito a scatto con dispositivi medici a base di collagene suino (*e.g. MD-Tissue*) è una pratica medica sicura, scevra da controindicazioni e facilmente riproducibile con guida ecografica in un setting ambulatoriale. Saranno necessari ulteriori studi per comprovare l'efficacia di questo trattamento nelle tenosinoviti dei flessori della mano, arruolando una più ampia casistica e impostando definiti protocolli di studio.



Figura 1. Immagine ecografica in asse corto della puleggia A1 in una situazione fisiologica (a sinistra) e in una situazione patologica (a destra) in cui è visibile e misurabile l'ispessimento fibroso caratteristico della patologia da dito a scatto.

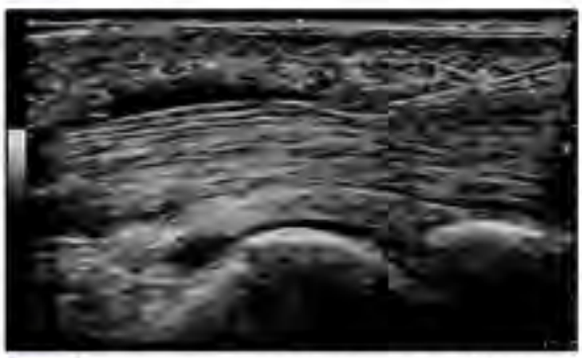

Figura 2. Immagine ecografica in asse lungo ottenuta durante la procedura infiltrativa. Si visualizza a destra la punta dell'ago in tecnica *in-plane* e a sinistra la raccolta del device medico iniettato.

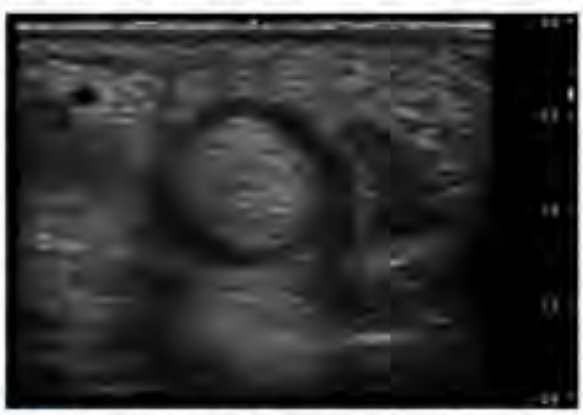

Figura 3. Immagine ecografica in asse corto ottenuta a seguito della procedura di iniezione peri-tendinea. Si visualizza un *halo* ipoecogeno che racconda la componente tendinea, indice di una corretta e uniforme distribuzione del device medico.



1. Shen PC, Chou SH, Lu CC. Comparative effectiveness of various treatment strategies for trigger finger by pairwise meta-analysis. Clin Rehabil. 2020 Sep;34(9):1217-1229. doi: 10.1177/0269215520932619. Epub 2020 Jun 15.
2. Bianchi S, Gitto S, Draghi F. Ultrasound features of trigger finger: review of the literature. J Ultrasound Med. 2019 Dec;38(12):3141-3154. doi: 10.1002/jum.15025. Epub 2019 May 20.
3. Randelli F, Sartori P, Carlomagno C. The collagen-based medical device MD-Tissue acts as a mechanical scaffold influencing morpho-functional properties of cultured human tenocytes. Cells. 2020 Dec 8;9(12):2641. doi: 10.3390/cells9122641.

cells

MDPI

Article

Effect of a Collagen-Based Compound on Morpho-Functional Properties of Cultured Human Tenocytes

Filippo Randelli [1], Alessandra Menon [2], Alessio Giai Via [1], Manuel Giovanni Mazzoleni [1], Fabio Sciancalepore [2], Marco Brioschi [1] and Nicoletta Gagliano [3,*]

1 Centro di Chirurgia dell'Anca e Traumatologia, I.R.C.C.S Policlinico San Donato, 20097 San Donato Milanese, Italy; filippo.randelli@fastwebnet.it (F.R.); alessiogiaivia@hotmail.it (A.G.V.); manuelmazzoleni4@gmail.com (M.G.M.); marco.brioschi@unimi.it (M.B.)

2 Azienda Socio Sanitaria Territoriale Centro Specialistico Ortopedico Traumatologico Gaetano Pini-CTO, 1ˆ Clinica Ortopedica, 20122 Milan, Italy; ale.menon@me.com (A.M.); fabio.sciancalepore@unimi.it (F.S.)

3 Department of Biomedical Sciences for Health, Università degli Studi di Milano, 20133 Milan, Italy

* Correspondence: nicoletta.gagliano@unimi.it; Tel.: +39-02-50315374; Fax: +39-02-50315387

Received: 28 November 2018; Accepted: 4 December 2018; Published: 6 December 2018



Abstract: Background: Greater Trochanter Pain Syndrome (GTPS) is the main reason for recalcitrant lateral hip pain. Gluteus medius and minimus tendinopathy plays a key role in this setting. An injectable medical compound containing collagen type I (MD-Tissue, Guna) has been produced with the aim to counteract the physiological and pathological degeneration of tendons. In this study we aimed at characterizing the effect of this medical compound on cultured human gluteal tenocytes, focusing on the collagen turnover pathways, in order to understand how this medical compound could influence tendon biology and healing. Methods: Tenocytes were obtained from gluteal tendon fragments collected in eight patients without any gluteal tendon pathology undergoing total hip replacement through an anterior approach. Cell proliferation and migration were investigated by growth curves and wound healing assay, respectively. The expression of genes and proteins involved in collagen turnover were analysed by real-time PCR, Slot blot and SDS-zymography. Results: Our data show that tenocytes cultured on MD-Tissue, compared to controls, have increased proliferation rate and migration potential. MD-Tissue induced collagen type I (COL-I) secretion and mRNA levels of tissue inhibitor of matrix metalloproteinases (MMP)-1 (TIMP-1). Meanwhile, lysyl hydroxylase 2b and matrix metalloproteinases (MMP)-1 and -2, involved, respectively, in collagen maturation and degradation, were not affected. Conclusions: Considered as a whole, our results suggest that MD-Tissue could induce in tenocytes an anabolic phenotype by stimulating tenocyte proliferation and migration and COL-I synthesis, maturation, and secretion, thus favouring tendon repair. In particular, based on its effect on gluteal tenocytes, MD-Tissue could be effective in the discouraging treatment of GTPS. From now a rigorous clinical investigation is desirable to understand the real clinical potentials of this compound.

Keywords: tendinopathy; Greater Trochanter Pain Syndrome; tendon; collagen turnover; matrix metalloproteinases; cytoskeleton; focal adhesion

1. Introduction

Tendinopathy is a chronic, painful condition affecting tendons, characterized by histological modifications such as collagen fibril disorganization, increased proteoglycan and glycosaminoglycan content, and increased non-collagen extracellular matrix components, hypercellularity, and neovascularization [1]. Pain associated with tendinopathy is a very common cause of disability.

Pain around the greater trochanter was in the past attributed to trochanteric bursitis, but different studies ([2,3] and references therein) have suggested that this condition is mainly determined by a tendinopathy of the gluteus medius or minimus tendons, known as Greater Trochanter Pain Syndrome (GTPS). GTPS is a clinical condition characterized by pain and tenderness at or around the greater trochanter, pain with activities such as walking and stair climbing, and lying on the affected side at night [4]. Even if it is a common condition, few effective treatments are available in the clinical practice, and are often empirical [5]. Therefore, the interest in biological and regenerative therapies aiming to improve tendon healing, such as platelet-rich plasma (PRP) or hyaluronic acid [6], has grown during the last decade.

Treatment of tendinopathy, including Greater Trochanter Pain Syndrome and others, remains a big problem for clinicians, because its pathogenesis is still largely misunderstood, and many treatments have no real evidence. The management of GTPS is traditionally first conservative, including rest, ice-packs, non-steroidal anti-inflammatory drugs (NSAIDs), physiotherapy, and local corticosteroids injections. However, recent studies found little evidence to support physical therapy or exercise programs for gluteal tendinopathy [7]. Corticosteroid injections are widely used despite controversies regarding the use of glucocorticoid injections for the treatment of tendinopathy. A recent systematic review of literature showed that they provide short-term pain relief, but no long-term benefits [5,8]. No statistically significant differences have been reported after 1 year compared to oral NSAIDs. Some authors reported about the use of Extracorporeal Shock Wave Therapy (ESWT) with good results [9], but the evidence of most of these studies is low, and no level I studies are published in literature. Therefore, biological therapies aiming to improve tendon healing become very attractive. The only level I study on the PRP showed an improvement of pain and mHHS at 12 weeks after a single injection of PRP, compared to a single injection of corticosteroids [10]. In a recent case series, promising results have been reported with autologous tenocyte injection [11]. However, there is still little evidence to support the use of biological therapies for treatment of GTPS [12].

Tendons play key functions in musculoskeletal system in transferring forces generated by muscle contraction to the skeleton. Their mechanical properties are based on the underlying extracellular matrix (ECM) structure and composition, mainly consisting of type I collagen (COL-I) [13–15]. Tenocytes are tendon specialized fibroblasts interspersed between collagen fibers, responsible for the metabolic activity and structure of tendon. They are involved in collagen turnover pathways and act as mechanosensors playing key roles in modifying gene expression for ECM components in response to mechanical forces acting on tendons [14,16,17].

The aim of this study was to investigate in vitro the effect of MD-Tissue®, an injectable collagen-based medical compound with therapeutic potential (registered as a medical device in different countries) containing swine collagen as main component, on human tenocytes, with particular attention on collagen turnover pathways, in order to understand the molecular mechanisms triggered by this medical compound and, therefore, how it could act in favoring tendon homeostasis and repair. We were particularly interested in clinical situations such as GTPS; for this purpose we analyzed gluteal tenocytes.

The production process of MD-Tissue by the manufacturer allows to obtain a pure product with a standardized molecular weight, having the chemical-physical characteristics to guarantee safety in clinical use. No side effects, allergic reactions, nor drug interactions have been observed. Clinical data reported that treatment with MD-Knee, a collagen-based medical compound similar to MD-Tissue, for up to 6 months was generally well tolerated, and no systemic adverse events or septic complications were observed [18,19].

The characterization in vitro of the molecular mechanisms triggered by MD-Tissue will be pivotal to plan specific clinical trials.

2. Materials and Methods

All subjects gave their informed consent for inclusion before they participated in the study. The study was conducted in accordance with the Declaration of Helsinki, and the protocol was approved by the Local Ethics Committee (San Raffaele Hospital Ethical Committee, Milan, Italy) of the coordinating Institution (IRCCS Policlinico San Donato, Milan, Italy) (63/INT/2017) Inclusion and exclusion criteria are listed in Table 1.

Table 1. Eligibility Criteria.

Inclusion Criteria	Exclusion Criteria
Age ranging 18–70 years.	Patients diagnosed of great trochanter tendinopathy
Indication for total hip arthroplasty.	Patients affected by genetic collagen disorders.
Patients who signed written informed consent for the surgery.	Patients diagnosed of spondyloarthritis with involvement of the affected hip.
Patients able to understand the study conditions and willing to participate for its entire duration.	Patients affected by psoriatic arthritis.
	Drug-addicted Alcohol-addicted Psychiatric disorders Clinical conditions which could compromise the results of the surgical procedure or of the follow-up.
	Informed consent not accepted.
	Pregnant or breastfeeding women.
	Patients affected by diabetes mellitus.
	Patients who had taken fluoroquinolones within 30 days before the surgery.

2.1. Samples

Fragments from human gluteal tendon were obtained from 8 patients (mean age 64.8 ± 7.2 years, 4 males and 4 females) without any gluteal tendon pathology and undergoing total hip replacement through an anterior approach. For each sample we analyzed the mid-substance of the collected tendon, representing the region with the typical structure of the dense regular connective tissue.

2.2. Cell Cultures

Tendon fragments were immediately washed in sterile PBS and plated in T25 flasks, incubated in Dulbecco's Modified Eagle Medium (DMEM) supplemented with 10% heat-inactivated fetal bovine serum (FBS), antibiotics (100 U/mL penicillin, 0.1 mg/mL streptomycin), and ascorbic acid (200 µM) at 37 °C in a humidified atmosphere containing 5% CO_2. When tenocytes grew out from the explant, they were trypsinized (0.025% trypsin-0.02% EDTA) for secondary cultures and plated in T75 flasks. Viability was assessed by the Trypan blue exclusion method. For evaluations, confluent human tenocytes were used between the fourth and fifth passage. For SDS-zymography cells were cultured in serum-free DMEM. Tenocytes derived from each patients and cell supernatants were prepared in duplicate and were analyzed after 24, 48, and 72 h.

2.3. Coating with MD-Tissue

MD-Tissue®, kindly provided by Guna (Milan, Italy), is an injectable medical compound based on swine collagen (100 µg/2 mL ampoules). It contains ascorbic acid, magnesium gluconate, pyridoxin hydrochloride, riboflavin, thiamine hydrochloride, NaCl and water as excipients. Swine collagen is similar to human collagen and due to the high biocompatibility with humans and very low risk of adverse effects, it has been used in various clinical fields. MD-Tissue is an injectable compound

but we hypothesized that it could act as a mechanical scaffold to influence tenocyte metabolism. Thus, MD-Tissue was used as a substrate for cell cultures. However, as previously demonstrated [20], some of the collagen used for the coating in cell cultures comes out contributing to the mechanical stimulation of tenocytes.

To obtain a thin coating, MD-Tissue (50 µg/mL) was added to multi-wells or T25 flasks (3 mL per T25 flask and 6-well multi-well plates, ad 500 µL per 24-well multi-well plates). After an incubation of at least 3–4 h at room temperature to ensure that collagen has adhered to the plastic, excess fluid was removed from the coated surface that was dried for at least 2 h under the laminar flux hood. Coated plastic was used immediately or stored at 4 °C.

Cells cultured on uncoated cell culture plastic (NC) were used as untreated controls.

2.4. Growth Curves

Cell growth was assessed by growth curves. Tenocytes were plated in triplicate samples in 6-well multi-well plates at the same cell density (100,000 cells/well). Cell number was determined using a Neubauer chamber after 24, 48, and 72 h in tenocytes in the proliferative phase.

2.5. Immunofluorescence Analysis

For fluorescence microscopy, tenocytes were cultured on uncoated (NC) or MD-Tissue coated 12-mm diameter round coverslips put into 24-well culture plates, as previously described [21]. Briefly, for actin cytoskeleton analysis, cells were incubated with 50 µM rhodamine-phalloidin (Sigma-Aldrich, St. Louis, MO, USA) and for vinculin detection, cells were incubated for 1 h at room temperature with the rabbit polyclonal antibody anti-vinculin (1:600 in PBS, Sigma-Aldrich, St. Louis, MO, USA). The secondary antibody was an anti-rabbit/Alexa488 (1:500, Life Technologies, Carlsbad, CA, USA). Cells were photographed by a digital camera connected to a Nikon Eclipse 80i microscope.

2.6. Real-Time PCR

Gene expression was analyzed by real-time RT-PCR as previously reported in samples run in triplicate [22]. GAPDH was used as endogenous control to normalize the differences in the amount of total RNA in each sample. The primers sequences were the following: Glyceraldehyde 3-phosphate dehydrogenase (GAPDH): sense CCCTTCATTGACCTCAACTACATG, antisense TGGGATTTCCATTGATGACAAGC; Long lysyl hydroxylase 2 (LH2b): sense CCGGAAACATTCCAAATGCTCAG, antisense GCCAGAGGTCATTGTTATAATGGG; Tissue inhibitor of matrix metalloproteinase 1 (TIMP-1): sense GGCTTCTGGCATCCTGTTGTTG, antisense AAGGTGGTCTGGTTGACTTCTGG; vinculin: sense GGAGGTGATTAACCAGCCAAT, antisense AATGATGTCATTGCCCTTGC; Focal adhesion kinase (FAK): sense GTCTGCCTTCGCTTCACG, antisense GAATTTGTAACTGGAAGATGCAAG; Nanog sense CCCCAGCCTTTACTCTTCCTA, antisense CCAGGTTGAATTGTTCCAGGTC. Each sample was analyzed in triplicate in a Bioer LineGene 9600 thermal cycler (Bioer, hangzhou, China) after 40 cycles. The cycle threshold (Ct) was determined and gene expression levels relative to that of GAPDH were calculated. To confirm the reliability of gene expression results, mRNA levels of target genes were normalized on a second housekeeping gene, the 18s ribosomal RNA. The expression pattern obtained was similar (data not shown).

2.7. Slot Blot

Collagen type I and III (COL-I, COL-III), matrix metalloproteinase (MMP)-1 protein levels secreted by tenocytes were assessed in duplicate samples by Slot blot in serum free cell culture medium, as previously detailed [21]. Membranes were incubated for 1 h at room temperature in monoclonal antibody to COL-I (1:1000 in TBST) (Sigma-Aldrich, Milan, Italy), COL-III (1:2000 in TBST) (Sigma-Aldrich, Milan, Italy), MMP-1 (1 µg/mL in TBST) (Millipore, Milan, Italy). Immunoreactive

bands, revealed by the Amplified Opti-4CN substrate (Amplified Opti-4CN, Bio Rad, Italy), were scanned densitometrically (UVBand, Eppendorf, Italy).

2.8. SDS-Zymography

SDS-zymography was used to analyze MMP-2 activity of secreted protein in cell culture medium, as previously described [21]. MMP gelatinolytic activity, detected after staining the gels with Coomassie brilliant blue R250 as clear bands on a blue background, were quantified by densitometric scanning (UVBand, Eppendorf, Italy).

2.9. Wound Healing Assay

Cell migration in adult and aging tenocytes was analyzed by wound healing assay in uncoated (NC) and MD-Tissue coated 6-wells multi-well plates [22]. The "scratch" was created in confluent tenocytes using a p 200 pipet tip. After cell debris removal by DMEM washing, multi-well plates were incubated at 37 °C and observed under an inverted microscope at different time points. Digital images were captured by a digital camera after 0 and 24 h, and the size of the "scratch" was measured to obtain the migration potential.

2.10. Statistical Analysis

Statistical analysis was performed using GraphPad Prism v 6.0 software (GraphPad Software Inc., San Diego, CA 92108, USA). Data were obtained from two replicate experiments for each of the patients-derived cell lines cultured in duplicate and were expressed as mean ± standard deviation (SD). Comparison of groups was calculated using independent samples two-tailed t test. Differences associated with p-values lower than 5%, at a confidence level of 95%, were to be considered significant.

3. Results

3.1. Cell Growth

Cell proliferation evaluated by growth curves showed that tenocytes cultured on uncoated (NC) or MD-Tissue coated 6-well multi-well plates had the same proliferation rate after 24 and 48 h. By contrast, cell proliferation significantly increased in tenocytes grown on MD-Tissue after 72 h ($p < 0.05$ vs. 72 h NC) (Figure 1).

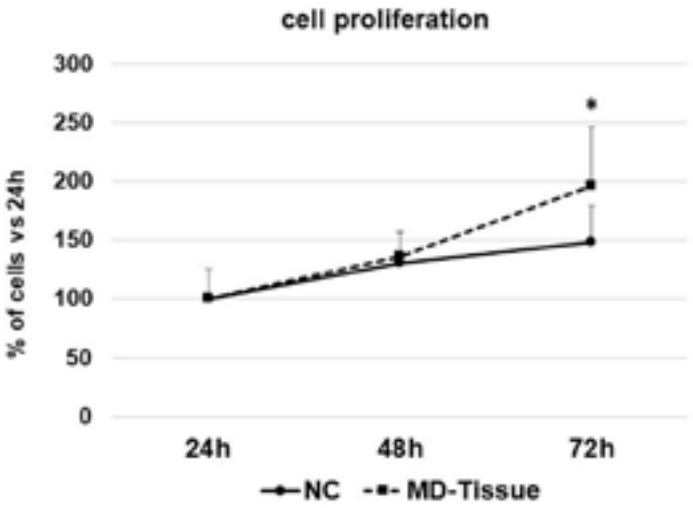

Figure 1. Growth curves of tenocytes grown without (NC) or on MD-Tissue at the indicated time points. Data are expressed as percentages vs. the time point T24 and are mean + SD. * $p < 0.05$ vs. 72 h NC.

3.2. Expression of Genes and Proteins Related to Collagen Turnover

Since it was demonstrated that, using different methods to isolate tenocytes from tendon fragments, the obtained cell population can be a mixed population of terminally differentiated tenocytes and progenitor cells [23], we first characterized our cells determining the expression of Nanog, one of the main mesenchymal stem cell markers [24]. Adipose tissue-derived stem cells (ASCs) (kindly provided by Dr. Anna Brini, University of Milan) were used as positive control. We found that Nanog is almost undetectable in all the considered cell cultures obtained from tendon fragments, while it is highly expressed in ASCs (Figure 2), showing that cells used in this study are mostly differentiated tenocytes.

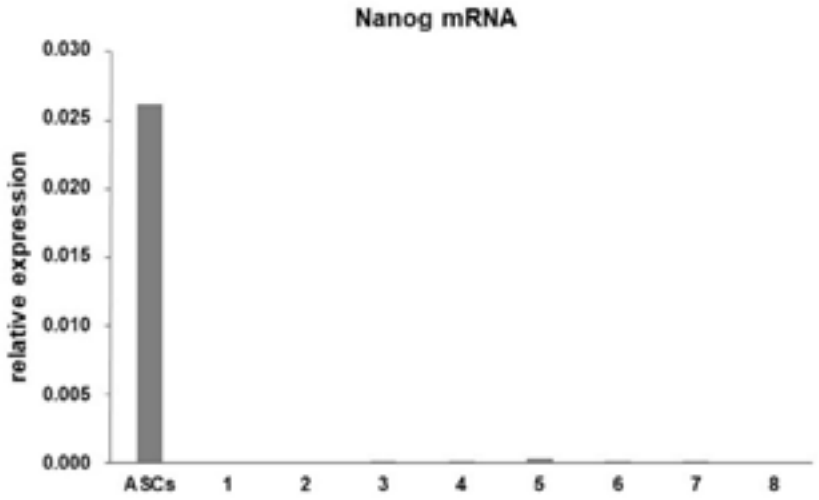

Figure 2. Bar graphs showing mRNA levels for Nanog in adipose tissue-derived stem cells (ASCs) and the eight cell cultures of tenocytes assessed by real-time PCR. Data were normalized on Glyceraldehyde 3-phosphate dehydrogenase (GAPDH) gene expression.

Collagen maturation was assessed by analyzing LH2b gene expression by real time PCR, involved in cross-linking of newly synthetized collagen. LH2b mRNA levels were unaffected by MD-Tissue at all the considered time points (Figure 3). Slot blot analysis revealed that COL-I protein levels secreted in cell culture medium by tenocytes cultured on MD-Tissue were increased (+25%, +19% and +18%, respectively, for COL vs. NC after 24, 48 and 72 h). This increase was statistically significant in cells cultured on COL, compared to NC, at all the considered time points ($p < 0.005$, $p < 0.05$ and $p < 0.05$ for MD-Tissue vs. CT, respectively, at 24, 48 and 72 h) **(**Figure 4A,B). To demonstrate that collagen expression detected by Slot blot originates from tenocytes and not from the coating, we prepared a Slot blot to analyze COL-I expression in the same volume (100 µL) of tenocyte culture medium, DMEM from a MD-Tissue coated well, DMEM only and TBS buffer. The result shows that an immunoreactive band is detected only for tenocytes, demonstrating that collagen originates only from cells and not from the coating (Figure 3C). By contrast, COL-III protein levels were similarly secreted by NC and MD-Tissue tenocytes (data not shown).

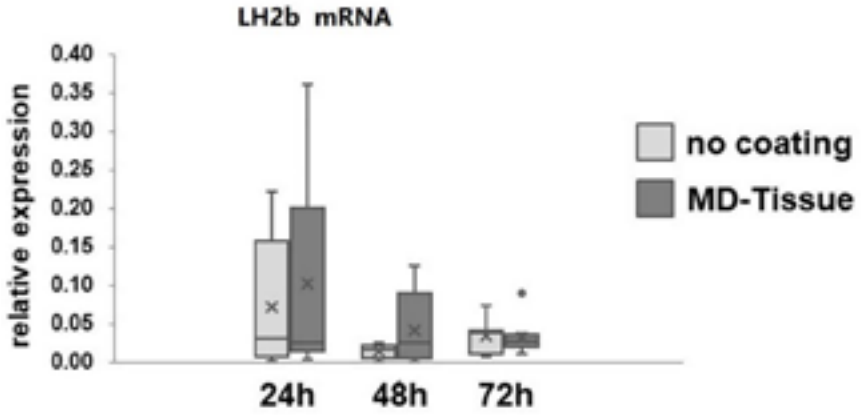

Figure 3. Bar graphs showing mRNA levels for Long lysyl hydroxylase 2 (LH2b) in NC and MD-Tissue tenocytes (COL) assessed by real-time PCR. Data were normalized on GAPDH gene expression and are expressed as mean ± SD for at least two independent experiments for the eight samples run in duplicate. ×: mean; •: outlier sample.

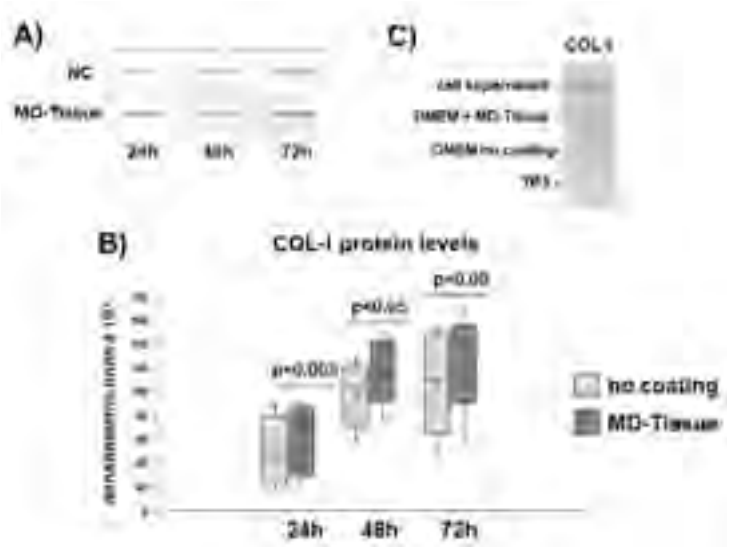

Figure 4. Representative slot blot analysis for collagen type I (COL-I) expression (**A**) expression in cell-culture medium of tenocytes cultured without coating (NC) or on MD-Tissue. Bar graphs displaying COL-I (**B**) protein levels analyzed densitometric scanning of immunoreactive bands in panel A. Data are expressed as mean ± SD for the 8 samples. (**C**) Slot blot analysis for COL-I showing that COL-I expression originates from tenocytes. ×: mean.

Collagen degradation analysis revealed that MMP-1 levels (Figure 5A,B), and MMP-2 activity (Figure 5C,D) were similar in tenocytes cultured without coating (NC) or on MD-Tissue. By contrast, gene expression for TIMP-1, the main inhibitor of MMP-1, was strongly affected by MD-Tissue. In fact, gene expression was significantly up-regulated after 24 h ($p < 0.05$) and tended to a significant up-regulation after 72 h ($p = 0.056$) (Figure 6). Some interindividual differences in MMPs expression and TIMP-1 mRNA levels were observed, showing unchanged, increased or decreased levels. However, a strong correlation ($p = 0.056$) was observed between MMP-1 protein levels and TIMP-1 gene expression for tenocytes cultured on MD-Tissue at 72 h.

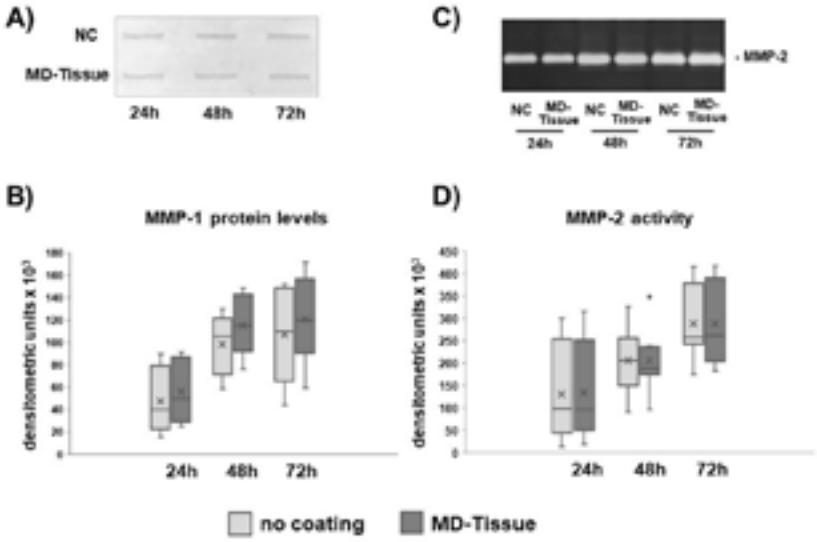

Figure 5. Representative slot blot for matrix metalloproteinase-1 (MMP-1) levels (**A**) and representative SDS-zymography showing MMP-2 activity in serum-free cell supernatants of NC and MD-Tissue tenocytes. Bar graphs showing MMP-1 protein levels (**C**) and MMP-2 activity (**D**) after densitometric analysis of immunoreactive and lytic bands, respectively. Data obtained from the eight samples are expressed as a % of densitometric units vs NC and are ± SD. NC: no coating. ×: mean; •: outlier sample.

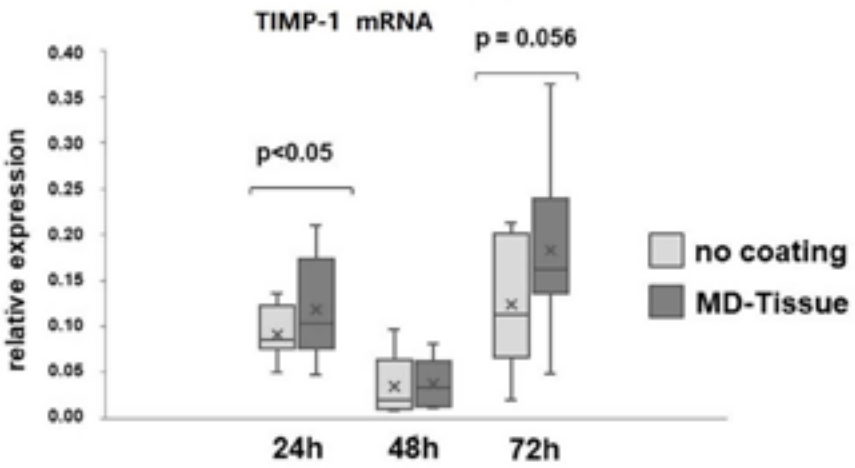

Figure 6. Bar graphs showing tissue inhibitor of matrix metalloproteinase-1 (TIMP-1) gene expression after normalization on GAPDH mRNA levels. Data obtained from the eight samples are expressed as mean ± SD. ×: mean.

3.3. Cytoskeleton Arrangement and Focal Adhesion

Fluorescent microscopy analysis for F-actin (Figure 7A,B) revealed that actin filaments seem unaffected by MD-Tissue. In both experimental conditions, they are long and mostly longitudinally oriented in the cytoplasm.

In order to investigate whether MD-Tissue influences the ability of tenocytes to form focal adhesions needed for cell migration, we analyzed the gene expression for vinculin (VCN) and Focal adhesion kinase (FAK), key proteins involved in the formation of the adhesion plaque. VCN and FAK mRNA levels, although with some interindividual differences, were unaffected by MD-Tissue (Figure 7C,D). Immunofluorescence analysis for VCN shows that the protein is co-localized with actin in correspondence of focal adhesion formation on the substrate, and many focal adhesions were detectable in tenocytes cultured on either NC or MD-Tissue. Very frequently, the region corresponding

to the presence of the focal adhesion seem bigger in tenocytes cultured on MD-Tissue compared to NC tenocytes (see arrows in Figure 7B).

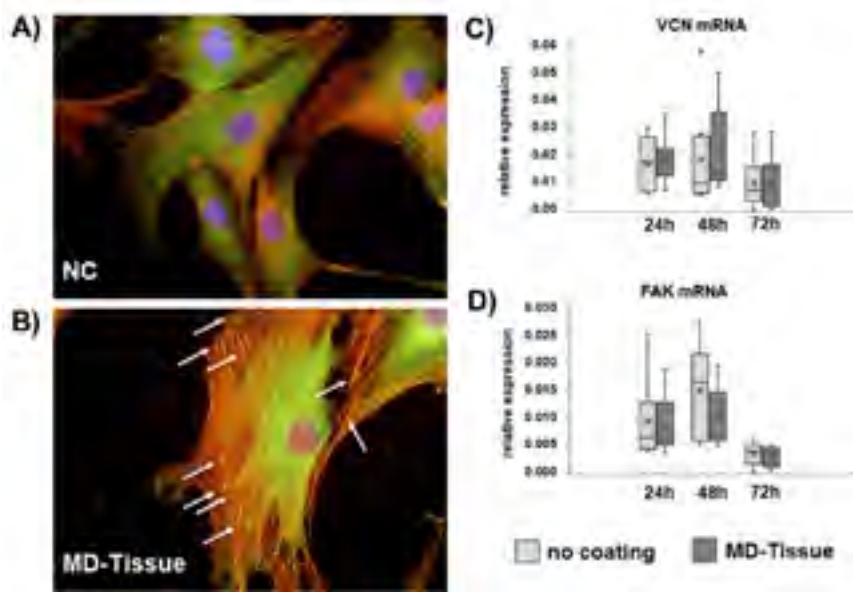

Figure 7. Immunofluorescence analysis for vinculin (green) in control tenocytes (NC) (**A**) and tenocytes cultured on MD-Tissue (**B**). Actin filaments are stained using rhodamine-phalloidin labeling. Nuclei are stained in blue by DAPI. Original magnification: 60×. Bar graphs showing VCN (**C**) and FAK (**D**) gene expression relative to GAPDH mRNA levels in NC and MD-Tissue tenocytes (COL). Data obtained from the eight samples are expressed as mean ± SD. ×: mean; ●: outlier sample.

3.4. Wound Healing Assay

Wound healing assay was used to analyze tenocyte migration of tenocytes cultured on MD-Tissue. The comparison of the scratch size revealed that cell migration is significantly increased by MD-Tissue ($p < 0.05$ vs. NC) (Figure 8).

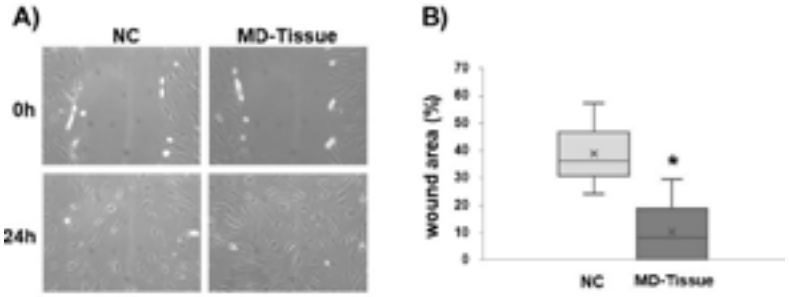

Figure 8. (**A**) Representative micrographs showing wound healing assay in control tenocytes (NC) and tenocytes grown on MD-Tissue at 0 and 24 h after the scratch. Original magnification: 10×. (**B**) Bar graphs showing the area of wound closure, expressed as a % of the area at 0 h, in cultured tenocytes in both experimental conditions 24 h after the scratch. * $p < 0.005$ vs. NC. ×: mean.

4. Discussion

Treatment of tendinopathy, including Greater Trochanter Pain Syndrome and others, remain a big problem for clinicians, because its pathogenesis is still largely misunderstood, and many treatments have no real evidence. We aimed at characterizing in vitro the molecular mechanisms triggered in human tenocytes by MD-Tissue®, and the main findings of this study reveal that this collagen-based

injectable medical compound could favor tendon repair by inducing tenocyte proliferation and migration, and stimulating COL-I synthesis, secretion and maturation.

Tendons play key functions in musculoskeletal system serving to transfer forces generated by muscle contraction to the skeleton. Tendon mechanical properties are based on the underlying extracellular matrix (ECM) structure and composition, mainly consisting of type I collagen (COL-I), which constitutes about 60–85% of the dry mass of the tendon and about 95% of the total collagen, and elastin, accounting for 1–2% [13–15]. Collagen and elastin are embedded in a ground substance rich in proteoglycans, glycosaminoglycans, structural glycoproteins, and a wide variety of other small molecules, having water-binding capacity and contributing to the stabilization of the whole tendon structure. The unique structure and composition of tendons provide them the characteristic mechanical stability, and COL-I represents the most important factor for tendon mechanical strength.

Tenocytes are tendon specialized fibroblasts interspersed between collagen fiber bundles and aligned along the long axis of tendon, responsible for the synthesis and degradation of collagen and all components of the ECM. Tenocytes act as mechanosensors playing key roles for the tendon's adaptive response and change their metabolic activities in response to mechanical forces acting on tendons, modifying gene expression for ECM components and, as a consequence, affecting tendon's mechanical properties [14,16,17].

Tendon mechanical properties are based on its structure and composition, allowing tissue mechanical adaptation in response to mechanical forces. Tenocytes are responsible for tendon mechanical adaptation converting mechanical stimuli into biochemical signals that ultimately lead to tendon adaptive physiological or pathological changes. Mechanical loads at physiological levels are usually beneficial to tendons in terms of enhancing their mechanical properties [25–27], and increase collagen synthesis [28]. Therefore, appropriate mechanical loads induce tendon adaptation and have anabolic effects, improving their strength and healing quality after injury.

Collagen is the major component of tendon ECM; its turnover is controlled by tenocytes acting at the level of collagen synthesis, maturation and degradation, thus determining the tendon ability to resist mechanical forces and repair in response to injury [14]. Our data show that COL-I secretion is significantly induced by MD-Tissue® at all considered time points, suggesting that this medical compound is able to stimulate an anabolic phenotype of tenocytes. Newly synthesized collagen undergoes cross-linking, that is an important requirement for collagen maturation providing tendon strength, collagen fibril stabilization and increased tendon tensile strength [29,30]. Furthermore, our data show that this particular medical compound is not able to affect gene expression for LH2b, needed to provide cross-linking during collagen maturation, suggesting that collagen stability is not affected.

Since collagen content is the result of a finely regulated dynamic balance between its synthesis and degradation driven by MMPs, tendon strength is strongly dependent on degradation pathways. COL breakdown is played by MMP-1, able to cleave the intact collagen triple helix, followed by other proteases [31,32]. The role of MMP-1 is boosted by the previously demonstrated inverse correlation between MMP-1 gene/protein expression and the amplitude of tensile mechanical load on tendons, suggesting that low levels of MMP-1 lead to a more stable and less susceptible to damage tendon structure [33]. MMPs activation and activity are regulated by TIMPs [34,35], and TIMP-1 is the main inhibitor of MMP-1. In this study, we show that MMP-1 and MMP-2 were unaffected by MD-Tissue®, but, interestingly, we observed a significant increase in TIMP-1 gene expression induced by the medical compound after 24 h, and a tendency to an up-regulation after 72 h. This result leads to the hypothesis that MD-Tissue is able to stimulate COL secretion by tenocytes, increasing COL content in tendons, and that COL increase is favored by inhibition of its degradation.

Some interindividual differences in fibroblast cell lines were observed, especially in LH2b mRNA, MMPs and TIMP-1 mRNA. In fact, in some tenocytes the expression resulted unchanged, increased or decreased. Interindividual differences were previously described in gingival fibroblasts, suggesting the "cell subpopulation theory" [36] that described that the gingival fibroblast population is composed of different subsets of fibroblasts that respond to external or endogenous stimuli in different way.

Fibroblast heterogeneity was described also recently [37]. According to this theory, we can hypothesize it is valid also for fibroblasts derived from different tissues, such as tenocytes.

ECM homeostasis is influenced by mechanical forces acting on tendons, and tenocytes are key effectors in tendon ECM remodeling and adaptation to the experienced mechanical loading. They are mechanoresponsive cells able to convert mechanical signals into biological events such as gene expression and cell proliferation [38,39]. Tenocytes are able to sense changes in their mechanical environment using a mechanotransduction system based on the actin cytoskeleton, and to respond by modifying their activity [33]. Since actin cytoskeleton arrangement and integrity are the key mechanotransduction apparatus influencing the tensional homeostasis and mechanoresponsiveness needed to maintain ECM balance [40,41], we investigated whether MD-Tissue® affected actin cytoskeleton. Our data show that actin filaments are brightly labelled and longitudinally running in tenocytes cultured on plastic (NC) or on MD-Tissue®, and their arrangement is similar in both experimental conditions, suggesting that this component of the mechanoresponsive apparatus is not modified by the medical compound.

The actin cytoskeleton is also actively involved in cell migration, a dynamic process mediated by a repeated cycle of attachment to the ECM, generation of cytoskeletal forces of propulsion, and subsequent detachment of the cell from the matrix. The attachment of cells to the ECM is mediated by integrins, transmembrane proteins that provide a bridge though which forces can be transmitted between inside and outside of the cells. In fact, the extracellular domain of the integrin binds to ECM components, whereas its cytoplasmic domain links various intracellular proteins interposed between actin filaments and the integrin, forming focal adhesion complexes at the leading edge of the cell [42]. Focal adhesions are not only involved in transmitting the mechanical signals from the ECM into cells to modulate ECM remodeling; they are also necessary to generate the traction required for cell migration [42]. We used a wound healing assay to investigate if tenocyte motility is affected by MD-Tissue® since this test is particularly suitable to investigate the effects of cell–matrix interactions on cell migration, mimicking in vivo cell migration [21], and we found that this medical compound significantly increased cell migration. Interestingly, no difference in actin cytoskeleton between NC and MD-Tissue tenocytes was detected, and also gene expression for FAK and VCN, two main components of the focal adhesion complex, was similar in both experimental conditions, supporting the hypothesis of a similar ability to form focal adhesions. However, interestingly, immunofluorescence analysis of VCN expression revealed that focal adhesions containing VCN seem more evident in tenocytes plated on MD-Tissue, leading to the hypothesis that MD-Tissue® could act as a mechanical scaffold improving tenocyte focal adhesion, allowing a more efficient mechanoresponsiveness and migration ability. This could make tenocytes more efficient in maintaining ECM homeostasis in response to different mechanical load and in generating the traction necessary for cell migration [42]. Since the process of tendon repair and regeneration is reliant on tenocyte migration [43], MD-Tissue® could be effective in favoring tendon healing in tendinopathies, but clinical trials are needed to confirm this suggestion.

A limit of this study is represented by the lacking of studies aimed at characterizing the permanence and rheological and visco-elastic properties of MD-Tissue, however clinical studies are available demonstrating that the collagen-based medical compound is effective in osteoarticular pathologies [18,19].

MD-Tissue could offer some advantages compared to other biological agents since it can be administered singularly or in association with other therapeutic agents and the reduced cost compared to low or high MW HA could allow wider use, resulting in a NSAIDs intake reduction.

5. Conclusions

Considered as a whole, these in vitro findings suggest a mechanism for MD-Tissue likely acting as a mechanical scaffold able to induce an anabolic phenotype in tenocytes, favoring tendon homeostasis and repair. Interestingly, it was demonstrated [20] that the addition of acid-soluble type I collagen to

fibroblasts cultured on plastic also affected collagen turnover mechanisms since some of the collagen comes out of solution and precipitates on cell surfaces, still eliciting some effect nonmediated by a cell-substrate interaction. This suggests that little mechanical resistance is sufficient to activate cell receptors, influencing collagen turnover mechanisms and, very likely, other biological activities played by tenocytes. We can hypothesize that MD-Tissue effect could be also mediated by this alternative mechanism. Our results suggest that MD-Tissue® could represent a novel therapeutic approach, and stimulate new clinical trials to investigate the effects of this medical compound to treat difficult tendon pathologies. Based on our in vitro findings obtained on gluteal tenocytes, we will perform in future a clinical trial to prove its utility on GTPS.

Author Contributions: Conceptualization, N.G.; F.R; Methodology, N.G; Investigation, N.G., F.R, A.G.V., A.M, M.G.M., M.B., and F.S; Data Curation, N.G.; Writing—Original Draft Preparation, N.G.; Writing—Review and Editing, N.G., F.R, A.G.V., A.M, M.G.M., M.B., and F.S.

Funding: This study was partially supported by Guna S.p.a. The funder had no role in the design or conduct of the study, in analysis and interpretation of data, or in the preparation of the manuscript.

Acknowledgments: We thank Anna Brini (Department of Biomedical, Surgical and Dental Sciences, University of Milan) for providing ASCs cells, and Lorenzo Castagnoli (Fondazione IRCCS Istituto Nazionale dei Tumori, Milan) for providing primers for Nanog analysis.

Conflicts of Interest: The authors declare that the manuscript is free of conflict of interest. This study was partially supported by Guna S.p.a. The sponsor had no role in the design or conduct of the study, in analysis and interpretation of data, or in preparation of the manuscript.

References

1. Giai Via, A.; Papa, G.; Oliva, F.; Maffulli, N. Tendinopathy. *Curr. Phys. Med. Rehabil. Rep.* **2016**, *4*, 50–55. [CrossRef]
2. Ejnisman, L.; Safran, M.R. Biologics in hip preservation. *Ann. Joint* **2018**, *3*, 50. [CrossRef]
3. Karpinski, M.R.; Piggott, H. Greater trochanteric pain syndrome. A. report of 15 cases. *J. Bone Joint Surg. Br.* **1985**, *67*, 762–763. [CrossRef] [PubMed]
4. Fearon, A.M.; Scarvell, J.M.; Neeman, T.; Cook, J.L.; Cormick, W.; Smith, P.N. Greater trochanteric pain syndrome: Defining the clinical syndrome. *Br. J. Sports Med.* **2013**, *47*, 649–653. [CrossRef]
5. Frizziero, A.; Vittadini, F.; Pignataro, A.; Gasparre, G.; Biz, C.; Ruggieri, P.; Masiero, S. Conservative management of tendinopathies around hip. *Muscles, Ligaments Tendons J.* **2016**, *6*, 281–292. [CrossRef] [PubMed]
6. Reid, D. The management of greater trochanteric pain syndrome: A systematic literature review. *J. Orthop.* **2016**, *13*, 15–28. [CrossRef] [PubMed]
7. Grimaldi, A.; Mellor, R.; Hodges, P.; Bennell, K.; Wajswelner, H.; Vicenzino, B. Gluteal tendinopathy: A review of mechanisms, assessment and management. *Sports Med.* **2015**, *45*, 1107–1119. [CrossRef]
8. Seo, K.H.; Lee, J.Y.; Yoon, K.; Do, J.G.; Park, H.J.; Lee, S.Y.; Park, Y.S.; Lee, Y.T. Long-term outcome of low-energy extracorporeal shockwave therapy on gluteal tendinopathy documented by magnetic resonance imaging. *PLoS ONE* **2018**, *13*, e019746. [CrossRef]
9. Del Buono, A.; Papalia, R.; Khanduja, V.; Denaro, V.; Maffulli, N. Management of the greater trochanteric pain syndrome: A. systematic review. *Br. Med. Bull.* **2012**, *102*, 115–131. [CrossRef]
10. Fitzpatrick, J.; Bulsara, M.K.; O'Donnell, J.; McCrory, P.R.; Zheng, M.H. The effectiveness of platelet-rich plasma injections in gluteal tendinopathy a randomized, double-blind controlled trial comparing a single platelet-rich plasma injection with a single corticosteroid injection. *Am. J. Sports Med.* **2018**, *46*, 933–939. [CrossRef]
11. Thomas, A.; Bucher, T.A.; Ebert, J.R.; Smith, A.; Breidahl, W.; Fallon, M.; Wang, T.; Zheng, M.H.; Janes, G.C. Autologous tenocyte injection for the treatment of chronic recalcitrant gluteal tendinopathy a prospective pilot study. *Orthopaedic J. Sports Med.* **2017**, *5*, 1–10. [CrossRef]
12. Andia, I.; Maffulli, N. How far have biological therapies come in regenerative sports medicine? *Expert Opin. Biol. Ther.* **2018**, *18*, 785–793. [CrossRef]
13. Kannus, P. Structure of the tendon connective tissue. *Scand J. Med. Sci Sports* **2000**, *10*, 312–320. [CrossRef]

14. Kjaer, M. Role of extracellular matrix in adaptation of tendon and skeletal muscle to mechanical loading. *Physiol. Rev.* **2004**, *84*, 649–698. [CrossRef] [PubMed]
15. Riley, G.P.; Harrall, R.L.; Constant, C.R.; Chard, M.D.; Cawston, T.E.; Hazleman, B.L. Glycosaminoglycans of human rotator cuff tendons: Changes with age and in chronic rotator cuff tendinitis. *Ann. Rheum. Dis.* **1994**, *53*, 367–376. [CrossRef] [PubMed]
16. Banes, A.J.; Horesovsky, G.; Larson, C.; Tsuzaki, M.; Judex, S.; Archambault, J.; Zernicke, R.; Herzog, W.; Kelley, S.; Miller, L. Mechanical load stimulates expression of novel genes in vivo and in vitro in avian flexor tendon cells. *Osteoarthritis Cartilage* **1999**, *7*, 141–153. [CrossRef] [PubMed]
17. Benjamin, M.; Ralphs, J.R. The cell and developmental biology of tendons and ligaments. *Int. Rev. Cytol.* **2000**, *196*, 85–130.
18. Martin, L.S.; Massafra, U.; Bizzi, E.; Migliore, A. A double blind randomized active-controlled clinical trial on the intra-articular use of Md-Knee versus sodium hyaluronate in patients with knee osteoarthritis ("Joint"). *BMC Musculoskelet Disord* **2016**, *17*, 94. [CrossRef]
19. Pavelka, K.; Jarosova, H.; Sleglova, O.; Svobodova, R.; Votavova, M.; Milani, L.; Prochazka, Z.; Kotlarova, L.; Kostiuk, P.; Sliva, J.; et al. Chronic Low Back Pain: Current Pharmacotherapeutic Therapies and a New Biological Approach. *Curr. Med. Chem.* **2018**, *25*, 1–8. [CrossRef]
20. Ritty, T.M.; Herzog, J. Tendon cells produce gelatinases in response to type I collagen attachment. *J. Orthop. Res.* **2003**, *21*, 442–450. [CrossRef]
21. Menon, A.; Pettinari, L.; Martinelli, C.; Colombo, G.; Portinaro, N.; Dalle-Donne, I.; d'Agostino, M.C.; Gagliano, N. New insights in extracellular matrix remodeling and collagen turnover related pathways in cultured human tenocytes after ciprofloxacin administration. *Muscles Ligaments Tendons J.* **2013**, *113*, 122–131.
22. Liang, C.C.; Park, A.Y.; Guan, J.L. In vitro scratch assay: A convenient and inexpensive method for analysis of cell migration in vitro. *Nat. Protoc.* **2007**, *2*, 329–333. [CrossRef] [PubMed]
23. Viganò, M.; Perucca Orfei, C.; de Girolamo, L.; Pearson, J.R.; Ragni, E.; De Luca, P.; Colombini, A. Housekeeping Gene Stability in Human Mesenchymal Stem and Tendon Cells Exposed to Tenogenic Factors. *Tissue Eng. Part. C Methods* **2018**, *24*, 360–367. [CrossRef] [PubMed]
24. Calloni, R.; Cordero, E.A.; Henriques, J.A.; Bonatto, D. Reviewing and updating the major molecular markers for stem cells. *Stem Cells Dev.* **2013**, *22*, 1455–1476. [CrossRef] [PubMed]
25. Viidik, A. The effect of training on the tensile strength of isolated rabbit tendons. *Scand J. Plast Reconstr. Surg.* **1967**, *1*, 141–147. [CrossRef] [PubMed]
26. Woo, S.L.; Ritter, M.A.; Amiel, D.; Sanders, T.M.; Gomez, M.A.; Kuei, S.C.; Garfin, S.R.; Akeson, W.H. The biomechanical and biochemical properties of swine tendons–long term effects of exercise on the digital extensors. *Connect. Tissue Res.* **1980**, *7*, 177–183. [CrossRef]
27. Woo, S.L.; Gomez, M.A.; Amiel, D.; Ritter, M.A.; Gelberman, R.H.; Akeson, W.H. The effects of exercise on the biomechanical and biochemical properties of swine digital flexor tendons. *J. Biomech. Eng.* **1981**, *103*, 51–56. [CrossRef]
28. Langberg, H.; Rosendal, L.; Kjaer, M. Training-induced changes in peritendinous type I collagen turnover determined by microdialysis in humans. *J. Physiol.* **2001**, *534*, 297–302. [CrossRef]
29. Silver, F.H.; Christiansen, D.; Snowhill, P.B.; Chen, Y.; Landis, W.J. The role of mineral in the storage of elastic energy in turkey tendons. *Biomacromolecules* **2000**, *1*, 180–185. [CrossRef]
30. Walker, L.C.; Overstreet, M.A.; Yeowell, H.N. Tissue-specific expression and regulation of the alternatively-spliced forms of lysyl hydroxylase 2 (LH2) in human kidney cells and skin fibroblasts. *Matrix. Biol.* **2005**, *23*, 515–523. [CrossRef]
31. Sakai, T.; Gross, J. Some properties of the products of reaction of tadpole collagenase with collagen. *Biochemistry* **1967**, *6*, 518–528. [CrossRef] [PubMed]
32. Woessner, F.J. Matrix metalloproteinases and their inhibitors in connective tissue remodelling. *FASEB J.* **1991**, *5*, 2145–2154. [CrossRef] [PubMed]
33. Arnoczky, S.P.; Tian, T.; Lavagnino, M.; Gardner, K. Ex vivo static tensile loading inhibits MMP-1 expression in rat tail tendon cells through a cytoskeletally based mechanotransduction mechanism. *J. Orthop. Res.* **2004**, *22*, 328–333. [CrossRef]
34. Brew, K.; Dinakarpandian, D.; Nagase, H. Tissue inhibitors of metalloproteinases: Evolution, structure and function. *Biochim. Biophys. Acta* **2001**, *1477*, 267–283. [CrossRef]

35. Murphy, G.; Willenbrock, F.; Crabbe, T.; O'Shea, M.; Ward, R.; Atkinson, S.; O'Connell, J.; Docherty, A. Regulation of matrix metalloproteinase activity. *Ann. N Y Acad. Sci.* **1994**, *732*, 31–41. [CrossRef] [PubMed]
36. Phipps, R.P.; Borrello, M.A.; Blieden, T.M. Fibroblast heterogeneity in the periodontium and other tissues. *J. Periodontal Res.* **1997**, *32*, 159–165. [CrossRef] [PubMed]
37. Archana, A.; Srikanth, V.; Sasireka; Kurien, B.; Ebenezer. Fibroblast Heterogeneity in Periodontium. *Int. J. Dental Sci. Res.* **2014**, *2*, 50–54. [CrossRef]
38. Burridge, K.; Guilluy, C. Focal adhesions, stress fibers and mechanical tension. *Exp. Cell. Res.* **2016**, *343*, 14–20. [CrossRef]
39. Wang, J.H.; Guo, Q.; Li, B. Tendon Biomechanics and Mechanobiology-A Minireview of Basic Concepts and Recent Advancements. *J. Hand Ther.* **2012**, *25*, 133–140. [CrossRef]
40. Docking, S.; Samiric, T.; Scase, E.; Purdam, C.; Cook, J. Relationship between compressive loading and ECM changes in tendons. *Muscle Ligaments Tendons J.* **2013**, *3*, 7–11. [CrossRef]
41. Heinemeier, K.M.; Olesen, J.L.; Haddad, F.; Schjerling, P.; Baldwin, K.M.; Kjaer, M. Effect of unloading followed by reloading on expression of collagen and related growth factors in rat tendon and muscle. *J. Appl. Physiol.* **2009**, *106*, 178–186. [CrossRef] [PubMed]
42. Reed, M.J.; Ferara, N.S.; Vernon, R.B. Impaired migration, integrin function, and actin cytoskeletal organization in dermal fibroblasts from a subset of aged human donors. *Mech. Ageing Dev.* **2001**, *122*, 1203–1220. [CrossRef]
43. Jones, M.E.; Mudera, V.; Brown, R.A.; Cambrey, A.D.; Grobbelaar, A.O.; McGrouther, D.A. The early surface cell response to flexor tendon injury. *J. Hand Surg. Am.* **2003**, *28*, 221–230. [CrossRef] [PubMed]



© 2018 by the authors. Licensee MDPI, Basel, Switzerland. This article is an open access article distributed under the terms and conditions of the Creative Commons Attribution (CC BY) license (http://creativecommons.org/licenses/by/4.0/).

International Journal of
Environmental Research and Public Health

MDPI

Review

Intra-Articular Collagen Injections for Osteoarthritis: A Narrative Review

Domiziano Tarantino *, Rosita Mottola, Stefano Palermi, Felice Sirico, Bruno Corrado and Rossana Gnasso

Department of Public Health, University of Naples Federico II, 80131 Naples, Italy
* Correspondence: domiziano22@gmail.com

Abstract: Osteoarthritis (OA) is the most frequent degenerative progressive joint disease worldwide, with the hand, hip, and knee being the most-affected joints. Actually, no treatment can alter the course of OA, and therapy is directed at reducing pain and improving function. The exogenous administration of collagen has been investigated as a possible symptomatic adjuvant or stand-alone treatment for OA. The aim of this review is to assess if intra-articular collagen administration can be considered as a valid and safe therapeutic option for OA. A search in the main scientific electronic databases to identify the available scientific articles about the effects of intra-articular collagen as an OA treatment was performed. The results of the seven included studies showed that the intra-articular administration of collagen may stimulate chondrocytes to produce hyaline cartilage and hinder the normal inflammatory response leading to fibrous tissue formation, reducing symptoms, and improving functionality. The use of type-I collagen as an intra-articular treatment for knee OA was found not only to be effective, but also safe with negligible side effects. The reported findings are strongly promising, highlighting the need for further high-quality research to confirm the consistency of these findings.

Keywords: collagen; collagen injections; intra-articular injections; infiltrative treatment; osteoarthritis; knee osteoarthritis

check for updates

Citation: Tarantino, D.; Mottola, R.; Palermi, S.; Sirico, F.; Corrado, B.; Gnasso, R. Intra-Articular Collagen Injections for Osteoarthritis: A Narrative Review. *Int. J. Environ. Res. Public Health* **2023**, *20*, 4390. https://doi.org/10.3390/ijerph20054390

Academic Editor: Paul B. Tchounwou

Received: 22 January 2023
Revised: 21 February 2023
Accepted: 27 February 2023
Published: 1 March 2023

Copyright: © 2023 by the authors. Licensee MDPI, Basel, Switzerland. This article is an open access article distributed under the terms and conditions of the Creative Commons Attribution (CC BY) license (https://creativecommons.org/licenses/by/4.0/).

1. Introduction

Osteoarthritis (OA) is the most frequent degenerative progressive joint disease worldwide, concerning middle-aged and elderly individuals, with a higher incidence in women. OA mainly affects both small and large diarthrodial joints with the hand, hip, and knee being the most-affected ones [1]. Economic and social costs of OA are high, and its impact on patients' quality of life (QoL) may be devastating in terms of limitation of the activities of daily living (ADL) and absence from work [2–4].

Different aetiologies lead to the development of OA, but there are similar biological and clinical factors that cause a reduction in the articular range of motion (ROM), muscle weakness, pain, and that increase disability worsening the QoL [5]. Radiologically, OA is characterized by the incremental erosion of the articular cartilage, especially of its outermost portion, with consequent subchondral sclerosis and cyst formation, joint space narrowing, synovial inflammation, and marginal osteophyte development [6].

Currently, no treatment can alter the course of OA, and therapy is directed at reducing pain and improving function [7,8]. Medications including nonsteroidal anti-inflammatory drugs (NSAIDs), acetaminophen, duloxetine, opioids, topical NSAIDs, and capsaicin are effective in reducing symptoms [9]. Intra-articular injections are usually carried out using corticosteroid [10], hyaluronic acid (HA) [11–15], ozone [16], plasma rich in growth factor [17], and platelet-rich plasma [18,19].

During the onset of OA, an acute inflammatory process is established that tends to become chronic: chondrocytes are exposed to the joint cavity, osmotic pressure in the articular cartilage changes, and proteoglycans migrate progressively into the joint space,

hindering the natural healing stages [20,21]. Pro-inflammatory factors such as TNF-β, IL-6, IL-1α, and IL-1β are released, stimulating cartilage-degrading enzymes such as a disintegrin and metalloproteinase with thrombospondin motifs (ADAMTS), and matrix metalloproteinases (MMPs) [22]. These enzymes cause the degradation of the extracellular matrix (ECM), including collagen [23]. For this reason, the exogenous administration of collagen has been investigated as a possible symptomatic adjuvant or stand-alone treatment for OA [24,25].

Collagen is a major structural protein in the human body, representing the main component of connective tissue and constituting approximately 45–75% of dry weight in the ligaments, tendons, and cartilage [26]. Collagen fibres are a major component of the extracellular matrix that supports most tissues and plays an important role in cell structure [26].

The in vitro exposure of animal or human synovial and cartilage cells to collagen preparations, with different degrees of hydrolysation or polymerization, was shown to induce the up-regulation of chondrocyte proliferation and production of cartilage extracellular matrix proteins, to increase the production of hyaluronic acid, and to reduce the release of inflammatory mediators [27–31]. For example, purified porcine atelocollagen, a soluble type-I collagen with good biocompatibility, minor immunogenicity, a long half-life, and high resistance to enzymatic degradation, was shown to directly reduce inflammation and to promote tissue repair, acting as a scaffold for regeneration reaction around the damaged areas [32–34].

In rabbit models with induced femoral groove defects, the intra-articular administration of atelocollagen was shown to be effective; Suh et al. showed a restored cartilage layer at weeks 3 and 12 after the injections and, histologically, a regenerated cartilage like that of the normal articular cavity [26].

Naraoka et al. [35] found that periodical injections of collagen tripeptide and collagen tripeptide plus hyaluronic acid delayed the progression of cartilage degeneration in early OA induced by anterior cruciate ligament transection in rabbits.

Given these promising in vitro and in vivo findings about the effects of collagen on OA models and the paucity of knowledge about its use in humans for treating OA, the aim of this review is to assess whether intra-articular collagen injections can be considered as a valid and safe therapeutic option for OA. To best of our knowledge, this is the first study that reviews the use of intra-articular collagen injections for OA in humans.

2. Materials and Methods

All the procedures related to this review were organized and reported after performing a search in the main scientific electronic databases (PubMed, Scopus, etc.) to identify the articles about the effects of intra-articular collagen as an OA treatment, with no restrictions of time and language.

For the purposes of our review, we used several combinations of the following keywords: collagen, injection, intra-articular treatment, infiltrative treatment, osteoarthritis. Editorials, technical notes, letters to authors, narrative reviews, systematic review articles, and articles that did not report any clinical outcomes were excluded. Furthermore, articles involving surgical approaches, physiotherapy, physical therapies, and other kind of therapies were excluded.

Only articles that assessed the outcomes of intra-articular collagen injections in humans (alone or in combination with other types of drugs) for OA were selected.

3. Results

The results of the research lead to the selection of seven articles; all the articles found evaluated the effects of intra-articular collagen injections for knee OA. A summary of the outcomes of the selected studies is reported in Table 1.

Table 1. A summary of the outcomes of the selected studies.

Study and Authors	Collagen Used	KL Grade	Groups	Intervention	Timing of Clinical Assessment	Outcomes	Adverse Effects
Furuzawa-Carballeda et al. [27]	Type-I polymerized collagen	N/D	Collagen (n = 27) vs. placebo (n = 26)	12 injections (weeks 1, 2, 3, 4, 6, 8, 10, 12, 14, 16, 20 and 24)	Baseline, 6 months, 12 months	↓ LI ↓ WOMAC ↓ VAS ↓ NSAIDs use ↑ LS	Injection site pain lasting <24 h 2/27 (collagen group) cases of aseptic acute arthritis
Furuzawa-Carballeda et al. [36]	Type-I polymerized collagen	III-IV	Collagen (n = 10) vs. placebo (n = 9) after arthroscopic lavage	6 injections (1 after arthroscopic lavage, then 1 a week for 5 weeks 6 weeks after surgery)	Baseline, 3 months, 6 months	↓ LI ↓ WOMAC ↓ VAS ↓ NSAIDs use ↑ LS ↑ evaluation of drug efficacy	Injection site pain lasting <24 h
Martin Martin et al. [37]	Type-I hydrolysed collagen	II-III	Collagen (n = 32) vs. HA (n = 32)	5 injections (1 a week for 5 weeks in a row)	Baseline, 3 months, 6 months	↓ LI ↓ VAS ↓ Pain killer consumption ↑ SF-36 questionnaire	1/32 (collagen group) moderate post-injection reaction
Lee et al. [38]	Type-I atelocollagen	I-II-III	Collagen (n = 101) vs. placebo (n = 99)	1 injection	Baseline, 1 month, 3 months, 6 months	↓ VAS ↓ WOMAC ↑ SF-36 questionnaire	11/101, of which 55% knee pain
Borja-Flores et al. [39]	Type-I polymerized collagen	II-III	Collagen (n = 309)	6 injections (1 a week for 6 weeks in a row)	Baseline, 6–11 months, 12–35 months, 36–48 months, 49–60 months	↓ VAS ↓ WOMAC ↑ functional disability ↑ time of surgical referral of TKA	Injection site pain <24 h in all patients
De Luca et al. [40]	Type-1 hydrolysed collagen	I-II-III-IV	Collagen (n = 20)	3 injections (weeks 1, 15, 45)	Baseline, 15 days, 1 month, 6 months	↓ LI ↓ WOMAC ↓ VAS	None
Volpi et al. [1]	Type-1 hydrolysed collagen	I-II-III-IV	Collagen (n = 70)	3 injections (weeks 1, 15, 45)	Baseline, 15 days, 1 month, 6 months	↓ LI ↓ WOMAC ↓ VAS	None

KL = Kellgren Lawrence; LI = Lequesne Index; WOMAC = Western Ontario and McMaster Universities Osteoarthritis Index; VAS = Visual Analogue Scale; NSAIDs = Non-Steroidal Anti-Inflammatory Drugs; LS = Likert Score; SF-36 = Short Form Health Survey 36; TKA = Total Knee Arthroplasty.

In 2009, Furuzawa-Carballeda et al. [27] conducted a prospective, randomized, double-blind placebo-controlled in vivo clinical trial on the effectiveness and safety of type-I polymerized collagen in patients affected by knee OA. Primary and secondary outcomes such as the Lequesne Index (LI) (i.e., an index of severity of knee OA, with higher scores indicating worse severity), Western Ontario and McMaster University Osteoarthritis (WOMAC) Index (i.e., an index that quantifies knee pain during the ADL, with higher scores indicating worse knee pain and impairment while performing the ADL), and pain intensity on a visual analogue scale (VAS) (higher scores indicate worse pain) were evaluated. Enzyme immunoassays were employed to quantify urinary levels of C-terminal crosslinking telopeptide of type-II collagen (CTXII) and serum high-sensitivity C-reactive protein (hsCRP). These tests were used to monitor the progression of the joint damage.

Type-I polymerized collagen injections emerged as being well tolerated and effective, since patients showed a statistically significant clinical improvement at six months compared with baseline and placebo in almost all primary and secondary endpoints. The beneficial effects of type-I polymerized collagen injections lasted throughout the entire follow-up. Furthermore, in the placebo group, a threefold rise in CTXII was found, indicating the progression of joint damage and cartilage degradation. Moreover, patients who received polymerized collagen decreased the use of NSAIDs at statistically significant levels compared with baseline and placebo group.

These promising findings were confirmed by Furuzawa-Carballeda et al. [36] in 2012 in a double-blind and placebo-controlled trial on patients affected by symptomatic knee OA who underwent arthroscopic lavage followed by type-I polymerized collagen injections.

Patients treated with collagen were compared with baseline and placebo at the 3-month follow-up, showing clinical benefits and elevated response rates for primary and secondary outcomes. Patients also reported VAS improvement and IL-1β, and IL-10 peripheral-expressing cell reduction. A noteworthy result was the decreased level of urinary CTX-II of 44% in patients who received collagen injections, demonstrating an improvement in the joint damage. Moreover, patients treated with collagen considerably reduced NSAID consumption at statistically significant levels. These outcomes proved that type-I polymerized collagen administration is able to reduce the response time to the pharmacological treatment after arthroscopic surgery, favouring the decrease in proteolytic enzymes, synovial reaction, and pro-inflammatory factors, optimizing the articular ROM [36].

In another double-blind randomized active-controlled clinical trial performed in 2016 by Martin Martin et al. [37], the intra-articular administration of type-I hydrolysed porcine collagen was compared to the intra-articular HA administration in patients affected by knee OA. At the three- and six-month follow-ups, collagen injections showed the same beneficial effects and safety as intra-articular HA, whose use is widespread for treating OA [37].

The authors finally stated that the reduced cost of collagen compared to low- or high-MW HA could allow a greater use of intra-articular collagen as an alternative therapeutic option to HA for OA, resulting in an NSAID intake reduction, as well as social cost reduction due to working days lost and caregivers' time off work.

In 2019, Lee and colleagues [38] conducted a multicentre, randomized, double-blind study on the intra-articular administration of type-I atelocollagen in subjects affected not only by OA, but also by chondromalacia and other cartilage defects, with patients suffering from knee OA representing the most consistent group (86%). Their outcomes showed that the resulting VAS scores of the collagen group were not different to those of the placebo group at 4 and 12 weeks, but a statistically significant improvement in the collagen group was reported at 24 weeks. The WOMAC and Short Form Health Survey 36 (SF-36) (i.e., a patient-reported survey of patient health, with the higher the score, the less the disability) scores also showed significant improvement after the intra-articular injection of atelocollagen, although scores between the collagen group and placebo were similar; both WOMAC and SF-36 were not significantly different between the two groups at 4, 12, and 24 weeks. Moreover, 72 subjects in the collagen group were satisfied with the clinical benefit, while only 57 patients from the placebo group showed satisfaction. Equally, practitioners were satisfied with 73 better outcomes from patients in the collagen group and only 61 from the placebo group. Their results demonstrated that intra-articular atelocollagen administration is able to reduce knee pain not only for OA, but also for other pathologic cartilage conditions such as chondromalacia [38].

Borja-Flores et al. [39], in a cohort study published in 2020, evaluated the efficacy of the intra-articular administration of type-I polymerized collagen in preventing and/or delaying total knee replacement surgery (TKR) among subjects affected by symptomatic mild-to-moderate knee OA. At a 60-month follow-up, 95.5% of the subjects who underwent type-I polymerized collagen injection showed positive outcomes and none needed to resort to TKR due to the persistence of pain and knee stiffness. Five subjects (1.6%) resorted to arthroscopy, seven (2.3%) subjects to high tibial osteotomy (HTO), and two subjects (0.6%) to anterior cruciate ligament (ACL) reconstruction. Instrumental investigations supported and confirmed the clinical benefits of collagen injections: radiographic images of 42 knees were obtained at baseline and at 60 months, and were evaluated for Kellgren Lawrence (KL) classification, showing a remarkable difference between baseline and follow-up with the preservation of the joint space. Patients who underwent intra-articular polymerized-collagen injections reported a statistically significant improvement in the primary outcomes, optimizing the OA course, reducing pain and functional disability. At 60 months after the therapeutic effects, a 98.8% freedom from surgical procedures such as arthroscopy and TKR was reported. Interestingly, the same percentage of freedom from surgery was highlighted in both obese and normal-weighted people.

In 2019, De Luca and colleagues [40] conducted a functional in vitro investigation and a pilot retrospective clinical study on the effectiveness of intra-articular hydrolysed collagen to treat knee OA. In the in vitro part of the study, they took human chondrocytes from five donors affected by KL grade IV OA who underwent total hip arthroplasty with the aim of assessing the growth and viability of the chondrocytes exposed to hydrolysed collagen. The expression of MMP1/MMP3 and TIMP1/TIMP3 (their inhibitors) was evaluated using RT-PCR, while the expression of trophic factors such as IGF-I and TGFβ1 and angiogenic factors such as VEGF was evaluated via ELISA assays. After 28 days of hydrolysed collagen exposition, the extracellular matrix (ECM) constitution was studied through the Bern score, while the collagen deposition was studied using immunostaining. The hydrolysed collagen did not induce any change in the release of the aforementioned factors, but it positively affected the structure of chondrocytes, presenting smaller cell density, higher morphology, and better ECM deposition.

In the pilot study, subjects were enlisted to receive three injections of an innovative formulation of collagen characterized by hydrolysed collagen of bovine (and not porcine like the previously reported studies) origin with an MW < 3 kiloDalton (kDa).

Both VAS and LI scores decreased significantly after the first injection, but not after the second injection, and remained stable at the 6-month follow-up. WOMAC scores significantly decreased after the second injection compared to those at baseline, and after the third injection, they were lower than after the second one. All the scores collected were not significantly modified at the 6-month follow-up from those collected after the third injection. In conclusion, the authors stated that this formulation of hydrolysed collagen may stimulate chondrocytes to produce hyaline cartilage and to reduce fibrous tissue formation, and it was found to be effective and safe in the treatment of mild–moderate knee OA [40].

These positive findings of this study were later confirmed by Volpi et al. [1] in a multicentric retrospective clinical study in 2020, showing that the same formulation of hydrolysed collagen (bovine origin with an MW < 3 kDa) and the same injection protocol (three injections) is well-tolerated without any significant adverse effects, also reporting stronger evidence on a larger sample of patients than previously published by De Luca et al. [40].

At the last follow-up, 70 subjects reported a 50% decrease in the LI, a 50% decrease in the VAS score at rest and moving, and a ≥50% reduction in WOMAC sub-scores and total score. Similar to what was stated by De Luca et al. [40], the authors concluded that the intra-articular administration of hydrolysed collagen is a safe and effective short-term adjuvant in the treatment of symptomatic knee OA [1].

4. Discussion

OA frequently affects the knee joint, with remarkable social costs and a strong impact on patients' QoL, resulting in reduced capacity to perform the ADL. Different therapeutic strategies have been tested so far, and all of them were effective in the short term. Therefore, adjuvant non-pharmacological therapies may be tempting since they allow the combination of different specific benefits with different durations.

The results of the present narrative review showed that the intra-articular administration of collagen may stimulate chondrocytes to produce hyaline cartilage and hinder the normal inflammatory response, leading to fibrous tissue formation, reducing symptoms, and improving functionality. The use of type-I collagen as an intra-articular treatment for knee OA was found not only to be effective, but also safe with negligible side effects. Furthermore, the intra-articular administration of type-I collagen was shown to increase the benefits of arthroscopic lavage when administered after it, as well as being able to significantly delay the need for joint replacement such as TKR.

The studies by De Luca et al. and Volpi et al. [1,40] were the only ones concerning hydrolysed collagen of bovine origin and low MW (<3 kDa), and the effects associated with its intra-articular use for knee OA. The study conducted by Volpi et al. [1] demonstrated, on a larger sample of patients, the effectiveness of hydrolysed collagen and the safety of treating knee OA in patients presenting a BMI < 30 and a grade 1 to 4 of KL. These findings

confirmed those of De Luca et al. [40]. However, some differences emerged between the outcomes of the two studies. When low-MW hydrolysed collagen was injected on a large-scale study, it resulted in a lower decrease in VAS at rest, with only a 50% reduction (half of the 100% showed by De Luca and colleagues). Moreover, a minor reduction compared to the outcomes reported by De Luca et al. [40] was also observed in the WOMAC stiffness subscale (50% Volpi vs. 75% De Luca). For all the other scores evaluated, the differences between the two studies were neglectable. Nevertheless, the lower percentage values found by Volpi et al. [1] did not reflect a lesser clinical benefit, which remained considerable in most patients. Moreover, compared to all the other studies discussed, the studies conducted by De Luca et al. [40] and Volpi et al. [1] were the only ones that provided a three-dose infiltrative protocol, and not five or more weekly doses, with this different frequency in the collagen administration not resulting in any less clinical benefit.

Further comparing the outcomes between the included studies, the outcomes regarding VAS, LI, and WOMAC scores demonstrated a similar improvement between the studies of De Luca et al. and Volpi et al. [1,40] and the studies by Furuzawa-Carballeda et al. [27,36] in all the three indexes, with the LI and WOMAC scores of the first two studies [1,40] being better than the last two at six months [27,36].

A similar improvement was reported in the studies by De Luca et al. and Volpi et al. [1,40] and Martin Martin et al. [37] concerning VAS and LI scores, even if the LI scores collected in the first two studies [1,40] were better than in the last one at six months [37].

Again, a similar improvement regarding the global assessment of disease activity change at the end of the treatment measured using the Likert score (LS) (the higher the score, the better the change in disease activity) was found in the studies by Furuzawa-Carballeda [27,36] and the one by Borja-Flores [39]. While in the first two studies, the patient LS was already significant at three and two months (respectively), in the last study, it became statistically significant only at 12 months. Regarding the physician LS, in the first two studies, it became statistically significant at four and three months (respectively), while in the last study, it became statistically significant at six months.

It is not clear whether these differences were affected by the different frequency of administration of collagen even in the studies from the same authors (12 vs. 6 injections in studies by Furuzawa-Carballeda), or the different composition of the collagen injected. Indeed, the collagen administrated by Furuzawa-Carballeda [27,36] was a γ-irradiated mixture of atelopeptidic porcine type-I collagen and polyvinylpyrrolidone, the one used by Martin Martin [37] was a pure type-I collagen with a much heavier (300 kDa) MW, and the hydrolysed formulation of collagen used by De Luca et al. and Volpi et al. [1,40] was a low-molecular weight (<3 kDa) type-I collagen.

Furthermore, apart from the number of injections administrated and the type of collagen used, the results of the selected studies confirmed that all types of collagen formulation can alleviate painful symptoms of knee OA, improving QoL and reducing physical limitations, thanks to the regenerative and proliferative stimulus given by collagen to the chondrocytes [27,36]. Furthermore, as reported by Borja-Flores et al. [39], polymerized type-I collagen is the cheapest cost–benefit alternative compared to NSAIDs for the symptomatic treatment of knee OA.

The beneficial effects of type-I polymerized collagen were also found in laboratory and radiologic data.

Furuzawa-Carballeda et al. [36] found that at 48 weeks after the last injection, a three-fold rise in CTX-II was found only in the placebo group. The authors explained that the CTX-II decrease found in patients treated with intra-articular polymerized collagen was associated with a lower pro-inflammatory cytokine (IL-1β- and TNF-α-) amount with an increase in CD4 T-regulatory cells and IL-10-producing cells [27,36].

Finally, concerning the radiological evaluation, Borja-Flores et al. [39] showed positive results at a 60-month follow-up, with most of the subjects treated with intra-articular type-I polymerized collagen advancing from stage II to III, but not from III to IV in the KL grading scale. Furthermore, the use of intra-articular type-I polymerized collagen prevented

remarkable changes in the knee joint width in the medial, lateral, and patellofemoral compartments, suggesting no radiological aggravation.

The main limitation of this review is the very small number of articles found in the scientific literature about the effects and safety of intra-articular type-I collagen injections for OA in humans. The current poor knowledge about its therapeutic potential on OA could limit its diffusion as an intra-articular treatment, leading physicians to prefer drugs with a stronger scientific rationale, such as HA.

Furthermore, the infiltrative protocols and the type of collagen used differed from each other, so it is not possible to draw definitive conclusions about which protocol and which kind of collagen provides the best benefits.

5. Conclusions

The results of the present review showed that the intra-articular administration of collagen may represent a valid therapeutic option for knee OA. The use of type-I collagen as an intra-articular treatment for knee OA was found not only to be effective, but also safe with negligible side effects.

Given the promising results of the articles included in this review, more in vitro and in vivo high-quality research (such as randomized clinical trials) should be performed for a further understanding of the beneficial effects of type-I collagen as an intra-articular treatment for OA, since there is still not enough knowledge about its effectiveness.

Furthermore, all the selected studies regarded the use of intra-articular type-I collagen only for knee OA, so it would be interesting to extend its use to other joints commonly affected by OA.

Author Contributions: Conceptualization, D.T. and R.G.; writing—original draft preparation, D.T., R.M., S.P., R.G.; writing—review and editing, D.T., R.M., S.P., F.S., B.C., R.G.; supervision, D.T., F.S., B.C. All authors have read and agreed to the published version of the manuscript.

Funding: This research received no external funding.

Institutional Review Board Statement: Not applicable.

Informed Consent Statement: Not applicable.

Data Availability Statement: Not applicable.

Conflicts of Interest: The authors declare no conflict of interest.

References

1. Volpi, P.; Zini, R.; Erschbaumer, F.; Beggio, M.; Busilacchi, A.; Carimati, G. Effectiveness of a Novel Hydrolyzed Collagen Formulation in Treating Patients with Symptomatic Knee Osteoarthritis: A Multicentric Retrospective Clinical Study. *Int. Orthop.* **2021**, *45*, 375–380. [CrossRef] [PubMed]
2. Xie, F.; Kovic, B.; Jin, X.; He, X.; Wang, M.; Silvestre, C. Economic and Humanistic Burden of Osteoarthritis: A Systematic Review of Large Sample Studies. *Pharmacoeconomics* **2016**, *34*, 1087–1100. [CrossRef] [PubMed]
3. Cross, M.; Smith, E.; Hoy, D.; Nolte, S.; Ackerman, I.; Fransen, M.; Bridgett, L.; Williams, S.; Guillemin, F.; Hill, C.L.; et al. The Global Burden of Hip and Knee Osteoarthritis: Estimates from the Global Burden of Disease 2010 Study. *Ann. Rheum. Dis.* **2014**, *73*, 1323–1330. [CrossRef] [PubMed]
4. Fayaz, A.; Croft, P.; Langford, R.M.; Donaldson, L.J.; Jones, G.T. Prevalence of Chronic Pain in the UK: A Systematic Review and Meta-Analysis of Population Studies. *BMJ Open* **2016**, *6*, e010364. [CrossRef] [PubMed]
5. Felson, D.T.; Lawrence, R.C.; Dieppe, P.A.; Hirsch, R.; Helmick, C.G.; Jordan, J.M.; Kington, R.S.; Lane, N.E.; Nevitt, M.C.; Zhang, Y.; et al. Osteoarthritis: New Insights. Part 1: The Disease and Its Risk Factors. *Ann. Intern. Med.* **2000**, *133*, 635–646. [CrossRef]
6. Buckwalter, J.A.; Mankin, H.J. Articular Cartilage: Degeneration and Osteoarthritis, Repair, Regeneration, and Transplantation. *Instr. Course Lect.* **1998**, *47*, 487–504. [PubMed]
7. Bannuru, R.R.; Vaysbrot, E.E.; Sullivan, M.C.; McAlindon, T.E. Relative Efficacy of Hyaluronic Acid in Comparison with NSAIDs for Knee Osteoarthritis: A Systematic Review and Meta-Analysis. Semin. *Arthritis Rheum.* **2014**, *43*, 593–599. [CrossRef]
8. Altman, R.D.; Bedi, A.; Karlsson, J.; Sancheti, P.; Schemitsch, E. Product Differences in Intra-Articular Hyaluronic Acids for Osteoarthritis of the Knee. *Am. J. Sport. Med.* **2016**, *44*, 2158–2165. [CrossRef]

9. McAlindon, T.E.; Bannuru, R.R.; Sullivan, M.C.; Arden, N.K.; Berenbaum, F.; Bierma-Zeinstra, S.M.; Hawker, G.A.; Henrotin, Y.; Hunter, D.J.; Kawaguchi, H.; et al. OARSI Guidelines for the Non-Surgical Management of Knee Osteoarthritis. *Osteoarthr. Cartil.* **2014**, *22*, 363–388. [CrossRef]
10. da Costa, B.R.; Hari, R.; Jüni, P. Intra-Articular Corticosteroids for Osteoarthritis of the Knee. *JAMA* **2016**, *316*, 2671–2672. [CrossRef]
11. He, W.-W.; Kuang, M.-J.; Zhao, J.; Sun, L.; Lu, B.; Wang, Y.; Ma, J.-X.; Ma, X.-L. Efficacy and Safety of Intraarticular Hyaluronic Acid and Corticosteroid for Knee Osteoarthritis: A Meta-Analysis. *Int. J. Surg. Lond. Engl.* **2017**, *39*, 95–103. [CrossRef] [PubMed]
12. Wang, C.-T.; Lin, J.; Chang, C.-J.; Lin, Y.-T.; Hou, S.-M. Therapeutic Effects of Hyaluronic Acid on Osteoarthritis of the Knee. A Meta-Analysis of Randomized Controlled Trials. *J. Bone Jt. Surg. Am.* **2004**, *86*, 538–545. [CrossRef] [PubMed]
13. Pellegrino, R.; Di Iorio, A.; Brindisino, F.; Paolucci, T.; Moretti, A.; Iolascon, G. Effectiveness of Combined Extracorporeal Shock-Wave Therapy and Hyaluronic Acid Injections for Patients with Shoulder Pain Due to Rotator Cuff Tendinopathy: A Person-Centered Approach with a Focus on Gender Differences to Treatment Response. *BMC Musculoskelet. Disord.* **2022**, *23*, 863. [CrossRef] [PubMed]
14. Pellegrino, R.; Paolucci, T.; Brindisino, F.; Mondardini, P.; Di Iorio, A.; Moretti, A.; Iolascon, G. Effectiveness of High-Intensity Laser Therapy Plus Ultrasound-Guided Peritendinous Hyaluronic Acid Compared to Therapeutic Exercise for Patients with Lateral Elbow Tendinopathy. *J. Clin. Med.* **2022**, *11*, 5492. [CrossRef]
15. Pellegrino, R.; Brindisino, F.; Barassi, G.; Sparvieri, E.; DI Iorio, A.; de Sire, A.; Ruosi, C. Combined Ultrasound Guided Peritendinous Hyaluronic Acid (500-730 Kda) Injection with Extracorporeal Shock Waves Therapy vs. Extracorporeal Shock Waves Therapy-Only in the Treatment of Shoulder Pain Due to Rotator Cuff Tendinopathy. A Randomized Clinical Trial. *J. Sport. Med. Phys. Fit.* **2022**, *62*, 1211–1218. [CrossRef]
16. Raeissadat, S.A.; Tabibian, E.; Rayegani, S.M.; Rahimi-Dehgolan, S.; Babaei-Ghazani, A. An Investigation into the Efficacy of Intra-Articular Ozone (O2-O3) Injection in Patients with Knee Osteoarthritis: A Systematic Review and Meta-Analysis. *J. Pain Res.* **2018**, *11*, 2537–2550. [CrossRef]
17. Sánchez, M.; Fiz, N.; Azofra, J.; Usabiaga, J.; Aduriz Recalde, E.; Garcia Gutierrez, A.; Albillos, J.; Gárate, R.; Aguirre, J.J.; Padilla, S.; et al. A Randomized Clinical Trial Evaluating Plasma Rich in Growth Factors (PRGF-Endoret) versus Hyaluronic Acid in the Short-Term Treatment of Symptomatic Knee Osteoarthritis. *Arthroscopy* **2012**, *28*, 1070–1078. [CrossRef]
18. Ayhan, E.; Kesmezacar, H.; Akgun, I. Intraarticular Injections (Corticosteroid, Hyaluronic Acid, Platelet Rich Plasma) for the Knee Osteoarthritis. *World J. Orthop.* **2014**, *5*, 351–361. [CrossRef]
19. de Sire, A.; Lippi, L.; Mezian, K.; Calafiore, D.; Pellegrino, R.; Mascaro, G.; Cisari, C.; Invernizzi, M. Ultrasound-Guided Platelet-Rich-Plasma Injections for Reducing Sacroiliac Joint Pain: A Paradigmatic Case Report and Literature Review. *J. Back Musculoskelet. Rehabil.* **2022**, *35*, 977–982. [CrossRef]
20. Maldonado, M.; Nam, J. The Role of Changes in Extracellular Matrix of Cartilage in the Presence of Inflammation on the Pathology of Osteoarthritis. *BioMed Res. Int.* **2013**, *2013*, 284873. [CrossRef]
21. Wu, J.P.; Kirk, T.B.; Zheng, M.H. Study of the Collagen Structure in the Superficial Zone and Physiological State of Articular Cartilage Using a 3D Confocal Imaging Technique. *J. Orthop. Surg.* **2008**, *3*, 29. [CrossRef]
22. Kapoor, M.; Martel-Pelletier, J.; Lajeunesse, D.; Pelletier, J.-P.; Fahmi, H. Role of Proinflammatory Cytokines in the Pathophysiology of Osteoarthritis. *Nat. Rev. Rheumatol.* **2011**, *7*, 33–42. [CrossRef] [PubMed]
23. Mobasheri, A.; Bay-Jensen, A.-C.; van Spil, W.E.; Larkin, J.; Levesque, M.C. Osteoarthritis Year in Review 2016: Biomarkers (Biochemical Markers). *Osteoarthr. Cartil.* **2017**, *25*, 199–208. [CrossRef]
24. Abe, T.; Yamada, H.; Nakajima, H.; Kikuchi, T.; Takaishi, H.; Tadakuma, T.; Fujikawa, K.; Toyama, Y. Repair of Full-Thickness Cartilage Defects Using Liposomal Transforming Growth Factor-Beta1. *J. Orthop. Sci. Off. J. Jpn. Orthop. Assoc.* **2003**, *8*, 92–101. [CrossRef]
25. Hurtig, M.; Chubinskaya, S.; Dickey, J.; Rueger, D. BMP-7 Protects against Progression of Cartilage Degeneration after Impact Injury. *J. Orthop. Res. Off. Publ. Orthop. Res. Soc.* **2009**, *27*, 602–611. [CrossRef] [PubMed]
26. Suh, D.S.; Yoo, J.C.; Woo, S.H.; Kwak, A.S. Intra-Articular Atelocollagen Injection for the Treatment of Articular Cartilage Defects in Rabbit Model. Tissue Eng. *Regen. Med.* **2021**, *18*, 663–670. [CrossRef]
27. Ohara, H.; Iida, H.; Ito, K.; Takeuchi, Y.; Nomura, Y. Effects of Pro-Hyp, a Collagen Hydrolysate-Derived Peptide, on Hyaluronic Acid Synthesis Using in Vitro Cultured Synovium Cells and Oral Ingestion of Collagen Hydrolysates in a Guinea Pig Model of Osteoarthritis. *Biosci. Biotechnol. Biochem.* **2010**, *74*, 2096–2099. [CrossRef]
28. Furuzawa-Carballeda, J.; Muñoz-Chablé, O.A.; Macías-Hernández, S.I.; Agualimpia-Janning, A. Effect of Polymerized-Type I Collagen in Knee Osteoarthritis. II. In Vivo Study. *Eur. J. Clin. Investig.* **2009**, *39*, 598–606. [CrossRef]
29. Comblain, F.; Dubuc, J.-E.; Lambert, C.; Sanchez, C.; Lesponne, I.; Serisier, S.; Henrotin, Y. Identification of Targets of a New Nutritional Mixture for Osteoarthritis Management Composed by Curcuminoids Extract, Hydrolyzed Collagen and Green Tea Extract. *PLoS ONE* **2016**, *11*, e0156902. [CrossRef]
30. Furuzawa-Carballeda, J.; Muñoz-Chablé, O.A.; Barrios-Payán, J.; Hernández-Pando, R. Effect of Polymerized-Type I Collagen in Knee Osteoarthritis. I. In Vitro Study. *Eur. J. Clin. Investig.* **2009**, *39*, 591–597. [CrossRef]
31. Oesser, S.; Seifert, J. Stimulation of Type II Collagen Biosynthesis and Secretion in Bovine Chondrocytes Cultured with Degraded Collagen. *Cell Tissue Res.* **2003**, *311*, 393–399. [CrossRef] [PubMed]

32. Hanai, K.; Kojima, T.; Ota, M.; Onodera, J.; Sawada, N. Effects of Atelocollagen Formulation Containing Oligonucleotide on Endothelial Permeability. *J. Drug Deliv.* **2012**, *2012*, 245835. [CrossRef] [PubMed]
33. Chang, S.-W.; Flynn, B.P.; Ruberti, J.W.; Buehler, M.J. Molecular Mechanism of Force Induced Stabilization of Collagen against Enzymatic Breakdown. *Biomaterials* **2012**, *33*, 3852–3859. [CrossRef]
34. Seong, H.; Kim, R.K.; Shin, Y.; Lee, H.W.; Koh, J.C. Application of Purified Porcine Collagen in Patients with Chronic Refractory Musculoskeletal Pain. *Korean J. Pain* **2020**, *33*, 395–399. [CrossRef] [PubMed]
35. Naraoka, T.; Ishibashi, Y.; Tsuda, E.; Yamamoto, Y.; Kusumi, T.; Toh, S. Periodic Knee Injections of Collagen Tripeptide Delay Cartilage Degeneration in Rabbit Experimental Osteoarthritis. *Arthritis Res. Ther.* **2013**, *15*, R32. [CrossRef]
36. Furuzawa-Carballeda, J.; Lima, G.; Llorente, L.; Nuñez-Álvarez, C.; Ruiz-Ordaz, B.H.; Echevarría-Zuno, S.; Hernández-Cuevas, V. Polymerized-Type I Collagen Downregulates Inflammation and Improves Clinical Outcomes in Patients with Symptomatic Knee Osteoarthritis Following Arthroscopic Lavage: A Randomized, Double-Blind, and Placebo-Controlled Clinical Trial. *Sci. World J.* **2012**, *2012*, 342854. [CrossRef]
37. Martin Martin, L.S.; Massafra, U.; Bizzi, E.; Migliore, A. A Double Blind Randomized Active-Controlled Clinical Trial on the Intra-Articular Use of Md-Knee versus Sodium Hyaluronate in Patients with Knee Osteoarthritis ("Joint"). *BMC Musculoskelet. Disord.* **2016**, *17*, 94. [CrossRef]
38. Lee, H.S.; Oh, K.J.; Moon, Y.W.; In, Y.; Lee, H.J.; Kwon, S.Y. Intra-Articular Injection of Type I Atelocollagen to Alleviate Knee Pain: A Double-Blind, Randomized Controlled Trial. *Cartilage* **2021**, *13* (Suppl. S1), 342S–350S. [CrossRef]
39. Borja-Flores, A.; Macías-Hernández, S.I.; Hernández-Molina, G.; Perez-Ortiz, A.; Reyes-Martínez, E.; Belzazar-Castillo de la Torre, J.; Ávila-Jiménez, L.; Vázquez-Bello, M.C.; León-Mazón, M.A.; Furuzawa-Carballeda, J.; et al. Long-Term Effectiveness of Polymerized-Type I Collagen Intra-Articular Injections in Patients with Symptomatic Knee Osteoarthritis: Clinical and Radiographic Evaluation in a Cohort Study. *Adv. Orthop.* **2020**, *2020*, 9398274. [CrossRef]
40. De Luca, P.; Colombini, A.; Carimati, G.; Beggio, M.; de Girolamo, L.; Volpi, P. Intra-Articular Injection of Hydrolyzed Collagen to Treat Symptoms of Knee Osteoarthritis. A Functional In Vitro Investigation and a Pilot Retrospective Clinical Study. *J. Clin. Med.* **2019**, *8*, 975. [CrossRef]

Disclaimer/Publisher's Note: The statements, opinions and data contained in all publications are solely those of the individual author(s) and contributor(s) and not of MDPI and/or the editor(s). MDPI and/or the editor(s) disclaim responsibility for any injury to people or property resulting from any ideas, methods, instructions or products referred to in the content.

cells

MDPI

Article

Effect of a Collagen-Based Compound on Morpho-Functional Properties of Cultured Human Tenocytes

Filippo Randelli [1], Alessandra Menon [2], Alessio Giai Via [1], Manuel Giovanni Mazzoleni [1], Fabio Sciancalepore [2], Marco Brioschi [1] and Nicoletta Gagliano [3,*]

1 Centro di Chirurgia dell'Anca e Traumatologia, I.R.C.C.S Policlinico San Donato, 20097 San Donato Milanese, Italy; filippo.randelli@fastwebnet.it (F.R.); alessiogiaivia@hotmail.it (A.G.V.); manuelmazzoleni4@gmail.com (M.G.M.); marco.brioschi@unimi.it (M.B.)

2 Azienda Socio Sanitaria Territoriale Centro Specialistico Ortopedico Traumatologico Gaetano Pini-CTO, 1ˆ Clinica Ortopedica, 20122 Milan, Italy; ale.menon@me.com (A.M.); fabio.sciancalepore@unimi.it (F.S.)

3 Department of Biomedical Sciences for Health, Università degli Studi di Milano, 20133 Milan, Italy

* Correspondence: nicoletta.gagliano@unimi.it; Tel.: +39-02-50315374; Fax: +39-02-50315387

Received: 28 November 2018; Accepted: 4 December 2018; Published: 6 December 2018



Abstract: Background: Greater Trochanter Pain Syndrome (GTPS) is the main reason for recalcitrant lateral hip pain. Gluteus medius and minimus tendinopathy plays a key role in this setting. An injectable medical compound containing collagen type I (MD-Tissue, Guna) has been produced with the aim to counteract the physiological and pathological degeneration of tendons. In this study we aimed at characterizing the effect of this medical compound on cultured human gluteal tenocytes, focusing on the collagen turnover pathways, in order to understand how this medical compound could influence tendon biology and healing. Methods: Tenocytes were obtained from gluteal tendon fragments collected in eight patients without any gluteal tendon pathology undergoing total hip replacement through an anterior approach. Cell proliferation and migration were investigated by growth curves and wound healing assay, respectively. The expression of genes and proteins involved in collagen turnover were analysed by real-time PCR, Slot blot and SDS-zymography. Results: Our data show that tenocytes cultured on MD-Tissue, compared to controls, have increased proliferation rate and migration potential. MD-Tissue induced collagen type I (COL-I) secretion and mRNA levels of tissue inhibitor of matrix metalloproteinases (MMP)-1 (TIMP-1). Meanwhile, lysyl hydroxylase 2b and matrix metalloproteinases (MMP)-1 and -2, involved, respectively, in collagen maturation and degradation, were not affected. Conclusions: Considered as a whole, our results suggest that MD-Tissue could induce in tenocytes an anabolic phenotype by stimulating tenocyte proliferation and migration and COL-I synthesis, maturation, and secretion, thus favouring tendon repair. In particular, based on its effect on gluteal tenocytes, MD-Tissue could be effective in the discouraging treatment of GTPS. From now a rigorous clinical investigation is desirable to understand the real clinical potentials of this compound.

Keywords: tendinopathy; Greater Trochanter Pain Syndrome; tendon; collagen turnover; matrix metalloproteinases; cytoskeleton; focal adhesion

1. Introduction

Tendinopathy is a chronic, painful condition affecting tendons, characterized by histological modifications such as collagen fibril disorganization, increased proteoglycan and glycosaminoglycan content, and increased non-collagen extracellular matrix components, hypercellularity, and neovascularization [1]. Pain associated with tendinopathy is a very common cause of disability.

Pain around the greater trochanter was in the past attributed to trochanteric bursitis, but different studies ([2,3] and references therein) have suggested that this condition is mainly determined by a tendinopathy of the gluteus medius or minimus tendons, known as Greater Trochanter Pain Syndrome (GTPS). GTPS is a clinical condition characterized by pain and tenderness at or around the greater trochanter, pain with activities such as walking and stair climbing, and lying on the affected side at night [4]. Even if it is a common condition, few effective treatments are available in the clinical practice, and are often empirical [5]. Therefore, the interest in biological and regenerative therapies aiming to improve tendon healing, such as platelet-rich plasma (PRP) or hyaluronic acid [6], has grown during the last decade.

Treatment of tendinopathy, including Greater Trochanter Pain Syndrome and others, remains a big problem for clinicians, because its pathogenesis is still largely misunderstood, and many treatments have no real evidence. The management of GTPS is traditionally first conservative, including rest, ice-packs, non-steroidal anti-inflammatory drugs (NSAIDs), physiotherapy, and local corticosteroids injections. However, recent studies found little evidence to support physical therapy or exercise programs for gluteal tendinopathy [7]. Corticosteroid injections are widely used despite controversies regarding the use of glucocorticoid injections for the treatment of tendinopathy. A recent systematic review of literature showed that they provide short-term pain relief, but no long-term benefits [5,8]. No statistically significant differences have been reported after 1 year compared to oral NSAIDs. Some authors reported about the use of Extracorporeal Shock Wave Therapy (ESWT) with good results [9], but the evidence of most of these studies is low, and no level I studies are published in literature. Therefore, biological therapies aiming to improve tendon healing become very attractive. The only level I study on the PRP showed an improvement of pain and mHHS at 12 weeks after a single injection of PRP, compared to a single injection of corticosteroids [10]. In a recent case series, promising results have been reported with autologous tenocyte injection [11]. However, there is still little evidence to support the use of biological therapies for treatment of GTPS [12].

Tendons play key functions in musculoskeletal system in transferring forces generated by muscle contraction to the skeleton. Their mechanical properties are based on the underlying extracellular matrix (ECM) structure and composition, mainly consisting of type I collagen (COL-I) [13–15]. Tenocytes are tendon specialized fibroblasts interspersed between collagen fibers, responsible for the metabolic activity and structure of tendon. They are involved in collagen turnover pathways and act as mechanosensors playing key roles in modifying gene expression for ECM components in response to mechanical forces acting on tendons [14,16,17].

The aim of this study was to investigate in vitro the effect of MD-Tissue®, an injectable collagen-based medical compound with therapeutic potential (registered as a medical device in different countries) containing swine collagen as main component, on human tenocytes, with particular attention on collagen turnover pathways, in order to understand the molecular mechanisms triggered by this medical compound and, therefore, how it could act in favoring tendon homeostasis and repair. We were particularly interested in clinical situations such as GTPS; for this purpose we analyzed gluteal tenocytes.

The production process of MD-Tissue by the manufacturer allows to obtain a pure product with a standardized molecular weight, having the chemical-physical characteristics to guarantee safety in clinical use. No side effects, allergic reactions, nor drug interactions have been observed. Clinical data reported that treatment with MD-Knee, a collagen-based medical compound similar to MD-Tissue, for up to 6 months was generally well tolerated, and no systemic adverse events or septic complications were observed [18,19].

The characterization in vitro of the molecular mechanisms triggered by MD-Tissue will be pivotal to plan specific clinical trials.

2. Materials and Methods

All subjects gave their informed consent for inclusion before they participated in the study. The study was conducted in accordance with the Declaration of Helsinki, and the protocol was approved by the Local Ethics Committee (San Raffaele Hospital Ethical Committee, Milan, Italy) of the coordinating Institution (IRCCS Policlinico San Donato, Milan, Italy) (63/INT/2017) Inclusion and exclusion criteria are listed in Table 1.

Table 1. Eligibility Criteria.

Inclusion Criteria	Exclusion Criteria
Age ranging 18–70 years.	Patients diagnosed of great trochanter tendinopathy
Indication for total hip arthroplasty.	Patients affected by genetic collagen disorders.
Patients who signed written informed consent for the surgery.	Patients diagnosed of spondyloarthritis with involvement of the affected hip.
Patients able to understand the study conditions and willing to participate for its entire duration.	Patients affected by psoriatic arthritis.
	Drug-addicted Alcohol-addicted Psychiatric disorders Clinical conditions which could compromise the results of the surgical procedure or of the follow-up.
	Informed consent not accepted.
	Pregnant or breastfeeding women.
	Patients affected by diabetes mellitus.
	Patients who had taken fluoroquinolones within 30 days before the surgery.

2.1. Samples

Fragments from human gluteal tendon were obtained from 8 patients (mean age 64.8 ± 7.2 years, 4 males and 4 females) without any gluteal tendon pathology and undergoing total hip replacement through an anterior approach. For each sample we analyzed the mid-substance of the collected tendon, representing the region with the typical structure of the dense regular connective tissue.

2.2. Cell Cultures

Tendon fragments were immediately washed in sterile PBS and plated in T25 flasks, incubated in Dulbecco's Modified Eagle Medium (DMEM) supplemented with 10% heat-inactivated fetal bovine serum (FBS), antibiotics (100 U/mL penicillin, 0.1 mg/mL streptomycin), and ascorbic acid (200 µM) at 37 °C in a humidified atmosphere containing 5% CO_2. When tenocytes grew out from the explant, they were trypsinized (0.025% trypsin-0.02% EDTA) for secondary cultures and plated in T75 flasks. Viability was assessed by the Trypan blue exclusion method. For evaluations, confluent human tenocytes were used between the fourth and fifth passage. For SDS-zymography cells were cultured in serum-free DMEM. Tenocytes derived from each patients and cell supernatants were prepared in duplicate and were analyzed after 24, 48, and 72 h.

2.3. Coating with MD-Tissue

MD-Tissue®, kindly provided by Guna (Milan, Italy), is an injectable medical compound based on swine collagen (100 µg/2 mL ampoules). It contains ascorbic acid, magnesium gluconate, pyridoxin hydrochloride, riboflavin, thiamine hydrochloride, NaCl and water as excipients. Swine collagen is similar to human collagen and due to the high biocompatibility with humans and very low risk of adverse effects, it has been used in various clinical fields. MD-Tissue is an injectable compound

but we hypothesized that it could act as a mechanical scaffold to influence tenocyte metabolism. Thus, MD-Tissue was used as a substrate for cell cultures. However, as previously demonstrated [20], some of the collagen used for the coating in cell cultures comes out contributing to the mechanical stimulation of tenocytes.

To obtain a thin coating, MD-Tissue (50 µg/mL) was added to multi-wells or T25 flasks (3 mL per T25 flask and 6-well multi-well plates, ad 500 µL per 24-well multi-well plates). After an incubation of at least 3–4 h at room temperature to ensure that collagen has adhered to the plastic, excess fluid was removed from the coated surface that was dried for at least 2 h under the laminar flux hood. Coated plastic was used immediately or stored at 4 °C.

Cells cultured on uncoated cell culture plastic (NC) were used as untreated controls.

2.4. Growth Curves

Cell growth was assessed by growth curves. Tenocytes were plated in triplicate samples in 6-well multi-well plates at the same cell density (100,000 cells/well). Cell number was determined using a Neubauer chamber after 24, 48, and 72 h in tenocytes in the proliferative phase.

2.5. Immunofluorescence Analysis

For fluorescence microscopy, tenocytes were cultured on uncoated (NC) or MD-Tissue coated 12-mm diameter round coverslips put into 24-well culture plates, as previously described [21]. Briefly, for actin cytoskeleton analysis, cells were incubated with 50 µM rhodamine-phalloidin (Sigma-Aldrich, St. Louis, MO, USA) and for vinculin detection, cells were incubated for 1 h at room temperature with the rabbit polyclonal antibody anti-vinculin (1:600 in PBS, Sigma-Aldrich, St. Louis, MO, USA). The secondary antibody was an anti-rabbit/Alexa488 (1:500, Life Technologies, Carlsbad, CA, USA). Cells were photographed by a digital camera connected to a Nikon Eclipse 80i microscope.

2.6. Real-Time PCR

Gene expression was analyzed by real-time RT-PCR as previously reported in samples run in triplicate [22]. GAPDH was used as endogenous control to normalize the differences in the amount of total RNA in each sample. The primers sequences were the following: Glyceraldehyde 3-phosphate dehydrogenase (GAPDH): sense CCCTTCATTGACCTCAACTACATG, antisense TGGGATTTCCATTGATGACAAGC; Long lysyl hydroxylase 2 (LH2b): sense CCGGAAACATTCCAAATGCTCAG, antisense GCCAGAGGTCATTGTTATAATGGG; Tissue inhibitor of matrix metalloproteinase 1 (TIMP-1): sense GGCTTCTGGCATCCTGTTGTTG, antisense AAGGTGGTCTGGTTGACTTCTGG; vinculin: sense GGAGGTGATTAACCAGCCAAT, antisense AATGATGTCATTGCCCTTGC; Focal adhesion kinase (FAK): sense GTCTGCCTTCGCTTCACG, antisense GAATTTGTAACTGGAAGATGCAAG; Nanog sense CCCCAGCCTTTACTCTTCCTA, antisense CCAGGTTGAATTGTTCCAGGTC. Each sample was analyzed in triplicate in a Bioer LineGene 9600 thermal cycler (Bioer, hangzhou, China) after 40 cycles. The cycle threshold (Ct) was determined and gene expression levels relative to that of GAPDH were calculated. To confirm the reliability of gene expression results, mRNA levels of target genes were normalized on a second housekeeping gene, the 18s ribosomal RNA. The expression pattern obtained was similar (data not shown).

2.7. Slot Blot

Collagen type I and III (COL-I, COL-III), matrix metalloproteinase (MMP)-1 protein levels secreted by tenocytes were assessed in duplicate samples by Slot blot in serum free cell culture medium, as previously detailed [21]. Membranes were incubated for 1 h at room temperature in monoclonal antibody to COL-I (1:1000 in TBST) (Sigma-Aldrich, Milan, Italy), COL-III (1:2000 in TBST) (Sigma-Aldrich, Milan, Italy), MMP-1 (1 µg/mL in TBST) (Millipore, Milan, Italy). Immunoreactive

bands, revealed by the Amplified Opti-4CN substrate (Amplified Opti-4CN, Bio Rad, Italy), were scanned densitometrically (UVBand, Eppendorf, Italy).

2.8. SDS-Zymography

SDS-zymography was used to analyze MMP-2 activity of secreted protein in cell culture medium, as previously described [21]. MMP gelatinolytic activity, detected after staining the gels with Coomassie brilliant blue R250 as clear bands on a blue background, were quantified by densitometric scanning (UVBand, Eppendorf, Italy).

2.9. Wound Healing Assay

Cell migration in adult and aging tenocytes was analyzed by wound healing assay in uncoated (NC) and MD-Tissue coated 6-wells multi-well plates [22]. The "scratch" was created in confluent tenocytes using a p 200 pipet tip. After cell debris removal by DMEM washing, multi-well plates were incubated at 37 °C and observed under an inverted microscope at different time points. Digital images were captured by a digital camera after 0 and 24 h, and the size of the "scratch" was measured to obtain the migration potential.

2.10. Statistical Analysis

Statistical analysis was performed using GraphPad Prism v 6.0 software (GraphPad Software Inc., San Diego, CA 92108, USA). Data were obtained from two replicate experiments for each of the patients-derived cell lines cultured in duplicate and were expressed as mean ± standard deviation (SD). Comparison of groups was calculated using independent samples two-tailed t test. Differences associated with p-values lower than 5%, at a confidence level of 95%, were to be considered significant.

3. Results

3.1. Cell Growth

Cell proliferation evaluated by growth curves showed that tenocytes cultured on uncoated (NC) or MD-Tissue coated 6-well multi-well plates had the same proliferation rate after 24 and 48 h. By contrast, cell proliferation significantly increased in tenocytes grown on MD-Tissue after 72 h ($p < 0.05$ vs. 72 h NC) (Figure 1).

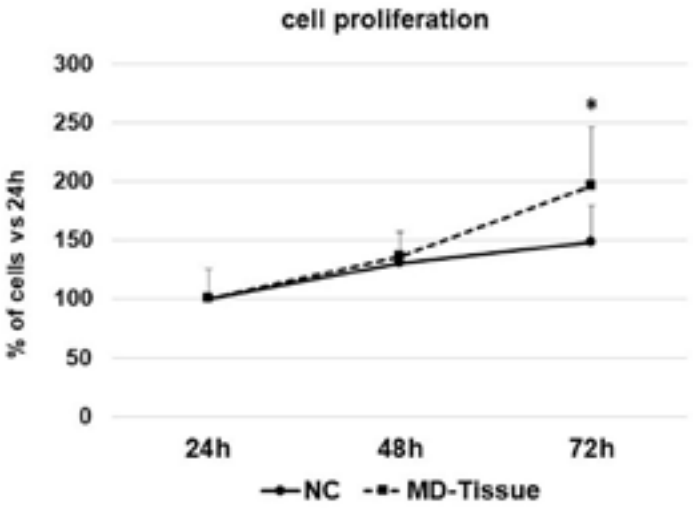

Figure 1. Growth curves of tenocytes grown without (NC) or on MD-Tissue at the indicated time points. Data are expressed as percentages vs. the time point T24 and are mean + SD. * $p < 0.05$ vs. 72 h NC.

3.2. Expression of Genes and Proteins Related to Collagen Turnover

Since it was demonstrated that, using different methods to isolate tenocytes from tendon fragments, the obtained cell population can be a mixed population of terminally differentiated tenocytes and progenitor cells [23], we first characterized our cells determining the expression of Nanog, one of the main mesenchymal stem cell markers [24]. Adipose tissue-derived stem cells (ASCs) (kindly provided by Dr. Anna Brini, University of Milan) were used as positive control. We found that Nanog is almost undetectable in all the considered cell cultures obtained from tendon fragments, while it is highly expressed in ASCs (Figure 2), showing that cells used in this study are mostly differentiated tenocytes.

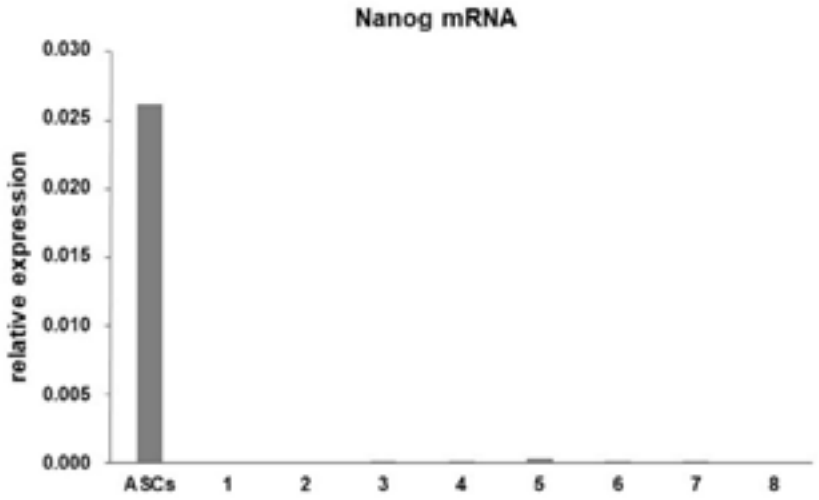

Figure 2. Bar graphs showing mRNA levels for Nanog in adipose tissue-derived stem cells (ASCs) and the eight cell cultures of tenocytes assessed by real-time PCR. Data were normalized on Glyceraldehyde 3-phosphate dehydrogenase (GAPDH) gene expression.

Collagen maturation was assessed by analyzing LH2b gene expression by real time PCR, involved in cross-linking of newly synthetized collagen. LH2b mRNA levels were unaffected by MD-Tissue at all the considered time points (Figure 3). Slot blot analysis revealed that COL-I protein levels secreted in cell culture medium by tenocytes cultured on MD-Tissue were increased (+25%, +19% and +18%, respectively, for COL vs. NC after 24, 48 and 72 h). This increase was statistically significant in cells cultured on COL, compared to NC, at all the considered time points ($p < 0.005$, $p < 0.05$ and $p < 0.05$ for MD-Tissue vs. CT, respectively, at 24, 48 and 72 h) **(**Figure 4A,B). To demonstrate that collagen expression detected by Slot blot originates from tenocytes and not from the coating, we prepared a Slot blot to analyze COL-I expression in the same volume (100 µL) of tenocyte culture medium, DMEM from a MD-Tissue coated well, DMEM only and TBS buffer. The result shows that an immunoreactive band is detected only for tenocytes, demonstrating that collagen originates only from cells and not from the coating (Figure 3C). By contrast, COL-III protein levels were similarly secreted by NC and MD-Tissue tenocytes (data not shown).

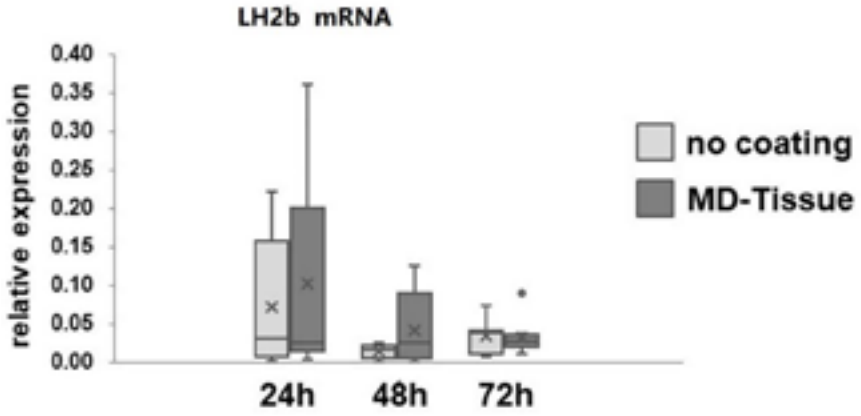

Figure 3. Bar graphs showing mRNA levels for Long lysyl hydroxylase 2 (LH2b) in NC and MD-Tissue tenocytes (COL) assessed by real-time PCR. Data were normalized on GAPDH gene expression and are expressed as mean ± SD for at least two independent experiments for the eight samples run in duplicate. ×: mean; •: outlier sample.

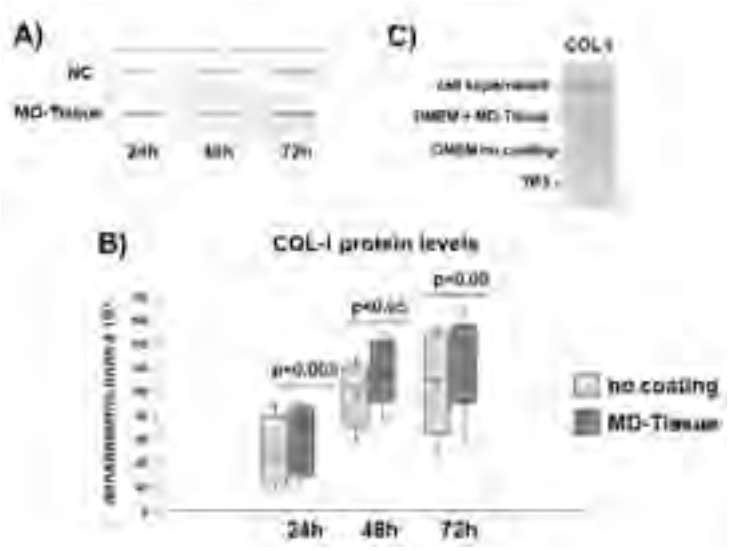

Figure 4. Representative slot blot analysis for collagen type I (COL-I) expression (**A**) expression in cell-culture medium of tenocytes cultured without coating (NC) or on MD-Tissue. Bar graphs displaying COL-I (**B**) protein levels analyzed densitometric scanning of immunoreactive bands in panel A. Data are expressed as mean ± SD for the 8 samples. (**C**) Slot blot analysis for COL-I showing that COL-I expression originates from tenocytes. ×: mean.

Collagen degradation analysis revealed that MMP-1 levels (Figure 5A,B), and MMP-2 activity (Figure 5C,D) were similar in tenocytes cultured without coating (NC) or on MD-Tissue. By contrast, gene expression for TIMP-1, the main inhibitor of MMP-1, was strongly affected by MD-Tissue. In fact, gene expression was significantly up-regulated after 24 h ($p < 0.05$) and tended to a significant up-regulation after 72 h ($p = 0.056$) (Figure 6). Some interindividual differences in MMPs expression and TIMP-1 mRNA levels were observed, showing unchanged, increased or decreased levels. However, a strong correlation ($p = 0.056$) was observed between MMP-1 protein levels and TIMP-1 gene expression for tenocytes cultured on MD-Tissue at 72 h.

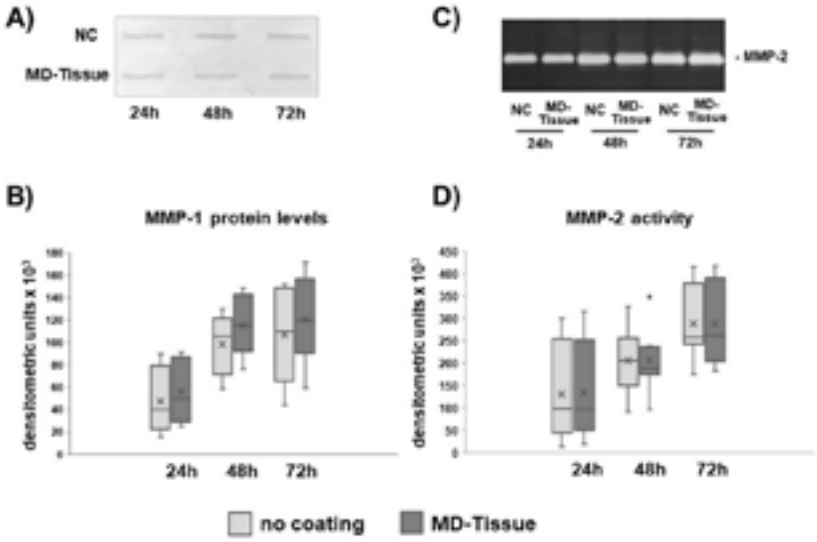

Figure 5. Representative slot blot for matrix metalloproteinase-1 (MMP-1) levels (**A**) and representative SDS-zymography showing MMP-2 activity in serum-free cell supernatants of NC and MD-Tissue tenocytes. Bar graphs showing MMP-1 protein levels (**C**) and MMP-2 activity (**D**) after densitometric analysis of immunoreactive and lytic bands, respectively. Data obtained from the eight samples are expressed as a % of densitometric units vs NC and are ± SD. NC: no coating. ×: mean; •: outlier sample.

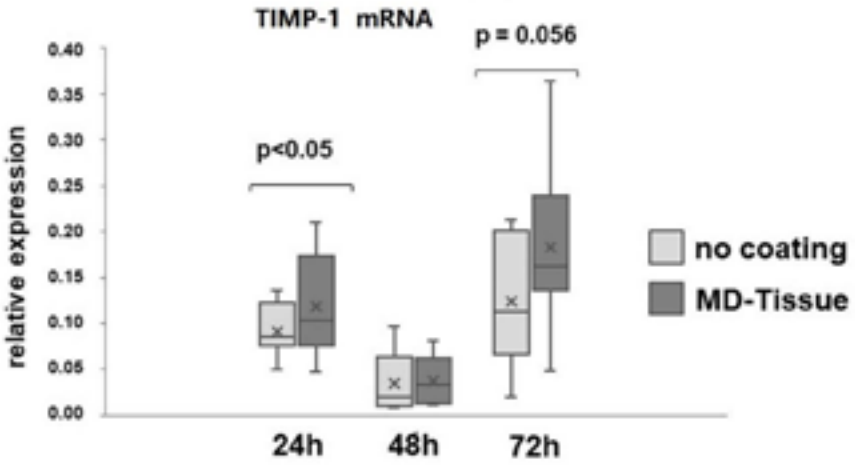

Figure 6. Bar graphs showing tissue inhibitor of matrix metalloproteinase-1 (TIMP-1) gene expression after normalization on GAPDH mRNA levels. Data obtained from the eight samples are expressed as mean ± SD. ×: mean.

3.3. Cytoskeleton Arrangement and Focal Adhesion

Fluorescent microscopy analysis for F-actin (Figure 7A,B) revealed that actin filaments seem unaffected by MD-Tissue. In both experimental conditions, they are long and mostly longitudinally oriented in the cytoplasm.

In order to investigate whether MD-Tissue influences the ability of tenocytes to form focal adhesions needed for cell migration, we analyzed the gene expression for vinculin (VCN) and Focal adhesion kinase (FAK), key proteins involved in the formation of the adhesion plaque. VCN and FAK mRNA levels, although with some interindividual differences, were unaffected by MD-Tissue (Figure 7C,D). Immunofluorescence analysis for VCN shows that the protein is co-localized with actin in correspondence of focal adhesion formation on the substrate, and many focal adhesions were detectable in tenocytes cultured on either NC or MD-Tissue. Very frequently, the region corresponding

to the presence of the focal adhesion seem bigger in tenocytes cultured on MD-Tissue compared to NC tenocytes (see arrows in Figure 7B).

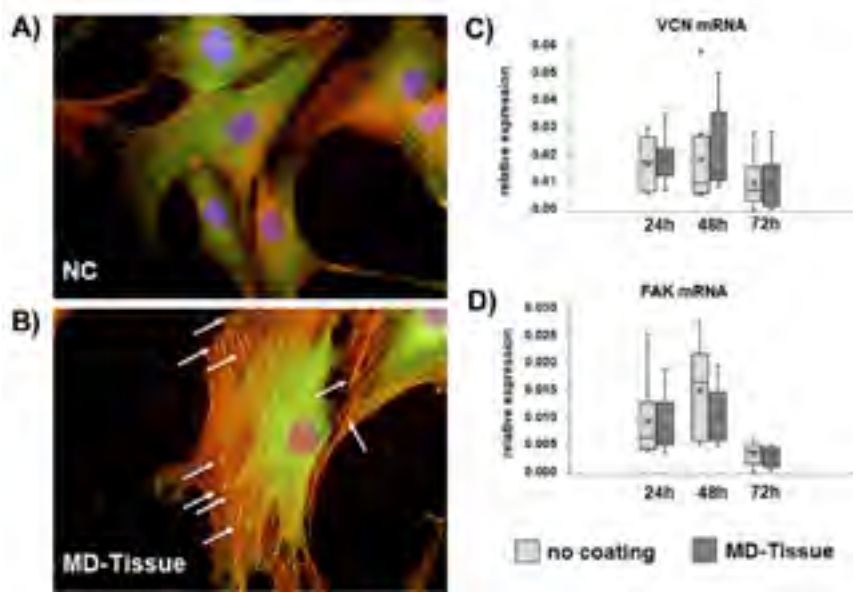

Figure 7. Immunofluorescence analysis for vinculin (green) in control tenocytes (NC) (**A**) and tenocytes cultured on MD-Tissue (**B**). Actin filaments are stained using rhodamine-phalloidin labeling. Nuclei are stained in blue by DAPI. Original magnification: 60×. Bar graphs showing VCN (**C**) and FAK (**D**) gene expression relative to GAPDH mRNA levels in NC and MD-Tissue tenocytes (COL). Data obtained from the eight samples are expressed as mean ± SD. ×: mean; ●: outlier sample.

3.4. Wound Healing Assay

Wound healing assay was used to analyze tenocyte migration of tenocytes cultured on MD-Tissue. The comparison of the scratch size revealed that cell migration is significantly increased by MD-Tissue ($p < 0.05$ vs. NC) (Figure 8).

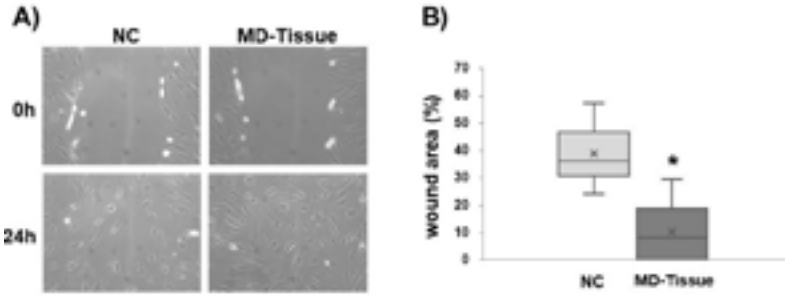

Figure 8. (**A**) Representative micrographs showing wound healing assay in control tenocytes (NC) and tenocytes grown on MD-Tissue at 0 and 24 h after the scratch. Original magnification: 10×. (**B**) Bar graphs showing the area of wound closure, expressed as a % of the area at 0 h, in cultured tenocytes in both experimental conditions 24 h after the scratch. * $p < 0.005$ vs. NC. ×: mean.

4. Discussion

Treatment of tendinopathy, including Greater Trochanter Pain Syndrome and others, remain a big problem for clinicians, because its pathogenesis is still largely misunderstood, and many treatments have no real evidence. We aimed at characterizing in vitro the molecular mechanisms triggered in human tenocytes by MD-Tissue®, and the main findings of this study reveal that this collagen-based

injectable medical compound could favor tendon repair by inducing tenocyte proliferation and migration, and stimulating COL-I synthesis, secretion and maturation.

Tendons play key functions in musculoskeletal system serving to transfer forces generated by muscle contraction to the skeleton. Tendon mechanical properties are based on the underlying extracellular matrix (ECM) structure and composition, mainly consisting of type I collagen (COL-I), which constitutes about 60–85% of the dry mass of the tendon and about 95% of the total collagen, and elastin, accounting for 1–2% [13–15]. Collagen and elastin are embedded in a ground substance rich in proteoglycans, glycosaminoglycans, structural glycoproteins, and a wide variety of other small molecules, having water-binding capacity and contributing to the stabilization of the whole tendon structure. The unique structure and composition of tendons provide them the characteristic mechanical stability, and COL-I represents the most important factor for tendon mechanical strength.

Tenocytes are tendon specialized fibroblasts interspersed between collagen fiber bundles and aligned along the long axis of tendon, responsible for the synthesis and degradation of collagen and all components of the ECM. Tenocytes act as mechanosensors playing key roles for the tendon's adaptive response and change their metabolic activities in response to mechanical forces acting on tendons, modifying gene expression for ECM components and, as a consequence, affecting tendon's mechanical properties [14,16,17].

Tendon mechanical properties are based on its structure and composition, allowing tissue mechanical adaptation in response to mechanical forces. Tenocytes are responsible for tendon mechanical adaptation converting mechanical stimuli into biochemical signals that ultimately lead to tendon adaptive physiological or pathological changes. Mechanical loads at physiological levels are usually beneficial to tendons in terms of enhancing their mechanical properties [25–27], and increase collagen synthesis [28]. Therefore, appropriate mechanical loads induce tendon adaptation and have anabolic effects, improving their strength and healing quality after injury.

Collagen is the major component of tendon ECM; its turnover is controlled by tenocytes acting at the level of collagen synthesis, maturation and degradation, thus determining the tendon ability to resist mechanical forces and repair in response to injury [14]. Our data show that COL-I secretion is significantly induced by MD-Tissue® at all considered time points, suggesting that this medical compound is able to stimulate an anabolic phenotype of tenocytes. Newly synthesized collagen undergoes cross-linking, that is an important requirement for collagen maturation providing tendon strength, collagen fibril stabilization and increased tendon tensile strength [29,30]. Furthermore, our data show that this particular medical compound is not able to affect gene expression for LH2b, needed to provide cross-linking during collagen maturation, suggesting that collagen stability is not affected.

Since collagen content is the result of a finely regulated dynamic balance between its synthesis and degradation driven by MMPs, tendon strength is strongly dependent on degradation pathways. COL breakdown is played by MMP-1, able to cleave the intact collagen triple helix, followed by other proteases [31,32]. The role of MMP-1 is boosted by the previously demonstrated inverse correlation between MMP-1 gene/protein expression and the amplitude of tensile mechanical load on tendons, suggesting that low levels of MMP-1 lead to a more stable and less susceptible to damage tendon structure [33]. MMPs activation and activity are regulated by TIMPs [34,35], and TIMP-1 is the main inhibitor of MMP-1. In this study, we show that MMP-1 and MMP-2 were unaffected by MD-Tissue®, but, interestingly, we observed a significant increase in TIMP-1 gene expression induced by the medical compound after 24 h, and a tendency to an up-regulation after 72 h. This result leads to the hypothesis that MD-Tissue is able to stimulate COL secretion by tenocytes, increasing COL content in tendons, and that COL increase is favored by inhibition of its degradation.

Some interindividual differences in fibroblast cell lines were observed, especially in LH2b mRNA, MMPs and TIMP-1 mRNA. In fact, in some tenocytes the expression resulted unchanged, increased or decreased. Interindividual differences were previously described in gingival fibroblasts, suggesting the "cell subpopulation theory" [36] that described that the gingival fibroblast population is composed of different subsets of fibroblasts that respond to external or endogenous stimuli in different way.

Fibroblast heterogeneity was described also recently [37]. According to this theory, we can hypothesize it is valid also for fibroblasts derived from different tissues, such as tenocytes.

ECM homeostasis is influenced by mechanical forces acting on tendons, and tenocytes are key effectors in tendon ECM remodeling and adaptation to the experienced mechanical loading. They are mechanoresponsive cells able to convert mechanical signals into biological events such as gene expression and cell proliferation [38,39]. Tenocytes are able to sense changes in their mechanical environment using a mechanotransduction system based on the actin cytoskeleton, and to respond by modifying their activity [33]. Since actin cytoskeleton arrangement and integrity are the key mechanotransduction apparatus influencing the tensional homeostasis and mechanoresponsiveness needed to maintain ECM balance [40,41], we investigated whether MD-Tissue® affected actin cytoskeleton. Our data show that actin filaments are brightly labelled and longitudinally running in tenocytes cultured on plastic (NC) or on MD-Tissue®, and their arrangement is similar in both experimental conditions, suggesting that this component of the mechanoresponsive apparatus is not modified by the medical compound.

The actin cytoskeleton is also actively involved in cell migration, a dynamic process mediated by a repeated cycle of attachment to the ECM, generation of cytoskeletal forces of propulsion, and subsequent detachment of the cell from the matrix. The attachment of cells to the ECM is mediated by integrins, transmembrane proteins that provide a bridge though which forces can be transmitted between inside and outside of the cells. In fact, the extracellular domain of the integrin binds to ECM components, whereas its cytoplasmic domain links various intracellular proteins interposed between actin filaments and the integrin, forming focal adhesion complexes at the leading edge of the cell [42]. Focal adhesions are not only involved in transmitting the mechanical signals from the ECM into cells to modulate ECM remodeling; they are also necessary to generate the traction required for cell migration [42]. We used a wound healing assay to investigate if tenocyte motility is affected by MD-Tissue® since this test is particularly suitable to investigate the effects of cell–matrix interactions on cell migration, mimicking in vivo cell migration [21], and we found that this medical compound significantly increased cell migration. Interestingly, no difference in actin cytoskeleton between NC and MD-Tissue tenocytes was detected, and also gene expression for FAK and VCN, two main components of the focal adhesion complex, was similar in both experimental conditions, supporting the hypothesis of a similar ability to form focal adhesions. However, interestingly, immunofluorescence analysis of VCN expression revealed that focal adhesions containing VCN seem more evident in tenocytes plated on MD-Tissue, leading to the hypothesis that MD-Tissue® could act as a mechanical scaffold improving tenocyte focal adhesion, allowing a more efficient mechanoresponsiveness and migration ability. This could make tenocytes more efficient in maintaining ECM homeostasis in response to different mechanical load and in generating the traction necessary for cell migration [42]. Since the process of tendon repair and regeneration is reliant on tenocyte migration [43], MD-Tissue® could be effective in favoring tendon healing in tendinopathies, but clinical trials are needed to confirm this suggestion.

A limit of this study is represented by the lacking of studies aimed at characterizing the permanence and rheological and visco-elastic properties of MD-Tissue, however clinical studies are available demonstrating that the collagen-based medical compound is effective in osteoarticular pathologies [18,19].

MD-Tissue could offer some advantages compared to other biological agents since it can be administered singularly or in association with other therapeutic agents and the reduced cost compared to low or high MW HA could allow wider use, resulting in a NSAIDs intake reduction.

5. Conclusions

Considered as a whole, these in vitro findings suggest a mechanism for MD-Tissue likely acting as a mechanical scaffold able to induce an anabolic phenotype in tenocytes, favoring tendon homeostasis and repair. Interestingly, it was demonstrated [20] that the addition of acid-soluble type I collagen to

fibroblasts cultured on plastic also affected collagen turnover mechanisms since some of the collagen comes out of solution and precipitates on cell surfaces, still eliciting some effect nonmediated by a cell-substrate interaction. This suggests that little mechanical resistance is sufficient to activate cell receptors, influencing collagen turnover mechanisms and, very likely, other biological activities played by tenocytes. We can hypothesize that MD-Tissue effect could be also mediated by this alternative mechanism. Our results suggest that MD-Tissue® could represent a novel therapeutic approach, and stimulate new clinical trials to investigate the effects of this medical compound to treat difficult tendon pathologies. Based on our in vitro findings obtained on gluteal tenocytes, we will perform in future a clinical trial to prove its utility on GTPS.

Author Contributions: Conceptualization, N.G.; F.R; Methodology, N.G; Investigation, N.G., F.R, A.G.V., A.M, M.G.M., M.B., and F.S; Data Curation, N.G.; Writing—Original Draft Preparation, N.G.; Writing—Review and Editing, N.G., F.R, A.G.V., A.M, M.G.M., M.B., and F.S.

Funding: This study was partially supported by Guna S.p.a. The funder had no role in the design or conduct of the study, in analysis and interpretation of data, or in the preparation of the manuscript.

Acknowledgments: We thank Anna Brini (Department of Biomedical, Surgical and Dental Sciences, University of Milan) for providing ASCs cells, and Lorenzo Castagnoli (Fondazione IRCCS Istituto Nazionale dei Tumori, Milan) for providing primers for Nanog analysis.

Conflicts of Interest: The authors declare that the manuscript is free of conflict of interest. This study was partially supported by Guna S.p.a. The sponsor had no role in the design or conduct of the study, in analysis and interpretation of data, or in preparation of the manuscript.

References

1. Giai Via, A.; Papa, G.; Oliva, F.; Maffulli, N. Tendinopathy. *Curr. Phys. Med. Rehabil. Rep.* **2016**, *4*, 50–55. [CrossRef]
2. Ejnisman, L.; Safran, M.R. Biologics in hip preservation. *Ann. Joint* **2018**, *3*, 50. [CrossRef]
3. Karpinski, M.R.; Piggott, H. Greater trochanteric pain syndrome. A. report of 15 cases. *J. Bone Joint Surg. Br.* **1985**, *67*, 762–763. [CrossRef] [PubMed]
4. Fearon, A.M.; Scarvell, J.M.; Neeman, T.; Cook, J.L.; Cormick, W.; Smith, P.N. Greater trochanteric pain syndrome: Defining the clinical syndrome. *Br. J. Sports Med.* **2013**, *47*, 649–653. [CrossRef]
5. Frizziero, A.; Vittadini, F.; Pignataro, A.; Gasparre, G.; Biz, C.; Ruggieri, P.; Masiero, S. Conservative management of tendinopathies around hip. *Muscles, Ligaments Tendons J.* **2016**, *6*, 281–292. [CrossRef] [PubMed]
6. Reid, D. The management of greater trochanteric pain syndrome: A systematic literature review. *J. Orthop.* **2016**, *13*, 15–28. [CrossRef] [PubMed]
7. Grimaldi, A.; Mellor, R.; Hodges, P.; Bennell, K.; Wajswelner, H.; Vicenzino, B. Gluteal tendinopathy: A review of mechanisms, assessment and management. *Sports Med.* **2015**, *45*, 1107–1119. [CrossRef]
8. Seo, K.H.; Lee, J.Y.; Yoon, K.; Do, J.G.; Park, H.J.; Lee, S.Y.; Park, Y.S.; Lee, Y.T. Long-term outcome of low-energy extracorporeal shockwave therapy on gluteal tendinopathy documented by magnetic resonance imaging. *PLoS ONE* **2018**, *13*, e019746. [CrossRef]
9. Del Buono, A.; Papalia, R.; Khanduja, V.; Denaro, V.; Maffulli, N. Management of the greater trochanteric pain syndrome: A. systematic review. *Br. Med. Bull.* **2012**, *102*, 115–131. [CrossRef]
10. Fitzpatrick, J.; Bulsara, M.K.; O'Donnell, J.; McCrory, P.R.; Zheng, M.H. The effectiveness of platelet-rich plasma injections in gluteal tendinopathy a randomized, double-blind controlled trial comparing a single platelet-rich plasma injection with a single corticosteroid injection. *Am. J. Sports Med.* **2018**, *46*, 933–939. [CrossRef]
11. Thomas, A.; Bucher, T.A.; Ebert, J.R.; Smith, A.; Breidahl, W.; Fallon, M.; Wang, T.; Zheng, M.H.; Janes, G.C. Autologous tenocyte injection for the treatment of chronic recalcitrant gluteal tendinopathy a prospective pilot study. *Orthopaedic J. Sports Med.* **2017**, *5*, 1–10. [CrossRef]
12. Andia, I.; Maffulli, N. How far have biological therapies come in regenerative sports medicine? *Expert Opin. Biol. Ther.* **2018**, *18*, 785–793. [CrossRef]
13. Kannus, P. Structure of the tendon connective tissue. *Scand J. Med. Sci Sports* **2000**, *10*, 312–320. [CrossRef]

14. Kjaer, M. Role of extracellular matrix in adaptation of tendon and skeletal muscle to mechanical loading. *Physiol. Rev.* **2004**, *84*, 649–698. [CrossRef] [PubMed]
15. Riley, G.P.; Harrall, R.L.; Constant, C.R.; Chard, M.D.; Cawston, T.E.; Hazleman, B.L. Glycosaminoglycans of human rotator cuff tendons: Changes with age and in chronic rotator cuff tendinitis. *Ann. Rheum. Dis.* **1994**, *53*, 367–376. [CrossRef] [PubMed]
16. Banes, A.J.; Horesovsky, G.; Larson, C.; Tsuzaki, M.; Judex, S.; Archambault, J.; Zernicke, R.; Herzog, W.; Kelley, S.; Miller, L. Mechanical load stimulates expression of novel genes in vivo and in vitro in avian flexor tendon cells. *Osteoarthritis Cartilage* **1999**, *7*, 141–153. [CrossRef] [PubMed]
17. Benjamin, M.; Ralphs, J.R. The cell and developmental biology of tendons and ligaments. *Int. Rev. Cytol.* **2000**, *196*, 85–130.
18. Martin, L.S.; Massafra, U.; Bizzi, E.; Migliore, A. A double blind randomized active-controlled clinical trial on the intra-articular use of Md-Knee versus sodium hyaluronate in patients with knee osteoarthritis ("Joint"). *BMC Musculoskelet Disord* **2016**, *17*, 94. [CrossRef]
19. Pavelka, K.; Jarosova, H.; Sleglova, O.; Svobodova, R.; Votavova, M.; Milani, L.; Prochazka, Z.; Kotlarova, L.; Kostiuk, P.; Sliva, J.; et al. Chronic Low Back Pain: Current Pharmacotherapeutic Therapies and a New Biological Approach. *Curr. Med. Chem.* **2018**, *25*, 1–8. [CrossRef]
20. Ritty, T.M.; Herzog, J. Tendon cells produce gelatinases in response to type I collagen attachment. *J. Orthop. Res.* **2003**, *21*, 442–450. [CrossRef]
21. Menon, A.; Pettinari, L.; Martinelli, C.; Colombo, G.; Portinaro, N.; Dalle-Donne, I.; d'Agostino, M.C.; Gagliano, N. New insights in extracellular matrix remodeling and collagen turnover related pathways in cultured human tenocytes after ciprofloxacin administration. *Muscles Ligaments Tendons J.* **2013**, *113*, 122–131.
22. Liang, C.C.; Park, A.Y.; Guan, J.L. In vitro scratch assay: A convenient and inexpensive method for analysis of cell migration in vitro. *Nat. Protoc.* **2007**, *2*, 329–333. [CrossRef] [PubMed]
23. Viganò, M.; Perucca Orfei, C.; de Girolamo, L.; Pearson, J.R.; Ragni, E.; De Luca, P.; Colombini, A. Housekeeping Gene Stability in Human Mesenchymal Stem and Tendon Cells Exposed to Tenogenic Factors. *Tissue Eng. Part. C Methods* **2018**, *24*, 360–367. [CrossRef] [PubMed]
24. Calloni, R.; Cordero, E.A.; Henriques, J.A.; Bonatto, D. Reviewing and updating the major molecular markers for stem cells. *Stem Cells Dev.* **2013**, *22*, 1455–1476. [CrossRef] [PubMed]
25. Viidik, A. The effect of training on the tensile strength of isolated rabbit tendons. *Scand J. Plast Reconstr. Surg.* **1967**, *1*, 141–147. [CrossRef] [PubMed]
26. Woo, S.L.; Ritter, M.A.; Amiel, D.; Sanders, T.M.; Gomez, M.A.; Kuei, S.C.; Garfin, S.R.; Akeson, W.H. The biomechanical and biochemical properties of swine tendons–long term effects of exercise on the digital extensors. *Connect. Tissue Res.* **1980**, *7*, 177–183. [CrossRef]
27. Woo, S.L.; Gomez, M.A.; Amiel, D.; Ritter, M.A.; Gelberman, R.H.; Akeson, W.H. The effects of exercise on the biomechanical and biochemical properties of swine digital flexor tendons. *J. Biomech. Eng.* **1981**, *103*, 51–56. [CrossRef]
28. Langberg, H.; Rosendal, L.; Kjaer, M. Training-induced changes in peritendinous type I collagen turnover determined by microdialysis in humans. *J. Physiol.* **2001**, *534*, 297–302. [CrossRef]
29. Silver, F.H.; Christiansen, D.; Snowhill, P.B.; Chen, Y.; Landis, W.J. The role of mineral in the storage of elastic energy in turkey tendons. *Biomacromolecules* **2000**, *1*, 180–185. [CrossRef]
30. Walker, L.C.; Overstreet, M.A.; Yeowell, H.N. Tissue-specific expression and regulation of the alternatively-spliced forms of lysyl hydroxylase 2 (LH2) in human kidney cells and skin fibroblasts. *Matrix. Biol.* **2005**, *23*, 515–523. [CrossRef]
31. Sakai, T.; Gross, J. Some properties of the products of reaction of tadpole collagenase with collagen. *Biochemistry* **1967**, *6*, 518–528. [CrossRef] [PubMed]
32. Woessner, F.J. Matrix metalloproteinases and their inhibitors in connective tissue remodelling. *FASEB J.* **1991**, *5*, 2145–2154. [CrossRef] [PubMed]
33. Arnoczky, S.P.; Tian, T.; Lavagnino, M.; Gardner, K. Ex vivo static tensile loading inhibits MMP-1 expression in rat tail tendon cells through a cytoskeletally based mechanotransduction mechanism. *J. Orthop. Res.* **2004**, *22*, 328–333. [CrossRef]
34. Brew, K.; Dinakarpandian, D.; Nagase, H. Tissue inhibitors of metalloproteinases: Evolution, structure and function. *Biochim. Biophys. Acta* **2001**, *1477*, 267–283. [CrossRef]

35. Murphy, G.; Willenbrock, F.; Crabbe, T.; O'Shea, M.; Ward, R.; Atkinson, S.; O'Connell, J.; Docherty, A. Regulation of matrix metalloproteinase activity. *Ann. N Y Acad. Sci.* **1994**, *732*, 31–41. [CrossRef] [PubMed]
36. Phipps, R.P.; Borrello, M.A.; Blieden, T.M. Fibroblast heterogeneity in the periodontium and other tissues. *J. Periodontal Res.* **1997**, *32*, 159–165. [CrossRef] [PubMed]
37. Archana, A.; Srikanth, V.; Sasireka; Kurien, B.; Ebenezer. Fibroblast Heterogeneity in Periodontium. *Int. J. Dental Sci. Res.* **2014**, *2*, 50–54. [CrossRef]
38. Burridge, K.; Guilluy, C. Focal adhesions, stress fibers and mechanical tension. *Exp. Cell. Res.* **2016**, *343*, 14–20. [CrossRef]
39. Wang, J.H.; Guo, Q.; Li, B. Tendon Biomechanics and Mechanobiology-A Minireview of Basic Concepts and Recent Advancements. *J. Hand Ther.* **2012**, *25*, 133–140. [CrossRef]
40. Docking, S.; Samiric, T.; Scase, E.; Purdam, C.; Cook, J. Relationship between compressive loading and ECM changes in tendons. *Muscle Ligaments Tendons J.* **2013**, *3*, 7–11. [CrossRef]
41. Heinemeier, K.M.; Olesen, J.L.; Haddad, F.; Schjerling, P.; Baldwin, K.M.; Kjaer, M. Effect of unloading followed by reloading on expression of collagen and related growth factors in rat tendon and muscle. *J. Appl. Physiol.* **2009**, *106*, 178–186. [CrossRef] [PubMed]
42. Reed, M.J.; Ferara, N.S.; Vernon, R.B. Impaired migration, integrin function, and actin cytoskeletal organization in dermal fibroblasts from a subset of aged human donors. *Mech. Ageing Dev.* **2001**, *122*, 1203–1220. [CrossRef]
43. Jones, M.E.; Mudera, V.; Brown, R.A.; Cambrey, A.D.; Grobbelaar, A.O.; McGrouther, D.A. The early surface cell response to flexor tendon injury. *J. Hand Surg. Am.* **2003**, *28*, 221–230. [CrossRef] [PubMed]



© 2018 by the authors. Licensee MDPI, Basel, Switzerland. This article is an open access article distributed under the terms and conditions of the Creative Commons Attribution (CC BY) license (http://creativecommons.org/licenses/by/4.0/).

cells

MDPI

Article

The Collagen-Based Medical Device MD-Tissue Acts as a Mechanical Scaffold Influencing Morpho-Functional Properties of Cultured Human Tenocytes

Filippo Randelli [1], Patrizia Sartori [2], Cristiano Carlomagno [3], Marzia Bedoni [3], Alessandra Menon [2,4], Elena Vezzoli [2], Michele Sommariva [2] and Nicoletta Gagliano [2,*]

1 Hip Department (CAD) Gaetano Pini—CTO Orthopedic Institute, Università degli Studi di Milano, Piazza Cardinal Ferrari 1, 20122 Milan, Italy; filippo.randelli@fastwebnet.it
2 Department of Biomedical Sciences for Health, Università degli Studi di Milano, via Mangiagalli 31, 20133 Milan, Italy; patrizia.sartori@unimi.it (P.S.); ale.menon@me.com (A.M.); elena.vezzoli@unimi.it (E.V.); michele.sommariva@unimi.it (M.S.)
3 IRCCS Fondazione Don Carlo Gnocchi ONLUS, via Capecelatro 66, 20148 Milan, Italy; ccarlomagno@DONGNOCCHI.IT (C.C.); mbedoni@DONGNOCCHI.IT (M.B.)
4 U.O.C. 1° Clinica Ortopedica, ASST Centro Specialistico Ortopedico Traumatologico Gaetano Pini-CTO, Piazza Cardinal Ferrari 1, 20122 Milan, Italy
* Correspondence: nicoletta.gagliano@unimi.it; Tel.: +39-02-50315374

Received: 26 October 2020; Accepted: 7 December 2020; Published: 8 December 2020



Abstract: Mechanotransduction is the ability of cells to translate mechanical stimuli into biochemical signals that can ultimately influence gene expression, cell morphology and cell fate. Tenocytes are responsible for tendon mechanical adaptation converting mechanical stimuli imposed during mechanical loading, thus affecting extracellular matrix homeostasis. Since we previously demonstrated that MD-Tissue, an injectable collagen-based medical compound containing swine-derived collagen as the main component, is able to affect tenocyte properties, the aim of this study was to analyze whether the effects triggered by MD-Tissue were based on mechanotransduction-related mechanisms. For this purpose, MD-Tissue was used to coat Petri dishes and cytochalasin B was used to deprive tenocytes of mechanical stimulation mediated by the actin cytoskeleton. Cell morphology, migration, collagen turnover pathways and the expression of key mechanosensors were analyzed by morphological and molecular methods. Our findings confirm that MD-Tissue affects collagen turnover pathways and favors cell migration and show that the MD-Tissue-induced effect represents a mechanical input involving the mechanotransduction machinery. Overall, MD-Tissue, acting as a mechanical scaffold, could represent an effective medical device for a novel therapeutic, regenerative and rehabilitative approach to favor tendon healing in tendinopathies.

Keywords: tendon; tenocytes; tendinopathy; collagen turnover; mechanotransduction; actin cytoskeleton; YAP/TAZ; medical device

1. Introduction

Tendinopathy is a chronic and painful condition affecting tendons, characterized by histological modifications such as hypercellularity, neovascularization, loss of collagen fibril organization, increased proteoglycan and glycosaminoglycan contents and increased non-collagen extracellular matrix components [1,2]. The therapeutic approach for tendinopathy includes rest, ice-packs, non-steroidal anti-inflammatory drugs (NSAIDs), physiotherapy, local corticosteroid injections or biological and regenerative therapies using platelet-rich plasma (PRP) or hyaluronic acid [3]. However,

treatment of tendinopathy remains a clinical unmet need, since the available treatments did not show to have a strong efficacy and no long-term benefits were reported [2,4,5]. Therapeutic strategies are also needed in veterinary medicine to especially treat equine tendon lesions and musculoskeletal disorders [6–8]. MD-Tissue (MD) is an injectable collagen-based medical compound containing swine-derived collagen as the main component. Swine collagen has high biocompatibility with human collagen, with a very low risk of adverse effects when used in different medical applications, and it was also used to prepare collagen-based skin-like scaffolds [9]. Indeed, clinical studies reported that MD-Knee, a collagen-based medical compound very similar in terms of composition to MD, is well tolerated, and no systemic adverse events or septic complications were observed when utilized on patients [10,11]. Therefore, MD may have the potential to be used to treat tendinopathy. Moreover, since it can be utilized alone or in association with other therapeutic agents, and the lower cost compared to hyaluronic acid could favor its wider use, it may offer some advantages compared to other biological agents.

Tenocytes are specialized fibroblasts in tendon connective tissue, responsible for tendon extracellular matrix (ECM) remodeling by influencing the turnover pathways of type I collagen (COL-I), the main component of tendon ECM [12–14]. Tendons are interposed between muscles and bones and transfer forces generated by muscle contraction to the skeleton. Mechanical forces acting on tendons influence their metabolic activity and the expression of genes and proteins involved in ECM remodeling of tenocytes that play key roles acting as mechanosensors [13,15,16].

Mechanotransduction is the ability of cells to translate mechanical stimuli into biochemical signals that can ultimately influence gene expression, cell morphology and cell fate. Mechanotransduction allows cells to respond to external forces and to interpret the mechanical characteristics of the ECM. In this way, tenocytes can timely adapt to the continuous dynamic modifications of the ECM by remodeling it [17,18]. Recently, we analyzed the in vitro effect of MD on human tenocytes [19]. We focused our attention on collagen turnover pathways, in order to describe the molecular mechanisms triggered by this medical compound and to understand how it can affect tenocytes' biological properties to favor tendon homeostasis and repair [19]. In fact, in that study, we reported that MD was able to stimulate COL-I biosynthesis, secretion and maturation and to induce tenocyte proliferation and migration. Since tenocytes act as mechanosensors and it was demonstrated that MD is able to affect collagen turnover pathways and cell migration, the aim of this study was to analyze whether the effects triggered by MD were based on mechanotransduction-related mechanisms.

2. Materials and Methods

2.1. Samples

Fragments from the human Gluteus Minimus tendon were obtained from 4 patients (mean age 62.25 ± 4.57 years, 2 males and 2 females) undergoing total hip replacement through an anterior approach but without any gluteal tendon pathology (Figure 1). Patients diagnosed with great trochanter tendinopathy, affected by genetic collagen disorders, or patients diagnosed with spondyloarthritis with involvement of the affected hip or affected by psoriatic arthritis were excluded from the study, as well as drug- and alcohol-addicted patients, pregnant or breastfeeding women and patients affected by diabetes mellitus or who had taken fluoroquinolones within 30 days before the surgery.



Figure 1. Harvesting a small fragment from the Gluteus Minimus (GM) tendon, indicated by the surgical forceps, during a total hip replacement through an anterior approach. The small fragment is collected at the mid-tendon substance, the white region with the typical structure of the dense regular connective tissue. The hip capsule (C) has been isolated and the Vastus Lateralis (VS) is visible at the bottom of the surgical field.

For each collected tendon, the mid-substance, the region with the typical structure of the dense regular connective tissue, was isolated and analyzed.

All subjects gave their informed consent for inclusion in the study. The study was conducted in accordance with the Declaration of Helsinki, and the protocol was approved by the local ethics committee (San Raffaele Hospital Ethical Committee, Milan, Italy) of the coordinating institution (IRCCS Policlinico San Donato, Milan, Italy) (63/INT/2017).

2.2. Cell Cultures

Tendon fragments were collected and immediately washed in sterile PBS. They were plated in T25 flasks and incubated in Dulbecco's Modified Eagle Medium (DMEM) (Euroclone, Pero, Milan, Italy) supplemented with 10% heat-inactivated fetal bovine serum (FBS) (Gibco, Life Technologies, Monza, Italy) and antibiotics (100 U/mL penicillin, 0.1 mg/mL streptomycin) (Euroclone), at 37 °C in a humidified atmosphere containing 5% CO_2. When tenocytes grew out from the explant, they were harvested and subcultured in T75 flasks. Human tenocytes derived for each subject were cultured in duplicate. For morphological, functional and molecular evaluations, confluent tenocytes were cultured in 6-well multi-well plates at the fifth passage, adding ascorbic acid (200 μM) to DMEM to preserve collagen synthesis, and harvested after 48 h. A diagram summarizing the experimental design of the study is shown in Figure 2.

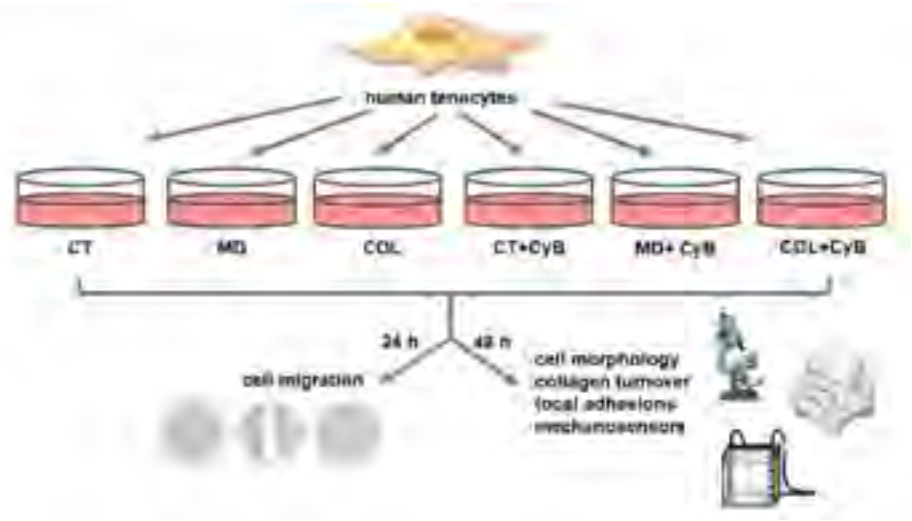

Figure 2. Diagram summarizing the experimental groups and the experimental design used in this study.

2.3. Coating with MD-Tissue or Collagen

MD (100 µg/2 mL ampoules) and collagen (COL) were kindly provided by Guna (Milan, Italy). COL is the collagen of swine origin, the principal constituent of MD, that also contains ascorbic acid, magnesium gluconate, pyridoxin hydrochloride, riboflavin, thiamine hydrochloride, NaCl and water as excipients. MD or COL (50 µg/mL) were used to obtain a thin coating on 6-well multi-well plates as previously described [19]. After an incubation of at least 3–4 h at room temperature to obtain collagen adhesion to the plastic, excess fluid was removed from the coated surface and the multi-well plate was dried under the laminar flux hood. Coated plastic was immediately used or stored at 4 °C. Cells cultured on MD-Tissue or COL were compared with cells grown on uncoated cell culture plastic, used as untreated controls (CT).

2.4. Cytochalasin Administration

To understand if MD exerts its effect on tenocytes by a mechanical stimulation, cells were treated with 10 µM cytochalasin B (CyB) (Santa Cruz Biotechnology, Heidelberg, Germany) which inhibits actin filaments polymerization. The dose of CyB used to treat tenocytes was chosen according to the literature [20]. Moreover, different doses were tested to evaluate the possible microfilament modifications leading to cytoskeleton injury.

2.5. Scanning Electron Microscopy

The coating containing MD and COL was observed with a scanning electron microscope (SEM) to detect the presence of collagen fibrils/fibers and their alignment. For this purpose, the samples were fixed with 2% glutaraldehyde and 2% paraformaldehyde buffered with 0.1 M sodium cacodylate (pH 7.3) for 1 h at room temperature. After fixation, they were rinsed three times with 0.2 M sodium cacodylate buffer (pH 7.3) for 10 min and post-fixed with 1% osmium tetroxide (OsO4) in the same buffer for 1 h on ice. Samples were rinsed twice with bi-distilled water and gradually dehydrated by consecutive 10-min incubations in 20%, 30%, 40%, 50%, 70%, 80%, 90% and 100% ethanol, followed by chemical drying with 50% (*v*/*v*) ethanol-hexamethyldisilazane (HMDS) and 100% HMDS that was air-dried overnight at room temperature. All the reagents were purchased from Electron Microscopy Sciences (Hatfield, PA, USA). Before SEM imaging, samples were mounted on 12-mm specimen stubs using double-sided carbon tape and gold coated with a 20 nm-thick film using a Polaron E5100 sputter coater. The SEM imaging was performed by a JEOL JSM-840A (Tokyo, Japan), operating at 15 kV and acquiring the secondary electron signal by an Everhart-Thornley (ET) in-chamber detector.

2.6. Raman Spectroscopy

Raman spectroscopy was used to analyze the coating containing MD or COL. Raman spectra were acquired using an Aramis Raman microscope (Horiba Jobin Yvon, France) equipped with a laser source operating at 532 nm. All the materials were analyzed in the 400–1800 cm^{-1} range, with a spectral resolution of 0.8 cm^{-1} and accumulation time of 30 s repeated on the same point for 2 accumulations. The acquisition delay time was maintained at 2 s in order to prevent the formation of artifact spectra. Before each analysis, the instrument was calibrated on the reference band of silicon at 520.7 cm^{-1}. All the samples were analyzed using a line-focused map (at least 25 points) centered using 10x, 50x and 100x objectives (Olympus, Tokyo, Japan). A laser grating of 1800, with hole at 400 and slit at 200, was used. Sample preparation was conducted depositing a 5 µL drop on a Calcium Fluoride ($CaFl_2$) disk, dried overnight at room temperature. The data processing procedure was performed following and adapting the protocol reported by Carlomagno et al. [21]. Briefly, all the spectra were fit with a third-degree polynomial baseline, considering 68 baseline points, and consecutively normalized by a unit vector. A second-degree Savitzky–Golay smoothing was applied in order to reduce noise and non-informative spikes present in the resultant spectra. All the procedures described were performed using the Raman integrated software LabSpec6 (Horiba Jobin Yvon, France) and Origin2018 (OriginLab, Northampton, MA, USA).

2.7. Immunofluorescence Analysis

For fluorescence microscopy, tenocytes were cultured on 12-mm diameter round coverslips uncoated or coated with MD or COL into 24-well culture plates, with or without CyB, as previously described [22]. For vinculin detection, cells were incubated for 1 h at room temperature with the mouse monoclonal antibody anti-vinculin (1:500 in PBS, clone VIN-11-5, Biotechne, Milan, Italy) and with the secondary antibody anti-mouse/Alexa488 (1:500, Life Technologies, Carlsbad, CA, USA). In order to analyze the actin cytoskeleton, cells were incubated with 50 µM rhodamine-phalloidin (Sigma-Aldrich, St. Louis, MO, USA).

To assess YAP/TAZ nuclear or cytoplasmic localization, cells were incubated with a rabbit anti-YAP/TAZ antibody (D24E4, 1:400, Cell Signaling, Danvers, MA, USA) and an anti-rabbit/Alexa488 (1:500, Cell Signaling, Danvers, MA, USA).

Finally, cells on coverslips were incubated with DAPI (1:100.000, Sigma Aldrich) for 15 min and mounted onto glass slides using Mowiol. Cells were analyzed and imaged by a WD THUNDER Imager Tissue 3D (Leica Microsystems CMS GmbH, Wetzlar, Germany).

2.8. Real-Time PCR

Cells were harvested and total RNA was isolated (Tri-Reagent, Sigma, Italy). One µg of total RNA was reverse-transcribed in 20 µL final volume of reaction mix (Biorad, Segrate, Milan, Italy). Gene expression for long lysyl hydroxylase 2 (LH2b), tissue inhibitor of matrix metalloproteinase 1 (TIMP-1), focal adhesion kinase (FAK) and paxillin (PAX) was analyzed by real-time RT-PCR in samples run in triplicate. Glyceraldehyde 3-phosphate dehydrogenase (GAPDH) was used as endogenous control to normalize the differences in the amount of total RNA in each sample. The primers sequences were the following: GAPDH: sense CCCTTCATTGACCTCAACTACATG, antisense TGGGATTTCCATTGATGACAAGC; LH2b: sense CCGGAAACATTCCAAATGCTCAG, antisense GCCAGAGGTCATTGTTATAATGGG; TIMP-1: sense GGCTTCTGGCATCCTGTTGTTG, antisense AAGGTGGTCTGGTTGACTTCTGG; FAK: sense GTCTGCCTTCGCTTCACG, antisense GAATTTGTAACTGGAAGATGCAAG; and PAX: sense CAGCAGACACGCATCTCG, antisense GAGCTGCTCCCTGTCTTCC. Each sample was analyzed in triplicate in a Bioer LineGene 9600 thermal cycler (Bioer, Hangzhou, China). The cycle threshold (Ct) was determined and gene expression levels relative to that of GAPDH were calculated using the ΔC_T method.

2.9. Slot Blot

Collagen type I (COL-I) and matrix metalloproteinase (MMP)-1 protein levels secreted by tenocytes in serum-free cell supernatants were analyzed by slot blot analysis, as previously detailed [18]. Membranes were incubated for 1 h at room temperature with primary monoclonal antibodies to COL-I (1:1000 in TBST) (Sigma-Aldrich, Milan, Italy) or MMP-1 (1 µg/mL in TBST) (Millipore, Milan, Italy). Immunoreactive bands were revealed by the Amplified Opti-4CN substrate (Amplified Opti-4CN, Bio Rad, Segrate, Milan, Italy) and quantification was obtained after densitometric scanning of immunoreactive bands (UVBand, Eppendorf, Italy).

2.10. Western Blot

Cells were harvested and lysed in Tris-HCl 50 mM pH 7.6, 150 mM NaCl, 1% Triton X-100, 5 mM EDTA, 1% Sodium Dodecyl Sulphate (SDS), proteases inhibitors and 1 mM sodium orthovanadate. After a 30-min incubation in ice, lysates were centrifuged at 14,000× *g* for 10 min at 4 °C. Cell lysates (15 µg of total proteins) were run on 10% SDS–polyacrylamide gel, separated under reducing and denaturing conditions at 80 V according to Laemmli and transferred at 90 V for 90 min to a nitrocellulose membrane in 0.025 M Tris, 192 mM glycine and 20% methanol, pH 8.3. For VNC analysis, membranes were incubated for 1 h at room temperature with the monoclonal antibody anti-VNC (1:2000) (clone VIN-11-5, Biotechne, Milan, Italy) and, after washing, in horseradish peroxidase (HRP)-conjugated rabbit anti-mouse antibody (1:6000 dilution, Sigma Aldrich). Immunoreactive bands were revealed using the Opti-4CN substrate (Bio Rad).

For YAP/TAZ evaluation, membranes were incubated with the following antibodies (Cell Signaling Technology, USA): YAP (D8H1X) XP® Rabbit mAb, p-YAP (S109) Rabbit Ab, TAZ (D3I6D) Rabbit mAb and p-TAZ (S89) (E1X9C) Rabbit mAb. After the incubation with a horseradish peroxidase (HRP)-conjugated goat anti-rabbit antibody (1:20000 dilution, Cell Signaling), immunoreactive bands were revealed using the Amplified Opti-4CN (Bio Rad).

To confirm equal loading, membranes were reprobed by a monoclonal antibody to α-tubulin (1:2000 dilution, Sigma Aldrich).

2.11. SDS-Zymography

MMP-2 levels and activity were analyzed in serum-free culture supernatants (5 µg of total protein per sample) in tenocytes cultured for 48 h by SDS-zymography on 10% polyacrylamide gels co-polymerized with 1 mg/mL type I gelatin. The gels were run at 4 °C and, after SDS-PAGE, they were washed twice in 2.5% Triton X-100 for 30 min each and incubated overnight in a substrate buffer at 37 °C (Tris-HCl 50 mM, $CaCl_2$ 5 mM, NaN_3 0.02%, pH 7.5). After staining and destaining the gels, MMP gelatinolytic activity was detected as clear bands on a blue background after staining the gels with Coomassie brilliant blue R250. Clear bands were quantified by densitometric scanning (UVBand, Eppendorf, Italy).

2.12. Wound Healing Assay

Cell migration of tenocytes was analyzed by a wound healing assay [23] in CT-, MD- or COL-coated 6-well multi-well plates. The "scratch" was obtained in confluent tenocytes using a p 200 pipet tip. After washing with DMEM to remove cell debris, multi-well plates were incubated in serum-free DMEM at 37 °C and observed under an inverted microscope. Migration was evaluated by measuring the closure of the wound at 0 and 24 h.

Digital images were captured by a digital camera at different time points (0 and 24 h), and the size of the "scratch" was measured to assess the migration potential, expressed as a % compared with the 0 h time point.

2.13. Statistical Analysis

Data were obtained from two replicate experiments for each of the subjects-derived cell lines cultured in duplicate and were expressed as mean ± standard deviation (SD). Statistical analysis was performed by *t*-test to compare untreated vs. CyB-treated samples cultured on the same substrate and ANOVA followed by Tukey's multiple comparisons test using GraphPad Prism v 5.0 software (GraphPad Software Inc., San Diego, CA 92108, USA). Differences associated with p values lower than 5% were considered statistically significant.

3. Results

3.1. Analysis and Characterization of the Coating

The presence and the characteristics of the coating obtained using MD or COL were analyzed by scanning electron microscopy (SEM). We did not detect collagen fibrils in Petri dishes coated with MD or COL (Figure 3), compared to CT. As a control, we compared MD- and COL-coated Petri dishes with a commercially available Petri dish coated with Type I collagen (CELLCOAT Type I Collagen—Greiner bio-one cod.628950), in which the presence of the coating resulted undetectable at SEM as well (Figure 3).



Figure 3. Scanning electron microscopy (SEM) images of Petri dish uncoated (CT) or coated with MD-Tissue (MD) or collagen (COL) solution. An SEM image of a commercial Petri dish coated with Type I collagen (CELLCOAT Type I Collagen—Greiner bio-one cod.628950) is also shown. SEM images of human tenocytes cultured on an MD Tissue-coated Petri dish at low (left) and high magnification (right); in the inset at higher magnification, the thin flattened processes extending from the cell body (arrowheads) are visible. The scale bar is shown in the bottom right corner of each image.

To understand if the coating influences cell alignment, cells were grown on 12-mm diameter coverslips coated with MD: SEM analysis confirmed that collagen fibrils are undetectable and that the coating does not induce cell alignment. Indeed, cells were arranged without any preferential direction (Figure 3).

Since the morphological analysis was not able to reveal the presence of the coating, we analyzed coated specimens by Raman spectroscopy. As described in the Materials and Methods section, MD and COL were deposited on a calcium fluoride slide and dried overnight [24]. The microscopic analysis revealed two separated regions in MD, characterized by a crystal formation and a fibrillary dispersion (Figure 4a–c). The Raman analysis was focused on these two regions (Figure 4d,e).

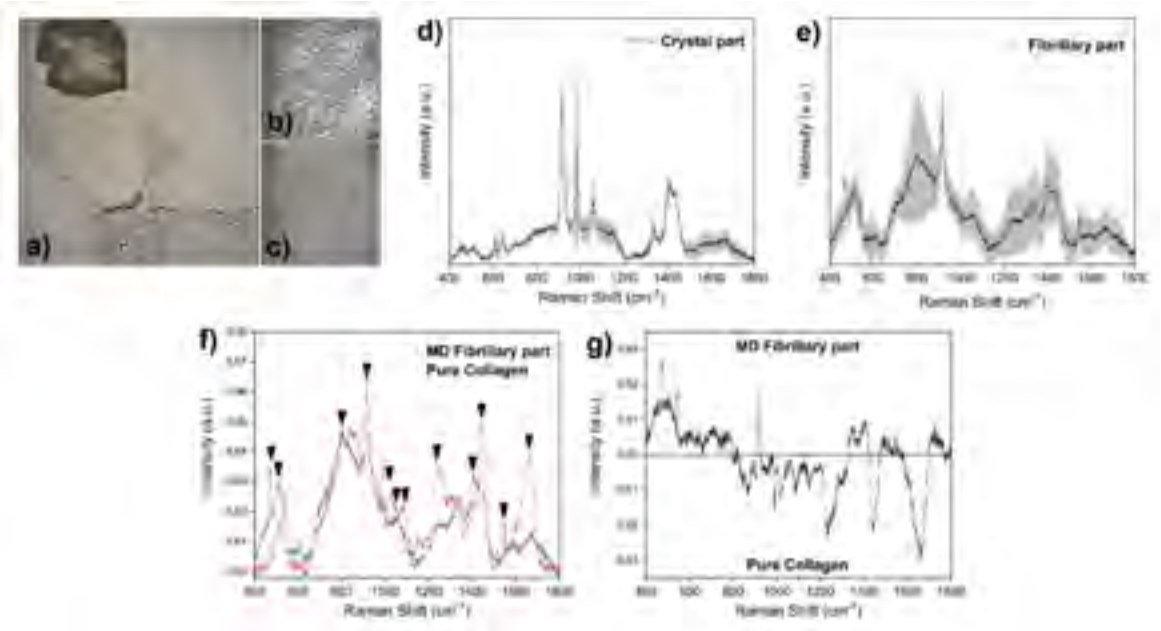

Figure 4. (**a**) Light microscopy micrograph of MD on calcium fluoride (original magnification 50×). In the insets, the crystal (**b**) and fibrillary parts (**c**) at higher magnification (100×) are shown. Raman signals collected from the (**d**) crystal and (**e**) fibrillary parts. The gray bands represent the associated standard deviation. (**f**) Comparison between pure collagen and MD fibrillary part, with peaks of interest highlighted by the black arrows. (**g**) Subtraction spectrum of MD fibrillary part and pure collagen obtained with the error propagation.

The crystal part presents the typical sharp peaks of crystal structures, with peaks attributable to the characteristic signals of riboflavin (750, 1345, 1410 cm^{-1}) and ascorbic acid (605 and 632 cm^{-1}) (Figure 4d), both present in the MD product [25,26]. The fibrillary part was mainly composed of collagen due to the presence of characteristic peaks at 536, 858, 919, 1065, 1343, 1454 and 1674 cm^{-1} (Figure 4e) [27].

The comparison between COL and the MD fibrillary part (Figure 4f) reveals common peaks at 500, 580, 829, 1248, 1430 and 1650 cm^{-1} with a partial difference in the global spectral shape. A potential explanation can be found in the presence of MD in dissolved salts in the product solution that can alter and modify the conformation, interaction with the environment and structure of the protein. As a consequence, the detected Raman signal is altered, but still consistent with the presence of collagen. The potential attribution of the main peaks (Figure 4f) is reported in Table 1. The main differences between COL and the MD fibrillary part are highlighted by the subtraction spectrum in Figure 4g. The alteration of peaks at 1235 and 1665 cm^{-1} due to the Amide I and III bands and at 1443 cm^{-1} due to the CH3 skeletal deformation indicates a change in the collagen fundamental structure of MD.

Table 1. Potential peaks attribution, based according to Carcamo et al. [23].

Raman Shift (cm^{-1})	Attribution
475	Skeletal deformations
508	Skeletal deformations
800	Skeletal C-C vibrations
920	C-COO^{-} vibrations
992	Phenylalanine
1015	Vibration of Proline C-N
1055	Distortion of Proline N-C-H
1235	Amide III

Table 1. *Cont.*

Raman Shift (cm^{-1})	Attribution
1403	Deformation of CH_3
1443	Deformation of CH_3
1544	Deformation of NH_3^+
1665	Amide I

3.2. Cell Morphology

Before analyzing the effect of MD and COL on tenocytes, we first observed the actin cytoskeleton in cells treated with different doses of CyB. Tenocytes possess long microfilaments mostly arranged in longitudinal arrays parallel to the long axis of the cells. At the concentration of 10 µM, CyB is able to block the dynamic instability of the actin cytoskeleton in order to deprive tenocytes of the mechanical stimulation mediated by actin microfilaments. At this concentration, filaments preserved their integrity and their distribution, without any evident morphological modification and without significantly damaging the mechanosensory apparatus. Higher doses strongly induce actin filaments loss, becoming progressively more evident when increasing the dose (Figure 5a). Phase contrast microscopy analysis revealed that cell morphology was unaffected in cells grown on MD and COL, compared to CT. However, when cells are treated with CyB, tenocytes cultured on MD and COL do not change their morphology, while CT cells become less flattened and more rounded (Figure 5b), suggesting that they are less attached to the substrate.

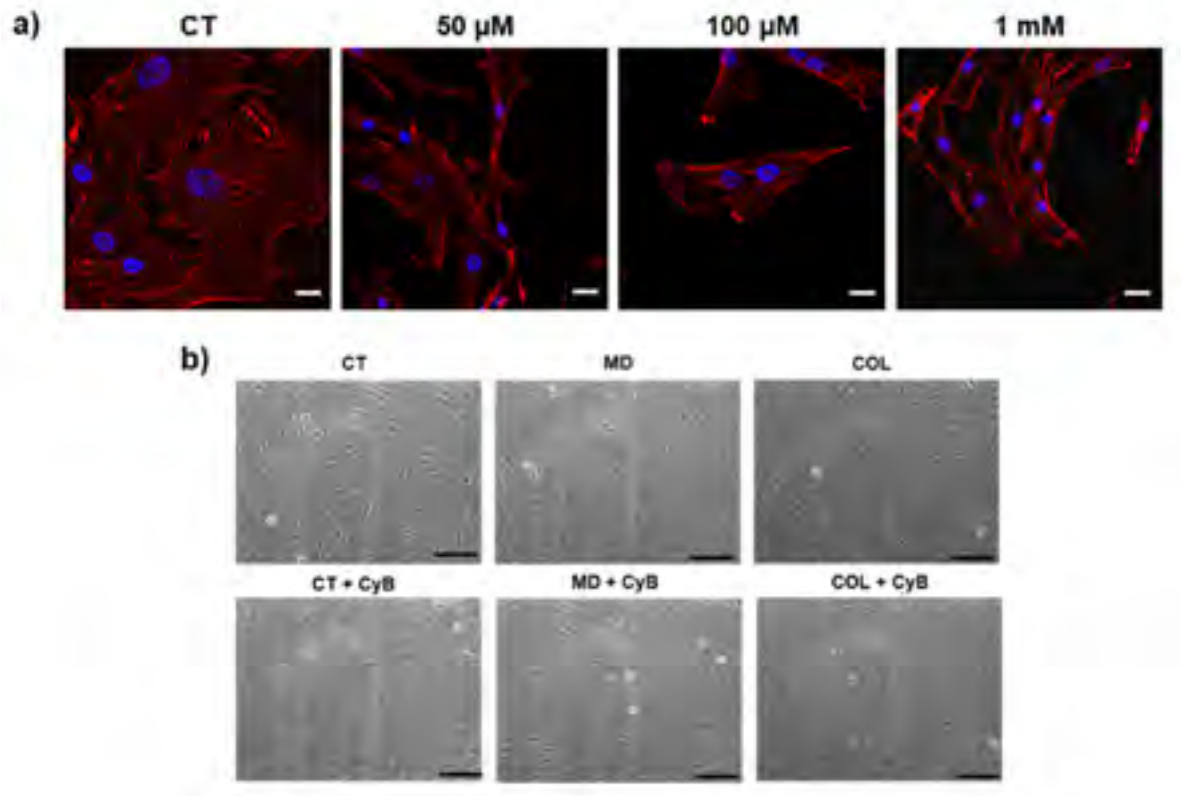

Figure 5. (**a**) Micrographs showing actin filaments detected by rodhamine-phalloidin by THUNDER in control cells (CT) and after administration of CyB at the indicated doses. After 50 µM CyB, actin filaments become shorter and more evident, indicating that the cytoskeleton is not preserved after CyB. (**b**) Representative phase contrast microscopy micrographs showing cell morphology of cells grown on MD and COL, compared to CT. After CyB, CT cells become less flattened and more rounded (Figure 4b). Scale bar 200 µm (**a**) and 20 µm (**b**).

3.3. Expression of Genes and Proteins Related to Collagen Turnover

COL-I protein levels secreted by tenocytes in cell supernatants were analyzed by slot blot. The statistical analysis using the t-test revealed a significantly increased COL-I secretion in cells cultured on MD ($p = 0.033$) and a trend of increase in cells cultured on COL ($p = 0.08$), compared to CT. CyB administration did not influence COL-I secretion by tenocytes (Figure 6a). The AVOVA p-value was statistically significant ($p = 0.0056$) and the post-test showed a significant increase in COL-I in COL vs. CT ($p = 0.041$), in COL vs. CT+CyB ($p = 0.011$) and in COL+CyB vs. CT+CyB ($p = 0.022$).

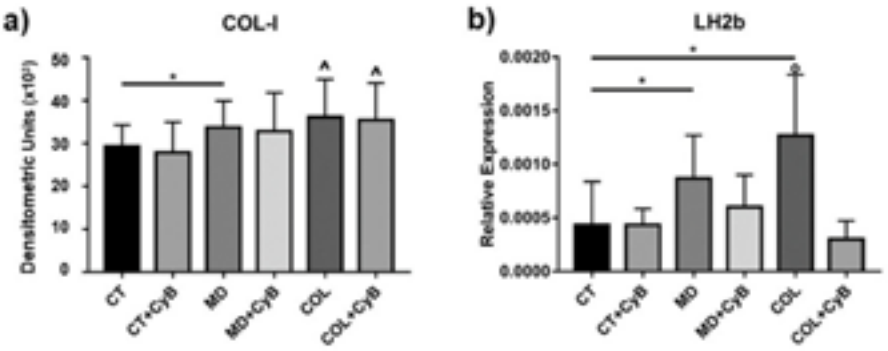

Figure 6. (**a**) Bar graphs showing COL-I protein levels obtained using slot blot after densitometric scanning of immunoreactive bands in the considered experimental conditions. Data are expressed as mean ± SD. (**b**) mRNA levels for Long lysyl hydroxylase 2 (LH2b) in CT and tenocytes cultured on MD and COL with or without CyB treatment assessed by real-time PCR. Data were normalized on GAPDH gene expression and are expressed as mean ± SD for at least two independent experiments. * $p < 0.05$ using *t*-test. ^ $p < 0.05$ vs. CT, CT+CyB, COL+CyB vs. CT+CyB; ° $p < 0.05$ vs. CT and COL+CyB using ANOVA.

Collagen maturation was analyzed by assessing the mRNA levels for LH2b, involved in the cross-linking of newly synthetized collagen, by real-time PCR. LH2b mRNA levels were significantly higher in tenocytes cultured on MD and COL ($p = 0.039$ and 0.020, respectively), compared to CT. CyB administration reduced LH2b gene expression in cells cultured on MD and COL ($p = 0.053$ for COL vs. COL+CyB), but not in CT (Figure 6b): this finding suggests that LH2b up-regulation induced by the coating is triggered by a mechanical stimulation mediated by the actin cytoskeleton. The ANOVA p value was 0.0095 and the post-test confirmed the induction of LH2b in COL compared with CT ($p = 0.025$) and revealed a significant decrease in COL+CyB vs. COL (p=0.025).

Interstitial collagen degradation is driven by MMP-1. Slot blot analysis of MMP-1 levels in cell culture supernatants revealed that this collagenase remained unaffected in tenocytes cultured on MD and COL, compared to CT, as well as after CyB administration (Figure 7a,c). A similar pattern of expression was observed for MMP-2 gelatinolytic activity, assessed by SDS-zymography (Figure 7b,d). A similar pattern was also observed for TIMP-1, the main inhibitor of MMP-1, analyzed at the gene expression level by real-time PCR. TIMP-1 mRNA levels revealed wide interindividual differences and were similarly modified by CyB in all the experimental groups (Figure 7e).

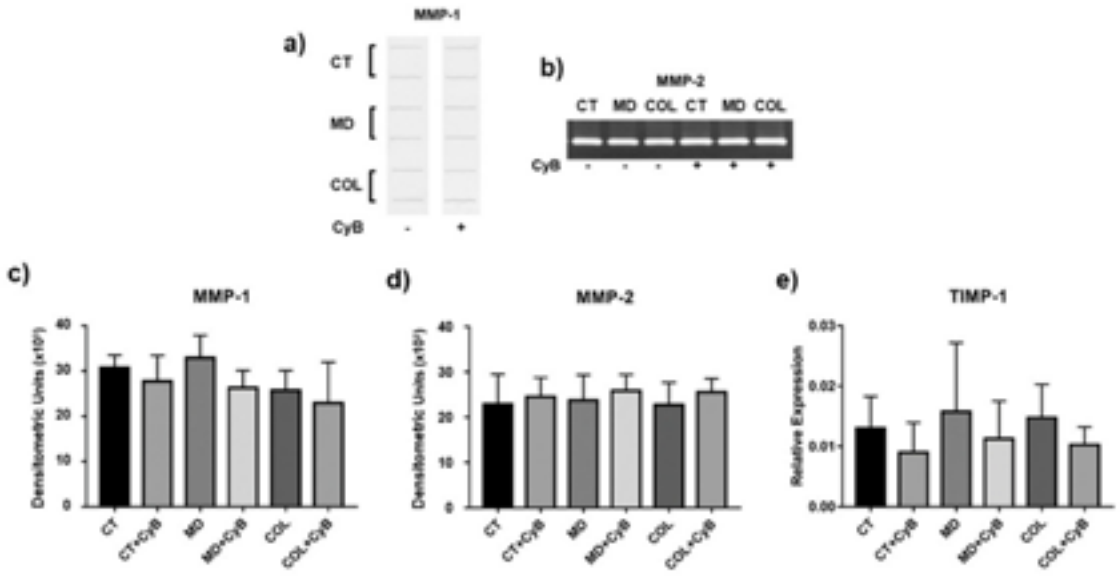

Figure 7. Representative slot blot for matrix metalloproteinase-1 (MMP-1) levels (**a**) and representative SDS-zymography showing MMP-2 activity (**b**) assayed in serum-free cell supernatants of tenocytes cultured in the considered experimental settings. Bar graphs showing MMP-1 protein levels (**c**) and MMP-2 activity (**d**) after densitometric analysis of immunoreactive and lytic bands, respectively. Data are expressed as means ± SD for at least two independent experiments. (**c**,**e**) Bar graphs showing TIMP-1 gene expression after normalization on GAPDH mRNA levels. Data are expressed as mean ± SD for at least two independent experiments.

3.4. Cytoskeleton Arrangement and Vinculin Expression in Focal Adhesions

In order to understand whether MD or COL may represent a mechanical stimulation able to influence the ability of tenocytes to form focal adhesions, we analyzed the expression of VNC, a key protein involved in the formation of the adhesion plaque, by morphological and molecular methods. Western blot analysis showed that VNC protein levels were significantly up-regulated in cells grown on MD (MD vs. CT, $p = 0.033$) and tended to increase also in cells cultured on COL. In this experimental group, VNC was significantly decreased by CyB treatment (COL vs. COL+CyB, $p = 0.040$) (Figure 8a,b). The effects of the presence of the scaffold and of CyB administration were more evident using morphological analysis by immunofluorescence. Indeed, VNC immunoreactivity, localized at the extremities of actin filaments in correspondence with focal adhesion formation on the substrate, was found to be stronger and wider in tenocytes grown on MD and COL, compared to CT (Figure 8c). After CyB administration, the VNC immunofluorescence signal and the regions corresponding to the presence of the focal adhesion seemed less evident and smaller only in cells grown on MD and COL, but not in CT, becoming similar to CT (Figure 8c, arrows).

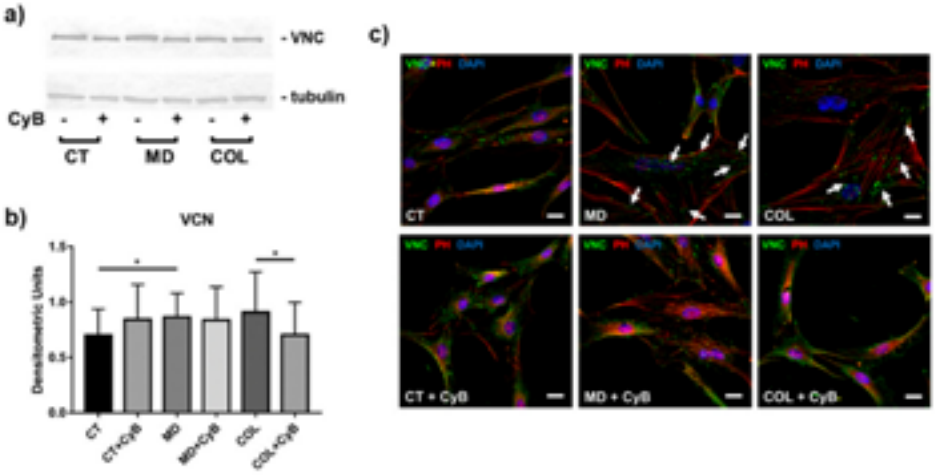

Figure 8. (**a**) Representative Western blot for VNC quantification in cell lysates obtained from tenocytes cultured on MD and COL, compared to CT, with or without CyB treatment. VNC expression was normalized on tubulin. (**b**) Bar graphs showing VCN expression after densitometric analysis of immunoreactive bands. Data are mean ± SD for at least two independent experiments. (**c**). Immunofluorescence analysis for VNC (green) in tenocytes cultured on MD and COL, compared to CT, before and after CyB treatment. Actin filaments are stained using rhodamine-phalloidin labeling. Nuclei are stained in blue by DAPI. Original magnification: 60×. White arrows point to larger and more evident VNC-containing focal adhesions observed in MD and COL samples, compared to the same samples treated with CyB. CyB modified the size of VCN-containing focal adhesions similarly to CT. VNC: vinculin; PH: phalloidin. Scale bar: 20 μm. * $p < 0.05$ using *t*-test.

3.5. Wound Healing Assay

Cell migration, playing a key role during tendon healing, was assessed by a wound healing assay in tenocytes grown on CT, MD and COL with or without CyB administration. The quantification of the scratch size revealed that cell migration is significantly increased in tenocytes cultured on MD and COL, compared to CT ($p = 0.023$ and $p = 0.032$, respectively). Conversely, cell migration remained unaffected by CyB treatment in CT, but was strongly reduced in MD (MD vs. MD+CyB, $p = 0.040$) and, although not statistically significant, in COL tenocytes (COL vs. COL+CyB, $p = 0.07$) (Figure 9a,b). The ANOVA p value was 0.001 and the post-test confirmed the increased migration induced by COL compared to CT ($p = 0.015$) and revealed a significant increase in the migration of cells cultured on MD or COL compared to CT+CyB ($p = 0.009$ and $p = 0.001$, respectively).

3.6. Expression of FAK, PAX and YAP/TAZ as Mechanosensors

To understand if the scaffold containing MD and COL affects tenocytes biology by a mechanical stimulation, the expression of key proteins playing a role as mechanosensors was analyzed.

FAK and PAX are proteins in the adhesion plaque that also act as mechanosensors. Their mRNA levels tended to be up-regulated in tenocytes cultured on MD and COL compared to CT, although not reaching the statistical significance ($p = 0.09$). CyB treatment did not affect FAK in CT but had an impact on its expression in cells cultured on MD ($p = 0.09$) and COL, determining its reduction (Figure 10a). The ANOVA revealed that FAK mRNA levels are up-regulated in MD vs. CT ($p = 0.017$) and vs. CT+CyB ($p = 0.020$) and that they are decreased in MD vs. MD+CyB ($p = 0.013$) and COL+CyB ($p = 0.018$). A similar pattern was observed for PAX: its expression was higher in MD ($p = 0.075$) and COL, compared with CT, and was reduced by CyB only in cells cultured on the scaffold ($p = 0.07$ for MD vs. MD+CyB and $p < 0.05$ for COL vs. COL+CyB), whilst it remained unchanged in CT (Figure 10b). The analysis of PAX gene expression by ANOVA showed that its expression was significantly increased in MD vs. CT and vs. CT+CyB ($p = 0.0059$ and $p = 0.052$, respectively), while it was reduced in MD+CyB ($p = 0.003$) and COL+CyB ($p = 0.007$) compared to MD.

Yes-associated protein (YAP) and transcriptional co-activator with PDZ-binding motif (TAZ) are mechanosensors whose activity is regulated by phosphorylation, leading to protein inactivation and cytoplasmic translocation. YAP/TAZ were first analyzed by Western blot using antibodies to detect both the unphosphorylated (active) and phosphorylated (inactive) proteins. YAP and p-YAP resulted in being similarly expressed in cell lysates obtained from CT, MD and COL tenocytes, although a significant down-regulation was observed after CyB administration in cells cultured on MD ($p = 0.044$) (Figure 10c). p-YAP resulted in being similar in all the experimental conditions (Figure 10d) as well as the YAP/p-YAP ratio (Figure 10e). A similar pattern was observed for TAZ and p-TAZ (data not shown).

In order to understand whether MD or COL were able to trigger a mechanical stimulation in tenocytes, YAP/TAZ activation induced by the scaffold was investigated by analyzing their localization by immunofluorescence analysis. YAP/TAZ were expressed both in nuclei and the cytoplasm. We observed a stronger nuclear immunoreactivity in tenocytes cultured on MD and COL, compared to CT. In CT, CyB did not significantly modify this pattern of expression, whilst in tenocytes cultured on MD and COL, CyB strongly increased the number of nuclei having a less intense YAP/TAZ labeling (Figure 11): this finding suggests that mechanical stimulus deprivation following CyB administration inactivated YAP/TAZ and induced their translocation from the nucleus to the cytoplasm.

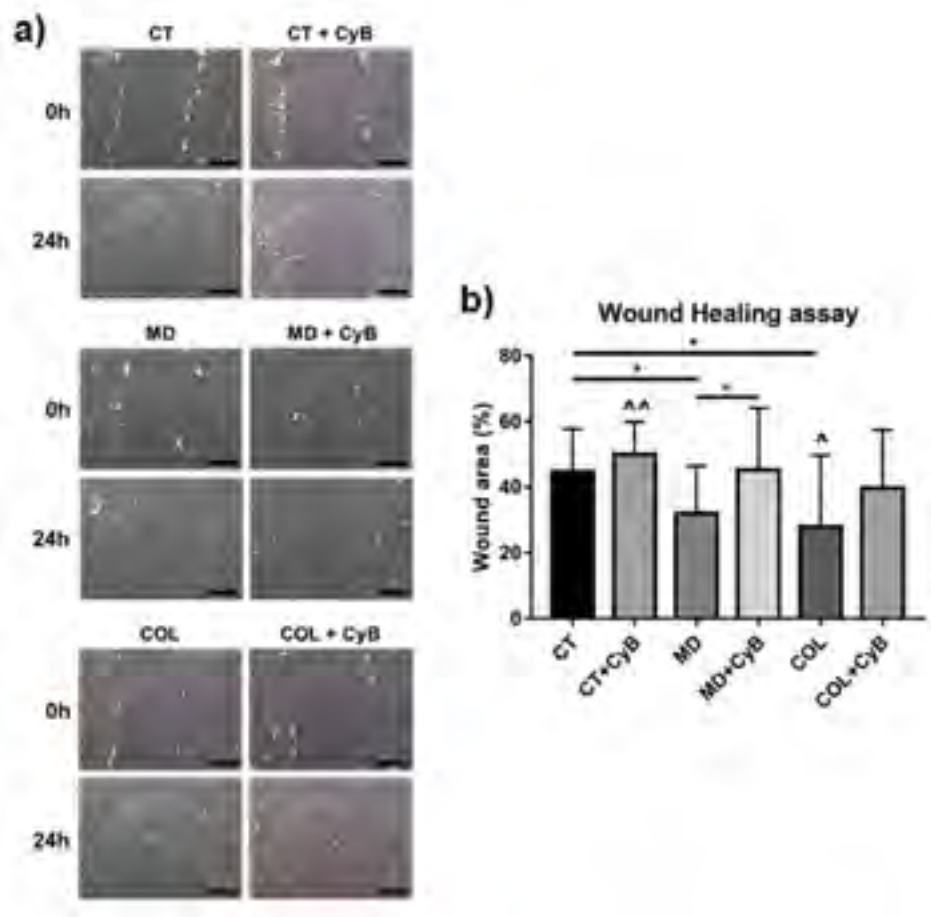

Figure 9. (**a**) Representative phase contrast micrographs showing the results of the wound healing assay in control tenocytes (CT) and tenocytes grown on MD and COL at 0 and 24 h after the scratch, with or without CyB administration. Original magnification: 10×. (**b**) Bar graphs showing the area of wound closure after 24 h, expressed as a % of the area at 0 h, in cultured tenocytes in the different experimental conditions. Data are mean ± SD for at least two independent experiments. * $p < 0.05$ for *t*-test; ^ $p < 0.05$ vs. CT; ^^ $p < 0.01$ vs. MD and COL using ANOVA.

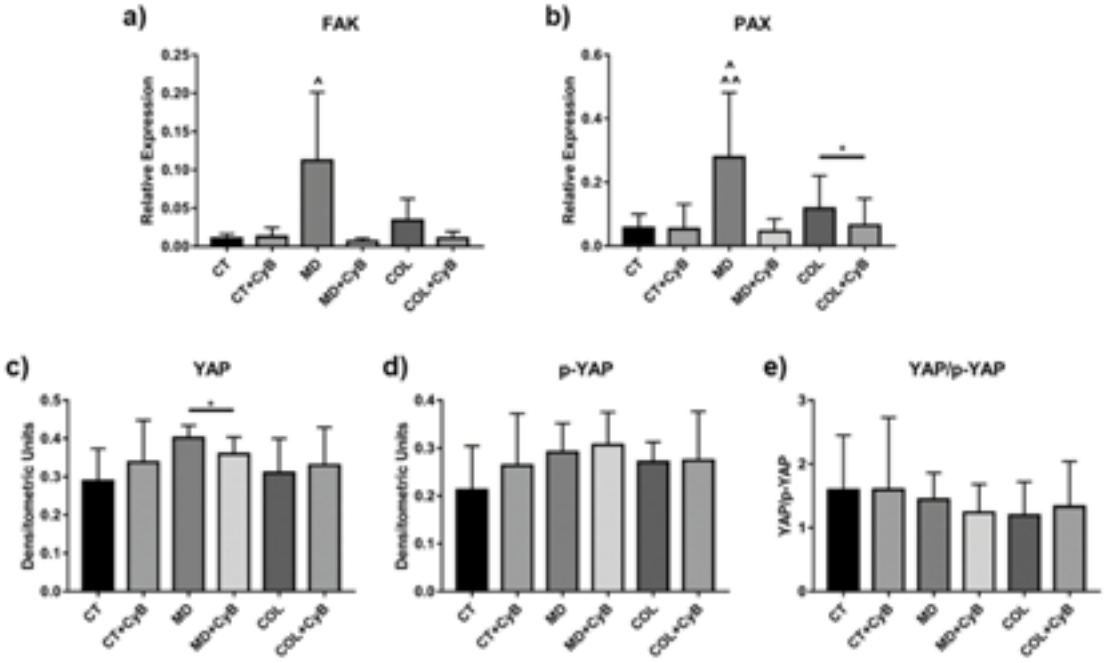

Figure 10. Bar graphs showing FAK (**a**) and PAX (**b**) mRNA levels after normalization on GAPDH gene expression. Data are means ± SD for at least two independent experiments. For YAP expression, the active-form YAP (**c**), the inactive phosphorylated form (**d**) and the YAP/p-YAP ratio (**e**) were assessed by Western blot and represented by the histograms showing mean ± SD for at least two independent experiments for the considered experimental groups. * $p < 0.05$ for *t*-test; ^ $p < 0.05$ vs. CT, CT+CyB, MD+CyB, COL+CyB; ^^ $p < 0.01$ vs. MD+CyB and COL+CyB using ANOVA.

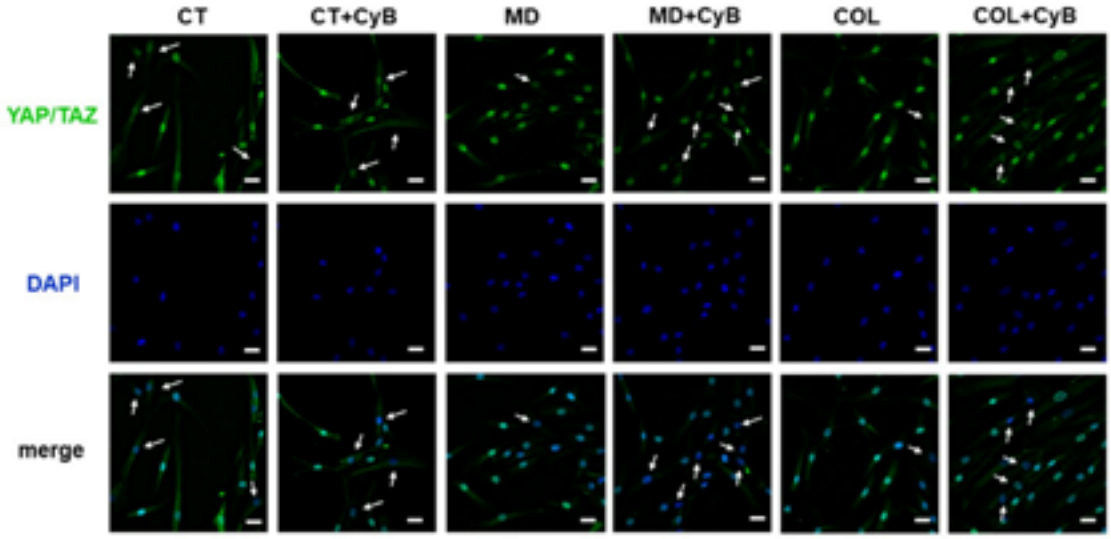

Figure 11. Immunofluorescence analysis for YAP/TAZ (green) in tenocytes cultured on MD and COL, compared to CT, before and after CyB treatment. The merged micrographs show that in tenocytes cultured on MD and COL, immunoreactivity is more evident in the nucleus, while, after CyB treatment and in CT, immunoreactivity is mostly in the cytoplasm and nuclei are more blue, suggesting that the presence of MD and COL induces YAP/TAZ activation, while mechanical stress deprivation induces a phenotype more similar to CT cells. Original magnification: 60×. Scale bar: 20 µm.

4. Discussion

The mechanobiology of tenocytes is vital to preserve tendon homeostasis [28–31]. Tenocytes are able to sense mechanical stimuli imposed on tendons during mechanical loading and can adapt their metabolism in an anabolic or catabolic manner in order to remodel the ECM according to the applied loads [32–34]. Therefore, tenocytes are responsible for tendon mechanical adaptation: they convert mechanical stimuli into biochemical signals that ultimately influence tendon adaptive physiological or pathological changes, thus affecting its biomechanical properties [13,15,16]. In fact, it was reported that physiological mechanical loading increases collagen synthesis [14,35], while reduced loading leads to MMP-1 up-regulation [36].

Tensile loading acting on tendons is transduced into intracellular biochemical responses by various sensors and pathways, and the propagation of extracellular-generated forces rely on the actin cytoskeleton [37]. Actin filaments mediate the modification and deformation of the ECM and contribute to the propagation of mechanical stimulation to the nucleus, where gene expression for ECM components can be accordingly affected [38]. It has been demonstrated that the deprivation of mechanical stimulation on tendons mediated by the actin cytoskeleton can be obtained by CyB treatment [36]. Therefore, in order to understand if MD acts as a mechanical scaffold, we utilized CyB to analyze if the effects elicited by MD or COL on tenocytes behavior are affected by mechanical loading deprivation.

For this purpose, we first analyzed the scaffold containing MD and COL at SEM to evaluate if the substrate arrangement could influence cell alignment. The observation at SEM of Petri dishes coated with MD or COL did not reveal the presence of collagen fibrils, possibly due to a fragmentation into small fragments of the collagen contained in the device. As a consequence, when cultured on the scaffold, cells were not influenced in their arrangement and grew without any specific distribution. To support our findings, a further SEM analysis conducted on a commercial Petri dish coated with type I collagen confirmed that collagen fibrils are undetectable. Since, in our previous study, we showed that MD was able to modify some biological activities of tenocytes [19], we tried to demonstrate the presence of the scaffold using a different approach such as Raman spectroscopy. Using this technique, we were able to assess the presence of mainly type I collagen in MD prepared to culture tenocytes.

After demonstrating the presence of the scaffold, we investigated collagen turnover, since COL-I is the main component of the tendon ECM. Its content is regulated by a finely balanced turnover controlled by tenocytes acting at the level of collagen synthesis, maturation and degradation. Collagen turnover, therefore, plays a key role in determining the tendon ability to resist mechanical forces and repair in response to injury [9]. We previously demonstrated that MD favors COL-I secretion [19], suggesting that this medical compound is able to trigger the anabolic phenotype of tenocytes. In the present study, our results confirm the increase in COL-I protein levels in the supernatant of tenocytes cultured on MD and COL, compared to CT. Since CyB administration had no effect on collagen expression in all experimental groups, there is not a clear demonstration that the effect of the scaffold on COL-I expression is mechanically induced and mediated by the actin cytoskeleton.

Maturation of newly synthesized collagen is needed to provide collagen fibril stabilization and tendon tensile strength and is obtained by the cross-linking of newly secreted collagen by enzymes such as LH2b [39,40]. Our results show that LH2b is up-regulated by MD, and also by COL, in tenocytes cultured for 48 h, as previously demonstrated [19]. Interestingly, this effect was lost after CyB administration only in tenocytes cultured on MD and COL, but not in CT, pointing to a mechanical mechanism exerted by MD to trigger collagen maturation to improve collagen stability.

Collagen turnover pathways include collagen breakdown played by MMP-1, which cleaves the intact collagen triple helix, followed by other proteases such as MMP-2 [41,42]. The key role of MMP-1 in tendon ECM homeostasis is based on the previously demonstrated inverse correlation between MMP-1 expression at the gene and protein levels and the amplitude of tensile mechanical load acting on tendons. In fact, low levels of MMP-1 induced by mechanical loading are related to a more stable tendon structure [36]. Here, we show that MMP-1 and MMP-2 levels are not affected by MD and

COL, and they remain unchanged by CyB administration. When investigating collagen degradation, TIMPs expression should be also analyzed. TIMP-1 is the main inhibitor of MMP-1, binding MMP-1 in a 1:1 stoichiometric ratio and inhibiting its activation and activity [43,44]. TIMP-1 mRNA levels slightly increased in tenocytes cultured for 48 h on MD and COL, compared to CT, as previously reported [19], and were reduced after CyB administration in all the considered experimental groups. This finding suggests that, in our experimental conditions, TIMP-1 levels are not under specific mechanical control mediated by the actin cytoskeleton. Overall, collagen turnover mechanisms involving the activity of MMP-1, MMP-2 and TIMP-1 seem to be unaffected by CyB.

ECM remodeling and homeostasis are influenced by mechanical stimuli acting on tendons and tenocytes are mechanoresponsive cells: they play a key role as the effectors since they are able to sense mechanical signals and convert them into biological responses [45,46]. This activity of tenocytes is based on their actin microfilaments that represent a mechanotransduction system allowing to adapt tenocyte metabolism in response to different mechanical forces acting on tendons [36]. CyB is known to modify the dynamic instability of actin filaments. However, as shown in Figure 8, the dose of CyB used in this study did not injure microfilaments and tenocytes preserved their structural integrity.

The actin cytoskeleton also plays a key role during cell migration. Since tenocytes migration is needed during tendon healing [47], we investigated, by a wound healing assay, if MD and COL affect cell migration and if their effect relies on a mechanoresponsive mechanism influenced by CyB treatment. We found that MD favors cell migration, as previously reported [19], as well as COL, confirming that the therapeutic activity of this medical device could be related to this effect. To demonstrate that MD-induced cell migration is triggered by a mechanotransduction system, the wound area was measured after CyB administration. Interestingly, CyB was able to decrease cell migration in tenocytes cultured on MD and COL, but not in CT, strongly suggesting that the stimulation of cell migration induced by MD is mediated by a mechanical effect.

During the dynamic process of cell migration, cells undergo a repeated cycle of attachment to the ECM and subsequent detachment of the cell from the matrix. Transmembrane proteins, the integrins, mediate the attachment of tenocytes to the ECM and bridge the inside and outside of the cells. To do this, they link their cytoplasmic domain to the focal adhesion complexes at the leading edge of the cell, including many different proteins such as VNC, a cytoplasmic actin-binding protein enriched in focal adhesions [48–50]. Interestingly, the presence of VNC at adhesion complexes is force-dependent [50]. Western blot analysis of VNC revealed some significant modifications induced by the medical device before and after CyB treatment. However, more interesting findings were obtained by morphological analysis using immunofluorescence, which revealed some qualitative differences in cells cultured on MD and COL, compared to CT. In fact, VNC immunoreactivity detectable at the extremity of microfilaments and the size of focal adhesions containing VNC seem more evident and larger in cells grown on the medical device, compared to CT. This observation suggests the hypothesis that VNC expression can be affected by MD and COL, and that the medical devices could improve the attachment of tenocytes to ECM components and, therefore, their ability to form more efficient focal adhesions to favor cell migration. This hypothesis is supported by the observation that, after CyB administration, focal adhesions of cells cultured on MD and COL are similar to those observed in CT. Accordingly, it was reported that VNC recruitment is enhanced when tension increases, while, when tension decreases, focal adhesions are disassembled in response to decreased tension [50]. Moreover, the analysis with the phase contrast microscope revealed that cell morphology was similar in tenocytes grown on CT, MD and COL. By contrast, CyB induced a less flattened morphology in CT, confirming the hypothesis that the medical device is able to favor cell adhesion and thus cell migration.

To finally demonstrate that MD affects tenocyte behavior representing a mechanical stimulus acting on mechanotransduction mechanisms, we analyzed the effect of the medical device on the expression of key mechanosensors such as FAK, PAX and YAP/TAZ. FAK and PAX are components of the adhesion plaque complex. They are involved in the formation of focal adhesions needed for cell migration but they also play a key role acting as mechanosensors [51–53]. Our data show that FAK

and PAX gene expression is strongly influenced by MD as well as by COL, compared to CT. When CyB is added to the cell culture medium for 48 h, FAK and PAX mRNA levels are down-regulated only in tenocytes grown on MD and COL, and not in CT. This finding suggests that their induction is dependent on the mechanical stimulus exerted by the medical device used as a scaffold. Moreover, this effect is lost when the transmission of the mechanical stimulus on tenocytes is blocked when cells are deprived of their mechanotransduction apparatus. To strengthen this hypothesis, we analyzed the expression of the transcriptional regulators YAP/TAZ, which are regulated by mechanical inputs in a variety of cellular settings, thus impacting many different cell activities [51]. YAP and TAZ act as mechanosensors primarily regulated by the substrate on which cells adhere, which, in turn, influences YAP/TAZ activity stimulating the actin cytoskeleton. The integrity of microfilaments is pivotal on YAP/TAZ activity. In fact, treatment of cells with Latrunculin A, an inhibitor of actin polymerization, results in phosphorylation of YAP and cytosolic localization of YAP/TAZ [51]. In this study, we used CyB to inhibit actin polymerization and to block its dynamic instability in order to analyze YAP/TAZ expression in tenocytes cultured on MD and COL, compared to CT, to demonstrate that the medical device represents a mechanical stimulus to affect cell behavior.

Western blot analysis of YAP/TAZ did not reveal important differences as well as in the YAP/p-YAP ratio. However, our data suggest that MD and COL represent a mechanical input for tenocytes since immunofluorescence analysis demonstrated that YAP/TAZ expression is more nuclear in cells cultured on MD and COL, compared to CT. This suggestion is further supported by the observation that after CyB administration, depriving cells of the mechanical input mediated by the cytoskeleton, YAP/TAZ immunoreactivity becomes less nuclear and more cytoplasmic only in cells grown on MD and COL, and not in CT. This suggestion is consistent with previous studies demonstrating that, since YAP/TAZ serve as mechanotransducers and mechanosensors, their subcellular localization and activity are tightly regulated by cell substrate rigidity and tensile inputs from the ECM [53–55], and that cytoskeletal tension is required for YAP/TAZ nuclear localization [53].

5. Conclusions

Considered as a whole, these in vitro findings suggest that MD and COL trigger similar responses in tenocytes and that their effect on tenocytes behavior represents a mechanical input involving the mechanotransduction machinery. In particular, we showed that MD-Tissue influences some tenocytes activity involved in ECM homeostasis and improves focal adhesion formation and migration ability. Overall, we confirm that MD-Tissue, acting as a mechanical scaffold, could be an effective medical device used as a novel therapeutic, regenerative and rehabilitative approach to favor tendon healing in tendinopathies.

Author Contributions: Conceptualization, N.G.; methodology, N.G., P.S., C.C., E.V.; investigation, F.R., P.S., C.C., M.B., A.M., E.V., M.S., N.G.; data curation, N.G.; writing—original draft preparation, N.G..; writing—review and editing, F.R., P.S., C.C., M.B., A.M., E.V., M.S., N.G; funding acquisition, N.G. and F.R. All authors have read and agreed to the published version of the manuscript.

Funding: This study was partially supported by Guna S.p.a. The funder had no role in the design or conduct of the study, in analysis and interpretation of data or in the preparation of the manuscript.

Acknowledgments: We would like to thank Vincenzo Conte (Department of Biomedical Sciences for Health, Università degli Studi di Milano) for his help in electron microscopy analysis.

Conflicts of Interest: The authors declare that the manuscript is free of conflict of interest. This study was partially supported by Guna S.p.a. The sponsor had no role in the design or conduct of the study, in analysis and interpretation of data, in preparation of the manuscript or in the decision to publish the results of the study.

References

1. Via, A.G.; Papa, G.; Oliva, F.; Maffulli, N. Tendinopathy. *Curr. Phys. Med. Rehabil. Rep.* **2016**, *4*, 50–55. [CrossRef]
2. Steinmann, S.; Pfeifer, C.G.; Brochhausen, C.; Docheva, D. Spectrum of tendon pathologies: Triggers, trails and end-state. *Int. J. Mol. Sci.* **2020**, *21*, 844. [CrossRef] [PubMed]
3. Reid, D. The management of greater trochanteric pain syndrome: A systematic literature review. *J. Orthop.* **2016**, *13*, 15–28. [CrossRef] [PubMed]
4. Frizziero, A.; Vittadini, F.; Pignataro, A.; Gasparre, G.; Biz, C.; Ruggieri, P.; Masiero, S. Conservative management of tendinopathies around hip. *Muscles Ligaments Tendons J.* **2016**, *6*, 281–292. [CrossRef] [PubMed]
5. Seo, K.H.; Lee, J.Y.; Yoon, K.; Do, J.G.; Park, H.J.; Lee, S.Y.; Park, Y.S.; Lee, Y.T. Long-term outcome of low-energy extracorporeal shockwave therapy on gluteal tendinopathy documented by magnetic resonance imaging. *PLoS ONE* **2018**, *13*, e019746. [CrossRef] [PubMed]
6. Patruno, M.; Martinello, T. Treatments of the injured tendon in Veterinary Medicine: From scaffolds to adult stem cells. *Histol. Histopathol.* **2014**, *29*, 417–422. [CrossRef]
7. Haltmayer, E.; Ribitsch, I.; Gabner, S.; Rosser, J.; Gueltekin, S.; Peham, J.; Giese, U.; Dolezal, M.; Egerbacher, M.; Jenner, F. Co-culture of osteochondral explants and synovial membrane as in vitro model for osteoarthritis. *PLoS ONE* **2019**, *14*, e0214709. [CrossRef]
8. O'Brien, C.; Marr, N.; Thorpe, C. Microdamage in the equine superficial digital flexor tendon. *Equine Vet. J.* **2020**, 1–14. [CrossRef]
9. Ferrario, C.; Rusconi, F.; Pulaj, A.; Macchi, R.; Landini, P.; Paroni, M.; Colombo, G.; Martinello, T.; Melotti, L.; Gomiero, C.; et al. from food waste to innovative biomaterial: Sea urchin-derived collagen for applications in skin regenerative medicine. *Mar. Drugs* **2020**, *18*, 414. [CrossRef]
10. Martin, L.S.; Massafra, U.; Bizzi, E.; Migliore, A. A double blind randomized active-controlled clinical trial on the intra-articular use of Md-Knee versus sodium hyaluronate in patients with knee osteoarthritis ("Joint"). *BMC Musculoskelet. Disord.* **2016**, *17*, 94. [CrossRef]
11. Pavelka, K.; Jarosova, H.; Sleglova, O.; Svobodova, R.; Votavova, M.; Milani, L.; Prochazka, Z.; Kotlarova, L.; Kostiuk, P.; Sliva, J.; et al. Chronic low back pain: Current pharmacotherapeutic therapies and a new biological approach. *Curr. Med. Chem.* **2018**, *25*, 1–8. [CrossRef]
12. Kannus, P. Structure of the tendon connective tissue. *Scand. J. Med. Sci. Sports* **2000**, *10*, 312–320. [CrossRef]
13. Kjaer, M. Role of extracellular matrix in adaptation of tendon and skeletal muscle to mechanical loading. *Physiol. Rev.* **2004**, *84*, 649–698. [CrossRef]
14. Riley, G.P.; Harrall, R.L.; Constant, C.R.; Chard, M.D.; Cawston, T.E.; Hazleman, B.L. Glycosaminoglycans of human rotator cuff tendons: Changes with age and in chronic rotator cuff tendinitis. *Ann. Rheum. Dis.* **1994**, *53*, 367–376. [CrossRef] [PubMed]
15. Banes, A.J.; Horesovsky, G.; Larson, C.; Tsuzaki, M.; Judex, S.; Archambault, J.; Zernicke, R.; Herzog, W.; Kelley, S.; Miller, L. Mechanical load stimulates expression of novel genes in vivo and in vitro in avian flexor tendon cells. *Osteoarthr. Cartil.* **1999**, *7*, 141–153. [CrossRef] [PubMed]
16. Benjamin, M.; Ralphs, J.R. The cell and developmental biology of tendons and ligaments. *Int. Rev. Cytol.* **2000**, *196*, 85–130. [CrossRef]
17. Jansen, K.A.; Donato, D.M.; Balcioglu, H.E.; Schmidt, T.; Danen, E.H.; Koenderink, G.H. A guide to mechanobiology: Where biology and physics meet. *Biochim. Biophys. Acta* **2015**, *1853*, 3043–3052. [CrossRef] [PubMed]
18. Lavagnino, M.; Wall, M.E.; Little, D.; Banes, A.J.; Guilak, F.; Arnoczky, S.P. Tendon mechanobiology: Current knowledge and future research opportunities. *J. Orthop. Res.* **2015**, *33*, 813–822. [CrossRef]
19. Randelli, F.; Menon, A.; Via, A.G.; Mazzoleni, M.G.; Sciancalepore, F.; Brioschi, M.; Gagliano, N. Effect of a collagen-based compound on morpho-functional properties of cultured human tenocytes. *Cells* **2018**, *7*, 246. [CrossRef]
20. Canty, E.G.; Starborg, T.; Lu, Y.; Humphries, S.M.; Holmes, D.F.; Meadows, R.S.; Huffman, A.; O'Toole, E.T.; Kadler, K.E. Actin filaments are required for fibripositor-mediated collagen fibril alignment in tendon. *J. Biol. Chem.* **2006**, *281*, 38592–38598. [CrossRef]

21. Carlomagno, C.; Banfi, P.I.; Gualerzi, A.; Volpato, E.; Meloni, M.; Lax, A.; Colombo, E.; Ticozzi, N.; Verde, F.; Silani, V.; et al. Human salivary Raman fingerprint as biomarker for the diagnosis of Amyotrophic Lateral Sclerosis. *Sci. Rep.* **2020**, *10*, 10175. [CrossRef] [PubMed]
22. Menon, A.; Pettinari, L.; Martinelli, C.; Colombo, G.; Portinaro, N.; Dalle-Donne, I.; d'Agostino, M.C.; Gagliano, N. New insights in extracellular matrix remodeling and collagen turnover related pathways in cultured human tenocytes after ciprofloxacin administration. *Muscle Ligaments Tendons J.* **2013**, *113*, 122–131.
23. Liang, C.C.; Park, A.Y.; Guan, J.L. In vitro scratch assay: A convenient and inexpensive method for analysis of cell migration in vitro. *Nat. Protoc.* **2007**, *2*, 329–333. [CrossRef] [PubMed]
24. Gualerzi, A.; Niada, S.; Giannasi, C.; Picciolini, S.; Morasso, C.; Vanna, R.; Rossella, V.; Masserini, M.; Bedoni, M.; Ciceri, F.; et al. Raman spectroscopy uncovers biochemical tissue-related features of extracellular vesicles from mesenchymal stromal cells. *Sci. Rep.* **2017**, *7*, 9820. [CrossRef]
25. Cullum, B.M.; Boca, S.; Rugina, D.; Pintea, A.; Leopold, N.; Astilean, S. Designing gold nanoparticle-ensembles as surface enhanced raman scattering tags inside human retinal cells. *J. Nanotechnol.* **2012**, 961216. [CrossRef]
26. Bailey, M.R.; Schultz, Z.D. SERS speciation of the electrochemical oxidation–reduction of riboflavin. *Analyst* **2016**, *141*, 5078–5087. [CrossRef]
27. Cárcamo, J.J.; Aliaga, A.E.; Clavijo, R.E.; Brañes, M.R.; Campos-Vallette, M.M. Raman study of the shockwave effect on collagens. *Spectrochim. Acta Part A Mol. Biomol. Spectrosc.* **2012**, *86*, 360–365. [CrossRef]
28. Hannafin, J.A.; Arnoczky, S.P.; Hoonjan, A.; Torzilli, P.A. Effect of stress deprivation and cyclic tensile loading on the material and morphologic properties of canine flexor digitorum profundus tendon: An in vitro study. *J. Orthop. Res.* **1995**, *13*, 907–914. [CrossRef]
29. Galloway, M.T.; Lalley, A.L.; Shearn, J.T. The role of mechanical loading in tendon development, maintenance, injury, and repair. *J. Bone Jt. Surg. Am.* **2013**, *95*, 1620–1628. [CrossRef]
30. Magnusson, S.P.; Langberg, H.; Kjaer, M. The pathogenesis of tendinopathy: Balancing the response to loading. *Nat. Rev. Rheumatol.* **2010**, *6*, 262–268. [CrossRef]
31. Heinemeier, K.M.; Kjaer, M. In vivo investigation of tendon responses to mechanical loading. *J. Musculoskelet. Neuronal Interact.* **2011**, *11*, 115–123. [PubMed]
32. Banes, A.J.; Tsuzaki, M.; Yamamoto, J.; Brigman, B.; Fischer, T.; Brown, T.; Miller, L. Mechanoreception at the cellular level: The detection, interpretation and diversity of response to mechanical signals. *Biochem. Cell Biol.* **1995**, *73*, 349–365. [CrossRef] [PubMed]
33. Lavagnino, M.; Arnoczky, S.P.; Tian, T.; Vaupel, Z. Effect of amplitude and frequency of cyclic tensile strain on the inhibition of MMP-1 mRNA expression in tendon cells: An in vitro study. *Connect. Tissue Res.* **2003**, *44*, 181–187. [CrossRef] [PubMed]
34. Screen, H.R.; Shelton, J.C.; Bader, D.L.; Lee, D.A. Cyclic tensile strain upregulates collagen synthesis in isolated tendon fascicles. *Biochem. Biophys. Res. Commun.* **2005**, *336*, 424–429. [CrossRef]
35. Langberg, H.; Rosendal, L.; Kjaer, M. Training-induced changes in peritendinous type I collagen turnover determined by microdialysis in humans. *J. Physiol.* **2001**, *534*, 297–302. [CrossRef]
36. Arnoczky, S.P.; Tian, T.; Lavagnino, M.; Gardner, K. Ex vivo static tensile loading inhibits MMP-1 expression in rat tail tendon cells through a cytoskeletally based mechanotransduction mechanism. *J. Orthop. Res.* **2004**, *22*, 328–333. [CrossRef]
37. Discher, D.E. Tissue cells feel and respon to the stiffness of their substrate. *Science* **2005**, *310*, 1139–1143. [CrossRef]
38. Martino, F.; Perestrelo, A.R.; Vinarský, V.; Pagliari, S.; Forte, G. Cellular mechanotransduction: From tension to function. *Front. Physiol.* **2018**, *9*, 824. [CrossRef]
39. Silver, F.H.; Christiansen, D.; Snowhill, P.B.; Chen, Y.; Landis, W.J. The role of mineral in the storage of elastic energy in turkey tendons. *Biomacromolecules* **2000**, *1*, 180–185. [CrossRef]
40. Walker, L.C.; Overstreet, M.A.; Yeowell, H.N. Tissue-specific expression and regulation of the alternatively-spliced forms of lysyl hydroxylase 2 (LH2) in human kidney cells and skin fibroblasts. *Matrix. Biol.* **2005**, *23*, 515–523. [CrossRef]
41. Sakai, T.; Gross, J. Some properties of the products of reaction of tadpole collagenase with collagen. *Biochemistry* **1967**, *6*, 518–528. [CrossRef] [PubMed]
42. Woessner, F.J. Matrix metalloproteinases and their inhibitors in connective tissue remodelling. *FASEB J.* **1991**, *5*, 2145–2154. [CrossRef] [PubMed]

43. Brew, K.; Dinakarpandian, D.; Nagase, H. Tissue inhibitors of metalloproteinases: Evolution, structure and function. *Biochim. Biophys. Acta* **2001**, *1477*, 267–283. [CrossRef]
44. Murphy, G.; Willenbrock, F.; Crabbe, T.; O'Shea, M.; Ward, R.; Atkinson, S.; O'Connell, J.; Docherty, A. Regulation of matrix metalloproteinase activity. *Ann. N. Y. Acad. Sci.* **1994**, *732*, 31–41. [CrossRef] [PubMed]
45. Burridge, K.; Guilluy, C. Focal adhesions, stress fibers and mechanical tension. *Exp. Cell Res.* **2016**, *343*, 14–20. [CrossRef] [PubMed]
46. Wang, J.H.; Guo, Q.; Li, B. Tendon biomechanics and mechanobiology-a minireview of basic concepts and recent advancements. *J. Hand Ther.* **2012**, *25*, 133–140. [CrossRef]
47. Jones, M.E.; Mudera, V.; Brown, R.A.; Cambrey, A.D.; Grobbelaar, A.O.; McGrouther, D.A. The early surface cell response to flexor tendon injury. *J. Hand Surg. Am.* **2003**, *28*, 221–230. [CrossRef]
48. Reed, M.J.; Ferara, N.S.; Vernon, R.B. Impaired migration, integrin function, and actin cytoskeletal organization in dermal fibroblasts from a subset of aged human donors. *Mech. Ageing Dev.* **2001**, *122*, 1203–1220. [CrossRef]
49. Pesqueira, T.; Costa-Almeida, R.; Gomes, M.E. Uncovering the effect of low-frequency static magnetic field on tendon-derived cells: From mechanosensing to tenogenesis. *Sci. Rep.* **2017**, *7*, 10948. [CrossRef]
50. Spanjaard, E.; de Rooij, J. Mechanotransduction: Vinculin provides stability when tension rises. *Curr. Biol.* **2013**, *23*, R159–R161. [CrossRef] [PubMed]
51. Totaro, A.; Panciera, T.; Piccolo, S. YAP/TAZ upstream signals and downstream responses. *Nat. Cell Biol.* **2018**, *20*, 888–899. [CrossRef] [PubMed]
52. Low, B.C.; Qiurong Pan, C.; Shivashankar, G.V.; Bershadsky, A.; Sudol, M.; Sheetz, M. YAP/TAZ as mechanosensors and mechanotransducers in regulating organ size and tumor growth. *FEBS Lett.* **2014**, *588*, 2663–2670. [CrossRef] [PubMed]
53. Dupont, S.; Morsut, L.; Aragona, M.; Enzo, E.; Giulitti, S.; Cordenonsi, M.; Zanconato, F.; Le Digabel, J.; Forcato, M.; Bicciato, S.; et al. Role of YAP/TAZ in mechanotransduction. *Nature* **2011**, *474*, 179–183. [CrossRef] [PubMed]
54. Halder, G.; Dupont, S.; Piccolo, S. Transduction of mechanical and cytoskeletal cues by YAP and TAZ. *Nat. Rev. Mol. Cell Biol.* **2012**, *13*, 591–600. [CrossRef]
55. Schroeder, M.C.; Halder, G. Regulation of the Hippo pathway by cell architecture and mechanical signals. *Semin. Cell Dev. Biol.* **2012**, *23*, 803–811. [CrossRef]

Publisher's Note: MDPI stays neutral with regard to jurisdictional claims in published maps and institutional affiliations.

© 2020 by the authors. Licensee MDPI, Basel, Switzerland. This article is an open access article distributed under the terms and conditions of the Creative Commons Attribution (CC BY) license (http://creativecommons.org/licenses/by/4.0/).

diagnostics

MDPI

Article

Combined Oxygen–Ozone and Porcine Injectable Collagen Therapies Boosting Efficacy in Low Back Pain and Disability

Manuela De Pascalis, Susanna Mulas and Liliana Sgarbi *

Division of Rehabilitation, ASST Fatebenefratelli-Sacco Hospital, Fatebenefratelli Institution, 3, Piazza Principessa Clotilde, 20121 Milan, Italy; manuela.depascalis@asst-fbf-sacco.it (M.D.P.); susanna.mulas@asst-fbf-sacco.it (S.M.)

* Correspondence: liliana.sgarbi@asst-fbf-sacco.it; Tel.: +39-02-63632806

Abstract: Background/Objectives: Intervertebral disc degeneration is the most common cause of low back pain (LBP), and lumbosciatica is a major challenge to healthcare systems worldwide. For years, ozone therapy has been used with excellent results in intervertebral disc disease and in patients with LBP. In vitro studies have demonstrated the positive action of porcine collagen in extracellular matrix remodeling and homeostasis. These tissue changes, associated with LBP, may suggest an indication for combined ozone/collagen treatment in patients with LBP. However, no studies have been reported regarding this combination of treatments. **Methods:** The present work compared retrospective data of two treatment groups (each of 10 LBP patients): (A) oxygen–ozone therapy (OOT) vs. (B) OOT plus porcine collagen type 1 injections (COL I). Pain intensity and physiological function were assessed by the numerical rating scale (NSR) method. The Roland–Morris questionnaire was used to assess disability. Patient data were acquired before, during, and at the six-month follow-up. Significant differences were assessed by ANOVA and Student's t-test. **Results:** The analyses revealed significant statistical differences comparing the two arms, where the (OOT+COL I) treatment demonstrated a booster efficacy in pain (a reduction of 62% vs. 35%), while the questionnaire revealed a reduction in disability (70% vs. 31%). **Conclusions:** Therefore, this combination therapy (oxygen–ozone plus porcine injectable collagen) might be a promising approach for the management of patients with LBP.

Keywords: low back pain; oxygen–ozone therapy; porcine collagen type 1; porcine collagen injection; low back pain clinical management; combination therapy; numerical classification scale; Roland–Morris questionnaire

Citation: De Pascalis, M.; Mulas, S.; Sgarbi, L. Combined Oxygen–Ozone and Porcine Injectable Collagen Therapies Boosting Efficacy in Low Back Pain and Disability. *Diagnostics* **2024**, *14*, 2411. https://doi.org/10.3390/diagnostics14212411

Academic Editor: Edward Saulicz

Received: 19 September 2024
Revised: 17 October 2024
Accepted: 24 October 2024
Published: 29 October 2024

Copyright: © 2024 by the authors. Licensee MDPI, Basel, Switzerland. This article is an open access article distributed under the terms and conditions of the Creative Commons Attribution (CC BY) license (https://creativecommons.org/licenses/by/4.0/).

1. Introduction

Low back pain (LBP) is a common disorder with a significant impact on patients in real life and their clinical behaviors; however, it has a major impact within the socioeconomic community and healthcare facilities [1]. The prevalence of this disease is estimated to be between 22% and 65% per year and can reach up to 80% of the population, where LBP disease can have mild to severe manifestations [1]. In about 60–80% of cases, no specific cause is diagnosed and the perceived pain is attributed to muscle or ligament tensions and only in 5–15% of cases are the causes of pain associated with degenerative phenomena and disc injuries [1]. A herniated disc with symptoms is a degenerative disease of the intervertebral disc, which can present with low back pain, lumbosciatica, or lumbocruralgia due to root compression [2]. However, lumbar disc herniation (LDH) is also frequently detected in asymptomatic individuals who undergo further diagnostic tests for other medical disorders and its prevalence is estimated at 57% [3]. LDH is, therefore, a common condition that, when symptomatic, has a prognosis that is not always favorable with a tendency towards chronicity [4]. Therefore, considerable effort has been made to identify the most effective way to combat this condition in order to support

and improve patients' conditions [5,6]. Recent guidelines suggest a different technical approach in order to combat, treat, and cure LBP disease [7]. The American Society of Pain and Neuroscience (ASPN) [7] has indicated several procedures and/or treatments, including in the fight against LBP. The armamentarium of treatments includes anti-inflammatory therapy [8], ozone treatment [9–11], minimally invasive procedures [12,13], regenerative drugs [7,14,15], and surgery [16,17]. However, one treatment that has proven to be very effective in treating this condition has been ozone treatment [18,19]. The effectiveness of oxygen–ozone therapy in medicine is now well-defined and demonstrated in various fields, such as vascular diseases, orthopedics, and dentistry [10]. The rationale for the use of oxygen–ozone infiltrative therapy (OOT) in the treatment of low back pain due to disc disease is based on the combination of the anti-inflammatory action with the action of accelerating the process of the dehydration of the cartilage tissue of the disc. In particular, ozone oxidizes water-rich mucopolysaccharides, resulting in the dehydration of the protruding or herniated material [18]. The anti-inflammatory action is instead related to the oxidative capacity of the carbon–carbon double bond of arachidonic acid with a consequent reduction in the production of prostaglandins [19]. At the same time, the reactivation of the microcirculation facilitates the elimination of pro-inflammatory mediators [20].

In non-pathological discs, nerve afferents are limited to the outer third of the disc and are not found in the inner ring or the nucleus pulposus region [21,22]. In contrast, in pathological discs, nociceptive nerve fibers along with vascular segments may migrate into the central regions of the disc [23,24]. It is hypothesized that neurotransmitters along with changes within the extracellular matrix (ECM) itself and the presence of cytokines act on the nervous part of the disc. In addition, pain-related peptides and pro-inflammatory cytokines increase at this stage [21,23].

This explains the role of disc structures in low back pain and why, in patients suffering from chronic low back pain, the fibers of the connective tissue have a different orientation than in healthy subjects. This is evident in the study of Langevin et al. [25] (an ultrasound comparison between perimuscular connective tissue of the lumbar region in a group of subjects without low back pain and a group of subjects with chronic or recurrent low back pain for more than 12 months), demonstrating that the group with chronic low back pain had a perimuscular thickness 25% greater than normal subjects. The connective tissue of subjects with chronic low back pain appears disorganized, remodeled with infiltrations of adipose tissue and signs of fibrosis [26]. It is not yet possible to establish whether the observed tissue changes are the cause or consequence of chronic low back pain, but it is possible to provide the necessary substrate for favorable modernization. Tenocytes are specialized fibroblasts within the connective tissue, responsible for the remodeling of the extracellular matrix (ECM) influencing type I collagen turnover mechanisms (COL-I), the main component of the ECM [27,28]. The tendons are placed between the muscles and the bones and transfer the forces generated by muscle contraction to the skeleton [29]. In fact, porcine collagen type 1 is able to stimulate the contraction of fibroblasts that generate and exert forces on the ECM through the contraction itself. An optimal level of the contractile capacity of fibroblasts is necessary in order to increase the tensile strength and facilitate the repair phenomena. Tropocollagen (consisting of three alpha helices) is the basic functional unit of mature collagen and represents the substrate necessary for the regeneration of collagen fibers. In fact, two different recently published studies have demonstrated the effectiveness of porcine collagen type 1 (COL I) supplementation in both the synthesis and migration [30] and regeneration of the collagen structure in connective tissues [31]. Nonetheless, the efficacy and tolerability of porcine collagene type I was assessed previously [32,33]. To our knowledge, there are no studies on LBP patients treated simultaneously with OOT and COL I to date. Indeed, in this study, the OOT treatment was compared with the combined action of OOT+COL I in patients affected by LBP and lumbosciatica, evaluating the improvement of pain, the functional statement, and the level of disability.

2. Materials and Methods

2.1. Patients

The study was conducted from September 2022 to November 2023. Data collection was performed retrospectively, preserving the anonymity of patients' personal data. Fifty-seven consecutive patients affected by LBP and lumbosciatica were screened in our institution. Using the formula for sample size evaluation (power study: 85% and adverse event: 10%), we obtained the N value (number of subject) equal to 18. Indeed, a total 20 patients out of 57 (35.08%; 10 males and 10 females) were enrolled in order to receive treatments, (mean 58 years; CI 38:79). The remaining 37 patients had at least one of the exclusion criteria.

The exclusion criteria included the following: acute radicular signs in the lower extremities, oncological pathologies in the active phase and/or under investigation, cognitive impairment, and patients reluctant to give informed consent.

The inclusion criteria included the following: lumbosacral MRI with evidence of herniated disc or multiple disc protrusions, persistent low back pain for at least six months, NSAID and painkiller therapy discontinued for at least two weeks, and cortisone therapy discontinued for at least two months. Patients suffering from low back pain (value of numerical rating scale > 4.0) for more than six months who underwent MRI of the lumbosacral spine and evidence of disc disease were included in the study. Patients were divided into two equal groups: group A and group B. Each treatment arm (A and B) comprised 5 males and 5 females (Table 1). While, patients with LBP and lumbosciatica were 5 vs. 5 and 4 vs. 6 in the group A and B, respectively).

Table 1. Characteristics of treatments. Both treatments were administered over two months.

Group	Treatment	Volume	Number of Treatments
A (10; 5 M and 5 F)	O_2O_3	20 ml	8
B (10; 5 M and 5 F)	O_2O_3 + MD-LUMBAR	20 mL + 2 mL	8

Note: The number of patients enrolled for each arm is indicated in round brackets.

2.2. Treatments

All patients (A and B) had been treated with intramuscular paravertebral injections of O_2O_3 (concentration equal to 10 μg/mL; OOT treatment). The total volume administered corresponds to 20 mL divided into four injection sites (5 mL per injection site), through the 32 G needle (size: 0.7 mm × 32 mm). All patients underwent treatment twice a week for a total of 8 consecutive infiltrative treatments (one month). Patients included in group B additionally received intramuscular administration of a vial containing 2 mL of porcine collagen type 1 (MD-LUMBAR, Guna, Milan, Italy; COL I) divided into 4 injection sites (0.5 mL per injection site), through a 27 G needle (size: 0.4 × 19 mm).

Collagen injection was performed after 20 min of lumbar administration of O_2O_3 (Figure 1). In order to select the injection point, the physicians evaluated the interest point by MRI image evaluation. The injection point of patient was evaluated through palpation to locate the boundary space between two vertebrae (i.e., L5 and S1).

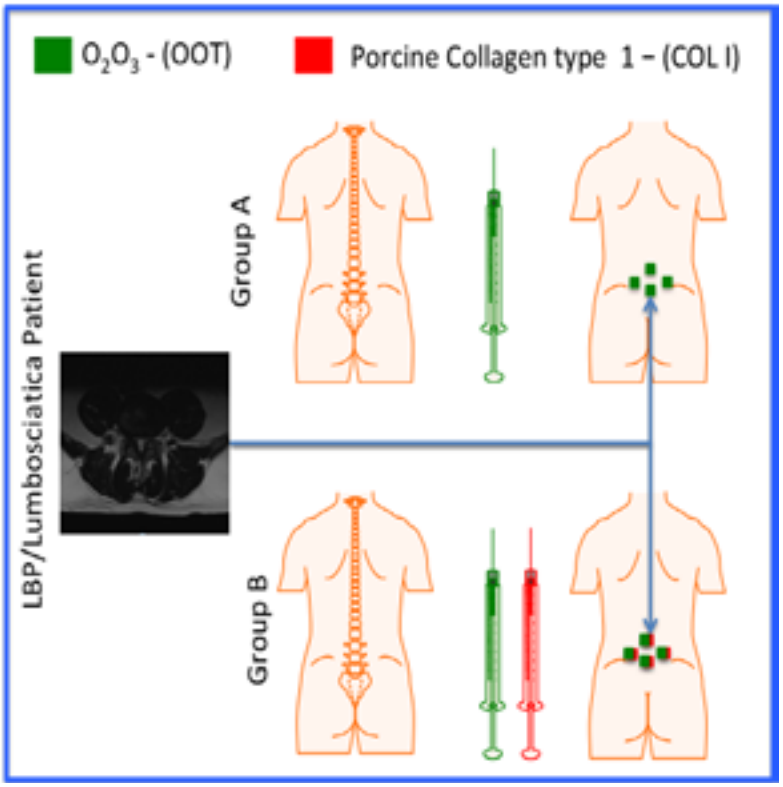

Figure 1. Schematic representation of the subdivision of the two groups (A and B) treated with oxygen–ozone treatment (OOT) and porcine collagen type 1 (COLI). To the left, MRI drives the physician to select the points of injections.

2.3. Data Collection

All data were acquired at the following time points: T0 (patient enrollment), T1 (after one month of treatment), T2 (end of treatment), and T3 (six months after treatment). The level of pain in LBP patients were obtained through a numerical rating scale (NRS; range of 0–10; 0 = no pain and 10 = full pain). In order to assess treatment-associated outcomes, the Roland-Morris Disability Questionnaire (RMD-Q) was used. The level of disability was established through the responses acquired by 24 different questions. A binomial evaluation (0/1; 0 = ability; 1 = inability) was possible for each. The total score of the questionnaire was obtained by summing the points attributed by the patients. The total result can range from 0 (equals no disability) to 24 (equals heavy inability). In fact, the reduction in the total score of RMD-Q means an improvement in physiological function. The reduction in NRS score was interpreted as a positive outcome after treatment. The delta variation of NRS were obtained by comparing the follow-up points (T1, T2, and T3) with respect to the T0 point (starting point).

Functional improvement was also assessed. Forward flexion and lateral flexion (right and left) were quantified in cm, measuring the distance from the fingertips to the ground, at the moment of maximum flexion uttered by the patient. The Shapiro–Wilk tests were performed in order to understand whether we have a normal distribution of data. Here, the result concerning both W and p values for the OOT group ($W = 0.9066$ and $p = 0.2646$) and OOT+COL I group ($W = 0.9175$ and $p = 0.3476$) are reported, respectively.

The analyses were performed via the GraphPAD software 8.0 (San Diego, CA, USA), using both ANOVA and Student's test. Statistically significant values were considered when p values were <0.05.

3. Results

3.1. NRS Analysis

All patients were assessed with the NRS scale at time T0 before starting treatment. The mean pre-treatment NRS score was 6.5 ± 1.95 and 6.8 ± 1.53 for group A and group B, respectively. No statistical differences were observed between the two groups at the beginning of the protocols (Figure 2A). Similarly, the positive reduction in NRS was observed in two groups (Figure 2B,C), where the mean values were 3.9 ± 2.55 and 3.8 ± 2.50 for group A and group B, respectively. At these two checkpoints, we can assume that there were no statistical differences by comparing the two treatments. However, comparing the follow-up breakpoint, we observed statistical differences in terms of the mean value of NRS (Figure 2B, $p < 0.001$) and their delta change of the cognate NRS over time (Figure 2D; $p < 0.001$). In particular, after the treatment, we obtained a reduction of 5.2 points in the NRS scale (average value) in the OOT+COL I treatment instead of 3.6 points (NRS scale) in the OOT treatment alone. However, the percentage difference in reduction was 55.385% and 76.471% in group A and B, respectively. A total of 21% was present between the two treatment arms (Figure 2D). As a final concept, we carefully observed the delta NRS difference between the two treatment groups at point T2, where the changes in the NRS value (expressed as the improvement of the delta point per month) are zero in OOT and 1.4 in OOT+COL I. In addition, at the six-month follow-up, the effect of the addition of COL I treatment seems to better preserve the results obtained with OOT alone (Figure 2B,D).

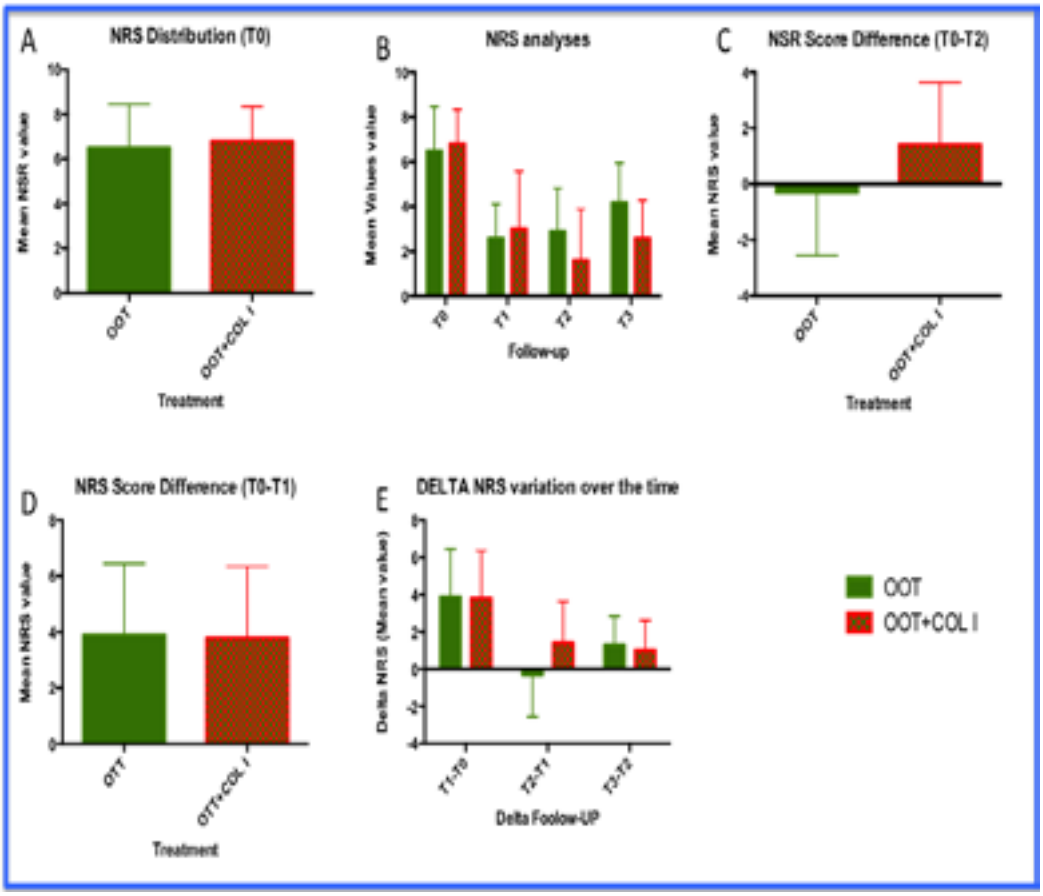

Figure 2. Results of NRS analyses: (**A**) distribution of NRS within the two cohorts of patients, prior to treatments; (**B**) analysis of the mean value of NRS in the follow-up period; (**C**) NSR delta at T1 in both groups; (**D**) change in NRS delta over time; and (**E**) NRS differences between T2 and T1. This graph extrapolation indicates the rate of improvement of the NRS in the two groups.

3.2. Functional Improvements: Forward Bending, Lateral Flexions (LF), and Level Disability (Roland and Morris Questionnaire)

Function improvement analyses show a positive trend in the OOT+COL I treatment compared to those observed in the OOT treatment alone (group B). The difference observed in the forward flexion analyses reveals that the OOT+COL I treatment (group B) had the mean distance values between all three visits. In particular, we observed an antiparallel trend by comparing the two groups. The OOT arm increased its main values during the visit, while the OOT+COL I treatments decreased them ($p < 0.0001$). The result could indicate that the OOT+COL I treatment seems to be more effective in the short term and in the long term. In fact, the distribution of data could indicate that the OOT+COL I treatment also maintained its effect as a booster and better maintenance, compared to the OOT treatment (Figure 3A). Similarly, the OOT+COL I treatment (group B) clarified a level of superiority over the OOT treatment (Figure 3C) with regard to the disability questionnaire. Thus far, we would like to mention that the decrease in RMD-Q represents a successful treatment. In the red columns, we can see that the level of disability decreases between visits, while the same parameter in the green columns (OOT treatment only) remains stable after the second visit ($p < 0.001$). In fact, comparing the average value per visit, we observed at least 5.0 points of difference between the average values (Figure 4C). Looking for the lateral, right (Figure 3B), and left (Figure 3D) flexion, no significant differences were obtained from the ANOVA analyses between the OOT and OOT+COL I treatments ($p > 0.05$). However, the results regarding patients included inside group B (Figure 3B,D) showed better results. Overall, we can assess that no inferiority level of the OOT+COL I treatment could be accepted. Movement analyses in the OOT+COL I groups revealed that the patients' body trunk appears to be more flexible, particularly when looking for the forward flexion parameter.

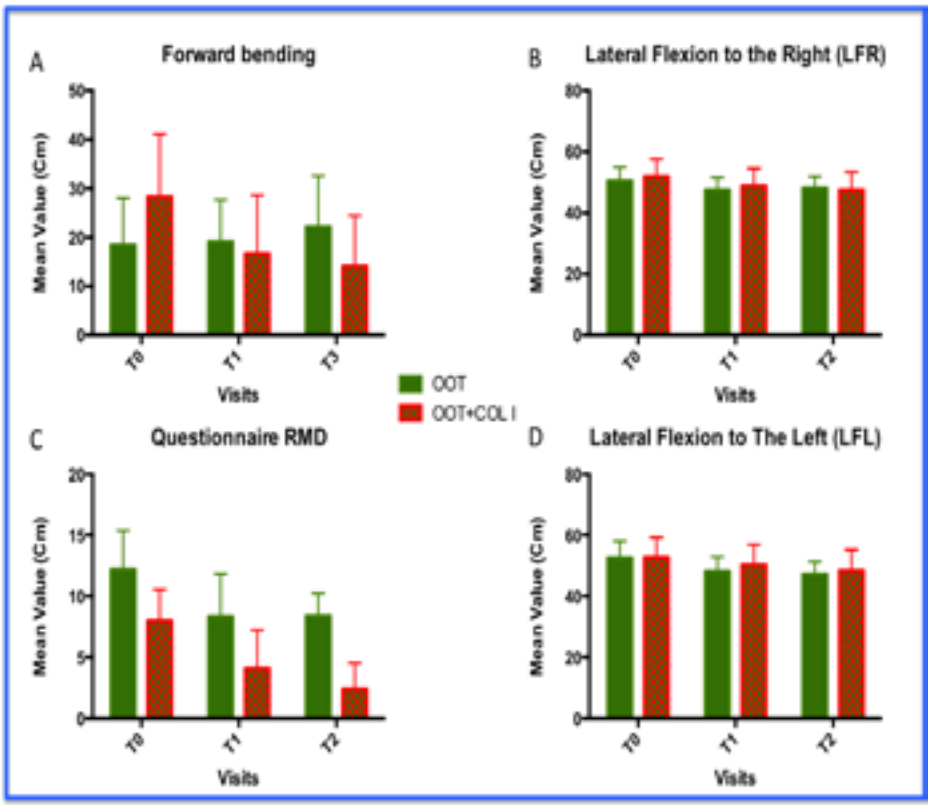

Figure 3. Functional improvement. Results of: (**A**) forward bending; (**B**) lateral flexion to the right (LFR); (**C**) disability questionnaire; and (**D**) lateral flexion to the left (LFR). In graphs (**A**,**C**), the decrease in their average value is statistically significant, where the differences between OOT vs. OOT+COL I are evident ($p < 0.001$). In addition, graph (**A**) shows an anti-parallel direction of the

forward bending parameter. Conversely, the values reported in the analysis of the questionnaire revealed the same trend for the treatment with OOT vs. OOT+COL I, but, in the second treatment, the decrease was constant over time compared to that observed in the OOT treatment alone, while, within graphs (**B**,**D**) (lateral motion), the LFR and LFL analyses did not reveal significant differences comparing OOT vs. OOT+COL I treatments. However, the positivity trend was observed in both motions and the result in LFR reached a very close significant value ($p = 0.0606$). In addition, no inferiority level was observed for OOT+COL I compared to OOT treatment alone.

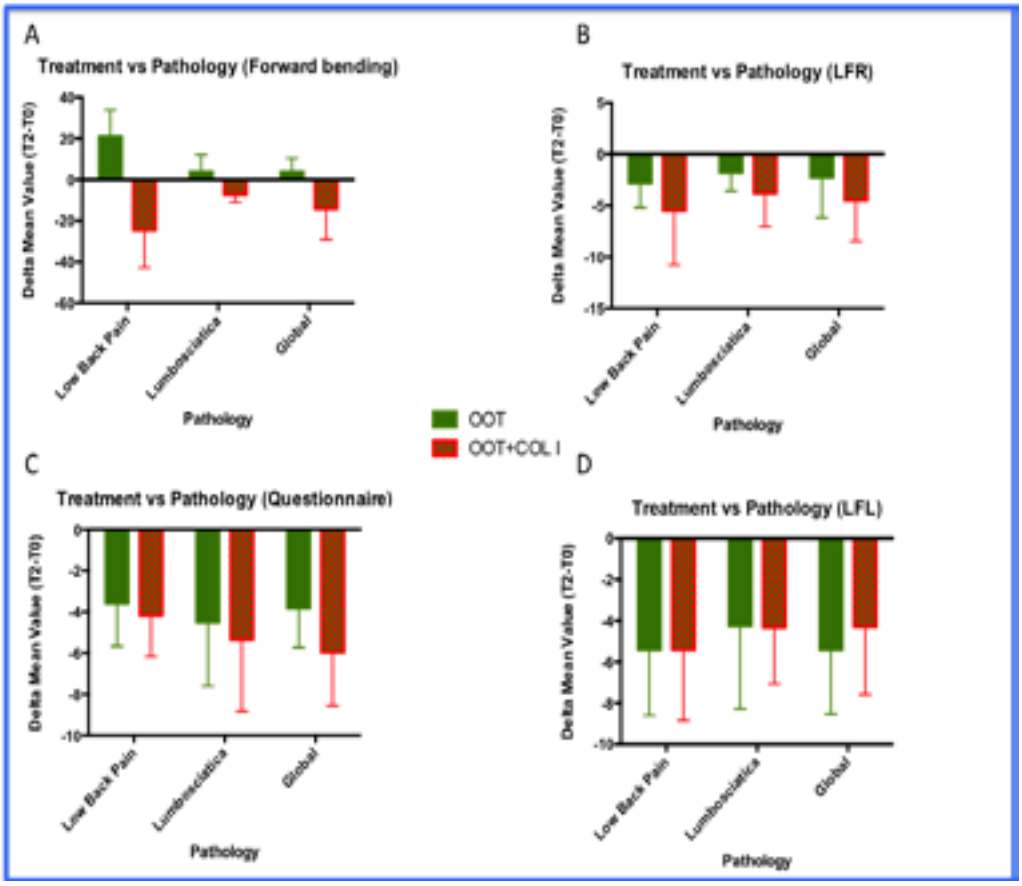

Figure 4. Treatment vs. analysis of pathologies. Results of: (**A**) forward bending; (**B**) lateral flexion to the right (LFR); (**C**) disability questionnaire; and (**D**) lateral flexion to the left (LFL). The results reported the differences between the mean value obtained at the T0 visit and the T2 visit (T2–T0). Negative values represent the positive effects of treatments. In graphs (**A**,**C**), the decrease in their average value is statistically significant ($p < 0.001$), where the differences between OOT vs. OOT+COL I are reversed as shown in Figure 4A. In addition, graph (**A**) shows an anti-parallel parameter of the direction of forward bends. Conversely, the values reported in the questionnaire analyses revealed a progressive positive trend for both treatments; however, in the OOT+COL I treatment, the decrease was significantly higher than that observed in the OOT treatment alone, while, within graphs (**B**,**D**) (lateral motion), the LFR and LFL analyses did not show significant differences comparing OOT vs. OOT+COL I. However, the positivity trend was observed in both movements, and the result in LFR reached a very close significant value ($p = 0.0606$). In addition, no inferiority level was observed for OOT+COL I compared to OOT treatments alone, considering all the parameters analyzed.

3.3. Functional Improvements: Analyses by Pathologies

The analyses of functional improvement were carried out by splitting the patients' treatments according the two pathologies investigated (LBP and lumbosciatica; Figure 4) and their associated treatments. The following parameters—forward bending (Figure 4A), lateral flexion to the right (LFR; Figure 4B), disability questionnaire (Figure 4C and Figure 4D), and lateral flexion to the left (LFL) were evaluated, reporting the delta differences between visit T2 and visit T0 (T2–T0). Negative values were considered a

positive factor for the effectiveness of the treatment. For each graph, the global analyses avoiding the type of pathology were reported. These analyses were performed following the same composition of Figure 4. In addition to Figure 4, significant statistical differences were observed in Plots A and B ($p < 0.001$), whereas no statistically significant difference was observed in both plots B and D (p = NS). However, all analyses revealed a higher positive trend (more negative values) of OOT+COL I treatment in all parameters analyzed (Figures 4A–D). Specifically, we observed the following:

- The OOT+COL I treatments increased forward flexion in patients with LBP compared to those with lumbosciatica. The negative values associated with the OOT COL I treatment were higher in patients with LBP (positive effects equal to 70.71%) than those observed in patients with lumbosciatica (positive effects equal to 30.04%; $p < 0.001$), while the OOT treatment alone did not statistically significantly modify forward flexion in either LBP or lumbosciatica patients.
- The OOT+COL I treatments better improved the disability condition level in patients with lumbosciatica compared to those with LBP. Here, the negative values associated with the OOT COL I treatment were higher in patients with lumbosciatica (positive effects equal to 68.93%) than those observed in patients with LBP (positive effects equal to 56.25%; $p < 0.001$). Notably, OOT treatment alone also affected positively the disability condition; however, the OOT+COL I treatment showed better results.
- However, the OOT treatment alone did not statistically significantly modify forward flexion in either LBP or lumbosciatica patients. OOT+COL I treatment improved disability in both pathologies ($p < 0.01$)
- No statistically significant differences were observed in the lateral flexion analyses. However, the LFR results analyzed returned a probability value very close to significance ($p = 0.0606$).
- Thus far, even in these analyses, non-inferiority levels have been achieved for both pathologies investigated. Indeed, in our personal impression, the combined approach (OOT+COL I) acts as a booster, improving the clinical condition of both LBP and lumbosciatica patients.

4. Discussion

This study analyzed 20 patients with LBP, comparing the effect of the OOT+COL I treatment to OOT alone. Usually, the physicians assessed the resolution of pain status, using (mostly) VAS ratings instead of the Likert algorithm Numeric Pain Rating Scale (NRS) [7]. In the present study, we evaluated pain as the first parameter according to the NRS scale. Our result showed much better results comparing OOT+COL I (group B) to OOT alone (group A), looking for pain resolution, improved movement, and reduced disability condition of patients. The arm containing patients treated with OOT+COL I revealed better results than those obtained in the OOT arm alone, within all the parameters investigated. In particular, significant statistical differences were found by analyzing the following: the evolution of pain ($p < 0.0001$), the forward flexion parameter ($p = 0.001$), Figures 2–4), and the reduction in disability (Figures 3C and 4C). In addition, the OOT+COL I treatment also positively influenced LPB patients and lumbosciatica patients.

The combination treatment (OOT+COL I) seems to play a fundamental role in improving pain and the physiological condition in the short and long term (six-month follow-up). In any case, the levels of the absence of inferiority were evaluated, taking into account all the parameters investigated. The combination of these treatment regimens (OOT+COL I) has not been evaluated previously in LBP patients and, therefore, we have no matching parameters. The combined action of the injective medical device (MD-LUMBAR) and intra-muscular injection therapy with O_2O_3 seems to confirm a booster effect in patients suffering from LBP and lumbosciatica. It is reasonably valid to

assume that the combined treatment can act as a booster by simultaneously promoting the anti-inflammatory effect of ozone treatment [34] and the regenerative effect of collagen [30]. This approach could also be called "regenerative medicine", according to the criteria of the American Society of Pain and Neuroscience (ASPN) guidelines [7]. It is important to understand that not all biologics used in regenerative medicine are equivalent. The patient's health status and comorbidities, the medications the patient takes, and the parameters and the protocol used for cell collection influence or may influence the final result of mesenchymal stem cell (MSC) collection. Because these variables could not be fully controlled, clinical trials evaluating regenerative medicine for LBP in discogenic disease, including prolotherapy, protein-rich plasma (PRP), cell therapy, and other intra-disc injections, were reviewed [7]. The ASPN guidelines do not mention the use of porcine collagenase in the regenerative medicine chapter; however, the action of porcine collagen type 1 affects collagen turnover [30,31], and its safety and efficacy [32,33] were reported in previous studies [32,33]. The efficacy of COL I medical device might probably be associated with the connective tissue structure, characterized by the presence of the extracellular matrix (ECM). [30] The ECM, present in all tissues, represents the substrate on which tissue cells can adhere, migrate, proliferate, and differentiate. It consists of macromolecules (proteoglycans and specialized proteins such as elastin and fibronectin) that influence tissue cell functions, indirectly controlling the physiological, pathophysiological, and pathological phenomena. The connective tissue is structurally characterized by the presence of the extracellular matrix (ECM) [31]. The ECM, present in all tissues, represents the substrate on which tissue cells can adhere, migrate, proliferate, and differentiate. It consists of macromolecules (proteoglycans and specialized proteins such as elastin and fibronectin) that influence tissue cell functions, indirectly controlling the physiological, pathophysiological and pathological phenomena [35]. Considering these reasons, the results of the present study confirm the positive effects of the OOT COLI treatment demonstrating the efficacy on both short-term and long-term painful symptoms. The COL I medical device strongly boosts the action of ozone, establishing a metabolic synergism against LBP and lumbosciatic diseases. In addition, COL I improves the motor function of the spine by demonstrating improved forward flexion and improves the overall disability condition of patients with both low back pain and lumbosciatica.

Although the treatments with added porcine collagen type 1 improve the lateral flexion of the spine (right and left) overall, the data do not indicate a significant difference compared to the treatments with OOT alone. The addition of porcine collagen type 1, by injection, can open three interesting points of reflection:

(1) The self-diffusion capacity of the medical device (MD-LUMBAR) highlights the ability of collagen molecules to enrich the site of interest, where the EUS-guided injection could be a non-mandatory approach but still remain recommended. In particular, some authors have demonstrated through their results, in the treatment of shoulder pathologies, that the non-use of the ultrasound-guided approach in order to perform an infiltrative treatment showed better results than the ultrasound-guided approach [36];
(2) The combined action of OOT+COL I increased the effect of the therapy, as a booster, in patients affected by LBP and lumbosciatica;
(3) At the same time, the regenerative properties of porcine collagen type 1 could lead to this treatment being included within the branch of regenerative medicine.

Although the results of the present study strongly suggest a benefit for patients with LBP and lumbosciatica as well, the results did not report any confirmation of the modification of the patient's morpho-physiological conditions. Furthermore, it is absolutely necessary to emphasize that the group of patients with lumbosciatica is only nine in total, and, although statistical tests revealed statistically significant differences, these results need to be confirmed in a larger cohort of LBP patients with lumbosciatica. However, the indications of the Italian health system avoid an MRI investigation, in the absence of

symptoms. Furthermore, this aspect is also underlined in the guidelines for non-surgical treatment, in which the authors confirmed the non-need for MRI imaging, if the symptoms are not present (PICO 4 point) [37]. Certainly, the total number of patients analyzed is not very large; however, the sample size analyzed was found to be sufficient. Further studies with higher sample sizes will be necessary for the possible confirmation of the results presented in this study.

5. Conclusions

Previously, no studies had been conducted regarding the combined use of OOT and porcine collagen type 1 injection. The combination of these two injective therapies has been shown to be safe, feasible, and effective. No adverse events were found in any patient. Therefore, the addition of porcine collagen I treatment to OOT has been shown to boost the results obtained with the ozone-based treatment alone in the short and long term. Further investigation including a large number of patients might be useful in order to confirm the results in this proof-of-concept study.

Author Contributions: Conceptualization, L.S.; methodology, L.S., M.D.P., and S.M.; software interpretation, L.S.; validation, L.S., M.D.P., and S.M.; formal analysis, M.D.P. and S.M.; investigation, L.S. and M.D.P., resources, L.S.; data care, S.M.; writing: preparation of the original project, L.S.; writing—revision and editing, M.D.P.; visualization, L.S., M.D.P., and S.M.; supervision, L.S.; project administration, L.S. All authors have read and agreed to the published version of the manuscript.

Funding: This research received no external founding and the APC was funded by Guna, Milan, Italy.

Institutional Review Board Statement: For this study, the approval of the ethics committee was not necessary since it is a retrospective analysis on anonymized data. The data in possession for the analyses can be considered anonymized, when it is not possible to trace the identity of the subjects even using subsequent operations at the informatic level. This aspect is regulated by law no. 675/1996 of the Guarantor of Privacy in Italy, in compliance with the use of personal data for scientific purposes.

Informed Consent Statement: Informed consent was obtained from all subjects enclosed in the analyses.

Data Availability Statement: All data obtained from this study are available for consultation. The data controller is Liliana Sgarbi.

Conflicts of Interest: The authors declare no conflicts of interest.

References

1. Costa, T.; Linhares, D.; Ribeiro da Silva, M.; Neves, N. Ozone Therapy for Low Back Pain. A Systematic Review. *Acta Reumatol. Port.* **2018**, *43*, 172–181.
2. Hashemi, M.; Poorfarokh, M.; Mohajerani, S.A.; Jalili, P.; Akhyani, V.; Barikani, A.; Farivar, F. Injection of Intradiscal O^2-O^3 to Reduce Pain and Disability of Patients With Low Back Pain Due to Prolapsed Lumbar Disk. *Anesthesiol. Pain Med.* **2014**, *4*, 19206. https://doi.org/10.5812/aapm.19206.
3. Paoloni, M.; Di Sante, L.; Cacchio, A.; Apuzzo, D.; Marotta, S.; Razzano, M.; Franzini, M.; Santilli, V. Intramuscular Oxygen-Ozone Therapy in the Treatment of Acute Back Pain With Lumbar Disc Herniation: A Multicenter, Randomized, Double-Blind, Clinical Trial of Active and Simulated Lumbar Paravertebral Injection. *Spine* **2009**, *34*, 1337–1344. https://doi.org/10.1097/BRS.0b013e3181a3c18d.
4. Bonetti, M.; Zambello, A.; Leonardi, M.; Princiotta, C. Herniated Disks Unchanged over Time: Size Reduced after Oxygen–Ozone Therapy. *Interv. Neuroradiol.* **2016**, *22*, 466–472. https://doi.org/10.1177/1591019916637356.
5. Wang, F.; Sun, R.; Zhang, S.-D.; Wu, X.-T. Comparison of Thoracolumbar versus Non-Thoracolumbar Osteoporotic Vertebral Compression Fractures in Risk Factors, Vertebral Compression Degree and Pre-Hospital Back Pain. *J. Orthop. Surg. Res.* **2023**, *18*, 643. https://doi.org/10.1186/s13018-023-04140-6.
6. Zhang, S.; Gu, M.; Zhang, T.; Xu, H.; Mao, S.; Zhou, W. Effects of Exercise Therapy on Disability, Mobility, and Quality of Life in the Elderly with Chronic Low Back Pain: A Systematic Review and Meta-Analysis of Randomized Controlled Trials. *J. Orthop. Surg. Res.* **2023**, *18*, 513. https://doi.org/10.1186/s13018-023-03988-y.

7. Sayed, D.; Grider, J.; Strand, N.; Hagedorn, J.M.; Falowski, S.; Lam, C.M.; Tieppo Francio, V.; Beall, D.P.; Tomycz, N.D.; Davanzo, J.R.; et al. The American Society of Pain and Neuroscience (ASPN) Evidence-Based Clinical Guideline of Interventional Treatments for Low Back Pain. *J. Pain Res.* **2022**, *15*, 3729–3832. https://doi.org/10.2147/JPR.S386879.
8. Derby, R.; Lee, S.-H.; Date, E.S.; Lee, J.-H.; Lee, C.-H. Size and Aggregation of Corticosteroids Used for Epidural Injections. *Pain Med.* **2008**, *9*, 227–234. https://doi.org/10.1111/j.1526-4637.2007.00341.x.
9. Cantele, F.; Tognolo, L.; Caneva, F.; Formaggio, E.; Copetti, V.; Venturin, A.; Caregnato, A.; Masiero, S. Influence of Pain-Related Psychological Factors on Therapeutic Outcomes in Patients with Chronic Low Back Pain after Oxygen-Ozone Treatment: A Case-Series. *Eur. J. Transl. Myol.* **2021**, *31*. https://doi.org/10.4081/ejtm.2021.9906.
10. Biazzo, A.; Corriero, A.S.; Confalonieri, N. Intramuscular Oxygen-Ozone Therapy in the Treatment of Low Back Pain. *Acta Biomed. Atenei Parm.* **2018**, *89*, 41–46. https://doi.org/10.23750/abm.v89i1.5315.
11. Sconza, C.; Leonardi, G.; Kon, E.; Respizzi, S.; Massazza, G.; Marcacci, M.; Di Matteo, B. Oxygen-Ozone Therapy for the Treatment of Low Back Pain: A Systematic Review of Randomized Controlled Trials. *Eur. Rev. Med. Pharmacol. Sci.* **2021**, *25*, 6034–6046. https://doi.org/10.26355/eurrev_202110_26881.
12. Franke, J.; Greiner-Perth, R.; Boehm, H.; Mahlfeld, K.; Grasshoff, H.; Allam, Y.; Awiszus, F. Comparison of a Minimally Invasive Procedure versus Standard Microscopic Discotomy: A Prospective Randomised Controlled Clinical Trial. *Eur. Spine J.* **2009**, *18*, 992–1000. https://doi.org/10.1007/s00586-009-0964-2.
13. Jain, S.; Deer, T.; Sayed, D.; Chopra, P.; Wahezi, S.; Jassal, N.; Weisbein, J.; Jameson, J.; Malinowski, M.; Golovac, S. Minimally Invasive Lumbar Decompression: A Review of Indications, Techniques, Efficacy and Safety. *Pain Manag.* **2020**, *10*, 331–348. https://doi.org/10.2217/pmt-2020-0037.
14. Akeda, K.; Ohishi, K.; Masuda, K.; Bae, W.C.; Takegami, N.; Yamada, J.; Nakamura, T.; Sakakibara, T.; Kasai, Y.; Sudo, A. Intradiscal Injection of Autologous Platelet-Rich Plasma Releasate to Treat Discogenic Low Back Pain: A Preliminary Clinical Trial. *Asian Spine J.* **2017**, *11*, 380–389. https://doi.org/10.4184/asj.2017.11.3.380.
15. Levi, D.; Horn, S.; Tyszko, S.; Levin, J.; Hecht-Leavitt, C.; Walko, E. Intradiscal Platelet-Rich Plasma Injection for Chronic Discogenic Low Back Pain: Preliminary Results from a Prospective Trial. *Pain Med.* **2015**, *17*, pnv053. https://doi.org/10.1093/pm/pnv053.
16. Galica, R.J.; Hayek, S.M.; Veizi, E.; McEwan, M.T.; Katta, S.; Ali, O.; Aziz, N.; Sondhi, N. Intrathecal Trialing of Continuous Infusion Combination Therapy With Hydromorphone and Bupivacaine in Failed Back Surgery Patients. *Neuromodulation Technol. Neural Interface* **2018**, *21*, 648–654. https://doi.org/10.1111/ner.12737.
17. Verrills, P.; Mitchell, B.; Vivian, D.; Sinclair, C. Peripheral Nerve Stimulation: A Treatment for Chronic Low Back Pain and Failed Back Surgery Syndrome? *Neuromodulation Technol. Neural Interface* **2009**, *12*, 68–75. https://doi.org/10.1111/j.1525-1403.2009.00191.x.
18. Atcı, I.B.; Turk, O.; Demirel, N.; Demir, H.; Gurcan Atci, A.; Karaoglu, A.C.; Abut, Y.; Yilmaz, H. Effects of Ozone Disc Nucleolysis in Management of Herniated Lumbar Intervertebral Disc: A Retrospective Single-Center Study of 149 Patients. *Med. Sci. Monit.* **2024**, *30*, e944645. https://doi.org/10.12659/MSM.944645.
19. Chang, M.C.; Choo, Y.J.; Denis, I.; Mares, C.; Majdalani, C.; Yang, S. Effectiveness of Intradiscal Ozone Injections for Treating Pain Following Herniated Lumbar Disc: A Systematic Review and Meta-Analysis. *J. Back Musculoskelet. Rehabil.* **2024**, *37*, 1131–1139. https://doi.org/10.3233/BMR-240024.
20. Consensus Conference Italian Guidelines and Good Practices in Oxygen-Ozone Therapy, Rome, Italy, 2024, https://www.lineeguidaozono.it (accessed on 5 May 2024).
21. Leo, B.M.; Walker, M.H.; Anderson, D.G. The Molecular Basis of Intervertebral Disc Degeneration. In *Progress in Neurological Surgery*; Freese, A., Simeone, F.A., Leone, P., Janson, C., Eds.; KARGER: Basel, Switzerland, 2005; pp. 5–29. ISBN 978-3-8055-7784-7.
22. Li, W.; Djuric, N.; Vleggeert-Lankamp, C.L.A. A Systematic Review Evaluating the Association of Atherosclerosis and Lumbar Degenerative Disc Disease. *Brain Spine* **2024**, *4*, 103901. https://doi.org/10.1016/j.bas.2024.103901.
23. García-Cosamalón, J.; Del Valle, M.E.; Calavia, M.G.; García-Suárez, O.; López-Muñiz, A.; Otero, J.; Vega, J.A. Intervertebral Disc, Sensory Nerves and Neurotrophins: Who Is Who in Discogenic Pain? *J. Anat.* **2010**, *217*, 1–15. https://doi.org/10.1111/j.1469-7580.2010.01227.x.
24. Tao, C.; Lin, S.; Shi, Y.; Gong, W.; Chen, M.; Li, J.; Zhang, P.; Yao, Q.; Qian, D.; Ling, Z.; et al. Inactivation of Tnf-α/Tnfr Signaling Attenuates Progression of Intervertebral Disc Degeneration in Mice. *JOR Spine* **2024**, *7*, e70006. https://doi.org/10.1002/jsp2.70006.
25. Langevin, H.M.; Fox, J.R.; Koptiuch, C.; Badger, G.J.; Greenan- Naumann, A.C.; Bouffard, N.A.; Konofagou, E.E.; Lee, W.-N.; Triano, J.J.; Henry, S.M. Reduced Thoracolumbar Fascia Shear Strain in Human Chronic Low Back Pain. *BMC Musculoskelet. Disord.* **2011**, *12*, 203. https://doi.org/10.1186/1471-2474-12-203.
26. Langevin, H.M.; Stevens-Tuttle, D.; Fox, J.R.; Badger, G.J.; Bouffard, N.A.; Krag, M.H.; Wu, J.; Henry, S.M. Ultrasound Evidence of Altered Lumbar Connective Tissue Structure in Human Subjects with Chronic Low Back Pain. *BMC Musculoskelet. Disord.* **2009**, *10*, 151. https://doi.org/10.1186/1471-2474-10-151.
27. Kannus, P. Structure of the Tendon Connective Tissue. *Scand. J. Med. Sci. Sports* **2000**, *10*, 312–320. https://doi.org/10.1034/j.1600-0838.2000.010006312.x.
28. Kjær, M. Role of Extracellular Matrix in Adaptation of Tendon and Skeletal Muscle to Mechanical Loading. *Physiol. Rev.* **2004**, *84*, 649–698. https://doi.org/10.1152/physrev.00031.2003.

29. Riley, G.P.; Harrall, R.L.; Constant, C.R.; Chard, M.D.; Cawston, T.E.; Hazleman, B.L. Glycosaminoglycans of Human Rotator Cuff Tendons: Changes with Age and in Chronic Rotator Cuff Tendinitis. *Ann. Rheum. Dis.* **1994**, *53*, 367–376. https://doi.org/10.1136/ard.53.6.367.
30. Randelli, F.; Menon, A.; Giai Via, A.; Mazzoleni, M.; Sciancalepore, F.; Brioschi, M.; Gagliano, N. Effect of a Collagen-Based Compound on Morpho-Functional Properties of Cultured Human Tenocytes. *Cells* **2018**, *7*, 246. https://doi.org/10.3390/cells7120246.
31. Randelli, F.; Sartori, P.; Carlomagno, C.; Bedoni, M.; Menon, A.; Vezzoli, E.; Sommariva, M.; Gagliano, N. The Collagen-Based Medical Device MD-Tissue Acts as a Mechanical Scaffold Influencing Morpho-Functional Properties of Cultured Human Tenocytes. *Cells* **2020**, *9*, 2641. https://doi.org/10.3390/cells9122641.
32. Godek, P. Collagen Therapy in Lumbar Spondylosis-a Pilot Study. Does the Route of Administration Matter? *Ortop. Traumatol. Rehabil.* **2019**, *21*, 427–436. https://doi.org/10.5604/01.3001.0013.7400.
33. Pavelka, K.; Jarosova, H.; Milani, L.; Prochazka, Z.; Kostiuk, P.; Kotlarova, L.; Meroni, A.M.; Sliva, J. Efficacy and Tolerability of Injectable Collagen-Containing Products in Comparison to Trimecaine in Patients With Acute Lumbar Spine Pain (Study FUTURE-MD-Back Pain). *Physiol. Res.* **2019**, *68*, S65–S74. https://doi.org/10.33549/physiolres.934326.
34. Clavo, B.; Martínez-Sánchez, G.; Rodríguez-Esparragón, F.; Rodríguez-Abreu, D.; Galván, S.; Aguiar-Bujanda, D.; Díaz-Garrido, J.A.; Cañas, S.; Torres-Mata, L.B.; Fabelo, H.; et al. Modulation by Ozone Therapy of Oxidative Stress in Chemotherapy-Induced Peripheral Neuropathy: The Background for a Randomized Clinical Trial. *Int. J. Mol. Sci.* **2021**, *22*, 2802. https://doi.org/10.3390/ijms22062802.
35. Li, P.-B.; Tang, W.-J.; Wang, K.; Zou, K.; Che, B. Expressions of IL-1α and MMP-9 in Degenerated Lumbar Disc Tissues and Their Clinical Significance. *Eur. Rev. Med. Pharmacol. Sci.* **2017**, *21*, 4007–4013.
36. Rijs, Z.; De Groot, P.C.J.; Zwitser, E.W.; Visser, C.P.J. Is the Anterior Injection Approach Without Ultrasound Guidance Superior to the Posterior Approach for Adhesive Capsulitis of the Shoulder? A Sequential, Prospective Trial. *Clin. Orthop.* **2021**, *479*, 2483–2489. https://doi.org/10.1097/CORR.0000000000001803.
37. Stochkendahl, M.J.; Kjaer, P.; Hartvigsen, J.; Kongsted, A.; Aaboe, J.; Andersen, M.; Andersen, M.Ø.; Fournier, G.; Højgaard, B.; Jensen, M.B.; et al. National Clinical Guidelines for Non-Surgical Treatment of Patients with Recent Onset Low Back Pain or Lumbar Radiculopathy. *Eur. Spine J.* **2018**, *27*, 60–75. https://doi.org/10.1007/s00586-017-5099-2.

Disclaimer/Publisher's Note: The statements, opinions and data contained in all publications are solely those of the individual author(s) and contributor(s) and not of MDPI and/or the editor(s). MDPI and/or the editor(s) disclaim responsibility for any injury to people or property resulting from any ideas, methods, instructions or products referred to in the content.

clinics and practice

MDPI

Review

Collagen Injections for Rotator Cuff Diseases: A Systematic Review

Rocco Aicale [1,*], Eugenio Savarese [1], Rosita Mottola [2], Bruno Corrado [2], Felice Sirico [2], Raffaello Pellegrino [3], Danilo Donati [4,5], Roberto Tedeschi [6], Luca Ruosi [7] and Domiziano Tarantino [8]

[1] Department of Orthopaedic and Trauma Surgery, Casa di Cura di Bernardini, 74121 Taranto, Italy; eugenio.savarese@gmail.com
[2] Public Health Department, University of Naples Federico II, 80131 Naples, Italy; rosi.mottola@studenti.unina.it (R.M.); bruno.corrado@unina.it (B.C.); felice.sirico2@unina.it (F.S.)
[3] Department of Medicine and Surgery, LUM University, 70010 Casamassima, Italy; r.pellegrino@lum.it
[4] Physical Therapy and Rehabilitation Unit, Policlinico di Modena, 41125 Modena, Italy; danilo.donati@unimore.it
[5] Clinical and Experimental Medicine PhD Program, University of Modena and Reggio Emilia, 41125 Modena, Italy
[6] Department of Biomedical and Neuromotor Sciences, Alma Mater Studiorum, University of Bologna, 40126 Bologna, Italy; roberto.tedeschi2@unibo.it
[7] Humanitas Research Hospital Department of Biomedical Sciences, 20090 Milan, Italy; luca.ruosi@humanitas.it
[8] Department of Orthopedic Rehabilitation, Campolongo Hospital, 84025 Marina di Eboli, Italy; drdomizianotarantino@gmail.com
* Correspondence: aicale17@gmail.com

Abstract: Background: Because of its anatomy and function, the rotator cuff (RC) is vulnerable to considerable morbidity. The prevalence of RC diseases (RCDs) among the general population is 5–39%, reaching over 30% in patients older than 60. The aim of the present systematic review is to investigate the effects of the use of collagen injections in the treatment of RCDs. Methods: A systematic search of scientific electronic databases (such as PubMed, Scopus and Web of Science) was performed up to November 2024, following the Preferred Reporting Items for Systematic Reviews and Meta-Analyses (PRISMA) guidelines. Two independent authors conducted the search and assessed the articles. The inter-rater reliability for the quality assessment was measured using Cohen's kappa coefficient, while the Modified Coleman Methodology Score (CMS) was applied to evaluate the methodological quality of the articles included in this systematic review. Results: A total of eight articles were included, with the overall quality of the included articles being evaluated as fair. Despite the use of different types of collagen and injection protocols, as well as the different scores applied, each included study showed clinically relevant improvements. However, given the high degree of heterogeneity of the included studies, we cannot draw conclusions regarding which type of collagen and injection protocol are best for RCD treatment. Discussion: Collagen administration for RCDs seems to be effective at reducing pain and improving function, as well as the tendon structure, especially in partial tears and RC tendinopathy. High-quality, prospective studies with long-term follow-up are necessary to validate the findings of the articles included in this systematic review.

Keywords: rotator cuff; rotator cuff tendinopathy; supraspinatus tendinopathy; rotator cuff partial-thickness tear; collagen; collagen injections

Academic Editor: Francesco Massoni

Received: 2 December 2024
Revised: 17 January 2025
Accepted: 26 January 2025
Published: 28 January 2025

Citation: Aicale, R.; Savarese, E.; Mottola, R.; Corrado, B.; Sirico, F.; Pellegrino, R.; Donati, D.; Tedeschi, R.; Ruosi, L.; Tarantino, D. Collagen Injections for Rotator Cuff Diseases: A Systematic Review. *Clin. Pract.* **2025**, *15*, 28. https://doi.org/10.3390/clinpract15020028

Copyright: © 2025 by the authors. Licensee MDPI, Basel, Switzerland. This article is an open access article distributed under the terms and conditions of the Creative Commons Attribution (CC BY) license (https://creativecommons.org/licenses/by/4.0/).

1. Introduction

The rotator cuff (RC) consists of the subscapularis, supraspinatus, and infraspinatus tendons and teres minor muscle, and its function is to dynamically stabilize the glenohumeral joint while avoiding humeral head migration and contributing to shoulder abduction and internal and external rotations [1]. The RC is particularly susceptible to significant morbidity because of its anatomy and function, often resulting from a combination of extrinsic (e.g., anatomical variations, such as acromial morphology, os acromiale, and acromial spurs, which contribute to bony impingement or direct pressure on the surrounding soft tissue) and intrinsic factors (originating within the tendon itself, such as tensile overload, aging, compromised microvascular supply, trauma, or degenerative changes) [2,3].

Rotator cuff diseases (RCDs) are the third most prevalent musculoskeletal pathologies, following lower back pain and knee pain. Their prevalence among the general population ranges from 5% to 39% and increases with age, exceeding 30% among individuals over 60 years old. The majority of cases involve RC tendinopathy (RCTP) or partial- and full-thickness rotator cuff tears (PTRCTs or FTRCTs) [4–7].

PTRCTs can be divided into bursal, intra-tendinous, and articular tears. They are more common and painful compared to FTRCTs, with a prevalence of 13% to 32% among the adult population [8–10]. Several studies have demonstrated that the 80% of PTRCTs progress into FTRCTs despite conservative treatment [11].

The treatment of choice for RCDs is still debated and relies on several factors, including tear degree and size, patient symptoms and needs, and functional loss [12,13].

Arthroscopic cuff repair is the most common and accepted surgical treatment, with proven satisfactory results [14,15], but post-operative re-tears represent an important complication, with an incidence between 34.2% and 40% [16], seriously impacting the rehabilitation process and patients' quality of life [17,18]. Given the risks related to surgery (such as reduced strength of RC tendons) and the significant risk of recurrence, conservative treatment is usually the first choice, especially for older adults [19,20]. Various studies report good results for the management of both PTRCTs and FTRCTs [4,21], with a surgical option usually being considered when the conservative treatment has not exhibited an effect within the first 5–12 weeks [22–24].

Conservative options include pharmacotherapy (such as non-steroidal anti-inflammatory drugs and analgesics), physiotherapy [25–27], therapeutic exercise [28–30], and injections of various drugs, such as corticosteroids (CS), platelet-rich plasma (PRP), hyaluronic acid (HA), and collagen [31–35].

CS injections provide transient pain relief; however, their use does not modify the natural history of the disease, with recent evidence suggesting a potential role in accelerating the degenerative process in the tendon [36].

PRP alleviates symptoms and slows the degeneration of the tendon better than CS administration and prolotherapy [37–40]. HA exhibits anti-inflammatory and adhesion-prevention properties [41], and it plays a crucial role in promoting cell differentiation and growth, enhancing type I collagen expression in tendon-derived cells, and supporting tendon and bone healing [42–46]. The use of injectable collagen in the tendon itself or in the subacromial bursa exhibits a positive effect that reduces collagen's degenerative process [47–49].

Several types of collagens (types I, II, III, and V) can be found in fibrous tissues such as tendons, ligaments, and skin. Type I collagen, a major component of the extracellular matrix (ECM) of tendons, directly influences the structural and mechanical properties of tendons [21]. In the RC's ECM, type I collagen represents more than 95% of the total amount of collagen, whereas the remaining 5% consists of collagen types III and V [50,51].

Atelocollagen, a soluble type I collagen, is the most commonly used injectable collagen because of its excellent biocompatibility, low immunogenicity, prolonged half-life, and high resistance to enzymatic degradation [52–54]. Several advantages have been reported with the use of highly purified atelocollagen in terms of collagen–cell interactions and its few adverse effects, such as bruising, redness, swelling, tenderness, or itching, which are, however, very unlikely to occur in patients affected by musculoskeletal disorders, especially RCDs [47,55]. Collagen injections induce regenerative pathways by stimulating tenocyte proliferation and migration, via the synthesis of endogenous collagen, and by the restoration of collagen fibers in damaged tendons [23,36,56,57]. Collagen administration at the target site activates integrin receptors on fibroblast cell membranes [58], triggering a cascade of growth factors that stimulate the synthesis of endogenous collagen [59]. This process ultimately repairs damaged collagen fibers and promotes their proper alignment [60–62].

In animal models, the direct administration of atelocollagen at the site of an RC tear improved tendon healing and remodeling, as demonstrated by immunohistochemistry and histopathological analyses [47,63]; a possible explanation of this effect may be a facilitation to re-create tendon continuity at the injured site, decreasing peritendinous adhesions and improving muscle activity.

Collagen injections were also used, with good reported outcomes, for the treatment of large and massive RC tears, with the collagen patches implanted arthroscopically [47,64], as well as for the treatment of tennis elbow [65,66] and plantar fasciitis [59,67].

Evidence of synergic effects between collagen and PRP has been reported, suggesting that PRP can positively influence cellular mitogenic activity, enhance collagen production, and improve the ratio of collagens I/III [68]. Furthermore, injections of combined drugs, such as collagen and PRP or collagen and HA, may promote regeneration of the native insertion site, prevent scar tissue formation, and increase the biomechanical strength [9,69–71]. The aim of the present study is to systematically review the use of collagen injections for the treatment of RCDs in humans, given the growing interest and use of infiltrative collagen for treating musculoskeletal disorders in recent years, as well as the need to find a valid, safe, and cost-effective alternative to the currently proposed conservative treatments. We hypothesized that the use of collagen injections allows for the achievement of better clinical and functional outcomes in patients with RCTP, PTRCTs and FTRCTs. To date, this is the first systematic review conducted using PRISMA guidelines regarding the use of collagen injections for RCDs.

2. Materials and Methods

Study design

This systematic review and its procedures were designed and conducted in accordance with the Preferred Reporting Items for Systematic Reviews and Meta-Analyses (PRISMA) guidelines [72–74]. The PRISMA flow diagram is provided in Figure 1, while the PRISMA checklist can be found in the Supplementary Materials [75]. The research protocol has been registered with the International Prospective Register of Systematic Reviews (PROSPERO), under registration number: CRD42023470461.

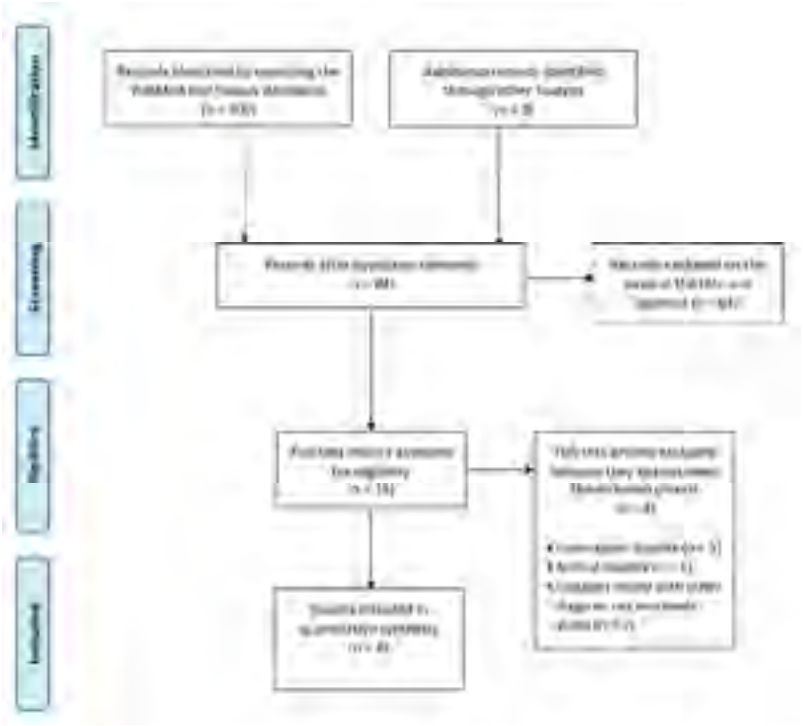

Figure 1. Flowchart of the process for the inclusion of the studies.

Eligibility criteria

This review includes randomized clinical trials (RCTs), prospective and case-series studies, with a minimum follow-up of one month. Comparative studies with other injections therapies such as PRP were also included.

Articles such as editorials, technical notes, letters to authors, narrative reviews, systematic reviews, case reports, and animal or cadaveric studies that did not report clinical outcomes of the use of collagen for RCDs were excluded.

Information sources

Potential studies were identified through a search of electronic databases, including the Cochrane Central Register of Controlled Trials (CENTRAL), EMBASE, MEDLINE, PEDro, Web of Science, Scopus, PubMed, and CINAHL. A comprehensive search of all databases was conducted from their inception through to November 2024, with no language restrictions. Additionally, the reference lists of the relevant studies were reviewed for other potential studies, but none were identified.

Search strategy

The strategy had two components including terms for collagen and RCDs. Keywords for population were "Rotator cuff" [MeSH] OR rotator cuff disease*[all fields] OR rotator cuff tendinopathy*[all fields] OR rotator cuff tear*[all fields]. The keywords for the intervention were "collagen" [MeSH] OR "atelocollagen" [MeSH].

Types of participants

This study included patients with a diagnosis of an RCD, defined as RCTP, PTRCTs, or FTRCTs.

Types of interventions

For inclusion, collagen had to be administered to at least one group in the RCTs. Studies in which the effects of collagen alone could not be evaluated (such as a mixture of collagen and another drug compared with collagen alone or another drug) would not be included.

Types of comparison controls

Comparison groups were classified into active and inactive controls according to the "Cochrane Handbook for Systematic Reviews of Interventions" [76]. An inactive control was defined as either no injection or arthroscopic repair without collagen injection. Active control was defined as the use of alternative injection solutions, such as PRP [71] or an acellular dermal matrix allograft [77].

Outcomes measures

The primary outcome was a reduction in pain, measured by the numeric analogue scale (NAS, 0-10) or visual analogue scale (VAS, 0-10). Secondary outcomes included the constant score (CoS) and the American shoulder and elbow surgeons score (ASES), when available. Other scores were evaluated on a case-by-case basis depending on the ones used in the included studies. The outcomes were evaluated at baseline and at final follow-up for each of the included studies.

Study selection and data extraction

Two independent authors (R.A. and D.T.) performed the search and evaluated the articles. Researchers experienced in conducting systematic reviews (E.S., B.C., F.S., and R.P.) resolved any cases of uncertainty. Initially, the investigators reviewed the abstracts of the articles, selecting relevant studies based on the inclusion and exclusion criteria, and then compared their selections with those of other investigators. Two weeks later, the same studies were re-evaluated to confirm agreement. No disagreements were observed among the investigators.

One investigator (R.A.) input data extracted from the full-text articles into structured tables in an Excel spreadsheet for descriptive analysis of each study. The sample sizes, types of management and collagen used, time of follow-up, clinical and functional outcomes before and after treatment, adverse events and complications extracted from the retrieved articles are presented in Table 1. A second investigator (E.S.) independently double-checked the extraction of primary data from all the articles. Doubts and inconsistencies were grouped and solved via another round of revision performed together by the two investigators. All authors participated in drafting the text. All results that were compatible with each outcome domain in each study were sought. A p-value <0.05 was considered statistically significant. The results are presented in Table 1 for a comparison of the progression from baseline to last follow-up. All results are reported for the baseline and last follow-up, highlighting significant differences. The analysis of the level of evidence was conducted according to the Oxford Centre for Evidence-Based Medicine Levels of Evidence [78].

Table 1. Main results and outcomes of each study.

Study Name	Patient No.	Follow-Up	Groups	Collagen Used	Intervention	Scores at Baseline	Scores at Last Follow-Up	Adverse Events
Kim et al., (2019) [12]	121	VAS: 3 days, 1 and 2 weeks KSS: 3, 12, 24 months FTRCT	• Arthroscopic repair plus collagen injection (Group I, n = 61) • Arthroscopic repair alone (Group II, n = 60)	3 mL of 3% porcine type-I atelocollagen	Single injection at baseline (after arthroscopy)	Group I VAS: 5.3 ± 2.1 KSS: 63.0 ± 15.1 Group II VAS: 6.3 ± 1.7 KSS: 61.5 ± 15.2	Group I VAS: 1.2 ± 1.0 KSS: 80.1 ± 9.4 Group II VAS: 3.2 ± 1.7 KSS:82.3 ± 11.2	• Group I: 7 re-tears (11.5%) • Group II: 4 re-tears (6.7%)
Kim et al., (2020) [79]	94	3, 12, and 24 months	• 0.5 mL collagen injection (Group I, n = 32) • 1 mL collagen injection (Group II, n = 30)	0.5 or 1 mL of 3%, porcine type-I atelocollagen	Single injection at baseline	Group I VAS: 4.1 ASES: 61.9 CoS: 68.1 Group II VAS: 3.6	Group I VAS: 2.1 ± 1.2 ASES: 82.5 ± 12.3 CoS: 89.0 ± 6.9 Group II	not reported

			• No injection (Group III, *n* = 32) PTRCT			ASES: 63.5 CoS: 65.8 Group III VAS: 3.4 ASES: 62.9 CoS: 68.4	VAS: 1.4 ± 1.1 ASES: 79.3 ± 8.3 CoS: 82.0 ± 10.1 Group III VAS: 3.3 ± 2.5 ASES: 65.5 ± 8.5 CoS: 62.5 ± 11.5	
Chae et al., (2020) [48]	15	2 months	Collagen injections PTRCT	1 mL atelocollagen + 1 mL of lidocaine	Single injection at baseline	ASES: 57.0 KSS: 64.6 CoS: 56.4 VAS: 4.2 SST: 6.6 FVAS: 6.3	ASES: 60.4 KSS: 68.5 CoS: 58.9 VAS: 3.7 SST: 6.9 FVAS: 7.1	Post-injection pain (57%, 8/15)
Corrado et al., (2020) [36]	18	2 weeks, 1 and 3 months	Collagen injections RCTP	2 mL, porcine type-I atelocollagen	4 injections (one a week for 4 weeks in a row)	CoS: 53.11 ± 12.7 DASH: 37.72 ± 19	CoS: 75 ± 12.9 DASH: 18.67 ± 13	Not reported
Godek et al., (2022) [71]	82	6 weeks, 3 and 6 months	• Collagen plus PRP injections (Group I, *n* = 28) • Collagen injections (Group II, *n* = 27) • PRP injections (Group III, *n* = 27) PTRCT	2 mL, porcine type-I atelocollagen	3 injections (one a week for 3 weeks in a row)	Group I VAS: 74% QuickDASH: 37 NRS: 5 Group II VAS: 68% QuickDASH: 42 NRS: 5.5 Group III VAS: 71% QuickDASH: 41 NRS: 6	Group I VAS: 82% QuickDASH: 15 NRS: 1.5 Group II VAS: 80% QuickDASH: 20 NRS: 2 Group III VAS. 86% QuickDASH: 20 NRS: 1.8	No complications
Aldhafian et al., (2023) [77]	129	3, 6, and 12 months for all groups Last follow-up (months): • Group I: 21.6 ± 5.1 • Group II: 20 ± 6.3 • Group III: 18.3 ± 3.2	• Arthroscopic repair only (Group I, *n* = 36) • Arthroscopic repair plus collagen injection (Group II, *n* = 44) • Arthroscopic repair with acellular dermal matrix allograft injection (Group III, *n* = 49) FTRCT	1 mL atelocollagen	Single injection at baseline (after arthroscopy)	Group I VAS: 4 ASES: 58 CoS: 62 KSS: 61 Group II VAS: 4 ASES: 61 CoS: 68 KSS: 68 Group III VAS: 4 ASES: 62 CoS: 68 KSS: 68	Group I VAS: 2 ASES: 80 CoS: 76 KSS: 75 Group II VAS: 3 ASES: 74 CoS: 79 KSS: 81 Group III VAS: 3 ASES: 76 CoS: 73 KSS: 73	Re-tear rates after 12 months: • Group I: 19.4% (7 of 36) • Group II: 13.6% (6 of 44) • Group III: 20.4% (10 of 49) Adverse events were not detected in any groups.
Buda et al., (2023) [49]	71	1 and 6 months	Collagen injections ➢ Group I (SST < 42, *n* = 23) ➢ Group II (43 < SST < 74, *n* = 28) ➢ Group III (SST > 75, *n* = 20) RCTP	4 mg/2 mL, bovine collagen, low molecular weight (<3 kDa)	2 injections (one at baseline and one between 9 and 17 days after the first one)	Overall population VAS at rest: 4.25 ± 3.10 VAS during movement: 6.56 ± 1.47 VAS at night: 5.33 ± 2.98 CoS: 63.76 ± 12.50 SST: 54.14 ± 20.16 Group I VAS at rest: 6.35 ± 2.29 VAS during movement: 7.26 ± 4.09 VAS at night: 6.56 ± 4.48	Overall population VAS at rest: 0.39 ± 0.77 VAS during movement: 1.87 ± 1.85 VAS at night: 0.7 ± 1.32 CoS: 84.07 ± 11.47 SST: 87.15 ± 14.99 Group I VAS at rest: 0.86 ± 0.99 VAS during movement: 1.77 ± 1.87 VAS at night: 0.91 ± 1.27	No complications

						CoS: 51.52 ± 59.17 SST: 30.43 ± 40.58 Group II VAS at rest: 4.28 ± 2.07 VAS during movement: 6.57 ± 3.96 VAS at night: 5.03 ± 3.04 CoS: 65.32 ± 74.10 SST: 56.79 ± 72.58 Group III VAS at rest: 1.90 ± 0.95 VAS during movement: 5.85 ± 4.30 VAS at night: 4.55 ± 2.75 CoS: 75.1 ± 81.85 SST: 77.49 ± 81.24	CoS: 75.10 ± 10.06 SST: 77.27 ± 16.7 Group II VAS at rest: 0.18 ± 0.56 VAS during movement: 1.89 ± 1.82 VAS at night: 0.59 ± 1.15 CoS: 85.37 ± 10.24 SST: 90.74 ± 13.34 Group III VAS at rest: 0.15 ± 0.49 VAS during movement: 1.9 ± 1.97 VAS at night: 0.65 ± 1.63 CoS: 92.45 ± 7.19 SST: 94.18 ± 7.69	
Latini et al., (2024) [80]	21	2 and 12 weeks	Collagen injections	5 mg/1 mL of hydrolyzed bovine collagen	2 injections, at baseline and at 2 weeks	VAS: 63 ± 20.5 SPADI: 80.6 ± 21.5	VAS: 37 ± 23.3 SPADI: 50.3 ± 23.5	1 progression to FTRCT

RCTP = rotator cuff tendinopathy; PTRCT = partial-thickness rotator cuff tear; FTRCT = full-thickness rotator cuff tear; CoS = constant score; ASES = American shoulder and elbow surgeons score; VAS = visual analogue score; KSS = Korean shoulder scoring system; SST = simple *Shoulder* test; FVAS = function—VAS; PVAS = Pain—VAS; NRS = numerical rating scale; DASH = disability of the arm, shoulder, and hand; SPADI= shoulder pain and disability index.

Quality assessment

The Modified Coleman Methodology Score (MCMS) was used to evaluate the quality of the articles included in this PRISMA-based systematic review [81]. The MCMS was used to assess the quality of the articles found in the present study. The assesment of the methodologies used 10 criteria, with a total score between 0 and 100 (which indicates that the study largely avoids chance, various biases, and confounding factors). The final scores were categorized as excellent (85–100 points), good (70–84 points), fair (55–69 points), or poor (<55 points).

The MCMS' criteria were modified to make them reproducible and relevant for the present systematic review. We changed, for example, the "description of surgical technique" criterion to "description of injection technique". More details about the MCMS (such as the definitions for each criterion, along with the scoring system) are reported in the Supplementary Materials [82]. Two authors (D.T. and R.A.) independently applied the MCMS, and a final score was reached by consensus. The MCMS is calculated using ten different criteria (study size, follow-up, number of procedures, type of study, diagnostic certainty, description of the injection technique, rehabilitation and compliance, outcome criteria, outcome assessment, and selection process), with a maximum total possible score of 100 [81]. Then, the agreement on the quality assessment between the two reviewers was evaluated using Cohen's kappa coefficient.

3. Results

Eligible studies

After the initial literature search, a total of 300 potentially relevant citations were identified. After removal of duplicate records, 84 articles were identified. Then, following a preliminary check of the titles and abstracts, 68 articles were excluded, since they did not investigate outcomes related to the use of collagen injections for RCDs. Finally, after further screening, another eight articles were excluded because they did not meet the inclusion criteria, with a total of eight articles being included in the present systematic review (Figure 1).

Among the eight excluded studies, five were case-report studies, so their outcomes could not be considered reliable. One article was excluded because it was conducted on animals. Finally, two studies were excluded because they combined collagen with other drugs (such as HA); therefore, the effects of only collagen could not be evaluated.

Quality of the included studies

The inter-rater (R.A. and D.T.) reliability for the quality assessment, evaluated using Cohen's K coefficient, was optimal (0.9). The raters were blinded to the other reviewer's ratings.

The results of the MCSMS are reported in Table 2.

Table 2. The results of the Modified Coleman Methodology Score (MCMS) used to assess the quality of the included articles.

Reference	Study Size	Follow-Up	N Procedures	Type of Study	Diagnostic Certainty	Description of Injection Technique	Rehabilitation and Compliance	Outcome Criteria	Outcome Assessment	Selection Process	Total
Kim et al., 2019 [12]	10	4	7	0	5	10	5	10	12	5	68
Kim et al., 2020 [79]	7	4	7	10	5	10	5	10	12	5	75
Chae et al., 2020 [48]	0	0	10	0	5	10	5	10	12	5	57
Corrado et al., 2020 [36]	0	0	10	0	5	5	5	10	12	5	52
Godek et al., 2022 [71]	7	0	7	15	5	5	5	10	12	5	71
Aldhafian et al., 2023 [77]	10	4	10	0	5	5	5	10	12	5	54
Buda et al., 2023 [49]	7	0	10	10	5	5	0	10	12	5	76
Latini et al., 2024 [80]	0	0	10	*10*	5	5	5	10	8	5	58
Maximum Score Possible	10	10	10	15	5	10	10	10	15	10	100
Mean ± Standard Deviation	5.1 ± 4.4	1.5 ± 2	8.8 ± 1.5	5.6 ± 6.2	5 ± 0	6.8 ± 2.6	4.3 ± 1.7	10 ± 0	11.5 ± 1.4	5 ± 0	63.8 ± 9.7

There was a large range in the MCMS values, from 52 to 76, with a mean of 63.3 ± 8.9, which is regarded as fair (55–69 points). Some of the selected studies involved relatively small patient cohorts, unclear outcome criteria and assessments, suboptimal patient selection processes, and low-quality evidence. Consequently, a meta-analysis was not conducted.

Characteristics of the included studies

Detailed descriptions of the characteristics of the included studies are provided in Table 1. Of the eight articles retrieved, four studies were retrospective [12,36,48,77], three were prospective studies [49,79,80] reporting the results after a different number of collagen injections (from one to four), while a single study was an RCT [71]. The countries in which the included studies were conducted were South Korea [48,77,79], Italy [36,49,80], and Poland [71].

Four studies evaluated the effects of collagen injections for PTRCTs [48,71,79,80], with one of these being an RCT in which patients were treated using collagen injections alone or combined with PRP or PRP alone [71]. One prospective study [79] evaluated the use of collagen for PTRCTs at different concentrations or without injection therapy, while one retrospective [48] study evaluated collagen injections alone.

Two retrospective studies reported the outcomes of patients treated via arthroscopic rotator cuff repair for FTRCTs and who received either a single collagen injection [12], or a single acellular dermal matrix injection [77], or no injection after surgery.

The effects of the collagen injections on RCTP were investigated in one case-series and one prospective study [36,49]. Buda et al. [49] divided patients on the basis of the simple *shoulder* test (SST), reporting better outcomes in patients treated using two single injections, in approximately two weeks, with the worst SST recorded at baseline.

The follow-ups ranged from a minimum of two months [48] to a maximum of 24 months [79]. The total number of patients enrolled in the included studies was 551, with a minimum of 15 patients [48] and a maximum of 129 patients [77]. The mean age of the patients recruited in the included studies was 57.77 ± 3.93.

Clinical Assessment

The initial assessments of the patients were performed in all of included studies via US or magnetic resonance imaging (MRI) assessments that confirmed the presence of PTRCTs, FTRCTs, or RCTP, and four studies also considered clinical signs and symptoms of RC pathology [36,71,79,80]. Only one study reported the use of specific tests for the clinical assessment of RCDs, such as Neer's and Jobe's tests [36].

Injection technique

Six studies used an in-plane, ultrasound (US)-guided injection technique [36,48,49,71,79,80], while in the studies in which collagen injection followed the arthroscopic repair, it was delivered through an arthroscopic visualization [12,77].

In four studies, collagen was injected directly at the tear site [36,48,79,80], in two studies into the subacromial bursa [49,71], and in another two studies at the bone–tendon interface (Figure 2) [12,77].

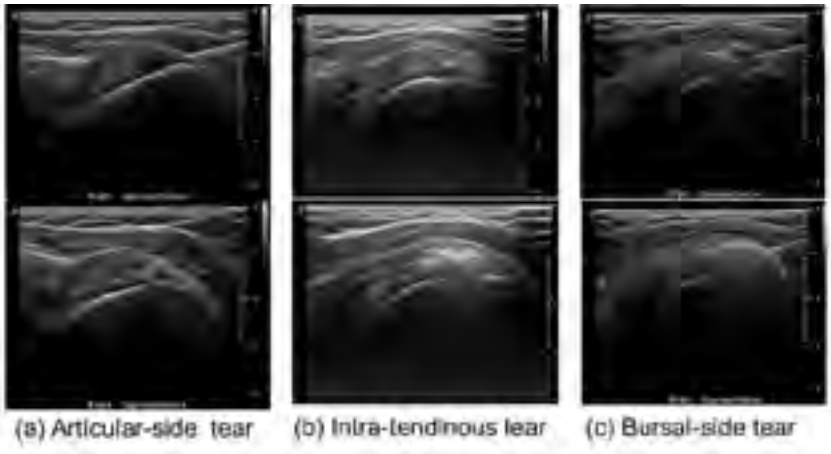

Figure 2. Examples of US-guided collagen injection techniques. Picture retrieved from Chae et al. [48].

Comparing the injection techniques, collagen administered into the subacromial bursa for treating PTRCTs [71] and RCTP [49] showed significant improvements in pain and function for both conditions despite the use of various injections protocols and types of collagen administered. Furthermore, no adverse effects related to the injections were observed.

When collagen was injected intra-tendinous for treating PTRCTs [48,79,80] and RCTP [36], improvements in pain and function for both conditions were seen despite different injections protocols and type of collagen administered. However, a higher grade of complications (post-injection pain and progression of the tear size in one patient) compared to subacromial injections was noticed.

In two studies, a single injection was performed at baseline [48,79], in another two, a single injection at baseline was administered after arthroscopic repair [12,77], and in three studies either two [49,80], three [71], or four injections [36] were administered.

Adverse events

A 57% post-injection pain (8/15) score was reported for only a single study [48], while a range from 11.5% [12] to 13.6% [77] for RC re-tears after arthroscopic repair followed by collagen injection was found. Finally, one study [80] reported a progression of the supraspinatus tendon tear with a maximum diameter of >1 cm in a single patient.

Rehabilitation

In one study, the rehabilitation protocol after injection consisted of progressive stretching exercises and posterior capsular stretching, comfortable passive ROM, and strengthening exercises with resistance bands [79], while in another study, pain-free ROM, postural exercises, and scapular stabilization exercise were allowed [71]. In the study in which collagen was injected after the arthroscopic repair [12], the shoulder was immobilized for six weeks using an abduction brace, with early passive ROM permitted within a tolerable range, and active-assisted ROM exercises started after six weeks, while strengthening exercises began after three months.

Primary and secondary outcomes' evaluation

Various outcomes were assessed, such as range of motion (ROM) [48,79]; VAS; NAS; numeric rating scale (NRS) [12,48,71,79,80]; ASES [48,79]; Korean shoulder score (KSS) [12,48]; CoS and Constant–Murley (CM) scores [36,48]; disabilities of the arm, shoulder, and hand (DASH) and quick-disabilities of the arm, shoulder, and hand (Q-DASH) scores [36,71]; simple shoulder test (SST) [48,49]; shoulder pain and disability index (SPADI) [80]; and the EQ-5D-5L (descriptive part—Utility Index and EQ-VAS 0–100) questionnaire [71].

In five out of the seven studies in which the VAS or NRS were evaluated, the scores decreased at final follow-up compared to the baseline, surpassing the threshold for a minimal clinically important difference (MCID) [83], especially in the short-term [12,36,49,71,80]. Regarding other scores evaluated for shoulder function, such as the DASH, Q-DASH, ASES, CoS, SST, or SPADI, the scores in some studies [36,49,71,79,80] increased significantly from baseline to final follow-up, surpassing the respective MCID [84–88].

In three studies [36,71,79], significant changes in the tendon size and structure were found at the last follow-up using an US or MRI assessment. However, these radiological changes were not observed in the other two studies at the final follow-ups [12,48].

Collagen versus active controls

In the study by Godek et al. [71], collagen injections for PTRCTs were compared to collagen plus PRP and PRP alone. Analysis of the evolution of the NRS among the groups

showed a significant reduction in pain intensity, primarily during the first six weeks of follow-up ($p < 0.001$), but no statistically significant differences were observed among the groups ($p = 0.870$). Similarly, the Q-DASH results demonstrated a consistent reduction in the mean values at each measurement point ($p < 0.001$), with no significant differences among the groups ($p = 0.997$). For the EQ-5D-5L VAS subscore, no statistically significant differences were found among the groups at any measurement point. The most notable changes occurred within the six weeks after the last injection ($p < 0.001$).

Although no significant differences were detected in the primary outcomes, there was a trend toward greater improvement in the collagen plus PRP and PRP alone groups between 12 and 24 weeks. Additional outcomes included RC discontinuity (n = 3, one case in each group) and rotator cuff regeneration (n = 22 in the collagen plus PRP group, n = 20 in the collagen group, and n = 23 in the PRP group). The authors conclude that combined therapy with collagen and PRP for PTRCTs is no more effective than monotherapy at reducing pain or improving mobility, self-care, and usual activities.

In the study by Aldhafian et al. [77], patients with FTRCTs were treated by arthroscopic repair only or arthroscopic repair together with collagen or acellular dermal matrix allograft injection. Functional outcomes, including the VAS for pain, ASES score, KSS, and CS score, improved for all three groups compared to preoperative assessments at the final follow-up, with the most consistent improvements observed at the 12-month follow-up. However, no significant differences were found among the groups.

4. Discussion

The aim of the present study was to systematically review the use of collagen injections for RCDs, reporting their functional outcomes, alone or in combination with other management modalities. The outcomes of the included studies highlight the paucity of evidence on the effectiveness and safety of collagen injections for RCDs.

Despite variations in collagen types, injection protocols, and assessment scores, all studies included in this systematic review demonstrated that collagen administration effectively reduces pain and improves function in the short to medium term for treating RCDs.

RCDs are among the most prevalent and disabling musculoskeletal disorders, yet their optimal treatment remains a topic of ongoing debate [89,90]. Among conservative treatments, different injection therapies have been proposed over the past few years for the treatment of RCDs, but they have achieved a controversial level of effectiveness according to the scientific literature [91]. Since very few injection therapies have proven effective for RCDs [32,92], collagen injections may represent an effective therapeutic option.

All of the evaluation tools scored differently across the included studies, with statistically significant improvements found for all of scores [36,71,77,79,80] or only for some [12,48].

The US [36,48,71] and MRI [12,79] evaluations were also performed during the follow-up to assess the RC repair's integrity, with a significant decrease in the tear size reported in three studies [36,71,79].

Five studies [36,49,71,79,80] showed both clinical and radiological improvements for PTRCTs and RCTP with the use of collagen, while non-significant changes were found for only a single article [48] on PTRCTs. When patients treated with collagen injections were compared to non-treated patients, the outcomes were significantly better [77,79]. These outcomes were also observed in two case-reports on the use of injectable collagen for PTRCTs [23,58] in which a complete healing of the tendon tear at the last follow-up, along with improvements in shoulder pain and function, were reported. Therefore, the use of

collagen injections for PTRCTs and RCTP appears to be reasonable, especially for patients with worse baselines [49], even if the quality of the studies was relatively low, so several questions still need to be addressed.

Kim et al. [12] compared patients treated with a single collagen injection after RC arthroscopic repair for FTRCTs with patients who underwent arthroscopic repair only, and although patients treated with collagen reported reduced pain at two weeks after surgery, no significant difference in the healing rate of the RC tear at six months post-operatively was found. Surprisingly, a 11.5% re-tear rate was found in the group treated with collagen versus 6.7% in the non-collagen group, even if the difference was not statistically significant.

These outcomes contradict those found by Jeong al. [9], who compared patients treated for FTRCTs with combined collagen and HA after RC arthroscopic repair to patients treated with HA alone or with no injections, reporting no difference in terms of the clinical outcomes at 1-year follow-up. However there was a higher rate of RC tears in the groups treated with HA alone and with no injections, while no re-tears were found in the group treated with combined collagen and HA. Therefore, the authors stated that the co-administration of collagen and HA effectively improved healing of the RC and increased the integrity of the RC repair site. In the same study, at the 3-month follow-up, the authors performed intra-articular CS injection in patients with shoulder pain and ROM limitation; notably, they administered a significantly lower number of CS injections in the group treated with combined collagen and HA. This finding is noteworthy, as emerging evidence suggests that corticosteroids may have tenotoxic effects, including an increased risk of tendon rupture, enhanced tenocyte necrosis, and reduced cell viability [93–95].

Despite the good outcomes reported in the included studies in this review, the use of collagen for RCDs remains questionable, since some studies reported conflicting results. For this reason, other types of injections, such as PRP, may be preferable according to two recent systematic review on the efficacy of injections for RC tears [32,92]; however, in one of the included studies [71], patients with a PTRCT were treated with either a combination of collagen and PRP, collagen alone, or PRP alone. No statistically significant differences were observed among the groups for the primary outcomes, with the combined collagen and PRP therapy demonstrating a similar level of effectiveness as monotherapy with either collagen or PRP.

Strengths and limitations

The primary strength of this article is that it is the first systematic review to highlight the potential benefits of collagen injections for RCDs. As no previous reviews on this topic have been published, this work serves as a foundational piece for future research. Furthermore, the extensive scope of this review, encompassing RCTP, as well as PTRCTs and FTRCTs, offers a thorough framework for understanding the clinical and functional improvements following collagen administration for various RCDs. Finally, the comprehensive details on the type of collagen used and the injection protocols adopted in each study included in this review, as reported in Table 1, can help clinicians select the most appropriate treatment option in their clinical practice.

The present review is not without its limitations. First, the quality of the included studies was relatively low, with only one level-I study [71], one level-III [79] study, and six level-IV studies [12,36,48,49,77,80], preventing definitive recommendations regarding the use of collagen injections for RCDs. Furthermore, there was a great heterogeneity in terms of the type of collagen used and the number of injections administered, and even when the same type of collagen was administered, the injection protocol was different [36,49,71]. Even in studies in which the same specific RC issue was addressed [48,71,79],

the type of collagen used was different. For this reason, we cannot draw conclusions regarding which collagen and injection protocol is the best choose for the conservative treatment of RCDs.

Finally, the heterogeneity of the studied populations, as well as the absence of a control group, in many of the included studies represent an important limitation.

5. Conclusions

Despite a relatively low number of studies and the low quality of the evidence, collagen administration for the conservative treatment of RCDs exhibited positive trends related to reducing pain and improving function during follow-ups, as well as improving tendon structure, with the most satisfactory results seen for PTRCTs and RCTP when patients experienced worse shoulder symptomatology at baseline.

In each study, all of the evaluated scores, or at least some of them, improved significantly with good, reported outcomes, but given the low level of evidence, recommendations regarding the correct indication for the use of collagen for RCDs cannot be defined.

High-quality studies that include long-term follow-ups, such as RCTs, are needed to confirm the outcomes of the included articles. However, since the best conservative treatment for RCD, especially involving injections, remains debated, collagen injections may represent a viable and safe therapeutic option.

Supplementary Materials: The following supporting information can be downloaded at: www.mdpi.com/10.3390/clinpract15020028/s1, Table S1: PRISMA checklist; Table S2: The Modified Coleman Methodology Score.

Author Contributions: Conceptualization, D.T. and R.A.; writing—original draft preparation, D.T., R.A., R.M., D.D., R.T., and L.R.; writing—review and editing, D.T., R.A., E.S., R.M., B.C., F.S., D.D., R.T., R.P., and L.R.; supervision, D.T., R.A., E.S., B.C., F.S., and R.P. All authors have read and agreed to the published version of the manuscript.

Funding: This research received no external funding.

Data Availability Statement: The dataset is available upon request from the authors.

Conflicts of Interest: The authors declare no conflict of interest.

References

1. Dugas, J.R.; Campbell, D.A.; Warren, R.F.; Robie, B.H.; Millett, P.J. Anatomy and dimensions of rotator cuff insertions. *J. Shoulder Elb. Surg.* **2002**, *11*, 498–503. https://doi.org/10.1067/mse.2002.126208.
2. Nho, S.J.; Yadav, H.; Shindle, M.K.; Macgillivray, J.D. Rotator cuff degeneration: Etiology and pathogenesis. *Am. J. Sports Med.* **2008**, *36*, 987–993. https://doi.org/10.1177/0363546508317344.
3. Maffulli, N.; Longo, U.G.; Berton, A.; Loppini, M.; Denaro, V. Biological factors in the pathogenesis of rotator cuff tears. *Sports Med. Arthrosc. Rev.* **2011**, *19*, 194–201. https://doi.org/10.1097/JSA.0b013e3182250cad.
4. Longo, U.G.; Berton, A.; Papapietro, N.; Maffulli, N.; Denaro, V. Epidemiology, genetics and biological factors of rotator cuff tears. *Med. Sport. Sci.* **2012**, *57*, 1–9. https://doi.org/10.1159/000328868.
5. Pellegrino, R.; Di Iorio, A.; Del Prete, C.M.; Barassi, G.; Paolucci, T.; Tognolo, L.; Fiore, P.; Santamato, A. Efficacy of Ultrasound-Guided Percutaneous Lavage and Biocompatible Electrical Neurostimulation, in Calcific Rotator Cuff Tendinopathy and Shoulder Pain, A Prospective Pilot Study. *Int. J. Environ. Res. Public. Health* **2022**, *19*, 5837. https://doi.org/10.3390/ijerph19105837.

6. Tuè, G.; Masuzzo, O.; Tucci, F.; Cavallo, M.; Parmeggiani, A.; Vita, F.; Patti, A.; Donati, D.; Marinelli, A.; Miceli, M.; et al. Can Secondary Adhesive Capsulitis Complicate Calcific Tendinitis of the Rotator Cuff? An Ultrasound Imaging Analysis. *Clin. Pract.* **2024**, *14*, 579–589. https://doi.org/10.3390/clinpract14020045.
7. Farì, G.; Megna, M.; Ranieri, M.; Agostini, F.; Ricci, V.; Bianchi, F.P.; Rizzo, L.; Farì, E.; Tognolo, L.; Bonavolontà, V.; et al. Could the Improvement of Supraspinatus Muscle Activity Speed up Shoulder Pain Rehabilitation Outcomes in Wheelchair Basketball Players? *Int. J. Environ. Res. Public. Health* **2022**, *20*, 255. https://doi.org/10.3390/ijerph20010255.
8. Fukuda, H. Partial-thickness rotator cuff tears: A modern view on Codman's classic. *J. Shoulder Elb. Surg.* **2000**, *9*, 163–168.
9. Jeong, J.Y.; Khil, E.K.; Kim, T.S.; Kim, Y.W. Effect of co-administration of atelocollagen and hyaluronic acid on rotator cuff healing. *Clin. Shoulder Elb.* **2021**, *24*, 147–155. https://doi.org/10.5397/cise.2021.00234.
10. Ricci, V.; Özçakar, L. The Dodo Bird Is Not Extinct: Ultrasound Imaging for Supraspinatus Tendinosis. *Am. J. Phys. Med. Rehabil.* **2019**, *98*, e8–e9. https://doi.org/10.1097/PHM.0000000000000992.
11. Yamanaka, K.; Matsumoto, T. The joint side tear of the rotator cuff. A followup study by arthrography. *Clin. Orthop. Relat. Res.* **1994**, *304*, 68–73.
12. Kim, I.B.; Kim, E.Y.; Lim, K.P.; Heo, K.S. Does the Use of Injectable Atelocollagen during Arthroscopic Rotator Cuff Repair Improve Clinical and Structural Outcomes? *Clin. Shoulder Elb.* **2019**, *22*, 183–189. https://doi.org/10.5397/cise.2019.22.4.183.
13. Ricci, V.; Özçakar, L. Looking into the joint when it is frozen: A report on dynamic shoulder ultrasound. *J. Back. Musculoskelet. Rehabil.* **2019**, *32*, 663–665. https://doi.org/10.3233/BMR-181448.
14. Jost, B.; Pfirrmann, C.W.; Gerber, C.; Switzerland, Z. Clinical outcome after structural failure of rotator cuff repairs. *J. Bone Joint Surg. Am.* **2000**, *82*, 304–314. https://doi.org/10.2106/00004623-200003000-00002.
15. Ricci, V.; Chang, K.-V.; Güvener, O.; Mezian, K.; Kara, M.; Leblebicioğlu, G.; Stecco, C.; Pirri, C.; Ata, A.M.; Dughbaj, M.; et al. EURO-MUSCULUS/USPRM Dynamic Ultrasound Protocols for Shoulder. *Am. J. Phys. Med. Rehabil.* **2022**, *101*, e29–e36. https://doi.org/10.1097/PHM.0000000000001833.
16. Sugaya, H.; Maeda, K.; Matsuki, K.; Moriishi, J. Repair integrity and functional outcome after arthroscopic double-row rotator cuff repair. A prospective outcome study. *J. Bone Joint Surg. Am.* **2007**, *89*, 953–960. https://doi.org/10.2106/JBJS.F.00512.
17. Oh, J.H.; Kim, S.H.; Ji, H.M.; Jo, K.H.; Bin, S.W.; Gong, H.S. Prognostic factors affecting anatomic outcome of rotator cuff repair and correlation with functional outcome. *Arthroscopy* **2009**, *25*, 30–39. https://doi.org/10.1016/j.arthro.2008.08.010.
18. Ricci, V.; Mezian, K.; Chang, K.-V.; Özçakar, L. Clinical/Sonographic Assessment and Management of Calcific Tendinopathy of the Shoulder: A Narrative Review. *Diagnostics* **2022**, *12*, 3097. https://doi.org/10.3390/diagnostics12123097.
19. Abtahi, A.M.; Granger, E.K.; Tashjian, R.Z. Factors affecting healing after arthroscopic rotator cuff repair. *World J. Orthop.* **2015**, *6*, 211–220. https://doi.org/10.5312/wjo.v6.i2.211.
20. Khazzam, M.; Sager, B.; Box, H.N.; Wallace, S.B. The effect of age on risk of retear after rotator cuff repair: A systematic review and meta-analysis. *JSES Int.* **2020**, *4*, 625–631. https://doi.org/10.1016/j.jseint.2020.03.014.
21. Thankam, F.G.; Dilisio, M.F.; Gross, R.M.; Agrawal, D.K. Collagen I: A kingpin for rotator cuff tendon pathology. *Am. J. Transl. Res.* **2018**, *10*, 3291–3309.
22. Ryösä, A.; Laimi, K.; Äärimaa, V.; Lehtimäki, K.; Kukkonen, J.; Saltychev, M. Surgery or conservative treatment for rotator cuff tear: A meta-analysis. *Disabil. Rehabil.* **2017**, *39*, 1357–1363. https://doi.org/10.1080/09638288.2016.1198431.

23. Corrado, B.; Bonini, I.; Alessio Chirico, V.; Rosano, N.; Gisonni, P. Use of injectable collagen in partial-thickness tears of the supraspinatus tendon: A case report. *Oxf. Med. Case Rep.* **2020**, *2020*, omaa103. https://doi.org/10.1093/omcr/omaa103.
24. Solarino, G.; Bortone, I.; Vicenti, G.; Bizzoca, D.; Coviello, M.; Maccagnano, G.; Moretti, B.; D'Angelo, F. Role of biomechanical assessment in rotator cuff tear repair: Arthroscopic vs mini-open approach. *World J. Orthop.* **2021**, *12*, 991–1000. https://doi.org/10.5312/wjo.v12.i12.991.
25. Conaire, E.Ó.; Delaney, R.; Lädermann, A.; Schwank, A.; Struyf, F. Massive Irreparable Rotator Cuff Tears: Which Patients Will Benefit from Physiotherapy Exercise Programs? A Narrative Review. *Int. J. Environ. Res. Public. Health* **2023**, *20*, 5242. https://doi.org/10.3390/ijerph20075242.
26. Dominguez-Romero, J.G.; Jiménez-Rejano, J.J.; Ridao-Fernández, C.; Chamorro-Moriana, G. Exercise-Based Muscle Development Programmes and Their Effectiveness in the Functional Recovery of Rotator Cuff Tendinopathy: A Systematic Review. *Diagnostic* **2021**, *11*, 529. https://doi.org/10.3390/diagnostics11030529.
27. Vita, F.; Pederiva, D.; Tedeschi, R.; Spinnato, P.; Origlio, F.; Faldini, C.; Miceli, M.; Stella, S.M.; Galletti, S.; Cavallo, M.; et al. Adhesive capsulitis: The importance of early diagnosis and treatment. *J. Ultrasound* **2024**, *27*, 579–587. https://doi.org/10.1007/s40477-024-00891-y.
28. Paraskevopoulos, E.; Plakoutsis, G.; Chronopoulos, E.; Maria, P. Effectiveness of Combined Program of Manual Therapy and Exercise Vs Exercise Only in Patients With Rotator Cuff-related Shoulder Pain: A Systematic Review and Meta-analysis. *Sports Health* **2023**, *15*, 727–735. https://doi.org/10.1177/19417381221136104.
29. Ortega-Castillo, M.; Cuesta-Vargas, A.; Luque-Teba, A.; Trinidad-Fernández, M. The role of progressive, therapeutic exercise in the management of upper limb tendinopathies: A systematic review and meta-analysis. *Musculoskelet. Sci. Pract.* **2022**, *62*, 102645. https://doi.org/10.1016/j.msksp.2022.102645.
30. Farì, G.; Megna, M.; Fiore, P.; Ranieri, M.; Marvulli, R.; Bonavolontà, V.; Bianchi, F.P.; Puntillo, F.; Varrassi, G.; Reis, V.M. Real-Time Muscle Activity and Joint Range of Motion Monitor to Improve Shoulder Pain Rehabilitation in Wheelchair Basketball Players: A Non-Randomized Clinical Study. *Clin. Pract.* **2022**, *12*, 1092–1101. https://doi.org/10.3390/clinpract12060111.
31. DeClercq, M.G.; Fiorentino, A.M.; Lengel, H.A.; Ruzbarsky, J.J.; Robinson, S.K.; Oberlohr, V.T.; Whitney, K.E.; Millett, P.J.; Huard, J. Systematic Review of Platelet-Rich Plasma for Rotator Cuff Repair: Are We Adhering to the Minimum Information for Studies Evaluating Biologics in Orthopaedics? *Orthop. J. Sports Med.* **2021**, *9*, 23259671211041971. https://doi.org/10.1177/23259671211041971.
32. Giovannetti de Sanctis, E.; Franceschetti, E.; De Dona, F.; Palumbo, A.; Paciotti, M.; Franceschi, F. The Efficacy of Injections for Partial Rotator Cuff Tears: A Systematic Review. *J. Clin. Med.* **2020**, *10*, 51. https://doi.org/10.3390/jcm10010051.
33. Prodromos, C.C.; Finkle, S.; Prodromos, A.; Chen, J.L.; Schwartz, A.; Wathen, L. Treatment of Rotator Cuff Tears with platelet rich plasma: A prospective study with 2 year follow-up. *BMC Musculoskelet. Disord.* **2021**, *22*, 499. https://doi.org/10.1186/s12891-021-04288-4.
34. Palermi, S.; Gnasso, R.; Belviso, I.; Iommazzo, I.; Vecchiato, M.; Marchini, A.; Corsini, A.; Vittadini, F.; Demeco, A.; De Luca, M.; et al. Stem cell therapy in sports medicine: Current applications, challenges and future perspectives. *J. Basic. Clin. Physiol. Pharmacol.* **2023**, *34*, 699–706. https://doi.org/10.1515/jbcpp-2023-0200.
35. Longo, U.G.; Lalli, A.; Medina, G.; Maffulli, N. Conservative Management of Partial Thickness Rotator Cuff Tears: A Systematic Review. *Sports Med. Arthrosc. Rev.* **2023**, *31*, 80–87. https://doi.org/10.1097/JSA.0000000000000372.
36. Corrado, B.; Bonini, I.; Chirico, V.; Filippini, E.; Liguori, L.; Magliulo, G.; Mazzuoccolo, G.; Rosano, N.; Gisonni, P. Ultrasound-guided collagen injections in the treatment of supraspinatus tendinopathy: A case series pilot study. *J. Biol. Regul. Homeost. Agents* **2020**, *34*, 33–39.

37. Kim, S.J.; Yeo, S.M.; Noh, S.J.; Ha, C.-W.; Lee, B.C.; Lee, H.S.; Kim, S.J. Effect of platelet-rich plasma on the degenerative rotator cuff tendinopathy according to the compositions. *J. Orthop. Surg. Res.* **2019**, *14*, 408. https://doi.org/10.1186/s13018-019-1406-4.
38. Cross, J.A.; Cole, B.J.; Spatny, K.P.; Sundman, E.; Romeo, A.A.; Nicholson, G.P.; Wagner, B.; Fortier, L.A. Leukocyte-Reduced Platelet-Rich Plasma Normalizes Matrix Metabolism in Torn Human Rotator Cuff Tendons. *Am. J. Sports Med.* **2015**, *43*, 2898–2906. https://doi.org/10.1177/0363546515608157.
39. Sari, A.; Eroglu, A. Comparison of ultrasound-guided platelet-rich plasma, prolotherapy, and corticosteroid injections in rotator cuff lesions. *J. Back. Musculoskelet. Rehabil.* **2020**, *33*, 387–396. https://doi.org/10.3233/BMR-191519.
40. Vascellari, A.; Demeco, A.; Vittadini, F.; Gnasso, R.; Tarantino, D.; Belviso, I.; Corsini, A.; Frizziero, A.; Buttinoni, L.; Marchini, A.; et al. Orthobiologics Injection Therapies in the Treatment of Muscle and Tendon Disorders in Athletes: Fact or Fake? *Muscles Ligaments Tendons J.* **2024**, *14*, 239–246. https://doi.org/10.32098/mltj.02.2024.02.
41. Mitsui, Y.; Gotoh, M.; Nakama, K.; Yamada, T.; Higuchi, F.; Nagata, K. Hyaluronic acid inhibits mRNA expression of proinflammatory cytokines and cyclooxygenase-2/prostaglandin E(2) production via CD44 in interleukin-1-stimulated subacromial synovial fibroblasts from patients with rotator cuff disease. *J. Orthop. Res.* **2008**, *26*, 1032–1037. https://doi.org/10.1002/jor.20558.
42. Honda, H.; Gotoh, M.; Kanazawa, T.; Ohzono, H.; Nakamura, H.; Ohta, K.; Nakamura, K.; Fukuda, K.; Teramura, T.; Hashimoto, T.; et al. Hyaluronic Acid Accelerates Tendon-to-Bone Healing After Rotator Cuff Repair. *Am. J. Sports Med.* **2017**, *45*, 3322–3330. https://doi.org/10.1177/0363546517720199.
43. Manferdini, C.; Guarino, V.; Zini, N.; Raucci, M.G.; Ferrari, A.; Grassi, F.; Gabusi, E.; Squarzoni, S.; Facchini, A.; Ambrosio, L.; et al. Mineralization behavior with mesenchymal stromal cells in a biomimetic hyaluronic acid-based scaffold. *Biomaterials* **2010**, *31*, 3986–3996. https://doi.org/10.1016/j.biomaterials.2010.01.148.
44. Osti, L.; Berardocco, M.; di Giacomo, V.; Di Bernardo, G.; Oliva, F.; Berardi, A.C. Hyaluronic acid increases tendon derived cell viability and collagen type I expression in vitro: Comparative study of four different Hyaluronic acid preparations by molecular weight. *BMC Musculoskelet. Disord.* **2015**, *16*, 284. https://doi.org/10.1186/s12891-015-0735-7.
45. Pellegrino, R.; Brindisino, F.; Barassi, G.; Sparvieri, E.; DI Iorio, A.; de Sire, A.; Ruosi, C. Combined ultrasound guided peritendinous hyaluronic acid (500–730 Kda) injection with extracorporeal shock waves therapy vs. extracorporeal shock waves therapy-only in the treatment of shoulder pain due to rotator cuff tendinopathy. A randomized clinical trial. *J. Sports Med. Phys. Fit.* **2022**, *62*, 1211–1218. https://doi.org/10.23736/S0022-4707.22.13924-1.
46. Pellegrino, R.; Di Iorio, A.; Brindisino, F.; Paolucci, T.; Moretti, A.; Iolascon, G. Effectiveness of combined extracorporeal shock-wave therapy and hyaluronic acid injections for patients with shoulder pain due to rotator cuff tendinopathy: A person-centered approach with a focus on gender differences to treatment response. *BMC Musculoskelet. Disord.* **2022**, *23*, 863. https://doi.org/10.1186/s12891-022-05819-3.
47. Suh, D.-S.; Lee, J.-K.; Yoo, J.-C.; Woo, S.-H.; Kim, G.-R.; Kim, J.-W.; Choi, N.-Y.; Kim, Y.; Song, H.-S. Atelocollagen Enhances the Healing of Rotator Cuff Tendon in Rabbit Model. *Am. J. Sports Med.* **2017**, *45*, 2019–2027. https://doi.org/10.1177/0363546517703336.
48. Chae, S.H.; Won, J.Y.; Yoo, J.C. Clinical outcome of ultrasound-guided atelocollagen injection for patients with partial rotator cuff tear in an outpatient clinic: A preliminary study. *Clin. Shoulder Elb.* **2020**, *23*, 80–85. https://doi.org/10.5397/cise.2020.00066.

49. Buda, M.; Dlimi, S.; Parisi, M.; Benoni, A.; Bisinella, G.; Di Fabio, S. Subacromial injection of hydrolyzed collagen in the symptomatic treatment of rotator cuff tendinopathy: An observational multicentric prospective study on 71 patients. *JSES Int.* **2023**, *7*, 799–804. https://doi.org/10.1016/j.jseint.2023.06.009.
50. Thankam, F.G.; Dilisio, M.F.; Agrawal, D.K. Immunobiological factors aggravating the fatty infiltration on tendons and muscles in rotator cuff lesions. *Mol. Cell Biochem.* **2016**, *417*, 17–33. https://doi.org/10.1007/s11010-016-2710-5.
51. Thankam, F.G.; Evan, D.K.; Agrawal, D.K.; Dilisio, M.F. Collagen type III content of the long head of the biceps tendon as an indicator of glenohumeral arthritis. *Mol. Cell Biochem.* **2019**, *454*, 25–31. https://doi.org/10.1007/s11010-018-3449-y.
52. Lynn, A.K.; Yannas, I.V.; Bonfield, W. Antigenicity and immunogenicity of collagen. *J. Biomed. Mater. Res. B Appl. Biomater.* **2004**, *71*, 343–354. https://doi.org/10.1002/jbm.b.30096.
53. Banerjee, I.; Mishra, D.; Das, T.; Maiti, S.; Maiti, T.K. Caprine (goat) collagen: A potential biomaterial for skin tissue engineering. *J. Biomater. Sci. Polym. Ed.* **2012**, *23*, 355–373. https://doi.org/10.1163/092050610X551943.
54. Tarantino, D.; Mottola, R.; Palermi, S.; Sirico, F.; Corrado, B.; Gnasso, R. Intra-Articular Collagen Injections for Osteoarthritis: A Narrative Review. *Int. J. Environ. Res. Public. Health* **2023**, *20*, 4390. https://doi.org/10.3390/ijerph20054390.
55. Salvatore, L.; Natali, M.L.; Brunetti, C.; Sannino, A.; Gallo, N. An Update on the Clinical Efficacy and Safety of Collagen Injectables for Aesthetic and Regenerative Medicine Applications. *Polymers* **2023**, *15*, 1020. https://doi.org/10.3390/polym15041020.
56. Randelli, F.; Menon, A.; Giai Via, A.; Mazzoleni, M.G.; Sciancalepore, F.; Brioschi, M.; Gagliano, N. Effect of a Collagen-Based Compound on Morpho-Functional Properties of Cultured Human Tenocytes. *Cells* **2018**, *7*, 246. https://doi.org/10.3390/cells7120246.
57. Martinello, T.; Bronzini, I.; Volpin, A.; Vindigni, V.; Maccatrozzo, L.; Caporale, G.; Bassetto, F.; Patruno, M. Successful recellularization of human tendon scaffolds using adipose-derived mesenchymal stem cells and collagen gel. *J. Tissue Eng. Regen. Med.* **2014**, *8*, 612–619. https://doi.org/10.1002/term.1557.
58. Jo, Y.; Kim, W.-J.; Lee, H. Healing of partial tear of the supraspinatus tendon after atelocollagen injection confirmed by MRI. *Medicine* **2020**, *99*, e23498. https://doi.org/10.1097/MD.0000000000023498.
59. Corrado, B.; Bonini, I.; Tarantino, D.; Sirico, F. Ultrasound-guided collagen injections for treatment of plantar fasciopathy in runners: A pilot study and case series. *J. Hum. Sport Exerc.* **2020**, *15*, S793–S805. https://doi.org/10.14198/jhse.2020.15.Proc3.30.
60. Canty, E.G.; Kadler, K.E. Procollagen trafficking, processing and fibrillogenesis. *J. Cell Sci.* **2005**, *118*, 1341–1353. https://doi.org/10.1242/jcs.01731.
61. Hynes, R.O. Integrins: Bidirectional, allosteric signaling machines. *Cell* **2002**, *110*, 673–687. https://doi.org/10.1016/s0092-8674(02)00971-6.
62. Massoud, E.I.E. Healing of subcutaneous tendons: Influence of the mechanical environment at the suture line on the healing process. *World J. Orthop.* **2013**, *4*, 229–240. https://doi.org/10.5312/wjo.v4.i4.229.
63. Im, G.-I.; Ahn, J.-H.; Kim, S.-Y.; Choi, B.-S.; Lee, S.-W. A hyaluronate-atelocollagen/beta-tricalcium phosphate-hydroxyapatite biphasic scaffold for the repair of osteochondral defects: A porcine study. *Tissue Eng. Part. A* **2010**, *16*, 1189–1200. https://doi.org/10.1089/ten.TEA.2009.0540.
64. Thon, S.G.; O'Malley, L.; O'Brien, M.J.; Savoie, F.H. Evaluation of Healing Rates and Safety With a Bioinductive Collagen Patch for Large and Massive Rotator Cuff Tears: 2-Year Safety and Clinical Outcomes. *Am. J. Sports Med.* **2019**, *47*, 1901–1908. https://doi.org/10.1177/0363546519850795.
65. Farkash, U.; Avisar, E.; Volk, I.; Slevin, O.; Shohat, N.; El Haj, M.; Dolev, E.; Ashraf, E.; Luria, S. First clinical experience with a new injectable recombinant human collagen scaffold combined with autologous platelet-rich

plasma for the treatment of lateral epicondylar tendinopathy (tennis elbow). *J. Shoulder Elb. Surg.* **2019**, *28*, 503–509. https://doi.org/10.1016/j.jse.2018.09.007.

66. Corrado, B.; Mazzuoccolo, G.; Liguori, L.; Chirico, V.A.; Costanzo, M.; Bonini, I.; Bove, G.; Curci, L. Treatment of Lateral Epicondylitis with Collagen Injections: A Pilot Study. *Muscle Ligaments Tendons J.* **2019**, *09*, 584. https://doi.org/10.32098/mltj.04.2019.14.
67. Kim, M.; Choi, Y.S.; You, M.-W.; Kim, J.S.; Young, K.W. Sonoelastography in the Evaluation of Plantar Fasciitis Treatment: 3-Month Follow-Up After Collagen Injection. *Ultrasound Q.* **2016**, *32*, 327–332. https://doi.org/10.1097/RUQ.0000000000000233.
68. Baksh, N.; Hannon, C.P.; Murawski, C.D.; Smyth, N.A.; Kennedy, J.G. Platelet-rich plasma in tendon models: A systematic review of basic science literature. *Arthroscopy* **2013**, *29*, 596–607. https://doi.org/10.1016/j.arthro.2012.10.025.
69. Kovacevic, D.; Rodeo, S.A. Biological augmentation of rotator cuff tendon repair. *Clin. Orthop. Relat. Res.* **2008**, *466*, 622–633. https://doi.org/10.1007/s11999-007-0112-4.
70. de Albornoz, P.M.; Aicale, R.; Forriol, F.; Maffulli, N. Cell Therapies in Tendon, Ligament, and Musculoskeletal System Repair. *Sports Med. Arthrosc. Rev.* **2018**, *26*, 48–58. https://doi.org/10.1097/JSA.0000000000000192.
71. Godek, P.; Szczepanowska-Wolowiec, B.; Golicki, D. Collagen and platelet-rich plasma in partial-thickness rotator cuff injuries. Friends or only indifferent neighbours? Randomised controlled trial. *BMC Musculoskelet. Disord.* **2022**, *23*, 1109. https://doi.org/10.1186/s12891-022-06089-9.
72. Padulo, J.; Oliva, F.; Frizziero, A.; Maffulli, N. Basic principles and recommendations in clinical and field science research: 2018 update. *Muscle Ligaments Tendons J.* **2018**, *8*, 305–307.
73. Padulo, J.; De Giorgio, A.; Oliva, F.; Frizziero, A.; Maffulli, N. I performed experiments and I have results. Wow, and now? *Muscles Ligaments Tendons J.* **2017**, *7*, 403.
74. Liberati, A.; Altman, D.G.; Tetzlaff, J.; Mulrow, C.; Gøtzsche, P.C.; Ioannidis, J.P.A.; Clarke, M.; Devereaux, P.J.; Kleijnen, J.; Moher, D. The PRISMA statement for reporting systematic reviews and meta-analyses of studies that evaluate health care interventions: Explanation and elaboration. *J. Clin. Epidemiol.* **2009**, *62*, e1-34. https://doi.org/10.1016/j.jclinepi.2009.06.006.
75. Page, M.J.; McKenzie, J.E.; Bossuyt, P.M.; Boutron, I.; Hoffmann, T.C.; Mulrow, C.D.; Shamseer, L.; Tetzlaff, J.M.; Akl, E.A.; Brennan, S.E.; et al. The PRISMA 2020 statement: An updated guideline for reporting systematic reviews. *BMJ* **2021**, *372*, n71. https://doi.org/10.1136/bmj.n71.
76. Cochrane Handbook for Systematic Reviews of Interventions. Available online: https://training.cochrane.org/handbook/current (accessed on 25 August 2023).
77. Aldhafian, O.R.; Choi, K.-H.; Cho, H.-S.; Alarishi, F.; Kim, Y.-S. Outcome of intraoperative injection of collagen in arthroscopic repair of full-thickness rotator cuff tear: A retrospective cohort study. *J. Shoulder Elb. Surg.* **2023**, *32*, e429–e436. https://doi.org/10.1016/j.jse.2023.03.002.
78. Durieux, N.; Vandenput, S.; Pasleau, F. [OCEBM levels of evidence system]. *Rev. Med. Liege* **2013**, *68*, 644–649.
79. Kim, J.-H.; Kim, D.-J.; Lee, H.-J.; Kim, B.-K.; Kim, Y.-S. Atelocollagen Injection Improves Tendon Integrity in Partial-Thickness Rotator Cuff Tears: A Prospective Comparative Study. *Orthop. J. Sports Med.* **2020**, *8*, 2325967120904012. https://doi.org/10.1177/2325967120904012.
80. Latini, L.; Porta, F.; Maccarrone, V.; Zompa, D.; Cipolletta, E.; Mirza, R.M.; Filippucci, E.; Vreju, F.A. Clinical Efficacy and Safety of Ultrasound-Guided Injection with Low-Molecular-Weight Peptides from Hydrolyzed Collagen in Patients with Partial Supraspinatus Tendon Tears: A Pilot Study. *Life* **2024**, *14*, 1351. https://doi.org/10.3390/life14111351.

81. Coleman, B.D.; Khan, K.M.; Maffulli, N.; Cook, J.L.; Wark, J.D. Studies of surgical outcome after patellar tendinopathy: Clinical significance of methodological deficiencies and guidelines for future studies. Victorian Institute of Sport Tendon Study Group. *Scand. J. Med. Sci. Sports* **2000**, *10*, 2–11.
82. Mancino, F.; Di Matteo, V.; Mocini, F.; Cacciola, G.; Malerba, G.; Perisano, C.; De Martino, I. Survivorship and clinical outcomes of proximal femoral replacement in non-neoplastic primary and revision total hip arthroplasty: A systematic review. *BMC Musculoskelet. Disord.* **2021**, *22*, 933. https://doi.org/10.1186/s12891-021-04711-w.
83. Hawker, G.A.; Mian, S.; Kendzerska, T.; French, M. Measures of adult pain: Visual Analog Scale for Pain (VAS Pain), Numeric Rating Scale for Pain (NRS Pain), McGill Pain Questionnaire (MPQ), Short-Form McGill Pain Questionnaire (SF-MPQ), Chronic Pain Grade Scale (CPGS), Short Form-36 Bodily Pain Scale (SF-36 BPS), and Measure of Intermittent and Constant Osteoarthritis Pain (ICOAP). *Arthritis Care Res.* **2011**, *63 Suppl. 11*, S240–S252. https://doi.org/10.1002/acr.20543.
84. Franchignoni, F.; Vercelli, S.; Giordano, A.; Sartorio, F.; Bravini, E.; Ferriero, G. Minimal clinically important difference of the disabilities of the arm, shoulder and hand outcome measure (DASH) and its shortened version (QuickDASH). *J. Orthop. Sports Phys. Ther.* **2014**, *44*, 30–39. https://doi.org/10.2519/jospt.2014.4893.
85. Malavolta, E.A.; Yamamoto, G.J.; Bussius, D.T.; Assunção, J.H.; Andrade-Silva, F.B.; Gracitelli, M.E.C.; Ferreira Neto, A.A. Establishing minimal clinically important difference for the UCLA and ASES scores after rotator cuff repair. *Orthop. Traumatol. Surg. Res.* **2022**, *108*, 102894. https://doi.org/10.1016/j.otsr.2021.102894.
86. Louwerens, J.K.G.; van den Bekerom, M.P.J.; van Royen, B.J.; Eygendaal, D.; van Noort, A.; Sierevelt, I.N. Quantifying the minimal and substantial clinical benefit of the Constant-Murley score and the Disabilities of the Arm, Shoulder and Hand score in patients with calcific tendinitis of the rotator cuff. *JSES Int.* **2020**, *4*, 606–611. https://doi.org/10.1016/j.jseint.2020.05.001.
87. Tashjian, R.Z.; Deloach, J.; Green, A.; Porucznik, C.A.; Powell, A.P. Minimal clinically important differences in ASES and simple shoulder test scores after nonoperative treatment of rotator cuff disease. *J. Bone Joint Surg. Am.* **2010**, *92*, 296–303. https://doi.org/10.2106/JBJS.H.01296.
88. Dabija, D.I.; Jain, N.B. Minimal Clinically Important Difference of Shoulder Outcome Measures and Diagnoses: A Systematic Review. *Am. J. Phys. Med. Rehabil.* **2019**, *98*, 671–676. https://doi.org/10.1097/PHM.0000000000001169.
89. Urwin, M.; Symmons, D.; Allison, T.; Brammah, T.; Busby, H.; Roxby, M.; Simmons, A.; Williams, G. Estimating the burden of musculoskeletal disorders in the community: The comparative prevalence of symptoms at different anatomical sites, and the relation to social deprivation. *Ann. Rheum. Dis.* **1998**, *57*, 649–655. https://doi.org/10.1136/ard.57.11.649.
90. Roquelaure, Y.; Ha, C.; Leclerc, A.; Touranchet, A.; Sauteron, M.; Melchior, M.; Imbernon, E.; Goldberg, M. Epidemiologic surveillance of upper-extremity musculoskeletal disorders in the working population. *Arthritis Rheum.* **2006**, *55*, 765–778. https://doi.org/10.1002/art.22222.
91. Lin, M.-T.; Chiang, C.-F.; Wu, C.-H.; Huang, Y.-T.; Tu, Y.-K.; Wang, T.-G. Comparative Effectiveness of Injection Therapies in Rotator Cuff Tendinopathy: A Systematic Review, Pairwise and Network Meta-analysis of Randomized Controlled Trials. *Arch. Phys. Med. Rehabil.* **2019**, *100*, 336–349.e15. https://doi.org/10.1016/j.apmr.2018.06.028.
92. Jiang, X.; Zhang, H.; Wu, Q.; Chen, Y.; Jiang, T. Comparison of three common shoulder injections for rotator cuff tears: A systematic review and network meta-analysis. *J. Orthop. Surg. Res.* **2023**, *18*, 272. https://doi.org/10.1186/s13018-023-03747-z.
93. Nuelle, C.W.; Cook, C.R.; Stoker, A.M.; Cook, J.L.; Sherman, S.L. In Vivo Toxicity of Local Anesthetics and Corticosteroids on Supraspinatus Tenocyte Cell Viability and Metabolism. *Iowa Orthop. J.* **2018**, *38*, 107–112.

94. Khoury, M.; Tabben, M.; Rolón, A.U.; Levi, L.; Chamari, K.; D'Hooghe, P. Promising improvement of chronic lateral elbow tendinopathy by using adipose derived mesenchymal stromal cells: A pilot study. *J. Exp. Orthop.* **2021**, *8*, 6. https://doi.org/10.1186/s40634-020-00320-z.
95. Zhang, A.Z.; Ficklscherer, A.; Gülecyüz, M.F.; Paulus, A.C.; Niethammer, T.R.; Jansson, V.; Müller, P.E. Cell Toxicity in Fibroblasts, Tenocytes, and Human Mesenchymal Stem Cells—A Comparison of Necrosis and Apoptosis-Inducing Ability in Ropivacaine, Bupivacaine, and Triamcinolone. *Arthroscopy* **2017**, *33*, 840–848. https://doi.org/10.1016/j.arthro.2016.10.026.

Disclaimer/Publisher's Note: The statements, opinions and data contained in all publications are solely those of the individual author(s) and contributor(s) and not of MDPI and/or the editor(s). MDPI and/or the editor(s) disclaim responsibility for any injury to people or property resulting from any ideas, methods, instructions or products referred to in the content.

Ultrasound-guided collagen injections in the treatment of supraspinatus tendinopathy: a case series pilot study.

B. Corrado[1], I. Bonini[1], V.A. Chirico[1], E. Filippini[1], L. Liguori[1], G. Magliulo[1], G. Mazzuoccolo[1], N. Rosano[2] and P. Gisonni[2]

[1]Department of Public Health, University of Naples Federico II, Naples, Italy;
[2]Department of Advanced Biomedical Sciences, University of Naples Federico II, Naples, Italy

Aim of the present pilot study was to verify, for the first time ever, the effects of collagen injections in patients with chronic supraspinatus tendinopathy. Eighteen patients with chronic supraspinatus tendinopathy were treated with a series of 4 type I porcine collagen ultrasound-guided injections, at weekly intervals. The effects were verified at 2-week, 1-month and 3-month follow-up by means of shoulder scoring systems and sonography. A very strong evidence ($p<0.001$) of a statistically significant main effect amongst the multiple clinical observation was found. Ultrasound imaging highlighted improvement in the structural integrity of the tendon. Compared to other injection therapies, collagen injections proved to be at least equally effective, faster acting and safer.

Supraspinatus (SSP) is one of the four muscles that comprise the rotator cuff of the shoulder, the others being subscapularis, infraspinatus, and teres minor. The rotator cuff muscles work as stabilizers of the glenohumeral joint. SSP has its origin from the supraspinous fossa of the scapula and inserts into the greater tuberosity of the humerus. SSP together with the deltoid muscle adducts the arm at the shoulder by fixing the head of the humerus firmly against the glenoid fossa. SSP functions as an abductor for the initial 30° of abduction.

Rotator cuff syndrome (RCS) constitutes a spectrum of disease across a wide range of pathologies associated with injury or degenerative conditions affecting the rotator cuff. RCS is a frequent cause of pain in the shoulder and often brings to functional and labour disabilities. Within RCS, the most common muscle affected is SSP (1).

The definitive cause of SSP tendinopathy remains uncertain. Proposed mechanisms include intrinsic, extrinsic, or combined mechanisms. Extrinsic mechanisms potentially involve attrition of the tendon from contact with bone structures. Intrinsic mechanisms relate to factors that directly influence tendon health and quality, including aging, genetics, postural imbalances, vascular changes, altered loading, and surgery (2, 3). Excessive tissue load remains the most substantial causative factor in the development of SSP tendinopathy. Indeed, the prevailing pathogenesis model suggests that SSP tendinopathy occurs from a primary response of the tendon cells to overload, which results in tendon cells activation and proliferation, increase in proteoglycans, that in their turn cause collagen matrix disruption, and increased vascularisation (4).

Symptoms of RCS include pain at rest and at night, particularly if lying on the affected shoulder, and pain and weakness when lifting heavy objects or rotating the arm. Tenderness or deformity can be detected at physical examination. There is limited evidence for

Key words: shoulder impingement syndrome; rotator cuff; supraspinatus; tendinopathy; collagen; injections

Corresponding author:
Dr Bruno Corrado,
Department of Public Health,
University of Naples Federico II, Naples, Italy.
Via S. Pansini n.5, 80131 Naples, Italy,
Tel.: +390817462796 - Fax: +390817462881
e-mail: bruno.corrado@unina.it

0393-974X (2020)
Copyright © by BIOLIFE, s.a.s.
This publication and/or article is for individual use only and may not be further reproduced without written permission from the copyright holder.
Unauthorized reproduction may result in financial and other penalties
DISCLOSURE: ALL AUTHORS REPORT NO CONFLICTS OF INTEREST RELEVANT TO THIS ARTICLE.

any of the tests commonly used in diagnosing SSP tendinopathy as being very sensitive or specific. The empty can test (Jobe's test) and the full can test (Neer test) are the most commonly employed. Patients with SSP tendinopathy may also experience a painful arc of movement between 60° and 120° of abduction, which was found to carry the highest likelihood ratio compared with other provocative tests (5).

There are three imaging options in the evaluation of SSP tendinopathy: plain radiography (X-ray), ultrasound (US), and Magnetic Resonance (MR) with or without arthrography (MRA). US, and US elastography is increasingly gaining in importance for the study of muscles and tendons (6-8). US is an excellent tool for evaluating rotator cuff: it is less expensive than MR and it allows to assess dynamic movements of the shoulder. US may be helpful to detect signs of tendinopathy and to predict improvement or worsening of the tendon health at the tissue level (9). For the shoulder there is a lack of clinically relevant, standardized and reliable US methods for assessing tendinopathy. Since US is highly influenced by clinician experience and technique, standardized US procedures for assessment of structural changes in relation to tendinopathy need to be defined. Based on the literature, consensus was made on definitions of relevant structural changes related to SSP tendinopathy, including thickening, fibrillar disruption and calcifications (10).

There are several treatment options for SSP tendinopathy. Conservative treatment may include rest, activity modification, non-steroidal anti-inflammatory drugs (NSAIDs), and physical therapy, focused on both core and scapular muscles strengthening (11). In about 80% of patients, nonsurgical treatment relieves pain and improves function. If rest, medications, and physical therapy do not relieve pain, patients can undergo injection therapy. Several injection therapy options are available, including injection of corticosteroids, hyaluronic acid (HA), platelet-rich plasma (PRP), and natural irritants (prolotherapy). These injection treatments have shown variable effectiveness and have some criticalities. The combination of injection therapies with physical exercise can reduce recovery time (12).

Type I porcine collagen injections represent a new and refined tool in prevention and therapy of ageing of intra-articular structures, as well as of periarticular ones and of those concerning mesodermic supporting tissues (13-16). Collagen injections can stimulate synthesis, maturation and secretion of endogenous type I collagen, which is always deficient in inflammatory and/or degenerative diseases concerning the musculokeletal system and other anatomical structures of mesodermic origin (17).

Aims of this prospective pilot study were (a) to evaluate the effects of a series of 4 porcine type I collagen US-guided injections (once a week) on pain and disability in a group of patients who have been suffering from SSP tendinopathy for at least 6 months, and, (b) to verify the effects of this injection therapy on the ultrasonographic tendon structure.

MATERIALS AND METHODS

This is a prospective observational pilot study and was carried out at Federico II University Hospital in Naples, Italy. The subjects were all outpatients and we enrolled them from October 2018 to May 2019. All the patients who referred shoulder pain and disability were evaluated to verify the criteria for the enrollment and underwent ultrasound and X-ray. The inclusion criteria were: age >18 years, symptomatic SSP tendinopathy of at least 6 months of duration, pain triggered by overhead activities, positive impingement sign (Neer test), pain with supraspinatus testing (Jobe's test), ultrasound evidence of SSP tendinopathy, and lack of therapy in the last 6 months. The exclusion criteria were; previous shoulder surgery, rotator cuff tears greater than 50% of the tendon thickness, adhesive capsulitis, inflammatory arthritis, acromioclavicular joint pain, X-ray evidence of glenohumeral osteoarthritis, and previous fractures/bone tumors/osteonecrosis of the humerus. After a full and clear description of the study protocol, all patients enrolled were invited to sign the informed consent. The study was carried out in accordance with the principles of the Declaration of Helsinki and met the ethical standards of the local ethics committee.

We selected 20 patients but 2 refused to take part in the trial. Finally, we enrolled 18 patients, of which 11

males and 7 females, with an average age of 52 ± 15 years. For the treatment we planned 4 US-guided injections of 2 ml porcine type I collagen, once a week. Ultrasound-guided injections for SSP tendinopathy have proved to be superior to blind interventions (18). All injections were performed by a single doctor with over 10 years of experience. Injections were performed using an anterior approach. The patients were seated on a chair with the arm in internal rotation to expose as much of the SSP tendon as possible. This position was best achieved by placing the patient's arm behind his back. A 22-gauge needle was directed towards the main hypoechoic/anechoic area of the supraspinatus tendon as guided by US until the tip of the needle was seen in the correct position and then the collagen was injected slowly. Patients were invited to keep the shoulder at rest until the day after. No other treatment was associated with collagen injections.

Patients were evaluated at the time of enrollment (T0), right before the third injection (T0), one month (T2) and three months (T3) after the last injection by means of the Constant-Murley (CM) score and the disability of the arm, shoulder and hand (DASH) questionnaire. An ultrasound evaluation of the rotator cuff was performed by a radiologist with over 20 years of experience at T0 and T3. An ordinal grading scale was assessed. The scale ranged from 0 to 5 (0 = normal tendon; 1 = thickening; 2 = disruption without calcifications; 3 = disruption with microcalcifications; 4 = disruption with macrocalcifications; 5 = partial rupture) (10).

Statistical analysis

Analysis of variance (ANOVA) for repeated measures was used to compare both CM and DASH mean scores with each other at different time points (T0, T1, T2, T3). Afterwards, Bonferroni post-hoc test was employed to perform pairwise comparisons by time points (T0/T1, T0/T2, T0/T3, T1/T2, T1/T3, T2/T3). The confidence interval was established at 95% ($p < 0.05$). With regards to US evaluation, a simple comparison between means ± standard deviation was performed at two different time points (T0 and T3).

CM and DASH mean scores and standard deviations at different time points are listed in Tables I and II respectively. For repeated measures ANOVA provided very strong evidence ($p < 0.001$) of a statistically significant main effect amongst the multiple observation, both as regards to CM score and DASH questionnaire (Fig. 1). The multiple-comparison post-hoc correction (Bonferroni method) highlighted statistically significant differences between CM and DASH mean scores for each pair of time points ($p < 0.05$) except for the pair T2/T3.

US mean scores and standard deviation at T0 and T3 are listed in Table III. We observed a 27.5% reduction in the US mean score between the two time points (Fig. 2).

No adverse event has been described after collagen

Table I. *Descriptive statistics of CM score at different time points.*

	Mean	Std. Deviation
T0	53,11	12,700
T1	62,89	10,775
T2	72,17	10,450
T3	75,00	12,916

Table II. *Descriptive statistics of DASH score at different time points.*

	Mean	Std. Deviation
T0	37,72	19,078
T1	28,89	15,080
T2	19,72	10,063
T3	18,67	13,002

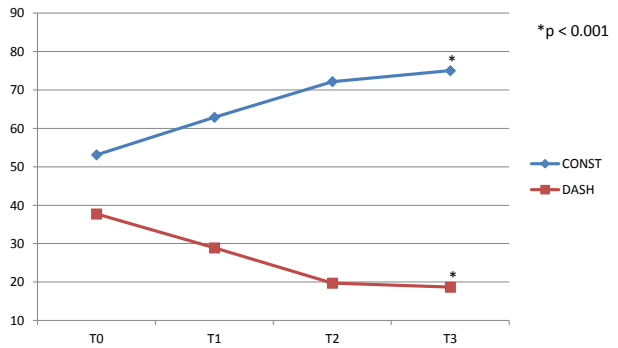

Fig. 1. *Constant score and DASH questionnaire multiple observation at different time points.*

injections, except for some cases of burning sensation at the injection site which resolved spontaneously in a few hours.

SSP tendinopathy is a frequent cause of shoulder pain but its pathophysiology is not fully understood. Treatment of SSP tendinopathy is a challenge for physicians, physical therapists and all the healthcare professionals. The current literature suggests a multidisciplinary approach: NSAIDs, exercise rehabilitation, physical therapy modalities, shock wave therapy, injection therapies, and surgery (19).

In this pilot study we wanted to evaluate the collagen injection therapy in a cohort of 18 subjects affected by SSP tendinopathy (4 US-guided injections, once a week, of type I porcine collagen). The results were evaluated by administering CM score and DASH questionnaire, before the first and the third injections, and one month and three months after the last injection. All the selected patients underwent US evaluation of SSP tendon at the time of enrollment and at 3-month follow-up. At the end of the treatment we observed a statistically significant improvement on pain and function. The positive findings were registered both in objective (CM score) and subjective (DASH questionnaire) outcome measures. Three-month post-treatment US evaluation showed reduced tendon thickness and a trend towards normalization in the tendon sonographic features.

At this stage there are not literature studies about collagen injections in the treatment of SSP tendinopathy. Several injection therapies with substances different from collagen are used in a variety of shoulder conditions and RCS. Most of the literature on injection therapies for RCS focuses on corticosteroids. Although some studies have reported efficacy in reducing pain and improving function, there is little reproducible evidence. In a 2017 meta-analysis on corticosteroid injections in rotator cuff tendinosis, Mohamadi et al. highlighted that corticosteroid injections provide minimal transient pain relief in a small number of

Table III. *Descriptive statistics of US grading score at different time points*.

3h	T0	T3	ΔT0-T3	%ΔT0-T3
Totale score	51	37	-14	-27,5
Mean	2,8	2	-0,8	
Standard deviation	1,5	1,9		

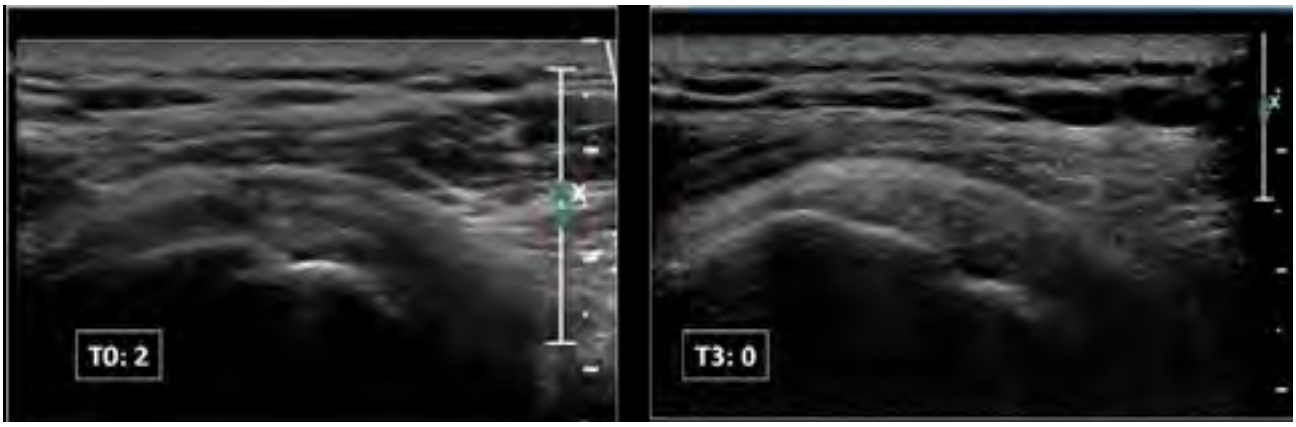

Fig. 2. *Sonographic assessment of a patient with supraspinatus tendinopathy who switched from a pre-treatment score of 2 to a post-treatment score of 0.*

patients, that they cannot modify the natural history of the disease, and that, given the potential to accelerate tendon degeneration associated with corticosteroids, they have limited appeal (20). Another injection therapy that has been described for the treatment of chronic painful rotator cuff tendinopathy is prolotherapy or hypertonic dextrose injection. The literature on prolotherapy in the shoulder is limited to small retrospective series. A recent prospective, randomized, double blinded clinical trial by Cole et al. aimed to compare glucose prolotherapy injection into the SSP tendon with corticosteroid injection into the subacromial bursa for treatment of SSP tendinopathy. Authors concluded that glucose prolotherapy offers no additional benefit over subacromial corticosteroid injection (21). The use of PRP for the treatment of RCS has been extensively studied through multiple RCTs and meta-analyses.

The variability on the composition of PRP produced make it difficult to draw any definitive conclusions on the efficacy of PRP treatment of RCS. In 2019 Hurley et al. performed a systematic review of the literature on the use of PRP for non-operative treatment of RCS. The authors stated that the currently limited available evidence suggests that in the short term PRP injections may not be beneficial and that interpretation of the literature is confounded by the lack of reporting of the cytology and characteristics of PRP (22). The peritendinous administration of hyaluronic acid (HA) has shown promising results in clinical trials including patients with various disorders involving tendons in the rotator cuff. However, the superiority of HA over other interventions in scales assessing pain is controversial, and few studies have evaluated the efficacy of HA in the treatment of lesions affecting a tendon. In their 2017 multicenter, randomized, controlled trial, Flores et al. found that combined treatment with peritendinous 2% HA injections and physical therapy promotes faster recovery in patients with SSP tendinopathy (23). Recently mesenchymal stem cells (MSCs) derived from bone marrow and adipose have garnered the most attention for use in RCS. Nevertheless, only a few studies have examined the effect of augmentative MSC therapy on RC repair in humans, with early results suggesting a possible improvement in repair site healing (24).

Eventually, several newer injection therapies have gained popularity in the treatment of SSP tendinopathy. However, the existing evidence for each type of therapy is currently limited and some of them have shown a lack of safety due to their potential side effects (25). Another limitation of several injection therapies for tendinophaties is the high cost, which make them accessible only to a limited number of patients.

The present study has some limitations: (a) a small sample, (b) the lack of a control group, and (c) the short follow-up time. However, it should be stated that this is a pilot study and that it is currently the only study in the literature on the effectiveness of collagen injection therapy in SSP tendinopathy.

In conclusion, this pilot study has shown that a series of 4 type I porcine collagen US-guided injections, at weekly intervals, is able to reduce significantly pain symptoms and improve the function in a group of 18 patients with chronic SSP tendinopathy. Moreover, the positive clinical findings have been confirmed by ultrasonographic features. Finally, we can state that there are grounds for carrying out an RCT to confirm our preliminary data.

REFERENCES

1. Sambandam SN, Khanna V, Gul A, Mounasamy V. Rotator cuff tears: An evidence based approach. World J Orthop. 2015; 6(11):902-18
2. Corrado B, Ciardi G. Facioscapulohumeral distrophy and physiotherapy: a literary review. J Phys Ther Sci 2015; 27(7):2381-5. doi: 10.1589/jpts.27.2381.
3. Corrado B, Ciardi G, Servodio Iammarrone C, Arpino G. Home Exercise Program is an effective tool in improving upper limb function and quality of life in breast cancer survivors: A retrospective observational study. Journal of Human Sport and Exercise. 2018; 13(4)926-39. doi: https://doi.org/10.14198/jhse.2018.134.19
4. Cook J, Purdam C. Is compressive load a factor in the development of tendinopathy? Br J Sports Med 2012; 46(3):163e8
5. Hermans J, Luime JJ, Meuffels DE, et al. Does this patient with shoulder pain have rotator cuff disease?: the rational clinical examination systematic review. JAMA 2013; 310:837-47.
6. Domenichini R, Pialat JB, Podda A, Aubry S. Ultrasound elastography in tendon pathology: s tate of the art. Skeletal Radiol. 2017; 46(12):1643-1655. doi: 10.1007/s00256-017-2726-2.

7. Vola EA, Albano M, Di Luise C, Servodidio V, Sansone M, Russo S, Corrado B, Servodio Iammarrone C, Caprio MG, Vallone G. Use of ultrasound shear wave to measure muscle stiffness in children with cerebral palsy. J Ultrasound. 2018; 21(3):241-247. doi: 10.1007/s40477-018-0313-6.
8. Corrado B, Albano M, Caprio MG, Di Luise C, Sansone M, Servodidio V, Russo S, Vallone G, Vola EA, Servodio Iammarrone C. Usefulness of point shear wave elastography to assess the effects of extracorporeal shockwaves on spastic muscles in children with cerebral palsy: an uncontrolled experimental study. MLTJ 2019; 9(1):124-130. doi: 10.32098/mltj.01.2019.04
9. Vasishta A, Kelkar A, Joshi P, Hapse R. The value of sonoelastography in the diagnosis of supraspinatus tendinopathy-a comparison study. Br J Radiol. 2019; 92(1095):20180951. doi: 10.1259/bjr.20180951.
10. Ingwersen KG, Hjarbaek J, Eshoej H, Larsen CM, Vobbe J, Juul-Kristensen B. Ultrasound assessment for grading structural tendon changes in supraspinatus tendinopathy: an inter-rater reliability study. BMJ Open. 2016; 6(5):e011746. doi: 10.1136/bmjopen-2016-011746
11. Lewis J. Rotator cuff related shoulder pain: Assessment, management and uncertainties. Man Ther 2016; 23:57-68. doi: 10.1016/j.math.2016.03.009.
12. Lin MT, Chiang CF, Wu CH, Huang YT, Tu YK, Wang TG. Comparative effectiveness of injection therapies in rotator cuff tendinopathy: a systematic review, pairwise and network meta-analysis of randomized controlled trials. Archives of Physical Medicine and Rehabilitation. Arch Phys Med Rehabil. 2019; 100(2):336-349.e15. doi: 10.1016/j.apmr.2018.06.028.
13. Furuzawa-Carballeda J, Lima G, Llorente L, et al. Polymerized-type I collagen downregulates inflammation and improves clinical outcomes in patients with symptomatic knee osteoarthritis following arthroscopic lavage: a randomized, double-blind, and placebo-controlled clinical trial. ScientificWorldJournal. 2012; 2012:342854. doi: 10.1100/2012/342854
14. Martin LS, Massafra U, Bizzi E, Migliore A. A double blind randomized active-controlled clinical trial on the intra-articular use of Md-Knee versus sodium hyaluronate in patients with knee osteoarthritis ("Joint"). BMC Musculoskelet Disord. 2016; 17:94. doi: 10.1186/s12891-016-0948-4
15. Nitecka-Buchta A, Walczynska-Dragon K, Batko-Kapustecka J, Wieckiewicz M. Comparison between collagen and lidocaine intramuscular injections in terms of their efficiency in decreasing myofascial pain within masseter muscles: a randomized, single-blind controlled trial. Pain Res Manag. 2018; 2018:8261090. doi: 10.1155/2018/8261090
16. Corrado B, Mazzuoccolo G, Liguori L, Chirico VA, Costanzo M, Bonini I, Bove G, Curci L. Treatment of lateral epicondylitis with collagen injections: a pilot study. MLTJ 2019; 9(4):584-589. DOI: 10.32098/mltj.04.2019.14
17. Randelli F, Menon A, Giai Via A, et al. Effect of a collagen-based compound on morpho-functional properties of cultured human tenocytes. Cells. 2018; 7(12). pii: E246. doi: 10.3390/cells7120246
18. Abat F, Campos J, Torras J, Madruga M, Planells G, Rodriguez-Baeza A. Comparison of ultrasound-guided versus blind interventions for supraspinatus tendinopathy: a cadaveric study. MLTJ 2019; 9(3):328-337. doi: 10.32098/mltj.03.2019.06
19. Andres BM, Murrell GAC. Treatment of tendinopathy: what works, what does not, and what is on the horizon. Clin Orthop Relat Res 2008; 466(7):1539–1554.
20. Mohamadi A, Chan JJ, Claessen FM, Ring D, Chen NC. Corticosteroid injections give small and transient pain relief in rotator cuff tendinosis: a meta-analysis. Clin Orthop Relat Res. 2017; 475(1):232-243. doi: 10.1007/s11999-016-5002-1.
21. Cole B, Lam P, Hackett L, Murrell GAC. Ultrasound-guided injections for supraspinatus tendinopathy: corticosteroid versus glucose prolotherapy - a randomized controlled clinical trial. Shoulder Elbow. 2018; 10(3):170-178. doi: 10.1177/1758573217708199
22. Hurley ET, Hannon CP, Pauzenberger L, Fat DL, Moran CJ, Mullett H. Nonoperative treatment of rotator cuff disease with platelet-rich plasma: a systematic review of randomized controlled trials. Arthroscopy. 2019; 35(5):1584-1591. doi: 10.1016/j.arthro.2018.10.115.
23. Flores C, Balius R, Álvarez G, Buil MA, Varela

L, Cano C, Casariego J. Efficacy and Tolerability of Peritendinous Hyaluronic Acid in Patients with Supraspinatus Tendinopathy: a Multicenter, Randomized, Controlled Trial. Sports Med Open. 2017; 3(1):22. doi: 10.1186/s40798-017-0089-9.

24. Kim YS, Sung CH, Chung SH, Kwak SJ, Koh YG. Does an Injection of Adipose-Derived Mesenchymal Stem Cells Loaded in Fibrin Glue Influence Rotator Cuff Repair Outcomes? A Clinical and Magnetic Resonance Imaging Study. Am J Sports Med. 2017; 45(9):2010-2018. doi: 10.1177/0363546517702863.
25. Lin KM, Wang D, Dines JS. Injection Therapies for Rotator Cuff Disease. Orthop Clin North Am. 2018; 49(2):231-239. doi: 10.1016/j.ocl.2017.11.010.

CINQUANTUNESIMO CONGRESSO NAZIONALE SIMFER
LA RIABILITAZIONE TRA PASSATO, PRESENTE E FUTURO.
CHI ERAVAMO, CHI SIAMO, CHI VORREMMO ESSERE.
12-15 OTTOBRE 2023

Utilizzo di collagene di tipo I nel trattamento della rizoartrosi sintomatica: risultati preliminari

F. Giarda[1], A. Parente[2], F. Cattaneo[2], F. Gervasoni[3], A. Robecchi[4], A. Caronni[4,5]

[1] S.C. Medicina Riabilitativa e Neuroriabilitazione, ASST GOM Niguarda, Milano; [2]Scuola di Specializzazione Medicina Fisica e Riabilitativa, Università degli Studi di Milano; [3]ASST Fatebenefratelli Sacco, Milano; [4]Dipartimento di Scienze Neuroriabilitative, Ospedale San Luca, IRCCS Istituto Auxologico Italiano, Milano; [5]Dipartimento di Scienze Biomediche, Università degli studi di Milano.

Introduzione

L'osteoartrosi dell'articolazione trapezio-metacarpale (TM), conosciuta meglio come rizoartrosi, è una patologia che colpisce circa il 20% della popolazione sopra i 50 anni. La sintomatologia si manifesta bilateralmente nel 50% dei casi. Un ruolo considerevole nella patogenesi è rappresentato dall'instabilità della TM, che può essere secondaria a iperlassità legamentosa o a sollecitazione ripetuta in senso radiale della base del I osso metacarpale, condizionante un aumento della forza lussante e progressivo detensionamento dell'apparato capsulo-legamentoso. In particolare, un allentamento del legamento intermetacarpale, teso tra la base del I e II osso metacarpale e limitante il movimento di abduzione del I dito, determina la progressiva sublussazione esterna della base del I osso metacarpale, con conseguente incongruenza delle superfici articolari e progressione dei fenomeni degenerativi [1]. Dal punto di vista clinico, i pazienti presentano dolore localizzato alla base del primo dito, accentuato da movimenti attivi in abduzione radiale e/o passivi in rotazione-opposizione, che può comportare un grado variabile di deficit di forza e limitazione funzionale, a riposo e durante le attività, con conseguente impatto negativo sulla qualità di vita [2]. Studi in vitro hanno dimostrato la capacità del collagene tipo I ad uso infiltrativo di intervenire sulle vie di turnover del collagene, proponendosi come bio-scaffold ad azione riparativa e rigenerativa, mentre diversi lavori in vivo hanno evidenziato miglioramenti in termini di riduzione del dolore e maggiore funzionalità a seguito di un suo utilizzo infiltrativo intra e peri-articolari negli stadi iniziali di artrosi localizzati nei diversi distretti articolari [3]. **Lo scopo di questo studio è quello di valutare la possibile efficacia e la sicurezza di impiego dei medical devices a base di collagene tipo I di origine suina nel trattamento della rizoartrosi sintomatica.**

Materiali e metodi

- Sono state arruolate 13 persone [età media 60,4 anni; 11F, 2M] presentanti quadro clinico di rizoartrosi sintomatica, sei delle quali con sintomatologia bilaterale.
- I pazienti, nei tre mesi precedenti al reclutamento, non sono stati sottoposti a terapie fisiche o ad altri trattamenti infiltrativi locali. A ciascun soggetto sono state effettuate 5 infiltrazioni intra-articolari e periarticolari a livello dell'articolazione trapezio-metarcarpale, con cadenza settimanale, sotto guida ecografica con ago 27G x 4mm.
- E' stata somministrata la scala VNS a riposo (VNS-R) e durante il movimento (VNS-A) per quantificare la sintomatologia dolorosa e il questionario DASH come indice di impatto funzionale della patologia.
- Tutte le misure sono state effettuate prima di iniziare il trattamento (T0), durante ogni singola seduta infiltrativa (T1-T4), a un mese (T5) e a tre mesi (T6) dal termine del trattamento, per analizzare l'insorgenza e la durata di eventuali miglioramenti.

Risultati

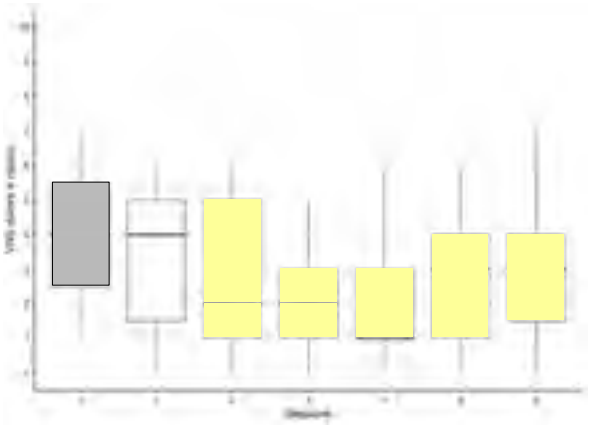

Figura 1

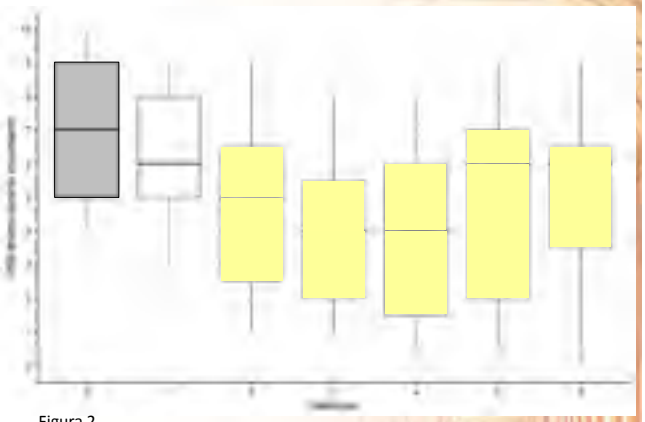

Figura 2

Rappresentazione grafica dell'andamento del dolore durante il periodo di osservazione. Nella figura 1 sono rappresentati i valori di VNS a riposo e nella figura 2 i valori di VNS durante il movimento. Le sessioni significativamente diverse rispetto alla sessione 0 (in grigio) sono evidenziate in giallo

- I nostri risultati hanno evidenziato un **effetto statisticamente significativo della sessione F0-F6 ($F_{6,108}$ = 8.42; p < 0.001),** indicando che ci sono differenze significative nel valore di VNS-R nelle diverse sessioni di valutazione, in particolare:

Il punteggio VNS-R alla sessione risulta **significativamente maggiore rispetto alle sessioni 2 (p = 0.036), 3 (p < 0.001), 4 (p < 0.001), 5 (p < 0.001) e 6 (p = 0.022).**

- I risultati di VNS – A replicano sostanzialmente quelli di VNS – R., con **effetto sessione statisticamente significativo**.

- La DASH alla sessione 0 è **ridotta significativamente rispetto a quella raccolta alle sessioni 4 (p <0,001), 5 (p <0,0357) e 6 (p <0,0092).**

Conclusioni

Il trattamento infiltrativo mediante medical device a base di collagene di tipo I può essere **rappresentare una valida alternativa nella gestione della rizoartrosi sintomatica**, in considerazione della sicurezza, della facilità di impiego e dell'efficacia osservata. Sono, tuttavia, necessarie ulteriori evidenze per meglio definire le indicazioni e i limiti della metodica.

Bibliografia

1. Edmunds JO. Current concepts of the anatomy of the thumb trapeziometacarpal joint. J Hand Surg Am. 2011 Jan;36(1):170-82
2. Siviero P, Zambon S, Limongi F, Castell MV, Cooper C, Deeg DJ, Denkinger MD, Dennison EM, Edwards MH, Gesmundo A, Otero Á, Pedersen NL, Peter R, Queipo R, Timmermans EJ, van Schoor NM, Maggi S; EPOSA Research Group. How Hand Osteoarthritis, Comorbidity, and Pain Interact to Determine Functional Limitation in Older People: Observations From the European Project on OSteoArthritis Study. Arthritis Rheumatol. 2016 Nov;68(11):2662-2670
3. Brunato F. The treatment of rhizoarthrosis with collagen medical device small joints. Physiological Regulating Medicine, 2021; 3-12 Hao D, Wang J. Fixed-bearing vs mobile-bearing prostheses for total knee arthroplasty after approximately 10 years of follow-up: a meta-analysis. J Orthop Surg Res. 2021 Jul 6;16(1):437. doi: 10.1186/s13018-021-02560-w. PMID: 34229702; PMCID: PMC8259014.

life

Article

Efficacy of Ultrasound-Guided Injections of Type I Collagen-Based Medical Device for Greater Trochanteric Pain Syndrome: A Pilot Study

Filippo Randelli [1], Alberto Fioruzzi [1,*], Manuel Giovanni Mazzoleni [1], Alessandra Radaelli [2], Leila Rahali [3], Lucia Verga [3] and Alessandra Menon [4]

[1] Hip Department–CAD, ASST Gaetano Pini–CTO, Piazza Cardinale Andrea Ferrari 1, 20122 Milano, Italy; filippo.randelli@asst-pini-cto.it (F.R.); manuelmazzoleni4@gmail.com (M.G.M.)
[2] Scuola di Specializzazione in Ortopedia e Traumatologia, Università degli Studi di Milano, Via Festa del Perdono 7, 20122 Milano, Italy; alessandra.radaelli8@gmail.com
[3] UOC Radiodiagnostica, ASST Gaetano Pini–CTO, Piazza Cardinale Andrea Ferrari 1, 20122 Milano, Italy; leila.rahali@asst-pini-cto.it (L.R.); lucia.verga@asst-pini-cto.it (L.V.)
[4] ASST Gaetano Pini–CTO, Piazza Cardinale Andrea Ferrari 1, 20122 Milano, Italy; ale.menon@me.com
* Correspondence: alberto.fioruzzi@asst-pini-cto.it

Abstract: Background: Greater Trochanteric Pain Syndrome (GTPS) is a frequent clinical condition characterized by acute or chronic pain in the lateral region of the hip. This condition is primarily due to gluteus minimus and medius tendinopathy. Swine-derived type I collagen has shown a positive effect on tenocytes through in vitro studies and on tendinopathies in clinical studies. This pilot study aims to evaluate the clinical effects of swine-derived type I collagen injections on pain, hip function, and strength in GTPS patients. **Methods:** The study group was treated with three ultrasound-guided swine-derived type I collagen injections once a week for three consecutive weeks. The primary endpoint was pain reduction of at least 3 points on the Numeric Rating Scale (NRS) at ten weeks. Secondary endpoints were NRS average reduction at rest and palpation, modified Harris Hip Score (mHHS), abductor strength, and magnetic resonance imaging (MRI) improvement at six months. **Results:** 52 patients were screened, 47 enrolled, and 43 completed the study. The primary endpoint was reached by 60.5% of the patients. All secondary endpoints were also reached with statistical significance. Neither early nor late adverse effects were found. **Conclusions:** In this pilot study, ultrasound-guided peritrochanteric swine-derived type I collagen injections are safe and effective for most patients with GTPS included in the study. Further and more extensive confirmatory investigation studies with a longer follow-up are needed to confirm this pilot study's results and the clinical benefit's persistence.

Keywords: hip pain; collagen injections; tendinopathy; ultrasonography; interventional; regenerative medicine

check for updates

Academic Editor: Ke-Vin Chang

Received: 21 January 2025
Revised: 15 February 2025
Accepted: 24 February 2025
Published: 26 February 2025

Citation: Randelli, F.; Fioruzzi, A.; Mazzoleni, M.G.; Radaelli, A.; Rahali, L.; Verga, L.; Menon, A. Efficacy of Ultrasound-Guided Injections of Type I Collagen-Based Medical Device for Greater Trochanteric Pain Syndrome: A Pilot Study. *Life* **2025**, *15*, 366. https://doi.org/10.3390/life15030366

Copyright: © 2025 by the authors. Licensee MDPI, Basel, Switzerland. This article is an open access article distributed under the terms and conditions of the Creative Commons Attribution (CC BY) license (https://creativecommons.org/licenses/by/4.0/).

1. Introduction

Greater Trochanteric Pain Syndrome (GTPS) is a frequent and complex clinical condition characterized by acute or chronic and more or less relapsing pain in the lateral region of the hip around the greater trochanter [1,2].

In the past, lateral hip pain was attributed exclusively to inflammation of the peritrochanteric bursa, which was described as "trochanteric bursitis" [3–6].

GTPS, instead, can result from different mechanical and inflammatory pathologies involving the peritrochanteric structures, which are formally divided into three primary

entities: external snapping hip syndrome, trochanteric bursitis, and, more frequently, degenerative gluteus minimus and medius muscle tendinopathies [3–6].

The treatment of GTPS is initially conservative and includes rest, ice, non-steroidal anti-inflammatory drugs (NSAIDs), and physical therapy focusing on postural exercises and iliotibial band stretching [7–9]. The second line of treatment is constituted by infiltrative therapy, classically through the use of steroids but presently more driven towards the use of orthobiologics, primarily platelet-rich plasma (PRP). The use of steroids, unfortunately, does not appear to be effective in the medium–long term [7,10]. Few studies have been conducted with PRP in recent years without definitive evidence of its efficacy and safety [11–15]. Most studies either fail to demonstrate consistent benefits or are impaired by methodological issues such as small sample sizes, short follow-up periods, or biases [16,17]. Furthermore, PRP injections are expensive.

Swine-derived type I collagen is a new entry in the panorama of orthobiologics but has demonstrated a good scientific basis. In two in vitro studies [11,12], the effects of swine-derived type I collagen on a culture of human tenocytes were described, focusing on collagen turnover pathways to understand how this could improve tendon biology. Porcine collagen is similar to human collagen and highly compatible; it presents very low risks of inducing adverse effects, so it has been used in different clinical settings [11,12]. Researchers used swine-derived type I collagen as a coating for cell cultures of human tenocytes harvested from a gluteus minimus tendon sample collected during hip surgeries [11,12]. The results suggested that swine-derived type I collagen can promote synthesis, maturation, and secretion of human type I collagen (COL-I), thus positively regulating tendon homeostasis. Furthermore, swine-derived type I collagen-induced an anabolic phenotype in tenocytes by stimulating their proliferation and migration [11,12].

Few pilot and observational clinical studies on using swine-derived type I collagen in tendinopathies, such as supraspinatus tendinopathy and lateral epicondylitis, reported significant pain reduction and functional recovery with a strong safety profile [13,15,18–20].

Can swine-derived type I collagen be beneficial in treating greater trochanteric pain syndrome (GTPS)? The primary objective of the present pilot study is to answer this fundamental question.

The primary endpoint of this study was to evaluate pain reduction, at least 3 points on the NRS scale at T10w/FU in patients affected by GTPS treated with injectable swine-derived type I collagen medical device.

Secondary endpoints were NRS of pain, pre- and post-procedural, at rest at 6 and 24 weeks; mHHS, pre- and post-procedural at 6, 10, and 24 weeks; abduction strength, pre- and post-procedural at 6, 10, and 24 weeks; painkiller consumption during the time study; and evaluation of phlogistic and degenerative signs through MRI images at 24 weeks. Furthermore, dropouts and adverse events were recorded.

2. Materials and Methods

The study is a single-center pilot clinical investigation with a one-sample design. It was approved by the Institutional Review Board (protocol code OSMAMI-14/05/2021-0021380-U, dated 14 May 2021). The National Clinical Trial Number (NCT) is 05486078.

The subjects were selected among patients who met the inclusion criteria, did not meet the exclusion criteria, and were willing to sign the informed consent.

Male and female subjects aged between 18 and 70 who met the following criteria were considered eligible: palpatory lateral pain lasting at least one month; NRS pain level ≥ 5 in the trochanteric area; capability to collaborate, understand, and sign in the informed consent.

The exclusion criteria were the following: concomitant intra-articular hip pain (with positive flexion–adduction–internal rotation test); ESHS (External Snapping Hip Syndrome); total hip replacement in the affected hip; radiological and clinical evidence of gluteus minimus and/or medius tendons tears with an indication for surgical repair; evidence of tendon calcifications documented radiographically; hip osteoarthritis (Tönnis classification > 1); fluoroquinolones treatment within 30 days before enrollment; hip injection with hyaluronic acids or steroids within four weeks before the enrollment; local or systemic infection; chronic treatment with steroids or immunosuppressants; drug and/or alcohol addiction, psychiatric disorders or clinical conditions that may compromise the correct interpretation of Patient-Reported Outcome Measures (PROMs) or follow-up; coagulopathies, platelet aggregation disorders, or treatment with oral anticoagulants or antiplatelets that cannot be suspended during the study period; pregnancy and breastfeeding; allergy to porcine collagen.

Pre-procedural (T0) diagnostic exams included a Pelvic X-ray and Dunn 45° axial views of the hip, as well as a high-field MRI 1.5 T with different sequences: coronal T1 and STIR (FAT suppression), axial T1, and STIR.

2.1. Medical Device (Swine-Derived Type I Collagen)

This study used an injectable medical device based on swine-derived type I collagen extracted from the dermis, GUNA MD-Tissue (GUNA S.p.a. Milan, Italy). The product, already marketed under the form of 2 mL/vials, contains 100 µg of collagen per vial together with [1] Magnesium gluconate, [2] Ascorbic acid, [2] Pyridoxine hydrochloride, [2] Riboflavin, [2] Thiamine hydrochloride, and as auxiliary substances, NaCl and Water WFI. The auxiliary substances were supplied by [1] Merck Life Science S.r.l. Milan, Italy and [2] A.C.E.F. S.p.a. Fiorenzuola d'Arda (PC), Italy.

2.2. Technique

The all-study group was treated with three ultrasound-guided injections of 2 mL of GUNA MD-Tissue—one injection every seven days for three consecutive times.

The sono-anatomy of the greater trochanteric region is crucial for accurate ultrasound-guided procedures in Greater Trochanteric Pain Syndrome (GTPS). The trochanteric bursa appears as a thin hypoechoic band between the tensor fascia lata (TFL) and the gluteus medius tendon at the lateral facet of the greater trochanter, with bursitis presenting as a fluid-filled, thickened structure. The gluteus medius tendon, triangular in shape, inserts onto the lateral aspect of the greater trochanter. In contrast, the gluteus minimus tendon attaches to the anterior facet as a flat, hyperechoic structure. The iliotibial band (ITB) runs superficially over the greater trochanter, and the bone cortex should appear as a continuous hyperechoic line, with any irregularities suggesting chronic tendinopathy. Dynamic ultrasound assessment, such as passive hip movements and compression maneuvers, helps differentiate bursal effusion from intra-tendinous edema [21].

The injections were guided by an ultrasound device (MyLab™ XPRO 80, Esaote S.p.a., Genova, Italy). The procedures were performed with the patient in a lateral decubitus. After preparing a sterile field, a linear (15–18 MegaHertz) probe was placed longitudinally along the gluteus tendons, precisely at the most painful trigger point and where the most significant area of microstructural inhomogeneity was visible. At that point, a 20–22 Gauge spinal needle was inserted under constant ultrasound guidance [22]. MD-Tissue was injected into the trochanteric bursa and at the level of the tendons, particularly at the most degenerated insertional areas.

2.3. Study Visits Timeline

The subjects were evaluated at six different times: at baseline, before the first treatment (time T0), after one week (T1w), after two weeks (T2w), after six weeks (T6w/FU), after ten weeks (T10w/FU), and after 24 weeks (T24w/FU), when two highly qualified musculoskeletal radiologists performed a post-procedural Pelvic MRI for each patient's further radiological evaluation.

Pain assessment was conducted through NRS at rest and during the more specific clinical tests for GTPS. Patients were asked to rate the pain level at rest on a scale of 0 to 10, with 0 indicating no pain and 10 representing the worst imaginable pain. Additionally, pain was assessed during palpation over the greater trochanter with the patient in the lateral decubitus. This procedure is the standard clinical practice for diagnosing and monitoring GTPS. Both types of pain assessments—at rest and during palpation—were performed before treatment and at each follow-up visit.

mHHS was obtained before treatment and then at each follow-up visit.

Hip abductor strength was assessed with the subject supine using a dynamometer (Kern HCB 20K10, Kern & Sohn GmbH, Ebingen, Germany) with a maximum weighing capacity of 20 kg and a reproducibility of 0.01 kg, with a 30 s interval between measurements to avoid muscle fatigue and ensure consistency, according to the technique described by Thorborg [23]. The mean obtained by three repeated measurements was used for statistical analysis.

Two expert radiologists evaluated pre-procedural and post-procedural MRI images, focusing on perilesional edema in axial and coronal STIR-weighted images.

2.4. Statistical Analysis

Given the one-sample study design, it is assumed that the proportion of successes (patients experiencing a reduction of at least 3 points on the NRS scale) without treatment cannot surpass 25% (H0). Conversely, a success rate of at least 50% (HA) is expected in treated patient subjects.

With these premises, a one-tailed exact binomial test applied to a sample of 49 subjects reaches a power of 95.7% in discriminating the difference equal to 25% between the proportion predicted by HA and that predicted by H0 at a significance level equal to 0.025.

Possible dropout subjects cannot determine sample size inflation, as each subject of this type will automatically be considered a failure.

All the variables were subjected to the appropriate descriptive analysis after validation. According to distribution, continuous variables were presented as mean and standard deviation or median and range. Categorical variables were expressed in terms of case numbers or frequencies. Statistical analyses were conducted with Stata/SE 17.0 (StataCorp LLC, College Station, TX, USA).

The primary endpoint was assessed with a one-tailed exact binomial test. It was evaluated at T10w/FU, and the NRS score at T10w/FU was compared to T0. Reducing the NRS scale by 3 points in at least 50% of the treated subjects was considered clinically significant.

The within-subject repeated measures ANOVA or Friedman test was used to evaluate the NRS score, mHHS score, and abductor strength at T6w/FU and T24w/FU compared to time T0.

The Student's *t*-test for paired data or Wilcoxon test was used to assess the evidence of resolution or decrease in inflammatory signs in the peri-trochanteric region of the hip affected according to MRI images at T24w/FU compared to T0.

The repeated measures ANOVA or Friedman test was used to evaluate painkiller consumption based on the clinical diary at T0, T1w, T2w, T6w/FU, T10w/FU, and T24w/FU.

The absolute and relative frequency and 95% confidence interval of the fraction of subjects who abandoned the study concerning Adverse Events were also reported.

3. Results

Of the initially eligible 52 subjects, 47 were enrolled in the study for 13 months, from October 2021 to November 2022. Of these 47 patients, one withdrew at time T1w, and four dropped out (one at T1w, two at T6w/FU, and one at T24w/FU), as illustrated in Figure 1. Therefore, the subjects who completed the study were 42, even though the subjects analyzed for the primary endpoint were 43. The study population consisted of individuals with a mean age of 53.72 years (SD ± 10.3 years), reflecting a middle-aged demographic with moderate variability in age. The sample predominantly comprised females, who accounted for 89% of the participants. This gender distribution highlights a significant female predominance; these characteristics suggest that the study population represents a targeted group. No adverse effects were recorded during the study period.

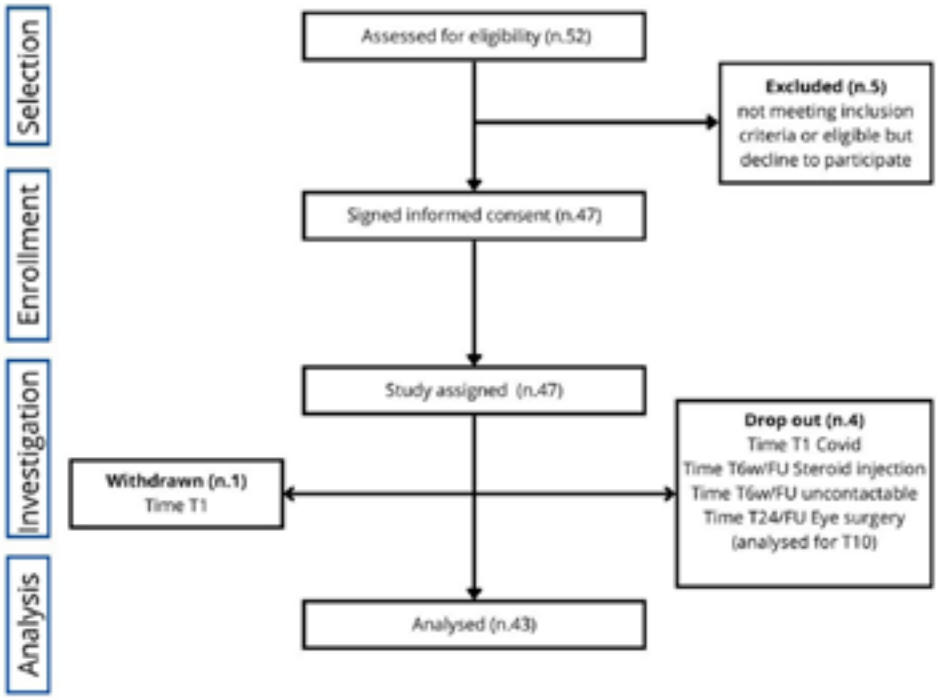

Figure 1. CONSORT study flowchart.

3.1. Primary Endpoint—Pain Reduction at Rest of at Least 3 Points at 10 Weeks

At T10w/FU, 26 patients, representing 60.5% of the participants, experienced a significant reduction in pain—specifically, a decrease of more than 3 points on the NRS. These patients met the criteria for the study's primary endpoint. Conversely, 17 patients (39.5%), despite having had a reduction in pain, did not achieve the primary endpoint (Figure 2). In conclusion, the study's primary endpoint has to be considered complete.

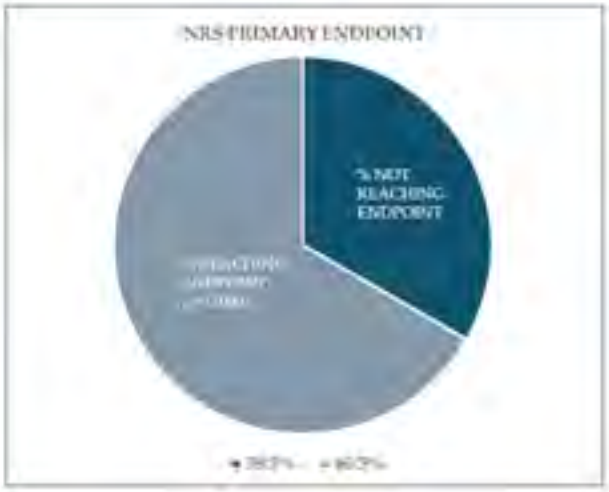

Figure 2. The study's primary endpoint. At the end of the survey, 60.5% of the enrolled subjects reached the primary endpoint ($p < 0.0001$), and 39.5% did not reach the primary endpoint despite having reduced pain.

3.2. Secondary Endpoints

3.2.1. NRS of Pain at Rest, at Baseline, 6 Weeks, 10 Weeks, and 24 Weeks

A statistically significant improvement in pain at rest was reached at 6 weeks and maintained till 24 weeks. The F-test for within-subject variation was significant ($p < 0.001$) under any assumption regarding sphericity. Pairwise tests corrected with the Bonferroni method show that the values at T0 significantly differed from those at T6w/FU, T10w/FU, and T24w/FU ($p < 0.001$ in all cases), as seen in Table 1 (Figure 3).

Table 1. NRS descriptive statistics.

NRS SUMMARY STATISTICS TABLE		
Evaluation Times	**Mean**	**SD**
NRS T0	6.154	1.3480
NRS T6w/FU	2.711	2.4250
NRS T10w/FU	2.860	2.6239
NRS T24w/FU	2.643	2.8334

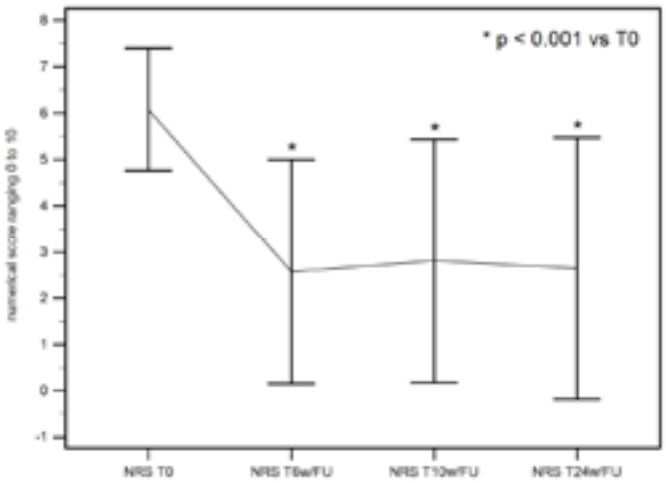

Figure 3. NRS of pain at rest at baseline, 6 weeks, 10 weeks, and 24 weeks descriptive plot. A significant pain reduction was achieved at T6w/FU and maintained at T10w/FU and T24w/FU.

3.2.2. NRS of Pain on Palpation at Baseline, 6 Weeks, 10 Weeks, and 24 Weeks

Collected data for pain on palpation showed a statistically significant improvement at 6 weeks, which was maintained at 10 and 24 weeks. The F-test for within-subject variation was significant ($p < 0.001$) for any sphericity assumption. The Pairwise tests corrected with the Bonferroni method show that the values at T0 significantly differ from those at T6w/FU, T10w/FU, and T24w/FU ($p < 0.001$ in all cases), as seen in Table 2 (Figure 4).

Table 2. NRS of pain on palpation descriptive statistics.

NRS PALP SUMMARY STATISTICS TABLE		
Evaluation Times	**Mean**	**SD**
NRS PALP T0	7.277	1.8624
NRS PALP T6w/FU	4.633	2.4895
NRS PALP T10w/FU	4.337	2.6384
NRS PALP T24w/FU	4.250	2.8929

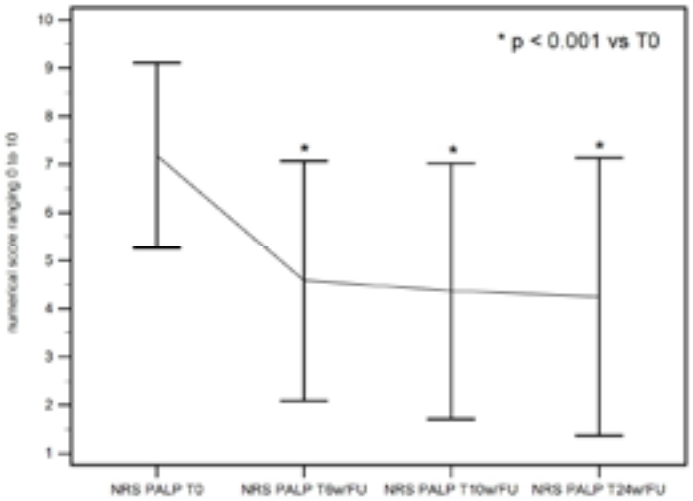

Figure 4. NRS of pain on palpation on palpation at baseline, 6 weeks, 10 weeks, and 24 weeks descriptive plot. A significant pain reduction on palpation was achieved at T6w/FU and maintained at T10w/FU and T24w/FU.

3.2.3. mHHS at Baseline, 6 Weeks, 10 Weeks, and 24 Weeks

A statistically significant improvement in mHHS was achieved at 6 weeks and maintained at 10 and 24 weeks. The F-test for within-subject variation was significant ($p < 0.001$) under any assumption regarding sphericity. Pairwise tests corrected with the Bonferroni method show that the values at T0 significantly differed from those at T6w/FU, T10w/FU, and T24w/FU ($p < 0.001$ in all cases), as seen in Table 3 (Figure 5).

Table 3. mHHS descriptive statistics.

mHHS SUMMARY STATISTICS TABLE		
Evaluation Times	**Mean**	**SD**
mHHS T0	57.085	13.780
mHHS T6w/FU	71.222	11.9162
mHHS T10w/FU	72.535	12.2637
mHHS T24w/FU	73.190	12.7418

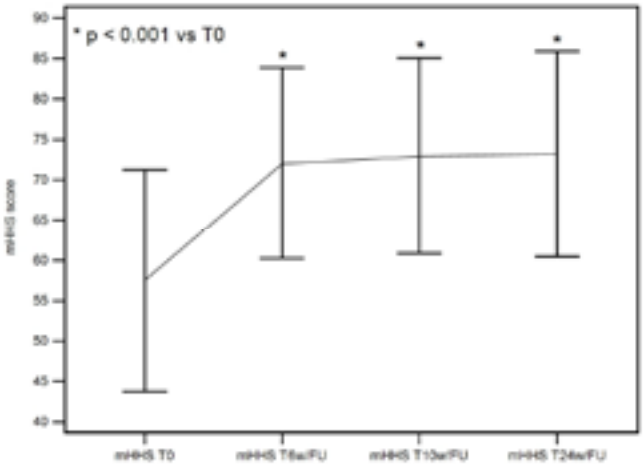

Figure 5. mHHS at baseline, 6 weeks, 10 weeks, and 24 weeks descriptive plot. A significant improvement of mHHS was achieved at T6w/FU and maintained at T10w/FU and T24w/FU.

3.2.4. Abduction Strength at Baseline, 6 Weeks, 10 Weeks, and 24 Weeks

A statistically significant improvement in strength in hip abduction was recorded at 10 weeks and maintained till 24 weeks. The F-test for within-subject variation was significant ($p < 0.001$) for any sphericity assumption. Pairwise tests corrected with the Bonferroni method show that the values at T0 were significantly different compared to those at T10w/FU ($p < 0.001$) and T24w/FU ($p < 0.001$), as seen in Table 4 (Figure 6). A slightly significant difference ($p = 0.0425$) was observed between T6w/FU and T24w/FU.

Table 4. Abduction strength descriptive statistics.

ABDUCTION STRENGHT SUMMARY STATISTICS TABLE		
Evaluation Times	**Mean**	**SD**
STRENGHT T0	5.538	2.8413
STRENGHT T6w/FU	6.045	2.4797
STRENGHT T10w/FU	6.676	3.0115
STRENGHT T24w/FU	6.851	2.9481

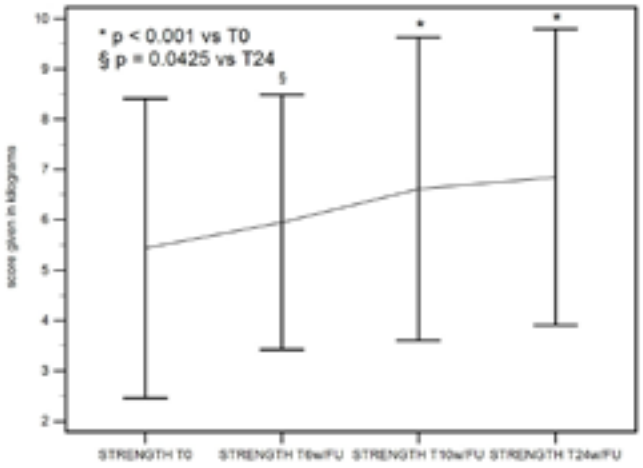

Figure 6. Abduction strength at baseline, 6 weeks, 10 weeks, and 24 weeks descriptive plot. A significant improvement in abduction strength was recorded at T10w/FU and maintained till T24w/FU.

3.2.5. Painkiller Consumption During the Study Time

Painkiller consumption did not significantly increase during the study (Friedman test: $p = 0.992$). However, in two patients, between T10w/FU and T24w/FU, an abnormal increase in painkiller consumption was observed, going from 1 to 12 and from 1 to 13, respectively.

3.2.6. MRI Evaluation at 24 Weeks Compared to Baseline

After six months, comparable MRI images of the peritrochanteric area were available for 40 out of 43 subjects analyzed. In 28 patients (70%), a reduction in peri-tendinous edema was visible by MRI at T24w/FU compared to T0 (Figure 7), while in 12 patients (30%), no changes were found (see MRI data table). The McNemar exact test was statistically significant, as seen in Table 5 ($p < 0.0001$).

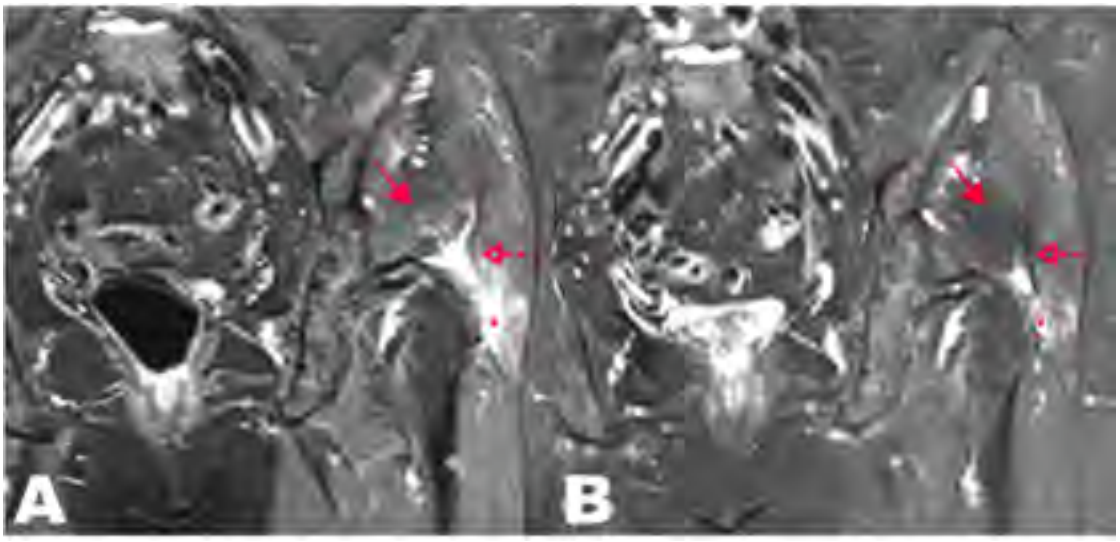

Figure 7. (**A**) Pre-treatment MRI coronal STIR sequence of a patient's left hip affected by GTPS with the presence of a fluid signal in the insertional area of the gluteus medius tendon; (**B**) MRI coronal STIR sequence of the same hip at T24s/FU with an apparent reduction of fluid. The full point indicates the bursal effusion; intra-tendinous edema is indicated by the dotted arrow, and muscle edema is indicated by the full arrow.

Table 5. MRI McNemar test.

MRI DATA TABLE			
40 Subjects Evaluated	**Improved**	**Unchanged**	***p* Value**
MRI T24w/FU vs. T0	28 subjects (70%)	12 subjects (30%)	$p < 0.0001$

4. Discussion

This study suggests that ultrasound-guided swine-derived type I collagen injections are a safe and effective alternative for Greater Trochanteric Pain Syndrome (GTPS), offering longer-lasting pain relief and functional improvement compared to corticosteroids. MRI-based tendon changes indicate potential regenerative effects, positioning collagen as a viable orthobiologic option. Given its safety and accessibility, collagen therapy could enhance GTPS management, though more extensive randomized trials are needed to confirm its long-term benefits.

Lateral peritrochanteric pain, defined as Greater Trochanteric Pain Syndrome (GTPS), according to Karpinski (1985) [24], is mainly due to a minimus and medius glutei tendinopa-

thy and represents one of the most frequent causes of pain in the hip area. Various treatments have been proposed, but no one has shown a clear superiority. The orthopedic community has recently moved from classic treatments (e.g., physiotherapy, focal shock wave therapy, and steroid injections) to a new approach focused on restoring biological homeostasis. Ultrasound-guided injections of platelet-rich plasma (PRP), bone marrow aspirate [25], autologous tenocytes [26], and percutaneous fenestration procedures [16] are examples of this trend.

A 2021 systematic review [27] of randomized controlled trials, which analyzed 1034 patients, demonstrated that PRP and focal shock waves significantly improve pain reduction. Unfortunately, the authors also showed that neither of the two therapies maintained these clinical improvements.

A 2023 Bayesian analysis [28] of 596 GTPS patients treated with ultrasound-guided infiltrations of either PRP or corticosteroids and focal shock waves showed that PRP was the most efficacious pain reduction agent, followed by shock waves. The study demonstrated that both therapies were safe and effective, but neither the abduction strength nor the MRI imaging were analyzed.

In a single-blinded, double-arm, randomized controlled trial, Heaver C. et al. [29] compared the results of focal shock wave therapy with corticosteroids ultrasound-guided infiltrations. The primary endpoint was pain reduction. At one year follow-up, the group treated with focal shock waves showed a higher statistically significant improvement than those treated with corticosteroids. This study also demonstrated an improvement in the Trendelenburg sign. The improvement was maintained over time in the group treated with focal shock waves but not in the group treated with corticosteroid injections.

Focused extracorporeal shockwave therapy (fESWT) is widely used for Greater Trochanteric Pain Syndrome (GTPS) due to its ability to promote tendon healing and pain relief through various biological mechanisms [30,31]. It stimulates tenocyte proliferation, collagen synthesis, and extracellular matrix remodeling, enhancing tendon regeneration. fESWT also promotes neovascularization, improving oxygen and nutrient supply while reducing inflammation by modulating cytokine activity. Additionally, it decreases pain sensitivity by downregulating substances P and CGRP, breaks down calcific deposits, and activates mesenchymal stem cells, fostering tissue repair [32]. These effects make fESWT a promising, non-invasive alternative for GTPS management. However, some observed benefits from collagen injections may stem from the mechanical stimulation of the tendon rather than collagen's biochemical properties, similar to ultrasound-guided fenestration. Further controlled studies are needed to distinguish collagen's specific role from mechanical effects.

Over the last decade, promising evidence has arisen from studies on extracellular matrix (ECM) scaffolds [17] in functional tissue engineering. Swine-derived type I collagen has an excellent scientific basis in in vitro studies [11,12] and some evidence of its effectiveness in clinical practice for musculoskeletal disorders [13–15,33]. It has been used for treating epicondylitis [17], plantar fasciitis [34], knee osteoarthritis [35], supraspinatus tendinopathy [13], and myofascial pain [36].

The main aim of the present study was to evaluate the effectiveness of ultrasound-guided peritrochanteric injections of swine-derived type I collagen (MD-Tissue, GUNA S.p.a. Milan, Italy) for GTPS.

The study evaluated pain reduction at rest through the NRS scale at 10 weeks compared to baseline in 43 subjects affected by GTPS (primary endpoint).

Some secondary endpoints were evaluated: NRS of pain at rest at 6 weeks and 24 weeks and NRS of pain on palpation, mHHS, and abduction strength at baseline at 6 weeks, 10 weeks, and 24 weeks.

All of the abovementioned secondary endpoints achieved statistical significance.

Besides the first battery of secondary endpoints, painkiller consumption during time study and MRI evaluation were investigated.

The increase in painkiller use during follow-up could be due to individual variability in treatment response, as some patients may have an initial local transient inflammatory response to the injection. Additionally, GTPS symptoms can fluctuate, with periods of improvement followed by flare-ups, potentially prompting higher analgesic use. Increased physical activity after initial pain reduction may have also led to temporary exacerbations, while psychological factors, such as patient expectations, could have influenced pain perception and medication reliance. Furthermore, tendon healing is gradual, and some patients may still experience discomfort as the tissue adapts. Lastly, comorbidities or other musculoskeletal conditions, such as osteoarthritis or lumbar spine issues, could have contributed to pain, making it necessary for some individuals to increase painkiller consumption despite undergoing treatment.

Among the secondary endpoints, two need to be highlighted.

The first was hip strength in abduction, which slowly and progressively increased up to 24 weeks after treatment. However, it is impossible to know whether this trend was due to pain reduction or, as supposed, a real biological tendon improvement. The myotendinous junction and tendon fibers take time to regain physiological functionality, mimicking the same trend we could observe.

MRI evaluation at 24 weeks compared to baseline revealed that 70% of patients exhibited decreased peri-tendinous fluid accumulation. Notably, the fluid signal on MRI was primarily associated with intra-tendinous edema rather than bursal effusion, as the imaging analysis focused on changes within the gluteus minimus and medius tendons. This distinction is essential, as intra-tendinous edema suggests ongoing tendon pathology and biological response to treatment, whereas bursal effusion is typically linked to inflammatory processes. The reduced intra-tendinous edema observed in most cases may indicate a positive tissue remodeling effect following swine-derived type I collagen injections. However, it is worth noting that imaging improvements did not always correlate with clinical pain reduction, underscoring the complexity of GTPS pathophysiology and the multifactorial nature of pain perception. Future studies incorporating quantitative MRI analysis could further elucidate the relationship between structural changes and clinical outcomes.

The lack of correlation between peritendinous edema on MRI and pain in chronic tendinopathy is well documented, as the primary pain generators are neo-vessels and neo-nerves infiltrating degenerated tendon tissue. This has been extensively studied in other tendons, such as the common extensor tendon in lateral elbow tendinopathy, using high-resolution ultrasound [37]. Given this evidence, a sonographic follow-up rather than an MRI could be considered in future studies to assess tendon microvasculature changes before and after collagen injections. Future research should prioritize high-resolution ultrasound assessments to evaluate the microvascular and neural alterations in chronic tendinopathy, particularly after collagen injections. Given that neo-vessels and neo-nerves are key contributors to tendinopathy-related pain, ultrasound techniques such as power Doppler and superb microvascular imaging (SMI) could offer greater sensitivity in detecting pathological vascularization compared to MRI. This would allow a more functional and real-time analysis of tendon changes, improving our understanding of treatment effects on pain modulation and regeneration. Implementing longitudinal sonographic follow-ups could provide new insights into the healing process, enabling better patient selection and individualized treatment protocols for GTPS.

No other study has previously evaluated the effect of an injectable collagen-based medical device administered with ultrasound-guided injections as a therapy for GTPS.

This study focused on quantitatively assessing the abductor strength and qualitatively investigating it through MRI.

The cohort's mean age, 53.4 years, is a strength of this study. In fact, the higher prevalence is between 40 and 60 years of age [37].

This study has several major and minor limitations that should be acknowledged in line with its nature as a pilot study. Significant limitations include the absence of a control group, limiting the ability to compare collagen injections with other treatments such as corticosteroids or platelet-rich plasma (PRP). Additionally, the small sample size and single-center design reduce the generalizability of the findings. The relatively short follow-up period (24 weeks) prevents conclusions about the long-term durability of treatment effects. Minor limitations include potential selection bias, as the study population consisted primarily of middle-aged females, which may not fully represent all GTPS patients.

Furthermore, MRI findings did not always correlate with clinical improvements, raising the need for more precise imaging biomarkers to assess tendon healing. Future studies should focus on randomized controlled trials (RCTs) with larger sample sizes and multicenter participation to validate these findings. Investigating long-term outcomes beyond 24 weeks will help determine the persistence of pain relief and functional recovery. Additionally, further research should explore collagen injections' biomechanical and histological effects on tendon regeneration. Comparative studies evaluating collagen injections against corticosteroids, PRP, or other orthobiologic treatments could provide insights into the most effective and cost-efficient approach. Lastly, developing standardized ultrasound protocols for optimal injection techniques and treatment monitoring will improve reproducibility and clinical adoption.

Another potential limitation of this study is that at least part of the observed therapeutic effect may be attributed to the mechanical stimulation of the tendon tissue rather than solely to the biological action of the swine-derived type I collagen. The ultrasound-guided injection technique, which involved delivering collagen into the bursa and directly into the tendon, could have had a mechanical effect on the degenerated tendon fibers. This is comparable to ultrasound-guided fenestration (dry needling), a widely recognized technique for treating chronic tendinopathy, where repeated needle penetrations stimulate the tendon's healing response by inducing localized bleeding, fibroblast activation, and collagen synthesis. The flow of the injected mixture within the tendon may have further contributed to this mechanical effect, triggering a cascade of biological responses, including tenocyte activation and neoangiogenesis, independent of the collagen's biochemical properties. While this does not diminish the potential benefit of collagen injections, it raises the need for future controlled studies comparing collagen injections with fenestration alone to distinguish the specific contribution of collagen from the mechanical effects of the injection technique itself.

Despite the discussed limitations, this pilot study, thanks to a rigorous and careful methodology, has shown that swine-derived type I collagen can represent a possible tool to treat GTPS without adverse effects and more than satisfactory preliminary results.

5. Conclusions

This pilot study suggests that ultrasound-guided swine-derived type I collagen injections are a safe and effective treatment for Greater Trochanteric Pain Syndrome (GTPS), significantly reducing pain and improving hip function and strength with no adverse effects. Pain reduction was achieved in 60.5% of patients at 10 weeks and sustained at 24 weeks, while MRI findings indicated structural tendon benefits in 70% of cases. Compared to corticosteroids and PRP, collagen injections appear to offer long-term advantages.

However, the absence of a control group and limited follow-up warrant further large-scale trials to confirm the efficacy and long-term benefits.

Author Contributions: Conceptualization, F.R.; methodology, M.G.M. and A.M.; software, A.R.; validation, A.F. and A.R.; formal analysis, A.F.; investigation, A.F., A.R., L.R. and L.V.; data curation, A.F. and A.M.; writing—original draft preparation, A.F. and M.G.M.; writing—review and editing, F.R., A.R., L.R., L.V. and A.M. All authors have read and agreed to the published version of the manuscript.

Funding: The institution has received funding from Guna S.p.a., Via Palmanova, 71, 20132 Milano, Italia.

Institutional Review Board Statement: The study has been performed according to the Declaration of Helsinki (Fortaleza 64th 2013), with Good Clinical Practices (GCP), and has been approved by the Institutional Review Board of Milano Area 2 (protocol code OSMAMI-14/05/2021-0021380-U in date 14 May 2021)—National Clinical Trial number—NCT number: 05486078. Informed consent was obtained from all subjects involved in the study.

Informed Consent Statement: Informed consent was obtained from all subjects involved in the study.

Data Availability Statement: All the data are available upon reasonable request. The corresponding author will share the article's data upon reasonable request.

Acknowledgments: We thank GUNA S.p.a., Milan, Italy, for their unconditional support in this study. In particular, Vincenzo Miranda and Kamilia Laarej of the GUNA Clinical Research Unit for the ethical and scientific rigor with which they followed the study.

Conflicts of Interest: The authors declare that there are no conflicts of interest.

Abbreviations

GTPS	Greater Trochanteric Pain Syndrome
NRS	Numeric Rating Scale
mHHS	Modified Harris Hip Score
MRI	Magnetic Resonance Imaging
PRP	Platelet-Rich Plasma
NSAIDs	Non-Steroidal Anti-Inflammatory Drugs
ECM	Extracellular Matrix
RCT	Randomized Controlled Trial
FU	Follow-Up
T0, T1w, T2w, T6w, T10w, T24w	Time points (Baseline, 1 week, 2 weeks, 6 weeks, 10 weeks, 24 weeks)
COL-I	Type I Collagen
ESHS	External Snapping Hip Syndrome
GCP	Good Clinical Practices
STIR	Short Tau Inversion Recovery (MRI Sequence)
T1	T1-Weighted MRI Imaging
Tönnis Classification	System for grading hip osteoarthritis
MD	Tissue—Swine-derived type I collagen medical device (GUNA S.p.A.)
IRB	Institutional Review Board
OSMAMI	Milano Area 2 Ethics Committee Code
NCT	National Clinical Trial Number

References

1. Strauss, E.J.; Nho, S.J.; Kelly, B.T. Greater Trochanteric Pain Syndrome. *Sports Med. Arthrosc. Rev.* **2010**, *18*, 113–119. [CrossRef]
2. Sunil Kumar, K.H.; Rawal, J.; Nakano, N.; Sarmento, A.; Khanduja, V. Pathogenesis and Contemporary Diagnoses for Lateral Hip Pain: A Scoping Review. *Knee Surg. Sports Traumatol. Arthrosc.* **2021**, *29*, 2408–2416. [CrossRef] [PubMed]

3. Aprato, A.; Jayasekera, N.; Bajwa, A.; Villar, R.N. Peri-Articular Diseases of the Hip: Emerging Frontiers in Arthroscopic and Endoscopic Treatments. *J. Orthopaed Traumatol.* **2014**, *15*, 1–11. [CrossRef]
4. Fearon, A.M.; Scarvell, J.M.; Cook, J.L.; Smith, P.N. Does Ultrasound Correlate with Surgical or Histologic Findings in Greater Trochanteric Pain Syndrome? A Pilot Study. *Clin. Orthop. Relat. Res.* **2010**, *468*, 1838. [CrossRef] [PubMed]
5. Fearon, A.M.; Scarvell, J.M.; Neeman, T.; Cook, J.L.; Cormick, W.; Smith, P.N. Greater Trochanteric Pain Syndrome: Defining the Clinical Syndrome. *Br. J. Sports Med.* **2013**, *47*, 649–653. [CrossRef] [PubMed]
6. Klauser, A.S.; Martinoli, C.; Tagliafico, A.; Bellmann-Weiler, R.; Feuchtner, G.M.; Wick, M.; Jaschke, W.R. Greater Trochanteric Pain Syndrome. *Semin. Musculoskelet. Radiol.* **2013**, *17*, 43–48. [CrossRef] [PubMed]
7. Frizziero, A.; Vittadini, F.; Pignataro, A.; Gasparre, G.; Biz, C.; Ruggieri, P.; Masiero, S. Conservative Management of Tendinopathies around Hip. *Muscles Ligaments Tendons J.* **2016**, *6*, 281–292. [CrossRef] [PubMed]
8. Grimaldi, A.; Mellor, R.; Hodges, P.; Bennell, K.; Wajswelner, H.; Vicenzino, B. Gluteal Tendinopathy: A Review of Mechanisms, Assessment and Management. *Sports Med.* **2015**, *45*, 1107–1119. [CrossRef]
9. Marín-Pena, O.; Papavasiliou, A.V.; Olivero, M.; Galanis, N.; Tey-Pons, M.; Khanduja, V. Non-Surgical Treatment as the First Step to Manage Peritrochanteric Space Disorders. *Knee Surg. Sports Traumatol. Arthrosc.* **2021**, *29*, 2417–2423. [CrossRef] [PubMed]
10. Walker, P.; Kannangara, S.; Bruce, W.J.; Michael, D.; Van der Wall, H. Lateral Hip Pain: Does Imaging Predict Response to Localized Injection? *Clin. Orthop. Relat. Res.* **2007**, *457*, 144. [CrossRef] [PubMed]
11. Randelli, F.; Menon, A.; Giai Via, A.; Mazzoleni, M.G.; Sciancalepore, F.; Brioschi, M.; Gagliano, N. Effect of a Collagen-Based Compound on Morpho-Functional Properties of Cultured Human Tenocytes. *Cells* **2018**, *7*, 246. [CrossRef] [PubMed]
12. Randelli, F.; Sartori, P.; Carlomagno, C.; Bedoni, M.; Menon, A.; Vezzoli, E.; Sommariva, M.; Gagliano, N. The Collagen-Based Medical Device MD-Tissue Acts as a Mechanical Scaffold Influencing Morpho-Functional Properties of Cultured Human Tenocytes. *Cells* **2020**, *9*, 2641. [CrossRef] [PubMed]
13. Corrado, B.; Bonini, I.; Chirico, V.A.; Filippini, E.; Liguori, L.; Magliulo, G.; Mazzuoccolo, G.; Rosano, N.; Gisonni, P. Ultrasound-Guided Collagen Injections in the Treatment of Supraspinatus Tendinopathy: A Case Series Pilot Study. *J. Biol. Regul. Homeost. Agents* **2020**, *34*, 33–39. [PubMed]
14. Martin Martin, L.S.; Massafra, U.; Bizzi, E.; Migliore, A. A Double Blind Randomized Active-Controlled Clinical Trial on the Intra-Articular Use of Md-Knee versus Sodium Hyaluronate in Patients with Knee Osteoarthritis ("Joint"). *BMC Musculoskelet. Disord.* **2016**, *17*, 94. [CrossRef] [PubMed]
15. Corrado, B.; Bonini, I.; Alessio Chirico, V.; Rosano, N.; Gisonni, P. Use of Injectable Collagen in Partial-Thickness Tears of the Supraspinatus Tendon: A Case Report. *Oxf. Med. Case Rep.* **2020**, *2020*, omaa103. [CrossRef] [PubMed]
16. Jacobson, J.A.; Yablon, C.M.; Henning, P.T.; Kazmers, I.S.; Urquhart, A.; Hallstrom, B.; Bedi, A.; Parameswaran, A. Greater Trochanteric Pain Syndrome: Percutaneous Tendon Fenestration Versus Platelet-Rich Plasma Injection for Treatment of Gluteal Tendinosis. *J. Ultrasound Med.* **2016**, *35*, 2413–2420. [CrossRef] [PubMed]
17. Farkash, U.; Avisar, E.; Volk, I.; Slevin, O.; Shohat, N.; El Haj, M.; Dolev, E.; Ashraf, E.; Luria, S. First Clinical Experience with a New Injectable Recombinant Human Collagen Scaffold Combined with Autologous Platelet-Rich Plasma for the Treatment of Lateral Epicondylar Tendinopathy (Tennis Elbow). *J. Shoulder Elb. Surg.* **2019**, *28*, 503–509. [CrossRef] [PubMed]
18. Corrado, B.; Mazzuoccolo, G.; Liguori, L.; Chirico, V.A.; Costanzo, M.; Bonini, I.; Bove, G.; Curci, L. Treatment of Lateral Epicondylitis with Collagen Injections: A Pilot Study. *Muscle Ligaments Tendons J.* **2019**, *9*, 584. [CrossRef]
19. Buda, M.; Dlimi, S.; Parisi, M.; Benoni, A.; Bisinella, G.; Di Fabio, S. Subacromial Injection of Hydrolyzed Collagen in the Symptomatic Treatment of Rotator Cuff Tendinopathy: An Observational Multicentric Prospective Study on 71 Patients. *JSES Int.* **2023**, *7*, 799–804. [CrossRef] [PubMed]
20. Latini, L.; Porta, F.; Maccarrone, V.; Zompa, D.; Cipolletta, E.; Mirza, R.M.; Filippucci, E.; Vreju, F.A. Clinical Efficacy and Safety of Ultrasound-Guided Injection with Low-Molecular-Weight Peptides from Hydrolyzed Collagen in Patients with Partial Supraspinatus Tendon Tears: A Pilot Study. *Life* **2024**, *14*, 1351. [CrossRef] [PubMed]
21. Mezian, K.; Ricci, V.; Güvener, O.; Jačisko, J.; Novotný, T.; Kara, M.; Chang, K.-V.; Naňka, O.; Pirri, C.; Stecco, C.; et al. EURO-MUSCULUS/USPRM Dynamic Ultrasound Protocols for (Adult) Hip. *Am. J. Phys. Med. Rehabil.* **2022**, *101*, e162–e168. [CrossRef] [PubMed]
22. Mu, A.; Peng, P.; Agur, A. Landmark-Guided and Ultrasound-Guided Approaches for Trochanteric Bursa Injection: A Cadaveric Study. *Anesth. Analg.* **2017**, *124*, 966–971. [CrossRef]
23. Thorborg, K.; Petersen, J.; Magnusson, S.P.; Hölmich, P. Clinical Assessment of Hip Strength Using a Hand-Held Dynamometer Is Reliable. *Scand. J. Med. Sci. Sports* **2010**, *20*, 493–501. [CrossRef] [PubMed]
24. Karpinski, M.R.; Piggott, H. Greater Trochanteric Pain Syndrome. A Report of 15 Cases. *J. Bone Jt. Surg. Br.* **1985**, *67*, 762–763. [CrossRef] [PubMed]
25. Rosário, D.A.V.; Faleiro, T.B.; Franco, B.A.F.M.; Daltro, G.D.C.; Marchetto, R. Comparison Between Concentrated Bone Marrow Aspirate and Corticoid in Gluteal Tendinopathy. *Acta Ortop. Bras.* **2021**, *29*, 26–29. [CrossRef] [PubMed]

26. Bucher, T.A.; Ebert, J.R.; Smith, A.; Breidahl, W.; Fallon, M.; Wang, T.; Zheng, M.-H.; Janes, G.C. Autologous Tenocyte Injection for the Treatment of Chronic Recalcitrant Gluteal Tendinopathy: A Prospective Pilot Study. *Orthop. J. Sports Med.* **2017**, *5*, 2325967116688866. [CrossRef] [PubMed]
27. Gazendam, A.; Ekhtiari, S.; Axelrod, D.; Gouveia, K.; Gyemi, L.; Ayeni, O.; Bhandari, M. Comparative Efficacy of Nonoperative Treatments for Greater Trochanteric Pain Syndrome: A Systematic Review and Network Meta-Analysis of Randomized Controlled Trials. *Clin. J. Sport. Med.* **2022**, *32*, 427–432. [CrossRef] [PubMed]
28. He, Y.; Lin, Y.; He, X.; Li, C.; Lu, Q.; He, J. The Conservative Management for Improving Visual Analog Scale (VAS) Pain Scoring in Greater Trochanteric Pain Syndrome: A Bayesian Analysis. *BMC Musculoskelet. Disord.* **2023**, *24*, 423. [CrossRef] [PubMed]
29. Heaver, C.; Pinches, M.; Kuiper, J.H.; Thomas, G.; Lewthwaite, S.; Burston, B.J.; Banerjee, R.D. Greater Trochanteric Pain Syndrome: Focused Shockwave Therapy versus an Ultrasound Guided Injection: A Randomised Control Trial. *Hip Int.* **2023**, *33*, 490–499. [CrossRef] [PubMed]
30. Ramon, S.; Russo, S.; Santoboni, F.; Lucenteforte, G.; Di Luise, C.; de Unzurrunzaga, R.; Vetrano, M.; Albano, M.; Baldini, R.; Cugat, R.; et al. Focused Shockwave Treatment for Greater Trochanteric Pain Syndrome: A Multicenter, Randomized, Controlled Clinical Trial. *J. Bone Jt. Surg. Am.* **2020**, *102*, 1305–1311. [CrossRef] [PubMed]
31. Carlisi, E.; Cecini, M.; Di Natali, G.; Manzoni, F.; Tinelli, C.; Lisi, C. Focused Extracorporeal Shock Wave Therapy for Greater Trochanteric Pain Syndrome with Gluteal Tendinopathy: A Randomized Controlled Trial. *Clin. Rehabil.* **2019**, *33*, 670–680. [CrossRef] [PubMed]
32. Poenaru, D.; Sandulescu, M.I.; Cinteza, D. Biological Effects of Extracorporeal Shockwave Therapy in Tendons: A Systematic Review. *Biomed. Rep.* **2022**, *18*, 15. [CrossRef] [PubMed]
33. Damjanov, N.; Micu, M.C. Ultrasound Guided Injection with Collagen-Based Medical Device: Real-Life Evaluation of Efficacy and Safety in Hip Osteoarthritis. *Med. Ultrason.* **2023**, *1*, 26. [CrossRef] [PubMed]
34. Kim, M.; Choi, Y.S.; You, M.-W.; Kim, J.S.; Young, K.W. Sonoelastography in the Evaluation of Plantar Fasciitis Treatment: 3-Month Follow-Up After Collagen Injection. *Ultrasound Q.* **2016**, *32*, 327–332. [CrossRef] [PubMed]
35. De Luca, P.; Colombini, A.; Carimati, G.; Beggio, M.; de Girolamo, L.; Volpi, P. Intra-Articular Injection of Hydrolyzed Collagen to Treat Symptoms of Knee Osteoarthritis. A Functional In Vitro Investigation and a Pilot Retrospective Clinical Study. *J. Clin. Med.* **2019**, *8*, 975. [CrossRef] [PubMed]
36. Nitecka-Buchta, A.; Walczynska-Dragon, K.; Batko-Kapustecka, J.; Wieckiewicz, M. Comparison between Collagen and Lidocaine Intramuscular Injections in Terms of Their Efficiency in Decreasing Myofascial Pain within Masseter Muscles: A Randomized, Single-Blind Controlled Trial. *Pain. Res. Manag.* **2018**, *2018*, 8261090. [CrossRef] [PubMed]
37. Ricci, V.; Cocco, G.; Mezian, K.; Chang, K.-V.; Naňka, O.; Tamborrini, G.; Kara, M.; Özçakar, L. Anatomy and Sonographic Examination for Lateral Epicondylitis: EURO-MUSCULUS/USPRM Approach. *Am. J. Phys. Med. Rehabil.* **2023**, *102*, 300–307. [CrossRef] [PubMed]

Disclaimer/Publisher's Note: The statements, opinions and data contained in all publications are solely those of the individual author(s) and contributor(s) and not of MDPI and/or the editor(s). MDPI and/or the editor(s) disclaim responsibility for any injury to people or property resulting from any ideas, methods, instructions or products referred to in the content.

International Journal of
Environmental Research and Public Health

MDPI

Review

Intra-Articular Collagen Injections for Osteoarthritis: A Narrative Review

Domiziano Tarantino *, Rosita Mottola, Stefano Palermi, Felice Sirico, Bruno Corrado and Rossana Gnasso

Department of Public Health, University of Naples Federico II, 80131 Naples, Italy
* Correspondence: domiziano22@gmail.com

Abstract: Osteoarthritis (OA) is the most frequent degenerative progressive joint disease worldwide, with the hand, hip, and knee being the most-affected joints. Actually, no treatment can alter the course of OA, and therapy is directed at reducing pain and improving function. The exogenous administration of collagen has been investigated as a possible symptomatic adjuvant or stand-alone treatment for OA. The aim of this review is to assess if intra-articular collagen administration can be considered as a valid and safe therapeutic option for OA. A search in the main scientific electronic databases to identify the available scientific articles about the effects of intra-articular collagen as an OA treatment was performed. The results of the seven included studies showed that the intra-articular administration of collagen may stimulate chondrocytes to produce hyaline cartilage and hinder the normal inflammatory response leading to fibrous tissue formation, reducing symptoms, and improving functionality. The use of type-I collagen as an intra-articular treatment for knee OA was found not only to be effective, but also safe with negligible side effects. The reported findings are strongly promising, highlighting the need for further high-quality research to confirm the consistency of these findings.

Keywords: collagen; collagen injections; intra-articular injections; infiltrative treatment; osteoarthritis; knee osteoarthritis

check for updates

Citation: Tarantino, D.; Mottola, R.; Palermi, S.; Sirico, F.; Corrado, B.; Gnasso, R. Intra-Articular Collagen Injections for Osteoarthritis: A Narrative Review. *Int. J. Environ. Res. Public Health* **2023**, *20*, 4390. https://doi.org/10.3390/ijerph20054390

Academic Editor: Paul B. Tchounwou

Received: 22 January 2023
Revised: 21 February 2023
Accepted: 27 February 2023
Published: 1 March 2023

Copyright: © 2023 by the authors. Licensee MDPI, Basel, Switzerland. This article is an open access article distributed under the terms and conditions of the Creative Commons Attribution (CC BY) license (https://creativecommons.org/licenses/by/4.0/).

1. Introduction

Osteoarthritis (OA) is the most frequent degenerative progressive joint disease worldwide, concerning middle-aged and elderly individuals, with a higher incidence in women. OA mainly affects both small and large diarthrodial joints with the hand, hip, and knee being the most-affected ones [1]. Economic and social costs of OA are high, and its impact on patients' quality of life (QoL) may be devastating in terms of limitation of the activities of daily living (ADL) and absence from work [2–4].

Different aetiologies lead to the development of OA, but there are similar biological and clinical factors that cause a reduction in the articular range of motion (ROM), muscle weakness, pain, and that increase disability worsening the QoL [5]. Radiologically, OA is characterized by the incremental erosion of the articular cartilage, especially of its outermost portion, with consequent subchondral sclerosis and cyst formation, joint space narrowing, synovial inflammation, and marginal osteophyte development [6].

Currently, no treatment can alter the course of OA, and therapy is directed at reducing pain and improving function [7,8]. Medications including nonsteroidal anti-inflammatory drugs (NSAIDs), acetaminophen, duloxetine, opioids, topical NSAIDs, and capsaicin are effective in reducing symptoms [9]. Intra-articular injections are usually carried out using corticosteroid [10], hyaluronic acid (HA) [11–15], ozone [16], plasma rich in growth factor [17], and platelet-rich plasma [18,19].

During the onset of OA, an acute inflammatory process is established that tends to become chronic: chondrocytes are exposed to the joint cavity, osmotic pressure in the articular cartilage changes, and proteoglycans migrate progressively into the joint space,

hindering the natural healing stages [20,21]. Pro-inflammatory factors such as TNF-β, IL-6, IL-1α, and IL-1β are released, stimulating cartilage-degrading enzymes such as a disintegrin and metalloproteinase with thrombospondin motifs (ADAMTS), and matrix metalloproteinases (MMPs) [22]. These enzymes cause the degradation of the extracellular matrix (ECM), including collagen [23]. For this reason, the exogenous administration of collagen has been investigated as a possible symptomatic adjuvant or stand-alone treatment for OA [24,25].

Collagen is a major structural protein in the human body, representing the main component of connective tissue and constituting approximately 45–75% of dry weight in the ligaments, tendons, and cartilage [26]. Collagen fibres are a major component of the extracellular matrix that supports most tissues and plays an important role in cell structure [26].

The in vitro exposure of animal or human synovial and cartilage cells to collagen preparations, with different degrees of hydrolysation or polymerization, was shown to induce the up-regulation of chondrocyte proliferation and production of cartilage extracellular matrix proteins, to increase the production of hyaluronic acid, and to reduce the release of inflammatory mediators [27–31]. For example, purified porcine atelocollagen, a soluble type-I collagen with good biocompatibility, minor immunogenicity, a long half-life, and high resistance to enzymatic degradation, was shown to directly reduce inflammation and to promote tissue repair, acting as a scaffold for regeneration reaction around the damaged areas [32–34].

In rabbit models with induced femoral groove defects, the intra-articular administration of atelocollagen was shown to be effective; Suh et al. showed a restored cartilage layer at weeks 3 and 12 after the injections and, histologically, a regenerated cartilage like that of the normal articular cavity [26].

Naraoka et al. [35] found that periodical injections of collagen tripeptide and collagen tripeptide plus hyaluronic acid delayed the progression of cartilage degeneration in early OA induced by anterior cruciate ligament transection in rabbits.

Given these promising in vitro and in vivo findings about the effects of collagen on OA models and the paucity of knowledge about its use in humans for treating OA, the aim of this review is to assess whether intra-articular collagen injections can be considered as a valid and safe therapeutic option for OA. To best of our knowledge, this is the first study that reviews the use of intra-articular collagen injections for OA in humans.

2. Materials and Methods

All the procedures related to this review were organized and reported after performing a search in the main scientific electronic databases (PubMed, Scopus, etc.) to identify the articles about the effects of intra-articular collagen as an OA treatment, with no restrictions of time and language.

For the purposes of our review, we used several combinations of the following keywords: collagen, injection, intra-articular treatment, infiltrative treatment, osteoarthritis. Editorials, technical notes, letters to authors, narrative reviews, systematic review articles, and articles that did not report any clinical outcomes were excluded. Furthermore, articles involving surgical approaches, physiotherapy, physical therapies, and other kind of therapies were excluded.

Only articles that assessed the outcomes of intra-articular collagen injections in humans (alone or in combination with other types of drugs) for OA were selected.

3. Results

The results of the research lead to the selection of seven articles; all the articles found evaluated the effects of intra-articular collagen injections for knee OA. A summary of the outcomes of the selected studies is reported in Table 1.

Table 1. A summary of the outcomes of the selected studies.

Study and Authors	Collagen Used	KL Grade	Groups	Intervention	Timing of Clinical Assessment	Outcomes	Adverse Effects
Furuzawa-Carballeda et al. [27]	Type-I polymerized collagen	N/D	Collagen (n = 27) vs. placebo (n = 26)	12 injections (weeks 1, 2, 3, 4, 6, 8, 10, 12, 14, 16, 20 and 24)	Baseline, 6 months, 12 months	↓ LI ↓ WOMAC ↓ VAS ↓ NSAIDs use ↑ LS	Injection site pain lasting <24 h 2/27 (collagen group) cases of aseptic acute arthritis
Furuzawa-Carballeda et al. [36]	Type-I polymerized collagen	III-IV	Collagen (n = 10) vs. placebo (n = 9) after arthroscopic lavage	6 injections (1 after arthroscopic lavage, then 1 a week for 5 weeks 6 weeks after surgery)	Baseline, 3 months, 6 months	↓ LI ↓ WOMAC ↓ VAS ↓ NSAIDs use ↑ LS ↑ evaluation of drug efficacy	Injection site pain lasting <24 h
Martin Martin et al. [37]	Type-I hydrolysed collagen	II-III	Collagen (n = 32) vs. HA (n = 32)	5 injections (1 a week for 5 weeks in a row)	Baseline, 3 months, 6 months	↓ LI ↓ VAS ↓ Pain killer consumption ↑ SF-36 questionnaire	1/32 (collagen group) moderate post-injection reaction
Lee et al. [38]	Type-I atelocollagen	I-II-III	Collagen (n = 101) vs. placebo (n = 99)	1 injection	Baseline, 1 month, 3 months, 6 months	↓ VAS ↓ WOMAC ↑ SF-36 questionnaire	11/101, of which 55% knee pain
Borja-Flores et al. [39]	Type-I polymerized collagen	II-III	Collagen (n = 309)	6 injections (1 a week for 6 weeks in a row)	Baseline, 6–11 months, 12–35 months, 36–48 months, 49–60 months	↓ VAS ↓ WOMAC ↑ functional disability ↑ time of surgical referral of TKA	Injection site pain <24 h in all patients
De Luca et al. [40]	Type-1 hydrolysed collagen	I-II-III-IV	Collagen (n = 20)	3 injections (weeks 1, 15, 45)	Baseline, 15 days, 1 month, 6 months	↓ LI ↓ WOMAC ↓ VAS	None
Volpi et al. [1]	Type-1 hydrolysed collagen	I-II-III-IV	Collagen (n = 70)	3 injections (weeks 1, 15, 45)	Baseline, 15 days, 1 month, 6 months	↓ LI ↓ WOMAC ↓ VAS	None

KL = Kellgren Lawrence; LI = Lequesne Index; WOMAC = Western Ontario and McMaster Universities Osteoarthritis Index; VAS = Visual Analogue Scale; NSAIDs = Non-Steroidal Anti-Inflammatory Drugs; LS = Likert Score; SF-36 = Short Form Health Survey 36; TKA = Total Knee Arthroplasty.

In 2009, Furuzawa-Carballeda et al. [27] conducted a prospective, randomized, double-blind placebo-controlled in vivo clinical trial on the effectiveness and safety of type-I polymerized collagen in patients affected by knee OA. Primary and secondary outcomes such as the Lequesne Index (LI) (i.e., an index of severity of knee OA, with higher scores indicating worse severity), Western Ontario and McMaster University Osteoarthritis (WOMAC) Index (i.e., an index that quantifies knee pain during the ADL, with higher scores indicating worse knee pain and impairment while performing the ADL), and pain intensity on a visual analogue scale (VAS) (higher scores indicate worse pain) were evaluated. Enzyme immunoassays were employed to quantify urinary levels of C-terminal crosslinking telopeptide of type-II collagen (CTXII) and serum high-sensitivity C-reactive protein (hsCRP). These tests were used to monitor the progression of the joint damage.

Type-I polymerized collagen injections emerged as being well tolerated and effective, since patients showed a statistically significant clinical improvement at six months compared with baseline and placebo in almost all primary and secondary endpoints. The beneficial effects of type-I polymerized collagen injections lasted throughout the entire follow-up. Furthermore, in the placebo group, a threefold rise in CTXII was found, indicating the progression of joint damage and cartilage degradation. Moreover, patients who received polymerized collagen decreased the use of NSAIDs at statistically significant levels compared with baseline and placebo group.

These promising findings were confirmed by Furuzawa-Carballeda et al. [36] in 2012 in a double-blind and placebo-controlled trial on patients affected by symptomatic knee OA who underwent arthroscopic lavage followed by type-I polymerized collagen injections.

Patients treated with collagen were compared with baseline and placebo at the 3-month follow-up, showing clinical benefits and elevated response rates for primary and secondary outcomes. Patients also reported VAS improvement and IL-1β, and IL-10 peripheral-expressing cell reduction. A noteworthy result was the decreased level of urinary CTX-II of 44% in patients who received collagen injections, demonstrating an improvement in the joint damage. Moreover, patients treated with collagen considerably reduced NSAID consumption at statistically significant levels. These outcomes proved that type-I polymerized collagen administration is able to reduce the response time to the pharmacological treatment after arthroscopic surgery, favouring the decrease in proteolytic enzymes, synovial reaction, and pro-inflammatory factors, optimizing the articular ROM [36].

In another double-blind randomized active-controlled clinical trial performed in 2016 by Martin Martin et al. [37], the intra-articular administration of type-I hydrolysed porcine collagen was compared to the intra-articular HA administration in patients affected by knee OA. At the three- and six-month follow-ups, collagen injections showed the same beneficial effects and safety as intra-articular HA, whose use is widespread for treating OA [37].

The authors finally stated that the reduced cost of collagen compared to low- or high-MW HA could allow a greater use of intra-articular collagen as an alternative therapeutic option to HA for OA, resulting in an NSAID intake reduction, as well as social cost reduction due to working days lost and caregivers' time off work.

In 2019, Lee and colleagues [38] conducted a multicentre, randomized, double-blind study on the intra-articular administration of type-I atelocollagen in subjects affected not only by OA, but also by chondromalacia and other cartilage defects, with patients suffering from knee OA representing the most consistent group (86%). Their outcomes showed that the resulting VAS scores of the collagen group were not different to those of the placebo group at 4 and 12 weeks, but a statistically significant improvement in the collagen group was reported at 24 weeks. The WOMAC and Short Form Health Survey 36 (SF-36) (i.e., a patient-reported survey of patient health, with the higher the score, the less the disability) scores also showed significant improvement after the intra-articular injection of atelocollagen, although scores between the collagen group and placebo were similar; both WOMAC and SF-36 were not significantly different between the two groups at 4, 12, and 24 weeks. Moreover, 72 subjects in the collagen group were satisfied with the clinical benefit, while only 57 patients from the placebo group showed satisfaction. Equally, practitioners were satisfied with 73 better outcomes from patients in the collagen group and only 61 from the placebo group. Their results demonstrated that intra-articular atelocollagen administration is able to reduce knee pain not only for OA, but also for other pathologic cartilage conditions such as chondromalacia [38].

Borja-Flores et al. [39], in a cohort study published in 2020, evaluated the efficacy of the intra-articular administration of type-I polymerized collagen in preventing and/or delaying total knee replacement surgery (TKR) among subjects affected by symptomatic mild-to-moderate knee OA. At a 60-month follow-up, 95.5% of the subjects who underwent type-I polymerized collagen injection showed positive outcomes and none needed to resort to TKR due to the persistence of pain and knee stiffness. Five subjects (1.6%) resorted to arthroscopy, seven (2.3%) subjects to high tibial osteotomy (HTO), and two subjects (0.6%) to anterior cruciate ligament (ACL) reconstruction. Instrumental investigations supported and confirmed the clinical benefits of collagen injections: radiographic images of 42 knees were obtained at baseline and at 60 months, and were evaluated for Kellgren Lawrence (KL) classification, showing a remarkable difference between baseline and follow-up with the preservation of the joint space. Patients who underwent intra-articular polymerized-collagen injections reported a statistically significant improvement in the primary outcomes, optimizing the OA course, reducing pain and functional disability. At 60 months after the therapeutic effects, a 98.8% freedom from surgical procedures such as arthroscopy and TKR was reported. Interestingly, the same percentage of freedom from surgery was highlighted in both obese and normal-weighted people.

In 2019, De Luca and colleagues [40] conducted a functional in vitro investigation and a pilot retrospective clinical study on the effectiveness of intra-articular hydrolysed collagen to treat knee OA. In the in vitro part of the study, they took human chondrocytes from five donors affected by KL grade IV OA who underwent total hip arthroplasty with the aim of assessing the growth and viability of the chondrocytes exposed to hydrolysed collagen. The expression of MMP1/MMP3 and TIMP1/TIMP3 (their inhibitors) was evaluated using RT-PCR, while the expression of trophic factors such as IGF-I and TGFβ1 and angiogenic factors such as VEGF was evaluated via ELISA assays. After 28 days of hydrolysed collagen exposition, the extracellular matrix (ECM) constitution was studied through the Bern score, while the collagen deposition was studied using immunostaining. The hydrolysed collagen did not induce any change in the release of the aforementioned factors, but it positively affected the structure of chondrocytes, presenting smaller cell density, higher morphology, and better ECM deposition.

In the pilot study, subjects were enlisted to receive three injections of an innovative formulation of collagen characterized by hydrolysed collagen of bovine (and not porcine like the previously reported studies) origin with an MW < 3 kiloDalton (kDa).

Both VAS and LI scores decreased significantly after the first injection, but not after the second injection, and remained stable at the 6-month follow-up. WOMAC scores significantly decreased after the second injection compared to those at baseline, and after the third injection, they were lower than after the second one. All the scores collected were not significantly modified at the 6-month follow-up from those collected after the third injection. In conclusion, the authors stated that this formulation of hydrolysed collagen may stimulate chondrocytes to produce hyaline cartilage and to reduce fibrous tissue formation, and it was found to be effective and safe in the treatment of mild–moderate knee OA [40].

These positive findings of this study were later confirmed by Volpi et al. [1] in a multicentric retrospective clinical study in 2020, showing that the same formulation of hydrolysed collagen (bovine origin with an MW < 3 kDa) and the same injection protocol (three injections) is well-tolerated without any significant adverse effects, also reporting stronger evidence on a larger sample of patients than previously published by De Luca et al. [40].

At the last follow-up, 70 subjects reported a 50% decrease in the LI, a 50% decrease in the VAS score at rest and moving, and a ≥50% reduction in WOMAC sub-scores and total score. Similar to what was stated by De Luca et al. [40], the authors concluded that the intra-articular administration of hydrolysed collagen is a safe and effective short-term adjuvant in the treatment of symptomatic knee OA [1].

4. Discussion

OA frequently affects the knee joint, with remarkable social costs and a strong impact on patients' QoL, resulting in reduced capacity to perform the ADL. Different therapeutic strategies have been tested so far, and all of them were effective in the short term. Therefore, adjuvant non-pharmacological therapies may be tempting since they allow the combination of different specific benefits with different durations.

The results of the present narrative review showed that the intra-articular administration of collagen may stimulate chondrocytes to produce hyaline cartilage and hinder the normal inflammatory response, leading to fibrous tissue formation, reducing symptoms, and improving functionality. The use of type-I collagen as an intra-articular treatment for knee OA was found not only to be effective, but also safe with negligible side effects. Furthermore, the intra-articular administration of type-I collagen was shown to increase the benefits of arthroscopic lavage when administered after it, as well as being able to significantly delay the need for joint replacement such as TKR.

The studies by De Luca et al. and Volpi et al. [1,40] were the only ones concerning hydrolysed collagen of bovine origin and low MW (<3 kDa), and the effects associated with its intra-articular use for knee OA. The study conducted by Volpi et al. [1] demonstrated, on a larger sample of patients, the effectiveness of hydrolysed collagen and the safety of treating knee OA in patients presenting a BMI < 30 and a grade 1 to 4 of KL. These findings

confirmed those of De Luca et al. [40]. However, some differences emerged between the outcomes of the two studies. When low-MW hydrolysed collagen was injected on a large-scale study, it resulted in a lower decrease in VAS at rest, with only a 50% reduction (half of the 100% showed by De Luca and colleagues). Moreover, a minor reduction compared to the outcomes reported by De Luca et al. [40] was also observed in the WOMAC stiffness subscale (50% Volpi vs. 75% De Luca). For all the other scores evaluated, the differences between the two studies were neglectable. Nevertheless, the lower percentage values found by Volpi et al. [1] did not reflect a lesser clinical benefit, which remained considerable in most patients. Moreover, compared to all the other studies discussed, the studies conducted by De Luca et al. [40] and Volpi et al. [1] were the only ones that provided a three-dose infiltrative protocol, and not five or more weekly doses, with this different frequency in the collagen administration not resulting in any less clinical benefit.

Further comparing the outcomes between the included studies, the outcomes regarding VAS, LI, and WOMAC scores demonstrated a similar improvement between the studies of De Luca et al. and Volpi et al. [1,40] and the studies by Furuzawa-Carballeda et al. [27,36] in all the three indexes, with the LI and WOMAC scores of the first two studies [1,40] being better than the last two at six months [27,36].

A similar improvement was reported in the studies by De Luca et al. and Volpi et al. [1,40] and Martin Martin et al. [37] concerning VAS and LI scores, even if the LI scores collected in the first two studies [1,40] were better than in the last one at six months [37].

Again, a similar improvement regarding the global assessment of disease activity change at the end of the treatment measured using the Likert score (LS) (the higher the score, the better the change in disease activity) was found in the studies by Furuzawa-Carballeda [27,36] and the one by Borja-Flores [39]. While in the first two studies, the patient LS was already significant at three and two months (respectively), in the last study, it became statistically significant only at 12 months. Regarding the physician LS, in the first two studies, it became statistically significant at four and three months (respectively), while in the last study, it became statistically significant at six months.

It is not clear whether these differences were affected by the different frequency of administration of collagen even in the studies from the same authors (12 vs. 6 injections in studies by Furuzawa-Carballeda), or the different composition of the collagen injected. Indeed, the collagen administrated by Furuzawa-Carballeda [27,36] was a γ-irradiated mixture of atelopeptidic porcine type-I collagen and polyvinylpyrrolidone, the one used by Martin Martin [37] was a pure type-I collagen with a much heavier (300 kDa) MW, and the hydrolysed formulation of collagen used by De Luca et al. and Volpi et al. [1,40] was a low-molecular weight (<3 kDa) type-I collagen.

Furthermore, apart from the number of injections administrated and the type of collagen used, the results of the selected studies confirmed that all types of collagen formulation can alleviate painful symptoms of knee OA, improving QoL and reducing physical limitations, thanks to the regenerative and proliferative stimulus given by collagen to the chondrocytes [27,36]. Furthermore, as reported by Borja-Flores et al. [39], polymerized type-I collagen is the cheapest cost–benefit alternative compared to NSAIDs for the symptomatic treatment of knee OA.

The beneficial effects of type-I polymerized collagen were also found in laboratory and radiologic data.

Furuzawa-Carballeda et al. [36] found that at 48 weeks after the last injection, a three-fold rise in CTX-II was found only in the placebo group. The authors explained that the CTX-II decrease found in patients treated with intra-articular polymerized collagen was associated with a lower pro-inflammatory cytokine (IL-1β- and TNF-α-) amount with an increase in CD4 T-regulatory cells and IL-10-producing cells [27,36].

Finally, concerning the radiological evaluation, Borja-Flores et al. [39] showed positive results at a 60-month follow-up, with most of the subjects treated with intra-articular type-I polymerized collagen advancing from stage II to III, but not from III to IV in the KL grading scale. Furthermore, the use of intra-articular type-I polymerized collagen prevented

remarkable changes in the knee joint width in the medial, lateral, and patellofemoral compartments, suggesting no radiological aggravation.

The main limitation of this review is the very small number of articles found in the scientific literature about the effects and safety of intra-articular type-I collagen injections for OA in humans. The current poor knowledge about its therapeutic potential on OA could limit its diffusion as an intra-articular treatment, leading physicians to prefer drugs with a stronger scientific rationale, such as HA.

Furthermore, the infiltrative protocols and the type of collagen used differed from each other, so it is not possible to draw definitive conclusions about which protocol and which kind of collagen provides the best benefits.

5. Conclusions

The results of the present review showed that the intra-articular administration of collagen may represent a valid therapeutic option for knee OA. The use of type-I collagen as an intra-articular treatment for knee OA was found not only to be effective, but also safe with negligible side effects.

Given the promising results of the articles included in this review, more in vitro and in vivo high-quality research (such as randomized clinical trials) should be performed for a further understanding of the beneficial effects of type-I collagen as an intra-articular treatment for OA, since there is still not enough knowledge about its effectiveness.

Furthermore, all the selected studies regarded the use of intra-articular type-I collagen only for knee OA, so it would be interesting to extend its use to other joints commonly affected by OA.

Author Contributions: Conceptualization, D.T. and R.G.; writing—original draft preparation, D.T., R.M., S.P., R.G.; writing—review and editing, D.T., R.M., S.P., F.S., B.C., R.G.; supervision, D.T., F.S., B.C. All authors have read and agreed to the published version of the manuscript.

Funding: This research received no external funding.

Institutional Review Board Statement: Not applicable.

Informed Consent Statement: Not applicable.

Data Availability Statement: Not applicable.

Conflicts of Interest: The authors declare no conflict of interest.

References

1. Volpi, P.; Zini, R.; Erschbaumer, F.; Beggio, M.; Busilacchi, A.; Carimati, G. Effectiveness of a Novel Hydrolyzed Collagen Formulation in Treating Patients with Symptomatic Knee Osteoarthritis: A Multicentric Retrospective Clinical Study. *Int. Orthop.* **2021**, *45*, 375–380. [CrossRef] [PubMed]
2. Xie, F.; Kovic, B.; Jin, X.; He, X.; Wang, M.; Silvestre, C. Economic and Humanistic Burden of Osteoarthritis: A Systematic Review of Large Sample Studies. *Pharmacoeconomics* **2016**, *34*, 1087–1100. [CrossRef] [PubMed]
3. Cross, M.; Smith, E.; Hoy, D.; Nolte, S.; Ackerman, I.; Fransen, M.; Bridgett, L.; Williams, S.; Guillemin, F.; Hill, C.L.; et al. The Global Burden of Hip and Knee Osteoarthritis: Estimates from the Global Burden of Disease 2010 Study. *Ann. Rheum. Dis.* **2014**, *73*, 1323–1330. [CrossRef] [PubMed]
4. Fayaz, A.; Croft, P.; Langford, R.M.; Donaldson, L.J.; Jones, G.T. Prevalence of Chronic Pain in the UK: A Systematic Review and Meta-Analysis of Population Studies. *BMJ Open* **2016**, *6*, e010364. [CrossRef] [PubMed]
5. Felson, D.T.; Lawrence, R.C.; Dieppe, P.A.; Hirsch, R.; Helmick, C.G.; Jordan, J.M.; Kington, R.S.; Lane, N.E.; Nevitt, M.C.; Zhang, Y.; et al. Osteoarthritis: New Insights. Part 1: The Disease and Its Risk Factors. *Ann. Intern. Med.* **2000**, *133*, 635–646. [CrossRef]
6. Buckwalter, J.A.; Mankin, H.J. Articular Cartilage: Degeneration and Osteoarthritis, Repair, Regeneration, and Transplantation. *Instr. Course Lect.* **1998**, *47*, 487–504. [PubMed]
7. Bannuru, R.R.; Vaysbrot, E.E.; Sullivan, M.C.; McAlindon, T.E. Relative Efficacy of Hyaluronic Acid in Comparison with NSAIDs for Knee Osteoarthritis: A Systematic Review and Meta-Analysis. Semin. *Arthritis Rheum.* **2014**, *43*, 593–599. [CrossRef]
8. Altman, R.D.; Bedi, A.; Karlsson, J.; Sancheti, P.; Schemitsch, E. Product Differences in Intra-Articular Hyaluronic Acids for Osteoarthritis of the Knee. *Am. J. Sport. Med.* **2016**, *44*, 2158–2165. [CrossRef]

9. McAlindon, T.E.; Bannuru, R.R.; Sullivan, M.C.; Arden, N.K.; Berenbaum, F.; Bierma-Zeinstra, S.M.; Hawker, G.A.; Henrotin, Y.; Hunter, D.J.; Kawaguchi, H.; et al. OARSI Guidelines for the Non-Surgical Management of Knee Osteoarthritis. *Osteoarthr. Cartil.* **2014**, *22*, 363–388. [CrossRef]
10. da Costa, B.R.; Hari, R.; Jüni, P. Intra-Articular Corticosteroids for Osteoarthritis of the Knee. *JAMA* **2016**, *316*, 2671–2672. [CrossRef]
11. He, W.-W.; Kuang, M.-J.; Zhao, J.; Sun, L.; Lu, B.; Wang, Y.; Ma, J.-X.; Ma, X.-L. Efficacy and Safety of Intraarticular Hyaluronic Acid and Corticosteroid for Knee Osteoarthritis: A Meta-Analysis. *Int. J. Surg. Lond. Engl.* **2017**, *39*, 95–103. [CrossRef] [PubMed]
12. Wang, C.-T.; Lin, J.; Chang, C.-J.; Lin, Y.-T.; Hou, S.-M. Therapeutic Effects of Hyaluronic Acid on Osteoarthritis of the Knee. A Meta-Analysis of Randomized Controlled Trials. *J. Bone Jt. Surg. Am.* **2004**, *86*, 538–545. [CrossRef] [PubMed]
13. Pellegrino, R.; Di Iorio, A.; Brindisino, F.; Paolucci, T.; Moretti, A.; Iolascon, G. Effectiveness of Combined Extracorporeal Shock-Wave Therapy and Hyaluronic Acid Injections for Patients with Shoulder Pain Due to Rotator Cuff Tendinopathy: A Person-Centered Approach with a Focus on Gender Differences to Treatment Response. *BMC Musculoskelet. Disord.* **2022**, *23*, 863. [CrossRef] [PubMed]
14. Pellegrino, R.; Paolucci, T.; Brindisino, F.; Mondardini, P.; Di Iorio, A.; Moretti, A.; Iolascon, G. Effectiveness of High-Intensity Laser Therapy Plus Ultrasound-Guided Peritendinous Hyaluronic Acid Compared to Therapeutic Exercise for Patients with Lateral Elbow Tendinopathy. *J. Clin. Med.* **2022**, *11*, 5492. [CrossRef]
15. Pellegrino, R.; Brindisino, F.; Barassi, G.; Sparvieri, E.; DI Iorio, A.; de Sire, A.; Ruosi, C. Combined Ultrasound Guided Peritendinous Hyaluronic Acid (500-730 Kda) Injection with Extracorporeal Shock Waves Therapy vs. Extracorporeal Shock Waves Therapy-Only in the Treatment of Shoulder Pain Due to Rotator Cuff Tendinopathy. A Randomized Clinical Trial. *J. Sport. Med. Phys. Fit.* **2022**, *62*, 1211–1218. [CrossRef]
16. Raeissadat, S.A.; Tabibian, E.; Rayegani, S.M.; Rahimi-Dehgolan, S.; Babaei-Ghazani, A. An Investigation into the Efficacy of Intra-Articular Ozone (O2-O3) Injection in Patients with Knee Osteoarthritis: A Systematic Review and Meta-Analysis. *J. Pain Res.* **2018**, *11*, 2537–2550. [CrossRef]
17. Sánchez, M.; Fiz, N.; Azofra, J.; Usabiaga, J.; Aduriz Recalde, E.; Garcia Gutierrez, A.; Albillos, J.; Gárate, R.; Aguirre, J.J.; Padilla, S.; et al. A Randomized Clinical Trial Evaluating Plasma Rich in Growth Factors (PRGF-Endoret) versus Hyaluronic Acid in the Short-Term Treatment of Symptomatic Knee Osteoarthritis. *Arthroscopy* **2012**, *28*, 1070–1078. [CrossRef]
18. Ayhan, E.; Kesmezacar, H.; Akgun, I. Intraarticular Injections (Corticosteroid, Hyaluronic Acid, Platelet Rich Plasma) for the Knee Osteoarthritis. *World J. Orthop.* **2014**, *5*, 351–361. [CrossRef]
19. de Sire, A.; Lippi, L.; Mezian, K.; Calafiore, D.; Pellegrino, R.; Mascaro, G.; Cisari, C.; Invernizzi, M. Ultrasound-Guided Platelet-Rich-Plasma Injections for Reducing Sacroiliac Joint Pain: A Paradigmatic Case Report and Literature Review. *J. Back Musculoskelet. Rehabil.* **2022**, *35*, 977–982. [CrossRef]
20. Maldonado, M.; Nam, J. The Role of Changes in Extracellular Matrix of Cartilage in the Presence of Inflammation on the Pathology of Osteoarthritis. *BioMed Res. Int.* **2013**, *2013*, 284873. [CrossRef]
21. Wu, J.P.; Kirk, T.B.; Zheng, M.H. Study of the Collagen Structure in the Superficial Zone and Physiological State of Articular Cartilage Using a 3D Confocal Imaging Technique. *J. Orthop. Surg.* **2008**, *3*, 29. [CrossRef]
22. Kapoor, M.; Martel-Pelletier, J.; Lajeunesse, D.; Pelletier, J.-P.; Fahmi, H. Role of Proinflammatory Cytokines in the Pathophysiology of Osteoarthritis. *Nat. Rev. Rheumatol.* **2011**, *7*, 33–42. [CrossRef] [PubMed]
23. Mobasheri, A.; Bay-Jensen, A.-C.; van Spil, W.E.; Larkin, J.; Levesque, M.C. Osteoarthritis Year in Review 2016: Biomarkers (Biochemical Markers). *Osteoarthr. Cartil.* **2017**, *25*, 199–208. [CrossRef]
24. Abe, T.; Yamada, H.; Nakajima, H.; Kikuchi, T.; Takaishi, H.; Tadakuma, T.; Fujikawa, K.; Toyama, Y. Repair of Full-Thickness Cartilage Defects Using Liposomal Transforming Growth Factor-Beta1. *J. Orthop. Sci. Off. J. Jpn. Orthop. Assoc.* **2003**, *8*, 92–101. [CrossRef]
25. Hurtig, M.; Chubinskaya, S.; Dickey, J.; Rueger, D. BMP-7 Protects against Progression of Cartilage Degeneration after Impact Injury. *J. Orthop. Res. Off. Publ. Orthop. Res. Soc.* **2009**, *27*, 602–611. [CrossRef] [PubMed]
26. Suh, D.S.; Yoo, J.C.; Woo, S.H.; Kwak, A.S. Intra-Articular Atelocollagen Injection for the Treatment of Articular Cartilage Defects in Rabbit Model. Tissue Eng. *Regen. Med.* **2021**, *18*, 663–670. [CrossRef]
27. Ohara, H.; Iida, H.; Ito, K.; Takeuchi, Y.; Nomura, Y. Effects of Pro-Hyp, a Collagen Hydrolysate-Derived Peptide, on Hyaluronic Acid Synthesis Using in Vitro Cultured Synovium Cells and Oral Ingestion of Collagen Hydrolysates in a Guinea Pig Model of Osteoarthritis. *Biosci. Biotechnol. Biochem.* **2010**, *74*, 2096–2099. [CrossRef]
28. Furuzawa-Carballeda, J.; Muñoz-Chablé, O.A.; Macías-Hernández, S.I.; Agualimpia-Janning, A. Effect of Polymerized-Type I Collagen in Knee Osteoarthritis. II. In Vivo Study. *Eur. J. Clin. Investig.* **2009**, *39*, 598–606. [CrossRef]
29. Comblain, F.; Dubuc, J.-E.; Lambert, C.; Sanchez, C.; Lesponne, I.; Serisier, S.; Henrotin, Y. Identification of Targets of a New Nutritional Mixture for Osteoarthritis Management Composed by Curcuminoids Extract, Hydrolyzed Collagen and Green Tea Extract. *PLoS ONE* **2016**, *11*, e0156902. [CrossRef]
30. Furuzawa-Carballeda, J.; Muñoz-Chablé, O.A.; Barrios-Payán, J.; Hernández-Pando, R. Effect of Polymerized-Type I Collagen in Knee Osteoarthritis. I. In Vitro Study. *Eur. J. Clin. Investig.* **2009**, *39*, 591–597. [CrossRef]
31. Oesser, S.; Seifert, J. Stimulation of Type II Collagen Biosynthesis and Secretion in Bovine Chondrocytes Cultured with Degraded Collagen. *Cell Tissue Res.* **2003**, *311*, 393–399. [CrossRef] [PubMed]

32. Hanai, K.; Kojima, T.; Ota, M.; Onodera, J.; Sawada, N. Effects of Atelocollagen Formulation Containing Oligonucleotide on Endothelial Permeability. *J. Drug Deliv.* **2012**, *2012*, 245835. [CrossRef] [PubMed]
33. Chang, S.-W.; Flynn, B.P.; Ruberti, J.W.; Buehler, M.J. Molecular Mechanism of Force Induced Stabilization of Collagen against Enzymatic Breakdown. *Biomaterials* **2012**, *33*, 3852–3859. [CrossRef]
34. Seong, H.; Kim, R.K.; Shin, Y.; Lee, H.W.; Koh, J.C. Application of Purified Porcine Collagen in Patients with Chronic Refractory Musculoskeletal Pain. *Korean J. Pain* **2020**, *33*, 395–399. [CrossRef] [PubMed]
35. Naraoka, T.; Ishibashi, Y.; Tsuda, E.; Yamamoto, Y.; Kusumi, T.; Toh, S. Periodic Knee Injections of Collagen Tripeptide Delay Cartilage Degeneration in Rabbit Experimental Osteoarthritis. *Arthritis Res. Ther.* **2013**, *15*, R32. [CrossRef]
36. Furuzawa-Carballeda, J.; Lima, G.; Llorente, L.; Nuñez-Álvarez, C.; Ruiz-Ordaz, B.H.; Echevarría-Zuno, S.; Hernández-Cuevas, V. Polymerized-Type I Collagen Downregulates Inflammation and Improves Clinical Outcomes in Patients with Symptomatic Knee Osteoarthritis Following Arthroscopic Lavage: A Randomized, Double-Blind, and Placebo-Controlled Clinical Trial. *Sci. World J.* **2012**, *2012*, 342854. [CrossRef]
37. Martin Martin, L.S.; Massafra, U.; Bizzi, E.; Migliore, A. A Double Blind Randomized Active-Controlled Clinical Trial on the Intra-Articular Use of Md-Knee versus Sodium Hyaluronate in Patients with Knee Osteoarthritis ("Joint"). *BMC Musculoskelet. Disord.* **2016**, *17*, 94. [CrossRef]
38. Lee, H.S.; Oh, K.J.; Moon, Y.W.; In, Y.; Lee, H.J.; Kwon, S.Y. Intra-Articular Injection of Type I Atelocollagen to Alleviate Knee Pain: A Double-Blind, Randomized Controlled Trial. *Cartilage* **2021**, *13* (Suppl. S1), 342S–350S. [CrossRef]
39. Borja-Flores, A.; Macías-Hernández, S.I.; Hernández-Molina, G.; Perez-Ortiz, A.; Reyes-Martínez, E.; Belzazar-Castillo de la Torre, J.; Ávila-Jiménez, L.; Vázquez-Bello, M.C.; León-Mazón, M.A.; Furuzawa-Carballeda, J.; et al. Long-Term Effectiveness of Polymerized-Type I Collagen Intra-Articular Injections in Patients with Symptomatic Knee Osteoarthritis: Clinical and Radiographic Evaluation in a Cohort Study. *Adv. Orthop.* **2020**, *2020*, 9398274. [CrossRef]
40. De Luca, P.; Colombini, A.; Carimati, G.; Beggio, M.; de Girolamo, L.; Volpi, P. Intra-Articular Injection of Hydrolyzed Collagen to Treat Symptoms of Knee Osteoarthritis. A Functional In Vitro Investigation and a Pilot Retrospective Clinical Study. *J. Clin. Med.* **2019**, *8*, 975. [CrossRef]

Disclaimer/Publisher's Note: The statements, opinions and data contained in all publications are solely those of the individual author(s) and contributor(s) and not of MDPI and/or the editor(s). MDPI and/or the editor(s) disclaim responsibility for any injury to people or property resulting from any ideas, methods, instructions or products referred to in the content.

International Journal of
Environmental Research and Public Health

MDPI

Review

Intra-Articular Collagen Injections for Osteoarthritis: A Narrative Review

Domiziano Tarantino *, Rosita Mottola, Stefano Palermi, Felice Sirico, Bruno Corrado and Rossana Gnasso

Department of Public Health, University of Naples Federico II, 80131 Naples, Italy
* Correspondence: domiziano22@gmail.com

Abstract: Osteoarthritis (OA) is the most frequent degenerative progressive joint disease worldwide, with the hand, hip, and knee being the most-affected joints. Actually, no treatment can alter the course of OA, and therapy is directed at reducing pain and improving function. The exogenous administration of collagen has been investigated as a possible symptomatic adjuvant or stand-alone treatment for OA. The aim of this review is to assess if intra-articular collagen administration can be considered as a valid and safe therapeutic option for OA. A search in the main scientific electronic databases to identify the available scientific articles about the effects of intra-articular collagen as an OA treatment was performed. The results of the seven included studies showed that the intra-articular administration of collagen may stimulate chondrocytes to produce hyaline cartilage and hinder the normal inflammatory response leading to fibrous tissue formation, reducing symptoms, and improving functionality. The use of type-I collagen as an intra-articular treatment for knee OA was found not only to be effective, but also safe with negligible side effects. The reported findings are strongly promising, highlighting the need for further high-quality research to confirm the consistency of these findings.

Keywords: collagen; collagen injections; intra-articular injections; infiltrative treatment; osteoarthritis; knee osteoarthritis

check for updates

Citation: Tarantino, D.; Mottola, R.; Palermi, S.; Sirico, F.; Corrado, B.; Gnasso, R. Intra-Articular Collagen Injections for Osteoarthritis: A Narrative Review. *Int. J. Environ. Res. Public Health* **2023**, *20*, 4390. https://doi.org/10.3390/ijerph20054390

Academic Editor: Paul B. Tchounwou

Received: 22 January 2023
Revised: 21 February 2023
Accepted: 27 February 2023
Published: 1 March 2023

Copyright: © 2023 by the authors. Licensee MDPI, Basel, Switzerland. This article is an open access article distributed under the terms and conditions of the Creative Commons Attribution (CC BY) license (https://creativecommons.org/licenses/by/4.0/).

1. Introduction

Osteoarthritis (OA) is the most frequent degenerative progressive joint disease worldwide, concerning middle-aged and elderly individuals, with a higher incidence in women. OA mainly affects both small and large diarthrodial joints with the hand, hip, and knee being the most-affected ones [1]. Economic and social costs of OA are high, and its impact on patients' quality of life (QoL) may be devastating in terms of limitation of the activities of daily living (ADL) and absence from work [2–4].

Different aetiologies lead to the development of OA, but there are similar biological and clinical factors that cause a reduction in the articular range of motion (ROM), muscle weakness, pain, and that increase disability worsening the QoL [5]. Radiologically, OA is characterized by the incremental erosion of the articular cartilage, especially of its outermost portion, with consequent subchondral sclerosis and cyst formation, joint space narrowing, synovial inflammation, and marginal osteophyte development [6].

Currently, no treatment can alter the course of OA, and therapy is directed at reducing pain and improving function [7,8]. Medications including nonsteroidal anti-inflammatory drugs (NSAIDs), acetaminophen, duloxetine, opioids, topical NSAIDs, and capsaicin are effective in reducing symptoms [9]. Intra-articular injections are usually carried out using corticosteroid [10], hyaluronic acid (HA) [11–15], ozone [16], plasma rich in growth factor [17], and platelet-rich plasma [18,19].

During the onset of OA, an acute inflammatory process is established that tends to become chronic: chondrocytes are exposed to the joint cavity, osmotic pressure in the articular cartilage changes, and proteoglycans migrate progressively into the joint space,

hindering the natural healing stages [20,21]. Pro-inflammatory factors such as TNF-β, IL-6, IL-1α, and IL-1β are released, stimulating cartilage-degrading enzymes such as a disintegrin and metalloproteinase with thrombospondin motifs (ADAMTS), and matrix metalloproteinases (MMPs) [22]. These enzymes cause the degradation of the extracellular matrix (ECM), including collagen [23]. For this reason, the exogenous administration of collagen has been investigated as a possible symptomatic adjuvant or stand-alone treatment for OA [24,25].

Collagen is a major structural protein in the human body, representing the main component of connective tissue and constituting approximately 45–75% of dry weight in the ligaments, tendons, and cartilage [26]. Collagen fibres are a major component of the extracellular matrix that supports most tissues and plays an important role in cell structure [26].

The in vitro exposure of animal or human synovial and cartilage cells to collagen preparations, with different degrees of hydrolysation or polymerization, was shown to induce the up-regulation of chondrocyte proliferation and production of cartilage extracellular matrix proteins, to increase the production of hyaluronic acid, and to reduce the release of inflammatory mediators [27–31]. For example, purified porcine atelocollagen, a soluble type-I collagen with good biocompatibility, minor immunogenicity, a long half-life, and high resistance to enzymatic degradation, was shown to directly reduce inflammation and to promote tissue repair, acting as a scaffold for regeneration reaction around the damaged areas [32–34].

In rabbit models with induced femoral groove defects, the intra-articular administration of atelocollagen was shown to be effective; Suh et al. showed a restored cartilage layer at weeks 3 and 12 after the injections and, histologically, a regenerated cartilage like that of the normal articular cavity [26].

Naraoka et al. [35] found that periodical injections of collagen tripeptide and collagen tripeptide plus hyaluronic acid delayed the progression of cartilage degeneration in early OA induced by anterior cruciate ligament transection in rabbits.

Given these promising in vitro and in vivo findings about the effects of collagen on OA models and the paucity of knowledge about its use in humans for treating OA, the aim of this review is to assess whether intra-articular collagen injections can be considered as a valid and safe therapeutic option for OA. To best of our knowledge, this is the first study that reviews the use of intra-articular collagen injections for OA in humans.

2. Materials and Methods

All the procedures related to this review were organized and reported after performing a search in the main scientific electronic databases (PubMed, Scopus, etc.) to identify the articles about the effects of intra-articular collagen as an OA treatment, with no restrictions of time and language.

For the purposes of our review, we used several combinations of the following keywords: collagen, injection, intra-articular treatment, infiltrative treatment, osteoarthritis. Editorials, technical notes, letters to authors, narrative reviews, systematic review articles, and articles that did not report any clinical outcomes were excluded. Furthermore, articles involving surgical approaches, physiotherapy, physical therapies, and other kind of therapies were excluded.

Only articles that assessed the outcomes of intra-articular collagen injections in humans (alone or in combination with other types of drugs) for OA were selected.

3. Results

The results of the research lead to the selection of seven articles; all the articles found evaluated the effects of intra-articular collagen injections for knee OA. A summary of the outcomes of the selected studies is reported in Table 1.

Table 1. A summary of the outcomes of the selected studies.

Study and Authors	Collagen Used	KL Grade	Groups	Intervention	Timing of Clinical Assessment	Outcomes	Adverse Effects
Furuzawa-Carballeda et al. [27]	Type-I polymerized collagen	N/D	Collagen (n = 27) vs. placebo (n = 26)	12 injections (weeks 1, 2, 3, 4, 6, 8, 10, 12, 14, 16, 20 and 24)	Baseline, 6 months, 12 months	↓ LI ↓ WOMAC ↓ VAS ↓ NSAIDs use ↑ LS	Injection site pain lasting <24 h 2/27 (collagen group) cases of aseptic acute arthritis
Furuzawa-Carballeda et al. [36]	Type-I polymerized collagen	III-IV	Collagen (n = 10) vs. placebo (n = 9) after arthroscopic lavage	6 injections (1 after arthroscopic lavage, then 1 a week for 5 weeks 6 weeks after surgery)	Baseline, 3 months, 6 months	↓ LI ↓ WOMAC ↓ VAS ↓ NSAIDs use ↑ LS ↑ evaluation of drug efficacy	Injection site pain lasting <24 h
Martin Martin et al. [37]	Type-I hydrolysed collagen	II-III	Collagen (n = 32) vs. HA (n = 32)	5 injections (1 a week for 5 weeks in a row)	Baseline, 3 months, 6 months	↓ LI ↓ VAS ↓ Pain killer consumption ↑ SF-36 questionnaire	1/32 (collagen group) moderate post-injection reaction
Lee et al. [38]	Type-I atelocollagen	I-II-III	Collagen (n = 101) vs. placebo (n = 99)	1 injection	Baseline, 1 month, 3 months, 6 months	↓ VAS ↓ WOMAC ↑ SF-36 questionnaire	11/101, of which 55% knee pain
Borja-Flores et al. [39]	Type-I polymerized collagen	II-III	Collagen (n = 309)	6 injections (1 a week for 6 weeks in a row)	Baseline, 6–11 months, 12–35 months, 36–48 months, 49–60 months	↓ VAS ↓ WOMAC ↑ functional disability ↑ time of surgical referral of TKA	Injection site pain <24 h in all patients
De Luca et al. [40]	Type-1 hydrolysed collagen	I-II-III-IV	Collagen (n = 20)	3 injections (weeks 1, 15, 45)	Baseline, 15 days, 1 month, 6 months	↓ LI ↓ WOMAC ↓ VAS	None
Volpi et al. [1]	Type-1 hydrolysed collagen	I-II-III-IV	Collagen (n = 70)	3 injections (weeks 1, 15, 45)	Baseline, 15 days, 1 month, 6 months	↓ LI ↓ WOMAC ↓ VAS	None

KL = Kellgren Lawrence; LI = Lequesne Index; WOMAC = Western Ontario and McMaster Universities Osteoarthritis Index; VAS = Visual Analogue Scale; NSAIDs = Non-Steroidal Anti-Inflammatory Drugs; LS = Likert Score; SF-36 = Short Form Health Survey 36; TKA = Total Knee Arthroplasty.

In 2009, Furuzawa-Carballeda et al. [27] conducted a prospective, randomized, double-blind placebo-controlled in vivo clinical trial on the effectiveness and safety of type-I polymerized collagen in patients affected by knee OA. Primary and secondary outcomes such as the Lequesne Index (LI) (i.e., an index of severity of knee OA, with higher scores indicating worse severity), Western Ontario and McMaster University Osteoarthritis (WOMAC) Index (i.e., an index that quantifies knee pain during the ADL, with higher scores indicating worse knee pain and impairment while performing the ADL), and pain intensity on a visual analogue scale (VAS) (higher scores indicate worse pain) were evaluated. Enzyme immunoassays were employed to quantify urinary levels of C-terminal crosslinking telopeptide of type-II collagen (CTXII) and serum high-sensitivity C-reactive protein (hsCRP). These tests were used to monitor the progression of the joint damage.

Type-I polymerized collagen injections emerged as being well tolerated and effective, since patients showed a statistically significant clinical improvement at six months compared with baseline and placebo in almost all primary and secondary endpoints. The beneficial effects of type-I polymerized collagen injections lasted throughout the entire follow-up. Furthermore, in the placebo group, a threefold rise in CTXII was found, indicating the progression of joint damage and cartilage degradation. Moreover, patients who received polymerized collagen decreased the use of NSAIDs at statistically significant levels compared with baseline and placebo group.

These promising findings were confirmed by Furuzawa-Carballeda et al. [36] in 2012 in a double-blind and placebo-controlled trial on patients affected by symptomatic knee OA who underwent arthroscopic lavage followed by type-I polymerized collagen injections.

Patients treated with collagen were compared with baseline and placebo at the 3-month follow-up, showing clinical benefits and elevated response rates for primary and secondary outcomes. Patients also reported VAS improvement and IL-1β, and IL-10 peripheral-expressing cell reduction. A noteworthy result was the decreased level of urinary CTX-II of 44% in patients who received collagen injections, demonstrating an improvement in the joint damage. Moreover, patients treated with collagen considerably reduced NSAID consumption at statistically significant levels. These outcomes proved that type-I polymerized collagen administration is able to reduce the response time to the pharmacological treatment after arthroscopic surgery, favouring the decrease in proteolytic enzymes, synovial reaction, and pro-inflammatory factors, optimizing the articular ROM [36].

In another double-blind randomized active-controlled clinical trial performed in 2016 by Martin Martin et al. [37], the intra-articular administration of type-I hydrolysed porcine collagen was compared to the intra-articular HA administration in patients affected by knee OA. At the three- and six-month follow-ups, collagen injections showed the same beneficial effects and safety as intra-articular HA, whose use is widespread for treating OA [37].

The authors finally stated that the reduced cost of collagen compared to low- or high-MW HA could allow a greater use of intra-articular collagen as an alternative therapeutic option to HA for OA, resulting in an NSAID intake reduction, as well as social cost reduction due to working days lost and caregivers' time off work.

In 2019, Lee and colleagues [38] conducted a multicentre, randomized, double-blind study on the intra-articular administration of type-I atelocollagen in subjects affected not only by OA, but also by chondromalacia and other cartilage defects, with patients suffering from knee OA representing the most consistent group (86%). Their outcomes showed that the resulting VAS scores of the collagen group were not different to those of the placebo group at 4 and 12 weeks, but a statistically significant improvement in the collagen group was reported at 24 weeks. The WOMAC and Short Form Health Survey 36 (SF-36) (i.e., a patient-reported survey of patient health, with the higher the score, the less the disability) scores also showed significant improvement after the intra-articular injection of atelocollagen, although scores between the collagen group and placebo were similar; both WOMAC and SF-36 were not significantly different between the two groups at 4, 12, and 24 weeks. Moreover, 72 subjects in the collagen group were satisfied with the clinical benefit, while only 57 patients from the placebo group showed satisfaction. Equally, practitioners were satisfied with 73 better outcomes from patients in the collagen group and only 61 from the placebo group. Their results demonstrated that intra-articular atelocollagen administration is able to reduce knee pain not only for OA, but also for other pathologic cartilage conditions such as chondromalacia [38].

Borja-Flores et al. [39], in a cohort study published in 2020, evaluated the efficacy of the intra-articular administration of type-I polymerized collagen in preventing and/or delaying total knee replacement surgery (TKR) among subjects affected by symptomatic mild-to-moderate knee OA. At a 60-month follow-up, 95.5% of the subjects who underwent type-I polymerized collagen injection showed positive outcomes and none needed to resort to TKR due to the persistence of pain and knee stiffness. Five subjects (1.6%) resorted to arthroscopy, seven (2.3%) subjects to high tibial osteotomy (HTO), and two subjects (0.6%) to anterior cruciate ligament (ACL) reconstruction. Instrumental investigations supported and confirmed the clinical benefits of collagen injections: radiographic images of 42 knees were obtained at baseline and at 60 months, and were evaluated for Kellgren Lawrence (KL) classification, showing a remarkable difference between baseline and follow-up with the preservation of the joint space. Patients who underwent intra-articular polymerized-collagen injections reported a statistically significant improvement in the primary outcomes, optimizing the OA course, reducing pain and functional disability. At 60 months after the therapeutic effects, a 98.8% freedom from surgical procedures such as arthroscopy and TKR was reported. Interestingly, the same percentage of freedom from surgery was highlighted in both obese and normal-weighted people.

In 2019, De Luca and colleagues [40] conducted a functional in vitro investigation and a pilot retrospective clinical study on the effectiveness of intra-articular hydrolysed collagen to treat knee OA. In the in vitro part of the study, they took human chondrocytes from five donors affected by KL grade IV OA who underwent total hip arthroplasty with the aim of assessing the growth and viability of the chondrocytes exposed to hydrolysed collagen. The expression of MMP1/MMP3 and TIMP1/TIMP3 (their inhibitors) was evaluated using RT-PCR, while the expression of trophic factors such as IGF-I and TGFβ1 and angiogenic factors such as VEGF was evaluated via ELISA assays. After 28 days of hydrolysed collagen exposition, the extracellular matrix (ECM) constitution was studied through the Bern score, while the collagen deposition was studied using immunostaining. The hydrolysed collagen did not induce any change in the release of the aforementioned factors, but it positively affected the structure of chondrocytes, presenting smaller cell density, higher morphology, and better ECM deposition.

In the pilot study, subjects were enlisted to receive three injections of an innovative formulation of collagen characterized by hydrolysed collagen of bovine (and not porcine like the previously reported studies) origin with an MW < 3 kiloDalton (kDa).

Both VAS and LI scores decreased significantly after the first injection, but not after the second injection, and remained stable at the 6-month follow-up. WOMAC scores significantly decreased after the second injection compared to those at baseline, and after the third injection, they were lower than after the second one. All the scores collected were not significantly modified at the 6-month follow-up from those collected after the third injection. In conclusion, the authors stated that this formulation of hydrolysed collagen may stimulate chondrocytes to produce hyaline cartilage and to reduce fibrous tissue formation, and it was found to be effective and safe in the treatment of mild–moderate knee OA [40].

These positive findings of this study were later confirmed by Volpi et al. [1] in a multicentric retrospective clinical study in 2020, showing that the same formulation of hydrolysed collagen (bovine origin with an MW < 3 kDa) and the same injection protocol (three injections) is well-tolerated without any significant adverse effects, also reporting stronger evidence on a larger sample of patients than previously published by De Luca et al. [40].

At the last follow-up, 70 subjects reported a 50% decrease in the LI, a 50% decrease in the VAS score at rest and moving, and a ≥50% reduction in WOMAC sub-scores and total score. Similar to what was stated by De Luca et al. [40], the authors concluded that the intra-articular administration of hydrolysed collagen is a safe and effective short-term adjuvant in the treatment of symptomatic knee OA [1].

4. Discussion

OA frequently affects the knee joint, with remarkable social costs and a strong impact on patients' QoL, resulting in reduced capacity to perform the ADL. Different therapeutic strategies have been tested so far, and all of them were effective in the short term. Therefore, adjuvant non-pharmacological therapies may be tempting since they allow the combination of different specific benefits with different durations.

The results of the present narrative review showed that the intra-articular administration of collagen may stimulate chondrocytes to produce hyaline cartilage and hinder the normal inflammatory response, leading to fibrous tissue formation, reducing symptoms, and improving functionality. The use of type-I collagen as an intra-articular treatment for knee OA was found not only to be effective, but also safe with negligible side effects. Furthermore, the intra-articular administration of type-I collagen was shown to increase the benefits of arthroscopic lavage when administered after it, as well as being able to significantly delay the need for joint replacement such as TKR.

The studies by De Luca et al. and Volpi et al. [1,40] were the only ones concerning hydrolysed collagen of bovine origin and low MW (<3 kDa), and the effects associated with its intra-articular use for knee OA. The study conducted by Volpi et al. [1] demonstrated, on a larger sample of patients, the effectiveness of hydrolysed collagen and the safety of treating knee OA in patients presenting a BMI < 30 and a grade 1 to 4 of KL. These findings

confirmed those of De Luca et al. [40]. However, some differences emerged between the outcomes of the two studies. When low-MW hydrolysed collagen was injected on a large-scale study, it resulted in a lower decrease in VAS at rest, with only a 50% reduction (half of the 100% showed by De Luca and colleagues). Moreover, a minor reduction compared to the outcomes reported by De Luca et al. [40] was also observed in the WOMAC stiffness subscale (50% Volpi vs. 75% De Luca). For all the other scores evaluated, the differences between the two studies were neglectable. Nevertheless, the lower percentage values found by Volpi et al. [1] did not reflect a lesser clinical benefit, which remained considerable in most patients. Moreover, compared to all the other studies discussed, the studies conducted by De Luca et al. [40] and Volpi et al. [1] were the only ones that provided a three-dose infiltrative protocol, and not five or more weekly doses, with this different frequency in the collagen administration not resulting in any less clinical benefit.

Further comparing the outcomes between the included studies, the outcomes regarding VAS, LI, and WOMAC scores demonstrated a similar improvement between the studies of De Luca et al. and Volpi et al. [1,40] and the studies by Furuzawa-Carballeda et al. [27,36] in all the three indexes, with the LI and WOMAC scores of the first two studies [1,40] being better than the last two at six months [27,36].

A similar improvement was reported in the studies by De Luca et al. and Volpi et al. [1,40] and Martin Martin et al. [37] concerning VAS and LI scores, even if the LI scores collected in the first two studies [1,40] were better than in the last one at six months [37].

Again, a similar improvement regarding the global assessment of disease activity change at the end of the treatment measured using the Likert score (LS) (the higher the score, the better the change in disease activity) was found in the studies by Furuzawa-Carballeda [27,36] and the one by Borja-Flores [39]. While in the first two studies, the patient LS was already significant at three and two months (respectively), in the last study, it became statistically significant only at 12 months. Regarding the physician LS, in the first two studies, it became statistically significant at four and three months (respectively), while in the last study, it became statistically significant at six months.

It is not clear whether these differences were affected by the different frequency of administration of collagen even in the studies from the same authors (12 vs. 6 injections in studies by Furuzawa-Carballeda), or the different composition of the collagen injected. Indeed, the collagen administrated by Furuzawa-Carballeda [27,36] was a γ-irradiated mixture of atelopeptidic porcine type-I collagen and polyvinylpyrrolidone, the one used by Martin Martin [37] was a pure type-I collagen with a much heavier (300 kDa) MW, and the hydrolysed formulation of collagen used by De Luca et al. and Volpi et al. [1,40] was a low-molecular weight (<3 kDa) type-I collagen.

Furthermore, apart from the number of injections administrated and the type of collagen used, the results of the selected studies confirmed that all types of collagen formulation can alleviate painful symptoms of knee OA, improving QoL and reducing physical limitations, thanks to the regenerative and proliferative stimulus given by collagen to the chondrocytes [27,36]. Furthermore, as reported by Borja-Flores et al. [39], polymerized type-I collagen is the cheapest cost–benefit alternative compared to NSAIDs for the symptomatic treatment of knee OA.

The beneficial effects of type-I polymerized collagen were also found in laboratory and radiologic data.

Furuzawa-Carballeda et al. [36] found that at 48 weeks after the last injection, a three-fold rise in CTX-II was found only in the placebo group. The authors explained that the CTX-II decrease found in patients treated with intra-articular polymerized collagen was associated with a lower pro-inflammatory cytokine (IL-1β- and TNF-α-) amount with an increase in CD4 T-regulatory cells and IL-10-producing cells [27,36].

Finally, concerning the radiological evaluation, Borja-Flores et al. [39] showed positive results at a 60-month follow-up, with most of the subjects treated with intra-articular type-I polymerized collagen advancing from stage II to III, but not from III to IV in the KL grading scale. Furthermore, the use of intra-articular type-I polymerized collagen prevented

remarkable changes in the knee joint width in the medial, lateral, and patellofemoral compartments, suggesting no radiological aggravation.

The main limitation of this review is the very small number of articles found in the scientific literature about the effects and safety of intra-articular type-I collagen injections for OA in humans. The current poor knowledge about its therapeutic potential on OA could limit its diffusion as an intra-articular treatment, leading physicians to prefer drugs with a stronger scientific rationale, such as HA.

Furthermore, the infiltrative protocols and the type of collagen used differed from each other, so it is not possible to draw definitive conclusions about which protocol and which kind of collagen provides the best benefits.

5. Conclusions

The results of the present review showed that the intra-articular administration of collagen may represent a valid therapeutic option for knee OA. The use of type-I collagen as an intra-articular treatment for knee OA was found not only to be effective, but also safe with negligible side effects.

Given the promising results of the articles included in this review, more in vitro and in vivo high-quality research (such as randomized clinical trials) should be performed for a further understanding of the beneficial effects of type-I collagen as an intra-articular treatment for OA, since there is still not enough knowledge about its effectiveness.

Furthermore, all the selected studies regarded the use of intra-articular type-I collagen only for knee OA, so it would be interesting to extend its use to other joints commonly affected by OA.

Author Contributions: Conceptualization, D.T. and R.G.; writing—original draft preparation, D.T., R.M., S.P., R.G.; writing—review and editing, D.T., R.M., S.P., F.S., B.C., R.G.; supervision, D.T., F.S., B.C. All authors have read and agreed to the published version of the manuscript.

Funding: This research received no external funding.

Institutional Review Board Statement: Not applicable.

Informed Consent Statement: Not applicable.

Data Availability Statement: Not applicable.

Conflicts of Interest: The authors declare no conflict of interest.

References

1. Volpi, P.; Zini, R.; Erschbaumer, F.; Beggio, M.; Busilacchi, A.; Carimati, G. Effectiveness of a Novel Hydrolyzed Collagen Formulation in Treating Patients with Symptomatic Knee Osteoarthritis: A Multicentric Retrospective Clinical Study. *Int. Orthop.* **2021**, *45*, 375–380. [CrossRef] [PubMed]
2. Xie, F.; Kovic, B.; Jin, X.; He, X.; Wang, M.; Silvestre, C. Economic and Humanistic Burden of Osteoarthritis: A Systematic Review of Large Sample Studies. *Pharmacoeconomics* **2016**, *34*, 1087–1100. [CrossRef] [PubMed]
3. Cross, M.; Smith, E.; Hoy, D.; Nolte, S.; Ackerman, I.; Fransen, M.; Bridgett, L.; Williams, S.; Guillemin, F.; Hill, C.L.; et al. The Global Burden of Hip and Knee Osteoarthritis: Estimates from the Global Burden of Disease 2010 Study. *Ann. Rheum. Dis.* **2014**, *73*, 1323–1330. [CrossRef] [PubMed]
4. Fayaz, A.; Croft, P.; Langford, R.M.; Donaldson, L.J.; Jones, G.T. Prevalence of Chronic Pain in the UK: A Systematic Review and Meta-Analysis of Population Studies. *BMJ Open* **2016**, *6*, e010364. [CrossRef] [PubMed]
5. Felson, D.T.; Lawrence, R.C.; Dieppe, P.A.; Hirsch, R.; Helmick, C.G.; Jordan, J.M.; Kington, R.S.; Lane, N.E.; Nevitt, M.C.; Zhang, Y.; et al. Osteoarthritis: New Insights. Part 1: The Disease and Its Risk Factors. *Ann. Intern. Med.* **2000**, *133*, 635–646. [CrossRef]
6. Buckwalter, J.A.; Mankin, H.J. Articular Cartilage: Degeneration and Osteoarthritis, Repair, Regeneration, and Transplantation. *Instr. Course Lect.* **1998**, *47*, 487–504. [PubMed]
7. Bannuru, R.R.; Vaysbrot, E.E.; Sullivan, M.C.; McAlindon, T.E. Relative Efficacy of Hyaluronic Acid in Comparison with NSAIDs for Knee Osteoarthritis: A Systematic Review and Meta-Analysis. Semin. *Arthritis Rheum.* **2014**, *43*, 593–599. [CrossRef]
8. Altman, R.D.; Bedi, A.; Karlsson, J.; Sancheti, P.; Schemitsch, E. Product Differences in Intra-Articular Hyaluronic Acids for Osteoarthritis of the Knee. *Am. J. Sport. Med.* **2016**, *44*, 2158–2165. [CrossRef]

9. McAlindon, T.E.; Bannuru, R.R.; Sullivan, M.C.; Arden, N.K.; Berenbaum, F.; Bierma-Zeinstra, S.M.; Hawker, G.A.; Henrotin, Y.; Hunter, D.J.; Kawaguchi, H.; et al. OARSI Guidelines for the Non-Surgical Management of Knee Osteoarthritis. *Osteoarthr. Cartil.* **2014**, *22*, 363–388. [CrossRef]
10. da Costa, B.R.; Hari, R.; Jüni, P. Intra-Articular Corticosteroids for Osteoarthritis of the Knee. *JAMA* **2016**, *316*, 2671–2672. [CrossRef]
11. He, W.-W.; Kuang, M.-J.; Zhao, J.; Sun, L.; Lu, B.; Wang, Y.; Ma, J.-X.; Ma, X.-L. Efficacy and Safety of Intraarticular Hyaluronic Acid and Corticosteroid for Knee Osteoarthritis: A Meta-Analysis. *Int. J. Surg. Lond. Engl.* **2017**, *39*, 95–103. [CrossRef] [PubMed]
12. Wang, C.-T.; Lin, J.; Chang, C.-J.; Lin, Y.-T.; Hou, S.-M. Therapeutic Effects of Hyaluronic Acid on Osteoarthritis of the Knee. A Meta-Analysis of Randomized Controlled Trials. *J. Bone Jt. Surg. Am.* **2004**, *86*, 538–545. [CrossRef] [PubMed]
13. Pellegrino, R.; Di Iorio, A.; Brindisino, F.; Paolucci, T.; Moretti, A.; Iolascon, G. Effectiveness of Combined Extracorporeal Shock-Wave Therapy and Hyaluronic Acid Injections for Patients with Shoulder Pain Due to Rotator Cuff Tendinopathy: A Person-Centered Approach with a Focus on Gender Differences to Treatment Response. *BMC Musculoskelet. Disord.* **2022**, *23*, 863. [CrossRef] [PubMed]
14. Pellegrino, R.; Paolucci, T.; Brindisino, F.; Mondardini, P.; Di Iorio, A.; Moretti, A.; Iolascon, G. Effectiveness of High-Intensity Laser Therapy Plus Ultrasound-Guided Peritendinous Hyaluronic Acid Compared to Therapeutic Exercise for Patients with Lateral Elbow Tendinopathy. *J. Clin. Med.* **2022**, *11*, 5492. [CrossRef]
15. Pellegrino, R.; Brindisino, F.; Barassi, G.; Sparvieri, E.; DI Iorio, A.; de Sire, A.; Ruosi, C. Combined Ultrasound Guided Peritendinous Hyaluronic Acid (500-730 Kda) Injection with Extracorporeal Shock Waves Therapy vs. Extracorporeal Shock Waves Therapy-Only in the Treatment of Shoulder Pain Due to Rotator Cuff Tendinopathy. A Randomized Clinical Trial. *J. Sport. Med. Phys. Fit.* **2022**, *62*, 1211–1218. [CrossRef]
16. Raeissadat, S.A.; Tabibian, E.; Rayegani, S.M.; Rahimi-Dehgolan, S.; Babaei-Ghazani, A. An Investigation into the Efficacy of Intra-Articular Ozone (O2-O3) Injection in Patients with Knee Osteoarthritis: A Systematic Review and Meta-Analysis. *J. Pain Res.* **2018**, *11*, 2537–2550. [CrossRef]
17. Sánchez, M.; Fiz, N.; Azofra, J.; Usabiaga, J.; Aduriz Recalde, E.; Garcia Gutierrez, A.; Albillos, J.; Gárate, R.; Aguirre, J.J.; Padilla, S.; et al. A Randomized Clinical Trial Evaluating Plasma Rich in Growth Factors (PRGF-Endoret) versus Hyaluronic Acid in the Short-Term Treatment of Symptomatic Knee Osteoarthritis. *Arthroscopy* **2012**, *28*, 1070–1078. [CrossRef]
18. Ayhan, E.; Kesmezacar, H.; Akgun, I. Intraarticular Injections (Corticosteroid, Hyaluronic Acid, Platelet Rich Plasma) for the Knee Osteoarthritis. *World J. Orthop.* **2014**, *5*, 351–361. [CrossRef]
19. de Sire, A.; Lippi, L.; Mezian, K.; Calafiore, D.; Pellegrino, R.; Mascaro, G.; Cisari, C.; Invernizzi, M. Ultrasound-Guided Platelet-Rich-Plasma Injections for Reducing Sacroiliac Joint Pain: A Paradigmatic Case Report and Literature Review. *J. Back Musculoskelet. Rehabil.* **2022**, *35*, 977–982. [CrossRef]
20. Maldonado, M.; Nam, J. The Role of Changes in Extracellular Matrix of Cartilage in the Presence of Inflammation on the Pathology of Osteoarthritis. *BioMed Res. Int.* **2013**, *2013*, 284873. [CrossRef]
21. Wu, J.P.; Kirk, T.B.; Zheng, M.H. Study of the Collagen Structure in the Superficial Zone and Physiological State of Articular Cartilage Using a 3D Confocal Imaging Technique. *J. Orthop. Surg.* **2008**, *3*, 29. [CrossRef]
22. Kapoor, M.; Martel-Pelletier, J.; Lajeunesse, D.; Pelletier, J.-P.; Fahmi, H. Role of Proinflammatory Cytokines in the Pathophysiology of Osteoarthritis. *Nat. Rev. Rheumatol.* **2011**, *7*, 33–42. [CrossRef] [PubMed]
23. Mobasheri, A.; Bay-Jensen, A.-C.; van Spil, W.E.; Larkin, J.; Levesque, M.C. Osteoarthritis Year in Review 2016: Biomarkers (Biochemical Markers). *Osteoarthr. Cartil.* **2017**, *25*, 199–208. [CrossRef]
24. Abe, T.; Yamada, H.; Nakajima, H.; Kikuchi, T.; Takaishi, H.; Tadakuma, T.; Fujikawa, K.; Toyama, Y. Repair of Full-Thickness Cartilage Defects Using Liposomal Transforming Growth Factor-Beta1. *J. Orthop. Sci. Off. J. Jpn. Orthop. Assoc.* **2003**, *8*, 92–101. [CrossRef]
25. Hurtig, M.; Chubinskaya, S.; Dickey, J.; Rueger, D. BMP-7 Protects against Progression of Cartilage Degeneration after Impact Injury. *J. Orthop. Res. Off. Publ. Orthop. Res. Soc.* **2009**, *27*, 602–611. [CrossRef] [PubMed]
26. Suh, D.S.; Yoo, J.C.; Woo, S.H.; Kwak, A.S. Intra-Articular Atelocollagen Injection for the Treatment of Articular Cartilage Defects in Rabbit Model. Tissue Eng. *Regen. Med.* **2021**, *18*, 663–670. [CrossRef]
27. Ohara, H.; Iida, H.; Ito, K.; Takeuchi, Y.; Nomura, Y. Effects of Pro-Hyp, a Collagen Hydrolysate-Derived Peptide, on Hyaluronic Acid Synthesis Using in Vitro Cultured Synovium Cells and Oral Ingestion of Collagen Hydrolysates in a Guinea Pig Model of Osteoarthritis. *Biosci. Biotechnol. Biochem.* **2010**, *74*, 2096–2099. [CrossRef]
28. Furuzawa-Carballeda, J.; Muñoz-Chablé, O.A.; Macías-Hernández, S.I.; Agualimpia-Janning, A. Effect of Polymerized-Type I Collagen in Knee Osteoarthritis. II. In Vivo Study. *Eur. J. Clin. Investig.* **2009**, *39*, 598–606. [CrossRef]
29. Comblain, F.; Dubuc, J.-E.; Lambert, C.; Sanchez, C.; Lesponne, I.; Serisier, S.; Henrotin, Y. Identification of Targets of a New Nutritional Mixture for Osteoarthritis Management Composed by Curcuminoids Extract, Hydrolyzed Collagen and Green Tea Extract. *PLoS ONE* **2016**, *11*, e0156902. [CrossRef]
30. Furuzawa-Carballeda, J.; Muñoz-Chablé, O.A.; Barrios-Payán, J.; Hernández-Pando, R. Effect of Polymerized-Type I Collagen in Knee Osteoarthritis. I. In Vitro Study. *Eur. J. Clin. Investig.* **2009**, *39*, 591–597. [CrossRef]
31. Oesser, S.; Seifert, J. Stimulation of Type II Collagen Biosynthesis and Secretion in Bovine Chondrocytes Cultured with Degraded Collagen. *Cell Tissue Res.* **2003**, *311*, 393–399. [CrossRef] [PubMed]

32. Hanai, K.; Kojima, T.; Ota, M.; Onodera, J.; Sawada, N. Effects of Atelocollagen Formulation Containing Oligonucleotide on Endothelial Permeability. *J. Drug Deliv.* **2012**, *2012*, 245835. [CrossRef] [PubMed]
33. Chang, S.-W.; Flynn, B.P.; Ruberti, J.W.; Buehler, M.J. Molecular Mechanism of Force Induced Stabilization of Collagen against Enzymatic Breakdown. *Biomaterials* **2012**, *33*, 3852–3859. [CrossRef]
34. Seong, H.; Kim, R.K.; Shin, Y.; Lee, H.W.; Koh, J.C. Application of Purified Porcine Collagen in Patients with Chronic Refractory Musculoskeletal Pain. *Korean J. Pain* **2020**, *33*, 395–399. [CrossRef] [PubMed]
35. Naraoka, T.; Ishibashi, Y.; Tsuda, E.; Yamamoto, Y.; Kusumi, T.; Toh, S. Periodic Knee Injections of Collagen Tripeptide Delay Cartilage Degeneration in Rabbit Experimental Osteoarthritis. *Arthritis Res. Ther.* **2013**, *15*, R32. [CrossRef]
36. Furuzawa-Carballeda, J.; Lima, G.; Llorente, L.; Nuñez-Álvarez, C.; Ruiz-Ordaz, B.H.; Echevarría-Zuno, S.; Hernández-Cuevas, V. Polymerized-Type I Collagen Downregulates Inflammation and Improves Clinical Outcomes in Patients with Symptomatic Knee Osteoarthritis Following Arthroscopic Lavage: A Randomized, Double-Blind, and Placebo-Controlled Clinical Trial. *Sci. World J.* **2012**, *2012*, 342854. [CrossRef]
37. Martin Martin, L.S.; Massafra, U.; Bizzi, E.; Migliore, A. A Double Blind Randomized Active-Controlled Clinical Trial on the Intra-Articular Use of Md-Knee versus Sodium Hyaluronate in Patients with Knee Osteoarthritis ("Joint"). *BMC Musculoskelet. Disord.* **2016**, *17*, 94. [CrossRef]
38. Lee, H.S.; Oh, K.J.; Moon, Y.W.; In, Y.; Lee, H.J.; Kwon, S.Y. Intra-Articular Injection of Type I Atelocollagen to Alleviate Knee Pain: A Double-Blind, Randomized Controlled Trial. *Cartilage* **2021**, *13* (Suppl. S1), 342S–350S. [CrossRef]
39. Borja-Flores, A.; Macías-Hernández, S.I.; Hernández-Molina, G.; Perez-Ortiz, A.; Reyes-Martínez, E.; Belzazar-Castillo de la Torre, J.; Ávila-Jiménez, L.; Vázquez-Bello, M.C.; León-Mazón, M.A.; Furuzawa-Carballeda, J.; et al. Long-Term Effectiveness of Polymerized-Type I Collagen Intra-Articular Injections in Patients with Symptomatic Knee Osteoarthritis: Clinical and Radiographic Evaluation in a Cohort Study. *Adv. Orthop.* **2020**, *2020*, 9398274. [CrossRef]
40. De Luca, P.; Colombini, A.; Carimati, G.; Beggio, M.; de Girolamo, L.; Volpi, P. Intra-Articular Injection of Hydrolyzed Collagen to Treat Symptoms of Knee Osteoarthritis. A Functional In Vitro Investigation and a Pilot Retrospective Clinical Study. *J. Clin. Med.* **2019**, *8*, 975. [CrossRef]

Disclaimer/Publisher's Note: The statements, opinions and data contained in all publications are solely those of the individual author(s) and contributor(s) and not of MDPI and/or the editor(s). MDPI and/or the editor(s) disclaim responsibility for any injury to people or property resulting from any ideas, methods, instructions or products referred to in the content.

Ortopedia Traumatologia Rehabilitacja
© MEDSPORTPRESS, 2019; 6(6); Vol. 21, 427-434
DOI: 10.5604/01.3001.0013.7400

Terapia kolagenowa w spondylozie odcinka lędźwiowego kręgosłupa – badanie pilotażowe. Czy droga podania ma znaczenie?

Collagen Therapy in Lumbar Spondylosis – a Pilot Study. Does the Route of Administration Matter?

Piotr Godek

Sutherland Medical Center, Warszawa

STRESZCZENIE

Wstęp. Porównanie skuteczności iniekcji kolagenowych podawanych trzema technikami w terapii bólu krzyża w przebiegu spondylozy lędźwiowej

Materiał i metoda. Randomizowane badanie prospektywne, 30 pacjentów ze spondylozą lędźwiową przydzielono do 3 grup: podskórna (grupa A, n=10), okołokorzeniowa (grupa B, n=10) i zewnatrzoponowa (grupa C, n=10). Wykonywano iniekcje kolagenowe raz w tygodniu (łącznie 4 iniekcje). Metody pomiarowe: skala wizualna bólu (VAS) (0-10), skala Oswestry (0-50), skala Laitinena (0-16), test jednonożnego stania (One Leg Stence Test, OLST) z pomiarem czasu (w sekundach) do wystąpienia bólu w kończynie podporowej. Punkty czasowe kontroli: moment rozpoczęcia terapii (W0), jej zakończenia (W1) i 1 miesiąc po jej zakończeniu (W2).

Wyniki. We wszystkich metodach podawania kolagenu uzyskano poprawę w badanych parametrach. Minimalną zmianę istotną klinicznie (Minimal Important Difference, MID) określoną na 3 punkty w skali VAS odnotowano u 44% pacjentów w grupie A, u 40% pacjentów w grupie B i u 60% w grupie C. MID w skali Oswestry określoną na 10 pkt uzyskano odpowiednio u 56%, 50% i 20% pacjentów, zaś MID dla skali Laitinena określoną na 4 pkt uzyskano odpowiednio u 56%, 30% i 40% pacjentów. Tylko w grupie z podażą podskórną osiągnięto u wszystkich leczonych pacjentów wartość referencyjną 30 sekund dla OLST.

Wniosek. Kolagen podawany powierzchownie nie ustępuje pod względem skuteczności iniekcjom okołokorzeniowym i zewnątrzoponowym u pacjentów z bólem krzyża w przebiegu spondylozy lędźwiowej.

Słowa kluczowe: przewlekły ból krzyża, leczenie bólu przewlekłego, farmakoterapia bólu przewlekłego, kontrola bólu, iniekcje kolagenowe

SUMMARY

Background. To compare the effectiveness of three techniques of collagen injection in the treatment of low back pain (LBP) in lumbar spondylosis.

Material and methods. In this randomized prospective study, 30 patients with lumbar spondylosis were assigned to 3 groups: subcutaneous (Group A, n = 10), periradicular (Group B, n = 10) and epidural (Group C, n = 10). Collagen injections were administered once a week (4 injections in total). Assessment involved a visual pain scale (VAS) (0-10), Oswestry scale (0-50), Laitinen scale (0-16) and One Leg Stance Test (OLST) – time to onset of pain in the support limb. Patients were assessed at the start of treatment (W0), on completion of treatment (W1) and 1 month after completion of treatment (W2).

Results. Improvement was seen with all three techniques of collagen administration. The minimal clinically important difference (MID) of 3 points on the VAS scale was noted in 44% of patients in Group A, 40% of patients in Group B and 60% of Group C. The MID for the Oswestry scale, determined at 10 points, was achieved in 56%, 50% and 20% of patients, respectively, while the MID for the Laitinen scale, determined at 4 points, was achieved in 56%, 30% and 40% of patients, respectively. All treated patients achieved the reference value of 30 seconds for OLST only in Group A.

Conclusion. Subcutaneous administration of collagen is not inferior in terms of effectiveness to periradicular and epidural injections in the treatment of LBP in lumbar spondylosis.

Key words: chronic low back pain, chronic pain treatment, chronic pain pharmacotherapy, pain control, collagen injections

WSTĘP

Dolegliwości bólowe kręgosłupa lędźwiowego są jedną z 10 najbardziej rozpowszechnionych chorób cywilizacyjnych, obejmując swym zasięgiem, jak ocenia WHO 60-70% populacji w krajach rozwiniętych z roczną chorobowością sięgającą 15- 45% dorosłych i roczną zapadalnością na poziomie 5% [1].

Mechanizm bólu w odcinku lędźwiowym jest procesem bardzo złożonym. Dobrze znane są anatomiczne generatory bólu, gdyż unerwienie nocyceptywne posiadają krążki międzykręgowe, opona twarda, stawy międzykręgowe, tkanki miękkie okołokręgowe. Znane są również drogi przewodzenia bólu, jednak mechanizmy zaburzonej „obróbki" sygnału bólowego na poziomie zwoju grzbietowego nerwu rdzeniowego, rdzenia kręgowego czy też ośrodków ponadrdzeniowych i towarzyszące jej procesy sensytyzacji prowadzące do chronifikacji bólu są nadal przedmiotem intensywnych studiów [2].

Doświadczenia medycyny bólu w badaniach nad podawaniem leków syntetycznych na przykładzie lokalnych anestetyków i sterydów skłaniają nas do myślenia liniowego – precyzja dostępu do generatorów bólu i ściśle określone dawkowanie są warunkiem skuteczności leczenia i decydują o sile efektu terapeutycznego [3].

W przypadku kolagenu ten sam paradygmat wydaje się już nie taki oczywisty, gdyż doświadczenie kliniczne pokazuje, iż niektórzy pacjenci mają spektakularną poprawę nawet po podaniu podskórnym kolagenu w odcinku lędźwiowym kręgosłupa, a więc wydawałoby się z dala od głównych generatorów bólu. Nawet w przypadku bardzo zaawansowanych procesów zwyrodnieniowych raportują oni oprócz redukcji bólu również takie efekty jak uzyskanie wyprostu z wymuszonej pozycji zgięciowej, zwiększenie elastyczności i poprawę ogólnej mobilności. Pozwala to przypuszczać, że kolagen nie jest zwykłym lekiem jaki działa na zasadzie komplementarnej z konkretnym receptorem wywołując efekt terapeutyczny proporcjonalny do dawki i lokalnej dostępności, a raczej jest katalizatorem zmian, aktywną biologicznie substancją uruchamiająca kaskadę procesów naprawczych. Za użyciem kolagenu w formie iniekcyjnej w terapii bólu krzyża przemawiają następujące argumenty:

– proces zapalny związany z niestabilnością dyskogenną zawsze związany jest z nasiloną biodegradacją kolagenu, podaż egzogennego kolagenu niweluje ujemny bilans produkcji i biodegradacji
– kolagen spełnia zadanie biologicznego podłoża (bio-scaffoldu) do zasiedlania przez komórki wytwarzające sygnał tkankowy promujący gojenie (monocyty, płytki krwi, makrofagi, fibroblasty)

BACKGROUND

Low back pain (LBP) is one of the 10 most common life-style diseases, affecting, as estimated by the WHO, 60-70% of the population in developed countries, with an annual prevalence of 15-45% of adults and an annual incidence of 5% [1].

The mechanism of lumbar pain is very complex. Anatomical pain generators are well known because nociceptive innervation is found in intervertebral discs, dura mater, facet joints, and paravertebral soft tissues. The pain conduction pathways involved are also well known, but the mechanisms of disturbed „processing" of the pain signal at the level of the dorsal root ganglion, spinal cord or cerebral centers, and the associated sensitization processes leading to pain chronification are still the subject of intensive study [2].

The experience of pain medicine in research on the administration of synthetic drugs, as exemplified by local anesthetics and steroids, leads us to linear thinking – the precision of access to pain generators and strictly defined dosage are a prerequisite for treatment effectiveness and determine the strength of the therapeutic effect [3].

For collagen, this paradigm no longer seems so obvious as clinical experience shows that some patients register spectacular improvement even after subcutaneous administration of collagen in the lumbar spine, i.e. apparently away from major pain generators. Even in the case of very advanced osteoarthritis, in addition to reducing pain, they also report functional effects such as recovery of an upright posture, increased flexibility and improved overall mobility. This suggests that collagen is not an ordinary drug that acts on a specific receptor in a complementary manner, producing a therapeutic effect proportional to the dose and local availability, but is more of a catalyst for change, a biologically active substance that triggers a cascade of repair processes. The use of injectable collagen in the treatment of low back pain is supported by the following arguments:

– inflammation associated with discogenic instability is always associated with increased collagen biodegradation, with the supply of exogenous collagen reducing the negative balance of production and biodegradation
– collagen fulfils the role of a biological medium (bio-scaffold) for colonization by cells producing healing-promoting tissue signals (monocytes, platelets, macrophages, fibroblasts)
– collagen has spasmolytic and anti-edema effects (the latter via a barrier effect)

– kolagen działa spazmolitycznie i poprzez efekt bariery działa przeciwobrzękowo
– kolagen podawany z zewnątrz dostarczając substratu do produkcji nowych łańcuchów kolagenowych przyczynia się z jednej strony do stabilizacji struktur torebkowo-więzadłowych, z drugiej poprawy ruchomości poprzez reorganizacje powięzi [4,5,6].

Celem pracy było sprawdzenie czy podanie kolagenu w najbliższym sąsiedztwie generatorów bólu (okołokorzeniowo, zewnątrzoponowo) przyniesie poprawę jego efektywności w konfrontacji z podaniem powierzchownym (podskórnie) tej samej dawki leku.

MATERIAŁ I METODY

Badanie miało charakter jednoośrodkowy, prospektywny, randomizowany i otwarty o charakterze pilotażowym.

Kryteria włączenia do badania: pacjenci pełnoletni, dodatnie testy zachyłkowe i stawowe w badaniu klinicznym, spondyloza lędźwiowa ze stenozą otworową potwierdzona w badaniu RTG lub MRI, brak innych terapii w ostatnich 6 tygodniach.

Kryteria wyłączenia z badania: choroby systemowe – zapalne, infekcyjne, nowotworowe, świeże urazy, przebyte leczenie operacyjnie i deficyty neurologiczne.

Przydział do 3 grup o odmiennej technice podawania kolagenu wykonano z randomizacją prostą w oparciu o listę randomizacyjną wygenerowaną komputerowo. Wszystkie iniekcje wykonywała zawsze ta sama osoba.

Grupa A – iniekcje podskórne w rzucie wyrostków stawowych, przykręgowo, wielopunktowo.

Grupa B – iniekcje okołokorzeniowe pod kontrolą USG techniką in-plane.

Grupa C – iniekcje zewnątrzoponowe, międzyblaszkowo pod kontrolą USG.

Podawano mieszankę kolagenu zawierającą produkty Guna, Ambra Group – 2 ampułki MD Neural i 1 ampułkę MD Lumbar na sesję, a jeżeli dolegliwości były obustronne ta dawka była podawana obustronnie w grupie A i B.

Częstość iniekcji: 1 x tygodniowo (łącznie 4 sesje).

Punkty kontrolne W0 (przed terapią), W1 (zakończenie terapii – po 4 tygodniach od rozpoczęcia iniekcji), W2 po 1 miesiącu obserwacji.

Narzędzia kontroli: wizualna skala analogowa (visual analog scale, VAS) (0-10), kwestionariusze Oswestry (0-50) i Laitinen (0-16) wypełniane samodzielnie przez pacjenta, test jednonożnego stania (One Leg Stence Test, OLST) (0-30 sekund) z pomiarem wykonywanym zawsze przez tego samego badacza [7].

Statystyki opisowe (średnia, odchylenie standardowe, częstości) obliczono w programie StatsDirect statistical software version 2,8,0. W ocenie efektywności

– exogenous collagen provides a substrate for the production of new collagen chains and thus, on the one hand, contributes to the stabilization of capsular and ligamentous structures and, on the other, improves mobility through fascia reorganization [4,5,6].

The aim of the study was to determine whether the administration of collagen in the immediate vicinity of pain generators (periradicular, epidural) will improve its effectiveness in comparison with superficial (subcutaneous) administration of the same dose of the drug.

MATERIAL AND METHOD

The study was single-center, prospective, randomized and open.

Criteria for inclusion in the study comprised adult patients, positive signs and symptoms on clinical examination, lumbar spondylosis with foraminal stenosis confirmed by X-ray or MRI, and no other treatments in the preceding 6 weeks.

Exclusion criteria: systemic diseases (inflammatory, infectious, neoplastic), fresh injuries, surgery and neurological deficits.

The assignment to 3 groups receiving collagen by means of different administration techniques was performed with simple randomization based on a computer generated randomization list. All injections were always made by the same person.

Group A received subcutaneous injections in the topography of facet joints, paravertebrally, at multiple points.

Group B received ultrasound-guided periradicular injections according to the in-plane technique.

Group C received epidural interlaminar injections under ultrasonic guidance.

A collagen mix was administered containing Guna and Ambra Group products (2 doses of MD Neural and 1 dose of MD Lumbar per session). In patients with bilateral complaints, the dose was administered bilaterally in Groups A and B.

Frequency of injections: once weekly (4 sessions in total).

Assessment time points: W0 (before treatment), W1 (termination of treatment – after 4 weeks), W2 (after 1 month of follow-up).

Assessment tools: visual analog scale (VAS) (0-10), Oswestry (0-50) and Laitinen (0-16) questionnaires completed by the patient, One Leg Stance Test (OLST) (0-30 seconds) with measurement always carried out by the same researcher [7].

Descriptive statistics (mean, standard deviation, frequencies) were calculated in StatsDirect statistical software version 2.8.0. Assessment of treatment ef-

leczenia posługiwano się wartością minimalnej zmiany klinicznie istotnej (Minimal Important Difference, MID). Za zmianę MID w skali VAS przyjęto wartość 3 punktów, dla skali Oswestry wartość 10 punktów, dla skali Laitnen 4 punktów, zaś dla testu OLST jako wartość referencyjną świadczącą o stanie prawidłowym przyjęto czas ≥ 30 sekund [8,9].

Każdy pacjent zakwalifikowany do badania otrzymał bardzo dokładną, pisemną informację o jego celu, technice wykonania iniekcji i ewentualnym ryzyku powikłań. Od każdego pacjenta uzyskano pisemną zgodę na udział w badaniu i zapewniono ochronę danych osobowych.

WYNIKI

W okresie od maja do lipca 2019 do badania włączono 30 pacjentów (19 kobiet; średnia wieku 62,6). Średni okres trwania dolegliwości wynosił 11,7 tygodnia (zakres od 1 do 52 tygodni). Grupy badane były podobne do siebie z wyjątkiem czasu trwania dolegliwości (średnio 6,3 tygodnia w grupie A vs. 16,6 tygodnia w grupie C). Szczegółową charakterystykę grupy badanej przedstawia Tab. 1.

Wszyscy pacjenci, którzy rozpoczęli badanie otrzymali pełną dawkę leczenia i odbyli wizytę kontrolą W1. Do wizyty kontrolnej W2 nie włączono jednej osoby (z grupy A), która w okresie obserwacyjnym poddana została leczeniu operacyjnemu w zakresie chirurgii naczyń tętniczych kończyny dolnej.

Zmiany średnich wartości VAS oraz punktacji skal Oswestry i Laitinen w poszczególnych grupach pokazują ryciny (Ryc. 1,2,3).

fectiveness was based on the value of minimal important difference (MID). The MID threshold was assumed at 3 points for the VAS scale, 10 points for the Oswestry scale, 4 points for the Laitinen scale. For the OLST test, a time of ≥30 seconds was used as a reference value indicating a normal condition [8,9].

Each patient qualified for the study received very accurate written information about its purpose, injection technique and possible risk of complications. Written consent to participate in the study was obtained from each patient and personal data protection was ensured.

RESULTS

A total of 30 patients (19 women; mean age 62.6) were enrolled in the study between May and July 2019. Mean symptom duration was 11.7 weeks (range: from 1 to 52 weeks). The three groups were similar to each other except for symptom duration (a mean of 6.3 weeks in Group A vs. 16.6 weeks in Group C). The detailed characteristics of the study group are presented in Table 1.

All patients who started the study received the complete treatment and attended a W1 follow-up visit. One person (from group A) was not included in the W2 follow-up visit after undergoing lower limb arterial surgery during the follow-up period.

The changes in the mean VAS values and Oswestry and Laitinen scores in individual groups are shown in the figures (Fig.1,2,3).

Tab. 1. Charakterystyka grupy badanej

Tab. 1. Characteristics of the study group

	Wszyscy pacjenci, n All patients, n	Grupa A Group A	Grupa B Group B	Grupa C Group C
N	30	10	10	10
Kobiety / Women	19 (63.3)	6	8	5
Wiek, średnia (SD) / Age, average (SD)	62.6 (13.7)	62.0 (16.1)	68.1 (13.4)	57.6 (10.2)
Czas trwania dolegliwości, tygodnie, średnia (SD) / Duration of symptoms, weeks, average	11.7 (14.2)	6.3 (8.3)	12.1 (11.3)	16.6 (19.9)
Zakres / Range	1 - 52	1 - 28	3 - 32	1 - 52
Okres schorzenia / Period of disease				
Ostry / Acute	16 (53.3)	7	4	5
Podostry / Subacute	4 (13.3)	1	3	-
Przewlekły / Chronic	10 (33.3)	2	3	5
Poziom stenozy zachyłkowej / Level of foraminal stenosis				
L3/L4	2 (6.7)	2	-	2
L3/L4, L4/L5	1 (3.3)	-	-	-
L3/L4, L4/L5, L5/S1	3 (10.0)	-	2	-
L4/L5	2 (6.7)	1	-	1
L4/L5, L5/S1	8 (26.7)	4	2	4
L5/S1	14 (46.7)	3	6	3
Strona dolegliwości / Laterality of symptoms				
Lewa / Left	9 (30)	3	4	3
Prawa / Right	8 (26.7)	2	4	2
Obie / Both	13 (43.3)	5	2	5

Następnie przeanalizowano odsetek pacjentów, którzy w poszczególnych grupach uzyskali przyjęte wartości minimalnej zmiany istotnej klinicznie (MID). Najwyższy odsetek zmiany MID w skali VAS uzyskano w grupie C (60%), zaś najwyższy odsetek zmiany MID w skali Oswestry i Laitinen uzyskano w grupie A (56%) (Ryc. 4).

W zastosowanym teście funkcjonalnym OLST odnotowano liczbę pacjentów, którzy nie osiągnęli referencyjnej wartości OLST (≥ 30 sekund) w punkcie kontrolnym W2 w poszczególnych grupach (Ryc. 5).

Nie odnotowano działań niepożądanych kolagenu w badanej grupie pacjentów. Odnotowano dwa przy-

The percentage of patients who achieved the MID threshold was compared between the groups. The highest percentage of MID change in the VAS scale was seen in Group C (60%), while the highest percentage of MID change in the Oswestry and Laitinen scale was seen in Group A (56%). (Fig. 4).

In the OLST functional test, the number of patients who did not reach the OLST reference value (≥30 seconds) at the W2 assessment time point was noted for each group (Fig. 5).

No side effects of collagen were observed across the three groups. There were two cases of mild puncture syndrome with transient headaches in the epidural

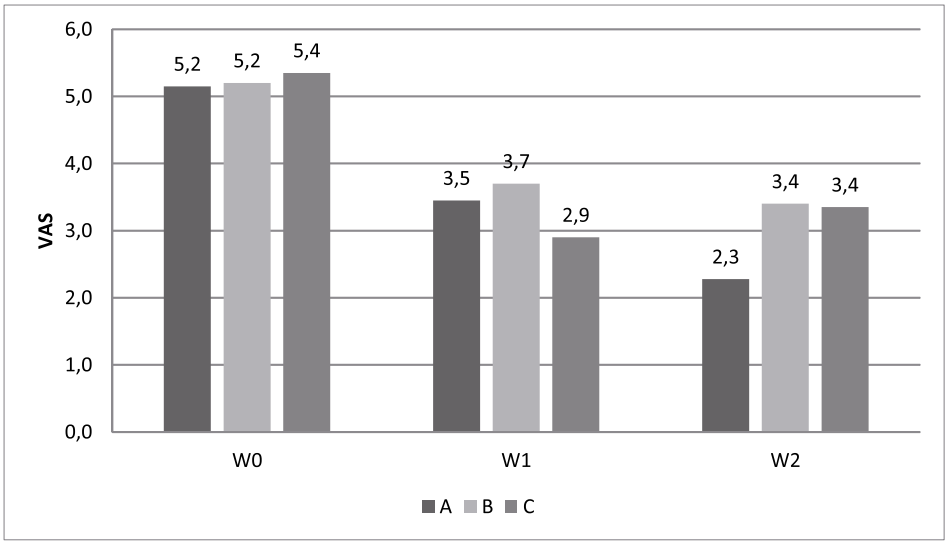

Ryc. 1. Średnie wartości wizualnej skali analogowej (VAS) w punktach kontrolnych
Fig. 1. Average visual analogue scale (VAS) scores at assessment time points

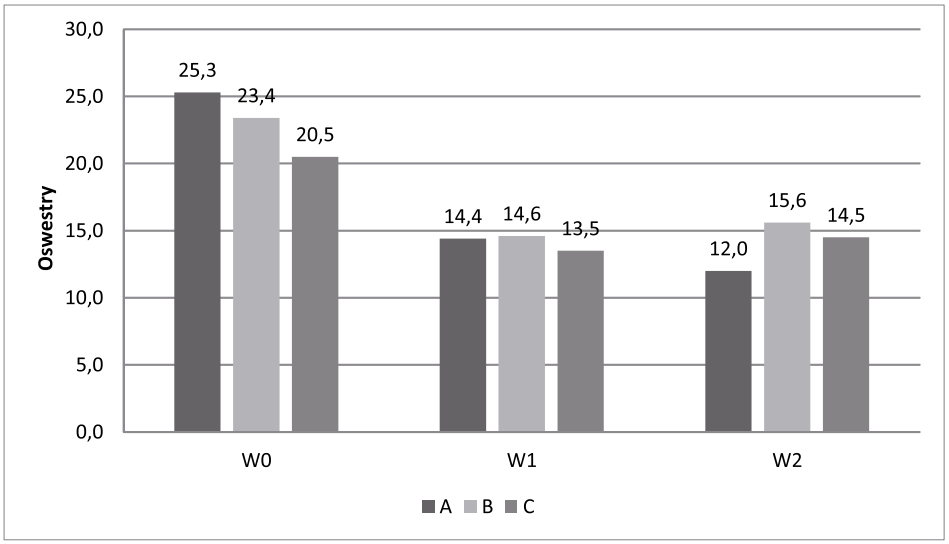

Ryc. 2. Średnie wartości skali Oswestry w punktach kontrolnych
Fig. 2. Average Oswestry scores at assessment time points

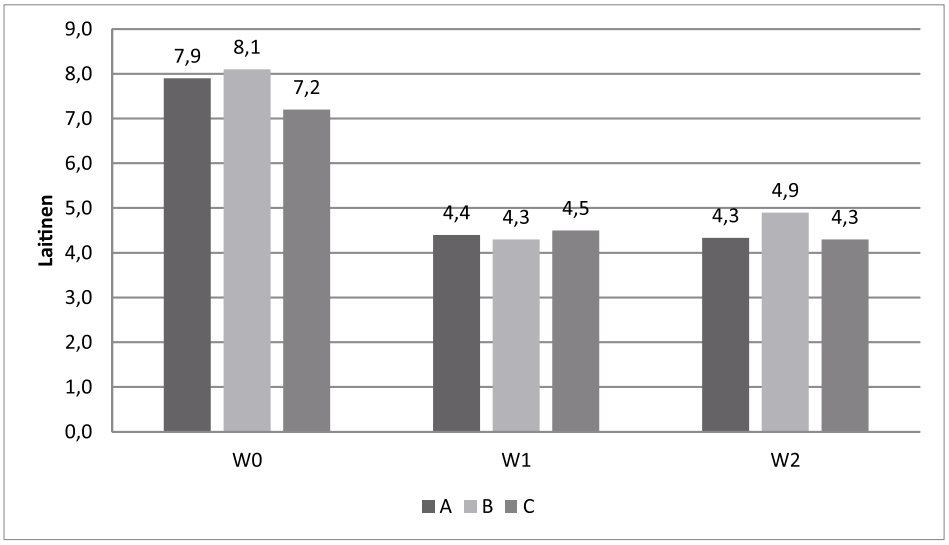

Ryc. 3. Średnie wartości skali Laitinen w punktach kontrolnych
Fig. 3. Average Laitinen questionnaire scores at assessment time points

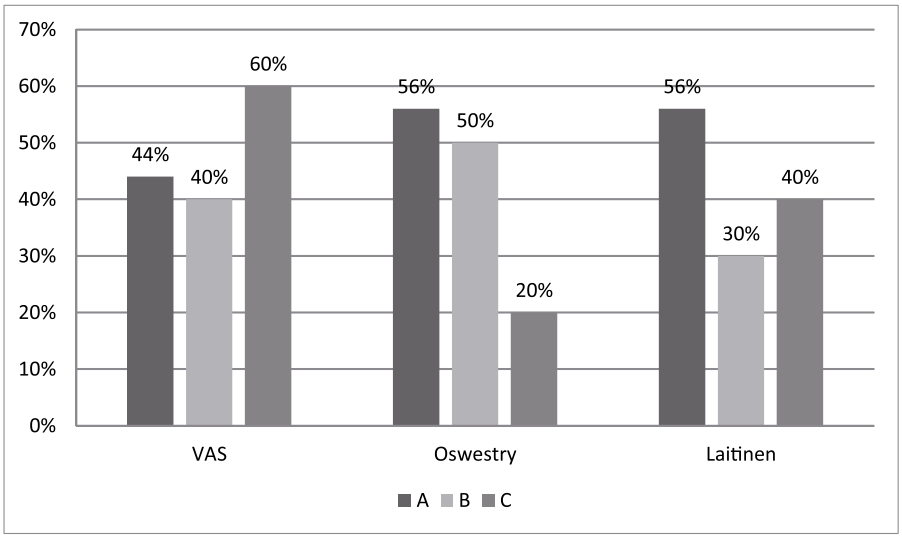

Ryc. 4. Odsetek pacjentów osiągających minimalną różnicę istotną klinicznie (MID) w poszczególnych grupach badanych
Fig. 4. Percentage of patients achieving minimal clinically significant difference (MID) in individual groups

padki łagodnego zespołu popunkcyjnego z przemijającymi bólami głowy w grupie z podażą zewnątrzoponową i jedno nasilenie dolegliwości bólowych w grupie A podczas samego leczenia (pomiędzy II i III dawką), ale nie wymagające jego przerywania.

DYSKUSJA

We wszystkich grupach leczonych iniekcjami kolagenowymi obserwowano poprawę. Największy odsetek pacjentów osiągających minimalną zmianę istotną klinicznie w zakresie skal Oswestry i Laitinena zaobserwowano w grupie z podażą podskórną, zaś w zakresie skali VAS w grupie z podażą zewnątrzoponową.

group and one case of worsening of pain in Group A during treatment alone (between 2nd and 3rd dose) that did not require discontinuation.

DISCUSSION

Improvement was observed in all three groups treated with collagen injections. The highest percentage of patients achieving minimal clinically significant change in the Oswestry and Laitinen scales was noted in the subcutaneous group, and in the VAS scale, in the epidural group.

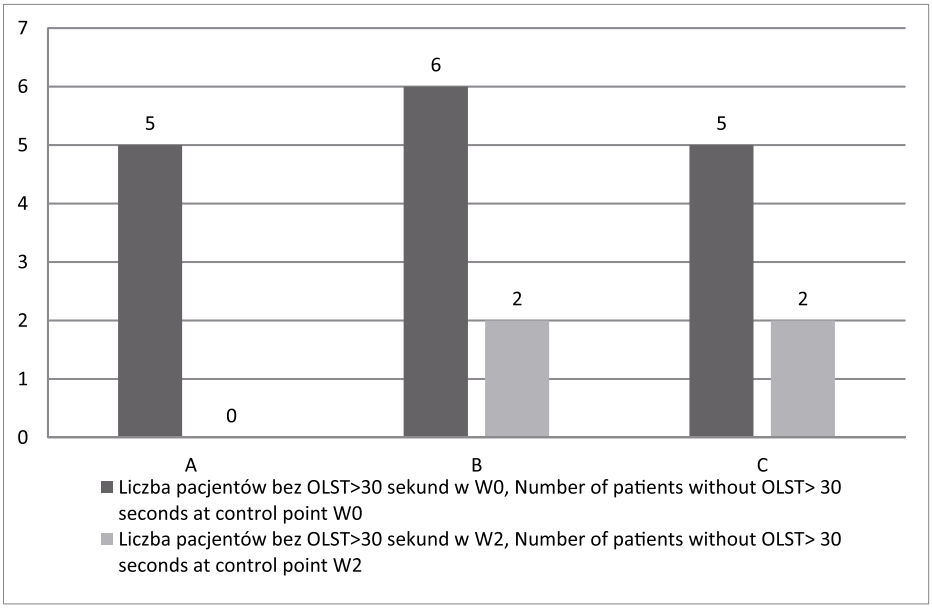

Ryc. 5. Liczba pacjentów bez OLST ≥30 sekund w punktach kontrolnych W0 i W2
Fig. 5. Number of patients not achieving OLST≥ 30 seconds at assessment time points W0 and W2

Zaletą badania jest jego charakter randomizowany i prospektywny. Jednocześnie największym ograniczeniem pozostaje niewielka liczba badanych pacjentów. W konsekwencji zrezygnowano z klasycznej analizy statystycznej na rzecz kalkulacji odsetka pacjentów osiągających MID w zakresie punktów końcowych. Badanie należy traktować jako pilotażowe i może stanowić podstawę do szacowania wielkości próby właściwego, randomizowanego badania klinicznego w zakresie oceny skuteczności terapii kolagenowej.

W przeprowadzonym przeglądzie literatury nie odnaleziono badań randomizowanych w zakresie leczenia iniekcyjnego preparatami kolagenowymi. Istnieje kilka doniesień o badaniach obserwacyjnych wykonanych na niewielkim materiale oraz badania porównawcze. Pavelka i wsp. dokonali porównania skuteczności iniekcji podskórnych mieszanki zawierającej kolagen MD-Lumbar, MD-Muscle, i MD-Neural z mezokainą w grupie 48 pacjentów uzyskując porównywalne efekty w okresie obserwacyjnym 5 tygodni. Autorzy podkreślają dobry profil bezpieczeństwa preparatów [10,11].

Zupełnie inne zastosowanie iniekcji kolagenowych w eksperymentalnym leczeniu bólu krzyża mają iniekcje dodyskowe, gdzie autorzy mają nadzieją przywrócić konstrukcyjne ramy pierścienia włóknistego krążka międzykręgowego, jednak badania te jak dotąd nie wykraczają poza fazę modelu zwierzęcego i in vitro [12,13].

Według wiedzy autora nie ma jednak publikacji, które traktowałyby o zastosowaniu kolagenu w jego podaży okołokorzeniowo lub zewnątrzoponowo jako

The advantage of the study is its randomized and prospective nature. At the same time, the small number of patients enrolled remains the biggest limitation. As a consequence, classical statistical analysis was abandoned in favor of calculating the percentage of patients reaching MID between individual assessment time points. The study should be considered a pilot study and may be the basis for sample size estimations before carrying out a core randomized clinical trial to assess the effectiveness of collagen therapy.

A review of the literature failed to identify any randomized trials concerned with collagen injection treatment. There are several reports of observational studies with small patient samples and comparative studies. Pavelka et al. compared the effectiveness of subcutaneous injections of a mix containing MD-Lumbar, MD-Muscle, and MD-Neural collagen with mesocaine in a group of 48 patients, obtaining comparable effects over a 5-week follow-up period. The authors emphasize the good safety profile of the preparations [10,11].

Intradiscal collagen injections have a completely different purpose in the experimental treatment of low back pain, with the authors hoping to restore the structural framework of the fibrous ring of the intervertebral disc, but these studies have not progressed beyond an animal model phase and in vitro studies [12,13].

To my knowledge, however, there are no publications that would report the use of collagen in periradicular or epidural administration as an option in

opcji zachowawczego leczenia bólu krzyża. Wyjaśnienie mechanizmów działania kolagenu w takiej aplikacji powinno być przedmiotem dalszych badań, gdyż może on być interesującą opcją leczenia bólu odcinka lędźwiowego z komponentą napięciową i sztywnością.

WNIOSKI

1. Kolagen podawany drogą iniekcyjną wykazuje wysoki profil bezpieczeństwa.
2. Niezależnie od drogi podania przykręgowe iniekcje kolagenowe wykazują efekt przeciwbólowy, a także wpływają na poprawę sprawności ruchowej u pacjentów ze stenozą otworową w przebiegu spondylozy lędźwiowej w krótkim okresie obserwacyjnym.
3. Kolagen podawany w formie podskórnej wydaje się być szczególnie interesująca opcją terapeutyczną u pacjentów ze stenozą otworową w przebiegu spondylozy lędźwiowej, wykazując nie mniejszą efektywność w redukcji bólu i poprawie funkcjonalnej niż iniekcje okołokorzeniowe i zewnątrzoponowe, a przy tym bez ryzyka związanego z samą techniką podania.
4. Ze względu na ograniczoną wielkość grupy badanej uzyskane wyniki należy traktować jako wstępne. Wymagają potwierdzenia w randomizowanych badaniach klinicznych na większej grupie pacjentów.

conservative treatment of LBP. The explanation of the mechanism of action of collagen in such an application should be subjected to further research, as it may be an interesting option for the treatment of LBP with a stiffness component.

CONCLUSIONS

1. Collagen administered by injection shows a good safety profile.
2. Regardless of the route of administration, paravertebral collagen injections show an analgesic effect and also improve mobility in patients with foraminal stenosis in the course of lumbar spondylosis in the short term.
3. Collagen administered subcutaneously seems to be of particular interest as a therapeutic option in patients with foraminal stenosis in the course of lumbar spondylosis, showing no less analgesic effect and functional improvement than periradicular and epidural injections with no risk associated with the technique of administration.
4. Due to the limited size of the study group, these results should be treated as preliminary. They require confirmation in randomized clinical trials with larger patient groups.

PIŚMIENNICTWO / REFERENCES

1. Kaplan W, Wirtz JV, Matel -Teeuwisse A, et al. Priority Medicines for Europe and the 2013 update. WHO 2013; 6(24): 165-8. https://www.who.int/medicines/areas/priority_medicines/MasterDocJune28_FINAL_Web.pdf [cytowane 4. 11.19]
2. Dobrogowski J, Zajączkowska R, Dutka J, Wordliczek J. Patofizjologia i klasyfikacja bólu, Polski Przegląd Neurologiczny 2011; 7(1): 20-30.
3. Bogduk N, redd. Practice Guidelines for Spinal Diagnostic and Treatment Procedures (Second Edition). International Spine Intervention Society 2013: 419-25.
4. Chu G, Shi C, Lin J, et al. Biomechanics in Annulus Fibrosus Degeneration and Regeneration. Adv Exp Med Biol 2018; 1078: 409-20.
5. Milani L. A new and refined injectable treatment for musculoskeletal disorders. Bioscaffold properties of collagen and its clinical use. Physiological Regulating Medicine 2010; 1: 3-15.
6. Czarnocki Ł, Dębiński M, Sasinowski T, Runo E, Deszczyński J. Kolagen w iniekcjach jako alternatywna forma terapii schorzeń narządu ruchu. Chir. Narzadow Ruchu Ortop. Pol. 2017; 82(6): 221-4.
7. Miekisiak G, Kollataj M, Dobrogowski J, et al. Validation and cross-cultural adaptation of the Polish version of the Oswestry Disability Index. Spine (Phila Pa 1976) 2013; 38(4): E237-43.
8. Ostelo RW, de Vet HC. Clinically important outcomes in low back pain. Best Pract Res Clin Rheumatol 2005; 19(4): 593-607.
9. Huxtable RE, Ackland TR, Janes GC, Ebert JR. Clinical outcomes and frontal plane two-dimensional biomechanics during the 30-second single leg stance test in patients before and after hip abductor tendon reconstructive surgery. Clin Biomech (Bristol, Avon) 2017; 46: 57-63.
10. Pavelka K, Svobodová R, Jarošovái. H. MD-Lumbar, MD-Muscle and MD-Neural in the treatment of low back pain. Physiological Regulating Medicine 2012; 3-6.
11. Pavelka K, Jarosova H, Sleglova O, et al. Chronic Low Back Pain: Current Pharmacotherapeutic Therapies and a New Biological Approach. Curr Med Chem 2019; 26(6): 1019-26.
12. Tsaryk R, Gloria A, Russo T, et al. Collagen-low molecular weight hyaluronic acid semi-interpenetrating network loaded with gelatin microspheres for cell and growth factor delivery for nucleus pulposus regeneration. Acta Biomater 2015; 20: 10-21.
13. Pennicooke B, Hussain I, Berlin C, et al. Annulus Fibrosus Repair Using High-Density Collagen Gel: An In Vivo Ovine Model. Spine (Phila Pa 1976) 2018; 43(4): 208-15.

Liczba słów/Word count: 3772 **Tabele/Tables:** 1 **Ryciny/Figures:** 5 **Piśmiennictwo/References:** 13

Adres do korespondencji / Address for correspondence
Piotr Godek
Sutherland Medical Center, Warsaw Al. Stanów Zjednoczonych 32/14,
04-036 Warsaw, tel: +48 602 679 503, e-mail: piotrgodek.smc@gmail.com

Otrzymano / Received *12.10.2019 r.*
Zaakceptowano / Accepted *08.11.2019 r.*



CLINICAL

E. Milano



COLLAGEN MEDICAL DEVICE LUMBAR IN THE COMBINED TREATMENT OF LUMBAR INSTABILITY-INDUCED PAIN

SUMMARY

Spondylolisthesis is a mechanical alteration in the physiological vertebral structure that is primarily characterised by the forward displacement of a part of or whole vertebra on to that below.
The L-S rachis segment is mostly interested.
There are 3 kinds of Spondylolisthesis: dysplastic, due to osteo-articular congenital alterations; isthmic, characterized by a continuous lesion of the isthmus; degenerative.

– The aim of this study is to verify if a combined treatment, Physiokinesitherapy + ultrasound-guided injection of Collagen MD (Medical Device)-Lumbar, may provide more important and durable clinical results rather than Physiokinesitherapy alone.
– 20 patients, F and M, aged between 40 and 75, have been enrolled; all of them suffering from grade 1 and 2 Spondylolisthesis.

They were randomised to 2 Groups (10 + 10 patients), a treated Group (T) and a control Group (NT).
– The clinical results, evaluated at 2, 4, 8 and 12 months with the Numeric Rating Scale, the Oswestry Disability Index, the Pain Disability Index and the use of NSAIDs (number of tablets/week), allow to state that the combined treatment Physiokinesitherapy + MD-Lumbar obtains a far better and longer-lasting improvement than Physiokinesitherapy alone.

KEY WORDS **SPONDYLOLISTHESIS, MEDICAL DEVICE LUMBAR, COLLAGEN, ARTHROSIS**

INTRODUCTION

Spondylolisthesis (SL) [from the Greek *spóndilos* (vertebra) and *ólístesis* (slipping)] is a mechanical alteration in the physiological vertebral structure that is primarily characterised by the **forward displacement** (anterolisthesis) of a part of or whole vertebra onto that below.
– Although SL can affect any segment of the spine, it is the lumbar segment that is most commonly affected.

Various authors have estimated the incidence of SL in the general population to be **3-8%**; however, it can affect up to **20%** of the individuals involved in occupational activities or sports requiring hyperlordosis (e.g. artistic gymnastics, gymnastic rings, diving, golf) or in the handling of heavy loads (e.g. weightlifting).

– Clinicians are often called on to identify the origin of spinal pain and equally frequently forget that even a moderate spinal microinstability, such as SL, may be the cause.

One particularly important anatomical point in SL is the vertebral isthmus, the element between the superior and inferior apophyses that forms a connection

between the anterior and posterior portion of the vertebra.

Undoubtedly, one of the least resistant points of the spine is the **lumbosacral junction (L5-S1)**, where the slope of the upper surface of S1 tends to cause the body of L1 to slip downwards and forwards.
– This displacement is restricted by the anatomical connections of the posterior arch of L5 and, in particular, by the isthmus.

– SL occurs when the isthmus is subject to interruption or destruction.
Furthermore, in addition to the osteoarticular structures, whose focal point are the spinal facet joints, seat to inflammatory processes developed over time driven by the pro-inflammatory cytokine network, the tendinous and ligamentous structures (e.g. the yellow ligament), the capsular structures, the intervertebral disc, the muscle structures (the multifidus muscle and the iliopsoas muscle) and the deep *fasciae* structures are also involved in the origin of SL-induced pain (mechanical low back pain).

• There are 3 main types of SL:

DYSPLASTIC

The dysplastic form is secondary to congenital osteocartilaginous alterations in the isthmus and consists of 2 main subtypes:

1) the form that is secondary to the sagittal orientation of the articular apophyses of S1 that lose contact with L5, which therefore slips forward;
2) the form that is secondary to the pathological elongation of the isthmuses of L5.

ISTHMIC

In most cases **(80%)**, idiopathic bilateral isthmic lysis involves L5 and it is characterised by a fracture of the isthmus, which causes an increase in the size of the spinal canal, as the posterior portion remains in place

The inter-articular portion (i.e. isthmus) is the point of least resistance subject to continuous microtraumas that, together with other environmental and genetic factors, reduce its mechanical resilience.

– During development, isthmic SL often occurs following a minor trauma, thus revealing the underlying malformation.
The signs and symptoms differ from those observed in adults; young patients experience mild pain without any specific topographical location, even in the presence of significant anterior displacement.
– In some cases, the only sign is hypertonia of the posterior thigh muscles, making it difficult to flex the limb at the hip with the knee extended.



DEGENERATIVE

The degenerative form is very common and is often little considered, partly due to the minimal likelihood of efficacious treatment, which constitutes the **target of this study**.

– Unlike isthmic SL, the degenerative form causes a reduction in the dimensions of the spinal canal; the favouring factors are the degeneration of the disc and of the articular apophyses, and an excessively vertical orientation of the articular apophyses.

In addition to low back pain, it can also be associated with neurogenic claudication caused by spinal canal stenosis.

Degenerative SL affects adults; it is caused by long-standing spinal instability and by alterations secondary to the abnormal displacement of the unstable segments, i.e. **osteoarthritis** and/or **degenerative disc disease**.

This form is **4-6** times more common in **females** and affects L4 10 times more frequently; the anterior displacement can be up as much as 33%.

The degree of displacement is primarily assessed using the Meyerding Grading System, which classifies it into 4 grades:
in grade **1**, the displacement is equal to less than 25% of the upper surface of S1;
in grade **2** it is less than 50%;
in grade **3** it is less than 75%;
in grade **4**, the entity of the forward displacement can exceptionally reach 100%, with the potential displacement of L5 in the pelvis (Spondyloptosis).

– The intervertebral disc is inevitably involved; as it is no longer protected by the posterior structures, it absorbs functional overloads that exceed its anatomical characteristics, causing it to undergo a degenerative process that leads to flattening and, eventually, to herniation with an exacerbation of the pain symptoms of SL.

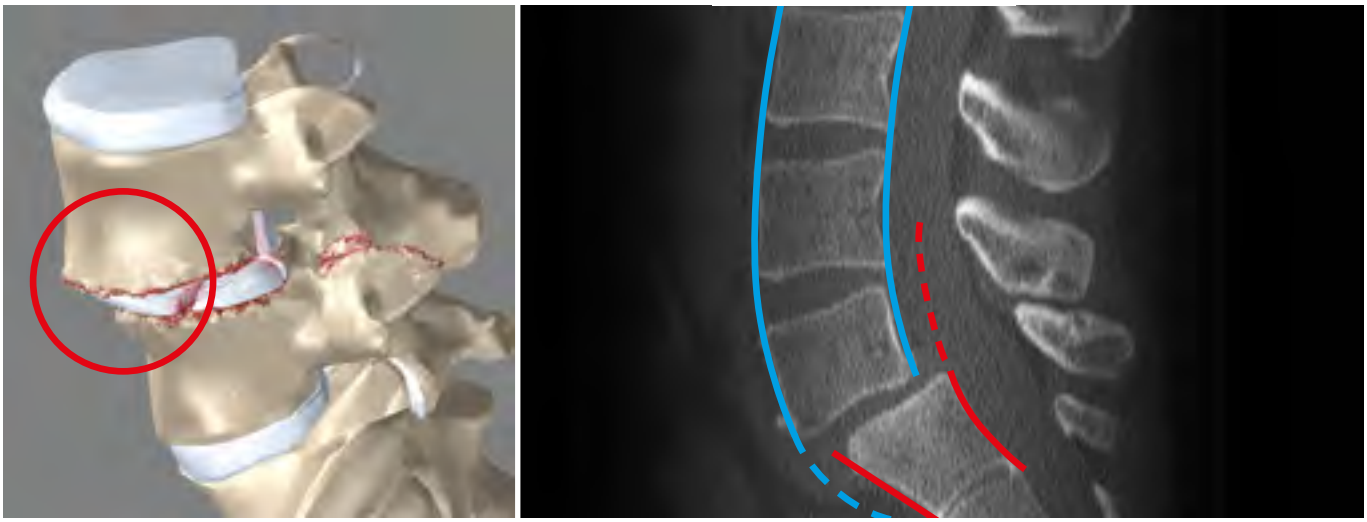

The nerve components are often involved with the compression of the dural sac and of the nerve roots of L5 and S1.

The severity of the SL does not often correlate with the intensity of the pain symptoms.

– The symptoms of SL are **1)** mechanical low back pain, which is made worse by movement and improves with rest;
2) irradiation of pain to the lower limbs.

– Patients often experience a worsening of the pain when changing posture (from sitting to standing).
The following symptoms are less common: discogenic low back pain that gets worse when seated and with the forward flexion of the upper body; facet joint pain that gets worse with the hyperextension of the upper body and when standing; neurogenic claudication (lower extremity asthenia when walking) caused by the spinal canal stenosis that is often present.

– Anteroposterior, laterolateral and oblique projection x-rays, in addition to a dynamic x-ray study in the position of maximum anterior flexion and maximum extension, are essential for the diagnosis of SL.
MRI is used to evaluate the possible compression of the nerve roots and any disc degeneration and/or bulging.

It is not always simple to correlate instability (such as moderate degenerative SL) with pain symptoms and it is even more arduous to identify **degenerative microinstability** at an early stage.

The real problem, however, is efficacious conservative treatment.

Most patients with SL can be treated conservatively, especially in the presence of the grade 1 and 2 degenerative forms, in which the displacement evolves in approximately **50%** of cases, depending on the case histories considered.

The conservative treatment of SL is essentially physiotherapy-rehabilitation-based: the aim is not only to strengthen the muscles of the upper body in order to stabilize the spine, but also to improve the neuromotor and proprioceptive control of the pelvic girdle muscles, antigravity muscles and respiratory muscles.

– It is, of course, essential to re-educate the patient on how to maintain a good static and dynamic posture.

In the acute phase, when the clinical situation is characterised by persistent low back pain, it is necessary to observe a suitable period of bed rest, associated with the administration of conventional and/or low-dose anti-inflammatories and muscle-relaxants, either individually or in combination.

The optimisation of the conservative treatment of low back pain secondary to degenerative SL, taking into account all the anatomical structures involved in this aetiopathogenesis, allows to formulate a number of considerations.

COLLAGEN MEDICAL DEVICES

The use of injectable medical devices **(MD)** containing porcine collagen allows a more efficacious and specific *in loco* positioning of the collagen, with a carrier and stabilisation function.

– It makes it possible to replace, strengthen, structure and protect the cartilage, tendons, ligaments and joint capsules, thereby optimising the structure of the collagen fibres and of all the extra- and intra-articular structures in which it is present, thereby providing a mechanical support to the anatomical district in question.

The hypothesis of the study was that a treatment with a specific injectable Collagen MD could re-condition the anatomical structure/s impaired by SL and improve the stability of the lumbosacral spine; that a "combined" treatment would have been able to improve the functional rehabilitation outcomes and/or provide more efficacious pain control in the subacute and chronic phases; and that a combined treatment would also have been able to positively

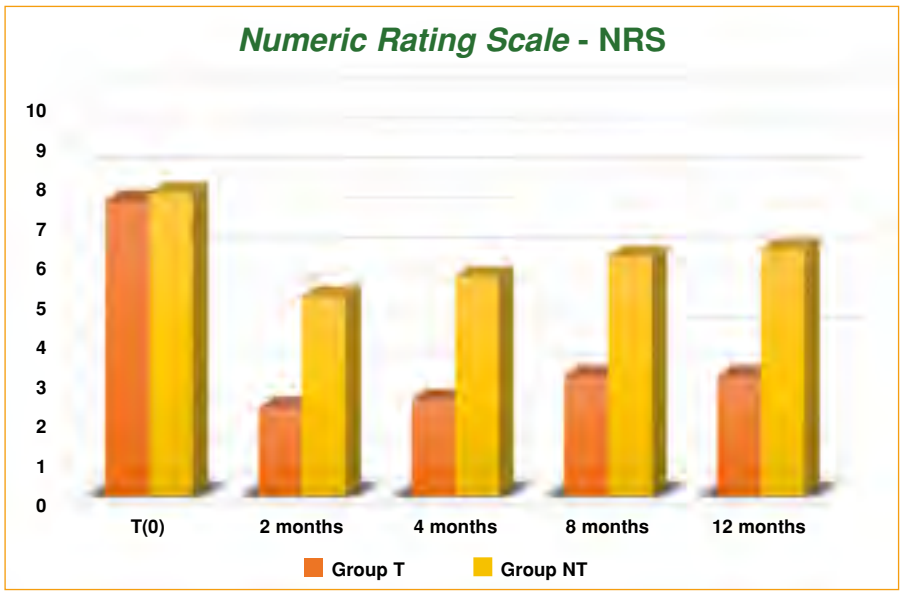

TAB. 1

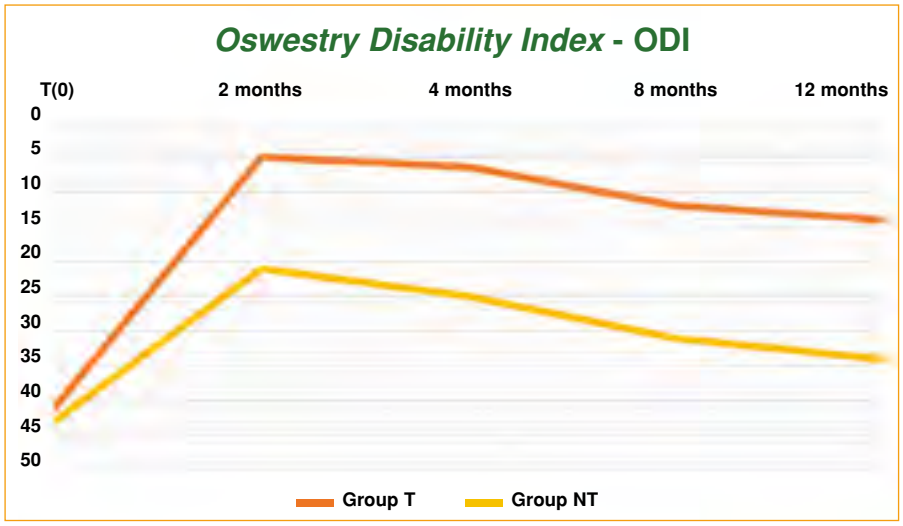

TAB. 2

TAB. 3

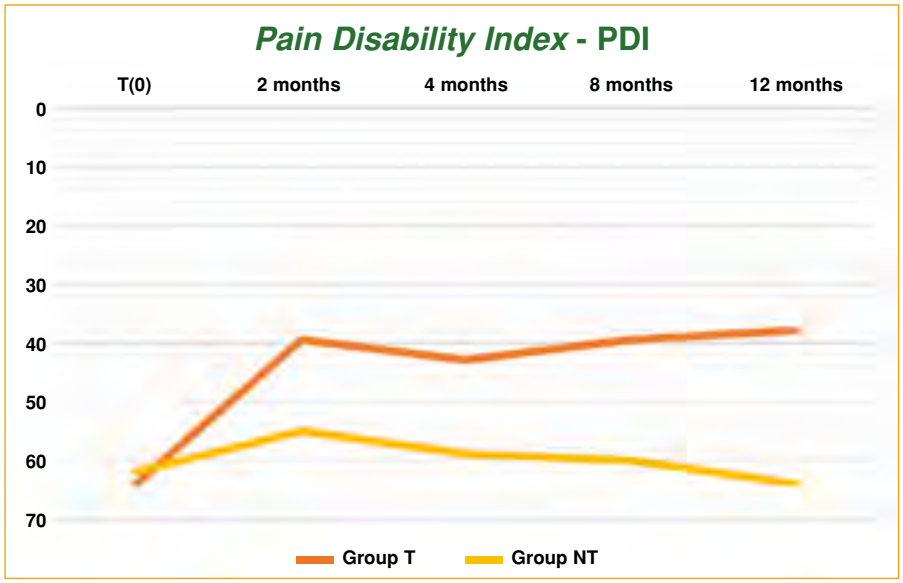

condition the progression of SL with less frequent exacerbations.

MATERIALS AND METHODS

In order to explore this hypothesis, **20 patients** with Physical Medicine outpatient clinic appointments for low back pain were recruited and included in the study, from January 2018 to January 2019.

– The patients were randomised to 2 treatment groups [**T** Group (**Physiokinesis therapy** + ultrasound-guided injections of **MD-Lumbar**) and the **NT** Group (**Physiokinesis therapy** alone)], stratified by age and gender; the outcomes were assessed at **2**, **4**, **8** and **12 months**.

– Inclusion criteria

F and M patients aged between 40 and 75 years; clinical and instrumental diagnosis of **grade 1** and **grade 2 Spondylolisthesis**; NRS (Numeric Rating Scale) **> 5**, no use of NSAIDs, corticosteroids or opioids.

– Exclusion criteria

Rheumatoid arthritis, chondrocalcinosis, psoriasis, metabolic bone diseases, gout, active infections, clinical and instrumental diagnosis of grade 3 and grade 4 spondylolisthesis, spondylolysis, polyneuropathy, previous local/epidural corticosteroid injections (> 3 years), use of oral corticosteroid and/or opioid therapy in the past 6 months, use of anticoagulants, pregnancy, mental diseases.

Both the T and the NT Groups were administered the same intra-hospital rehabilitation protocol (diagnostic and therapeutic care programme) based on neuromotor treatment for the proprioceptive reconditioning of the posterior back, lumbosacral girdle and respiratory muscles.

– The protocol also included ergonomic education and occupational therapy.

The rehabilitation treatment consisted in:
daily individual motor rehabilitation treatment for a total of ten 45-minute sessions; individual assessment
by the occupational therapist at the 5th and 10th session; provision of a brochure illustrating the physiokinesis therapy exercises to be performed by patients at home and ergonomic advices; group treatment (max. 4 patients) one month after the last individual session, on 2 consecutive days, in 30-minute sessions.

• **Group T** (Treatment) also received ultrasound-guided injection therapy (Clarius Ultrasound portable system, Convex probe) according to the following protocol:
5 sessions (1/week for 4 consecutive weeks and 1 after 15 days); **2 vials** of **MD-Lumbar** per treatment.
– Half a vial (1 mL) for each facet joint; 2 joints were treated at each treatment, alternating the upper and lower facet joints; at the 5th session the 2 most impaired joints (as shown by MRI) were treated.

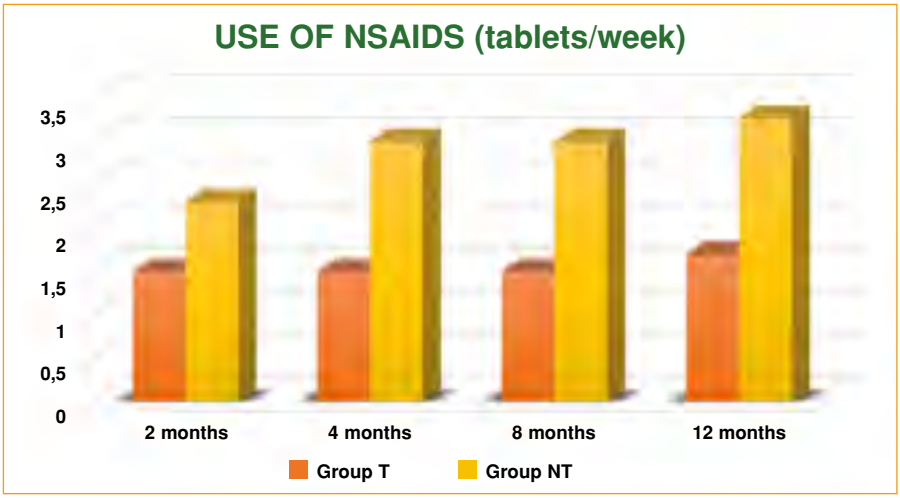

TAB. 4

A number of clinical and functional outcomes were investigated:
1) Numeric Rating Scale **(NRS)**
2) Oswestry Disability Index **(ODI)**
3) Pain Disability Index **(PDI)**
4) use of NSAIDs during the follow-up period (TABLES 1, 2 ,3 and 4).

CONCLUSIONS

The data obtained (TAB. 5) allow to conclude that in the treatment of grade 1 and grade 2 Spondylolisthesis combined treatment with physiokinesis therapy + injection of MD-Lumbar makes it possible to obtain a far **better** and **longer-lasting improvement**, in terms of
1) pain
2) motor function
3) impairment caused by spinal instability
4) reduced use of NSAIDs.

Furthermore, the combined treatment proposed herein, for the first time in the

OUTCOMES	T (0)		2 months		4 months		8 months		12 months	
GROUPS	**T**	**NT**	**T**	**NT**	**T**	**NT**	**T**	**NT**	**T**	**NT**
NRS *Numeric Rating Scale*	**6,9**	**7,1**	1,7	4,5	1,9	5,0	2,5	5,5	**2,5**	**5,7**
ODI *Oswestry Disability Index*	**41,0**	**42,0**	5,0	21,0	7,0	25,0	12,0	31,0	**14,0**	**34,0**
PDI *Pain Disability Index*	**64,0**	**62,0**	40,0	56,0	42,0	58,0	40,0	60,0	**38,0**	**64,0**
NSAIDs *tablets/week*			**1,3**	**2,0**	1,3	2,7	1,3	2,7	**1,4**	**3,0**

TAB. 5

From the data obtained, it emerges that:
– NRS. Group T (Physiokinesis therapy + ultrasound-guided injection therapy of MD-Lumbar) passes from 6.9 (T0) to 2.5 after 12 months (-63.8%). Group NT (Physiokinesis therapy alone) passes from 7.1 (T0) to 5.7 after 12 months (-19.7%).
– ODI. Group T passes from 41.0 (T0) to 14.0 after 12 months (-65.9%). Group NT passes from 42.0 (T0) to 34.0 after 12 months (-19.1%).
– PDI. Group T passes from 64.0 (T0) to 38.0 after 12 months (-40.6%). Group NT passes from 62.0 (T0) to 64.0 after 12 months (±0%).
– NSAIDs (tablets/week). Group T passes from 1.3 at 2 months to 1.4 at 12 months (±0%). Group NT passes from 2.0 at 2 months to 3.0 at 12 months (+50%).

treatment of Spondylolisthesis, would appear to allow a better control over disease progression and a reduction in exacerbations over time (pro-inflammatory cytokine network control).

• **MD-Lumbar** improves the stability of the lumbosacral spine and organically reconditions the impaired anatomical structures (joint capsules, yellow ligament, antigravity muscles and connective deep fascia), thereby making a considerable contribution to the promotion of neuromotor and proprioceptive capacity.

Over the next few months, we hope to be able to confirm the results obtained by expanding the study sample and, in particular, to identify the optimum timing for further injection therapy with MD-Lumbar as part of an individual maintenance rehabilitation programme. ■

Literature

1. Alfieri A., Gazzeri R. – The current managment of lumbar spondylolisthesis. J. Neurosurg Sci. 57: 103; **2013**.
2. Arvind G. *et* Al. – Should we label all synovial cysts as unstable? Global Spine Journal. 7: 629; **2017**.
3. Evans N. *et* Al. – Management of symptomatic degenerative low-grade lumbar spondylolisthesis. EFORT Open Rev. 3: 620; **2018**.
4. Hildebrandt M. *et* Al. – Correlation between lumbar dysfunction and fat infiltration in lumbar multifidus muscles in patients with low back pain. BMC musculoskeletal Disorders. 18: 12; **2017**.
5. Huang K.Y. *et* Al. – The roles of IL 19 and IL 20 in the infiammation of degenerative lumbar spondylolisthesis. Journal of Inflammation. 15: 19; **2018**.
6. Jae-Sung K. *et* Al. – Characterization of degenerative human facet joints and facet joint capsular tissues. Osteoarthritis Cartilage 23: 2242; **2015**.
7. Massullo C. – I Guna Collagen Medical Device nella ripresa funzionale dopo traumi sportivi. La Med. Biol., **2017**/2; 45-50.
8. Milani L. – Un nuovo e raffinato trattamento iniettivo delle patologie algiche dell'Apparato locomotore. Le proprietà *bio-scaffold* del collagene e suo utilizzo clinico. La Med. Biol., **2010**/3; 3-15.
9. Milani L. – I Guna *Collagen Medical Devices* 10 anni dopo. Analisi ragionata di 2 recenti importanti ricerche e *update* della letteratura. La Med. Biol., **2019**/2; 3-18.
10. Pavelka K. *et* Al. – MD-Lumbar. MD-Muscle e MD-Neural nella terapia locale del dolore lombare. La Med. Biol., **2012**/4; 13-17.
11. Pavelka K. *et* Al. – Chronic Low Back Pain: Current Pharmacotherapeutic Therapies and a New Biological Approach. Current Medical Chemistry, **2018** May 13, 25: 1-8.
12. Russo G. – Portale Medicinafisica.it; **2019**.
13. Shahidi B. *et* Al. – Lumbar multifidus muscle degenerates in individuals with chronic degenerative lumbar spine pathology. J. Orthop Res. 35: 2700; **2017**.
14. Tian G., Qi L. – Correlation between facet tropism and lumbar degenerative disease: a retrospective analysis. BMC Musculoskeletal Disorders, 18: 483; **2017**.
15. Wagner S.C. *et* Al. – Severe lumbar disability is associated with decreased psoas cross-sectional area in degenerative spondylolistesis. Global Spine Journal, 8: 716; **2018**.
16. Zocco R. *et* Al. – Effectiveness of integrated medicine in the control of pain in vertebral disorders: observational study. Physiological Regulating Medicine, **2012**; 41.

Fig. p. 40
https://urbanministries.com/wp-content/uploads/2019/01/iStock-927091262-Pain.jpg

Fig. p. 41
Left:
https://eorthopod.com/images/ContentImages/spine/spine_lumbar/lumbar_spondylolistheis/lumbar_spondylolisthesis_cause02.jpg
Right:
https://www.brainspinesurgery.com/uploads/img/_800xAUTO_crop_center-center_60/Spondylolisthesis-Spine-Condition-and-Symptoms-Xrayy.png

Paper presented at the 2nd INTERNATIONAL CONGRESS "COLLAGEN IN THE PATHOLOGIES OF THE MUSCULO-SKELETAL APPARATUS - Painful diseases of Joint & Muscle System. Important contribution of Collagen Medical Devices"
Milan, 16th November 2019

author
Edoardo Milano, MD
– Director of the Department of Physical Medicine and Rehabilitation San Camillo Hospital
Turin, Italy

Journal of
Clinical Medicine

MDPI

Article

Efficacy and Safety of Spinal Collagen Mesotherapy in Patients with Chronic Low Back Pain in a Three-Month Follow-Up—Retrospective Study

Kamil Koszela [1,*], Marta Woldańska-Okońska [2] and Robert Gasik [1]

[1] Department of Neuroorthopedics and Neurology Clinic and Polyclinic, National Institute of Geriatrics, Rheumatology and Rehabilitation, 02-637 Warsaw, Poland
[2] Department of Internal Medicine, Rehabilitation and Physical Medicine, Medical University of Lodz, 90-419 Lodz, Poland
* Correspondence: kamil.aikido@interia.pl; Tel.: +48-601-441-115

Abstract: Background: Low back pain syndrome is associated with muscular and myofascial pain and is linked with muscle overstrain or a lack of regular physical activity as well as a habitual bad posture, which cause the overload of perispinal soft tissues. One of the forms of therapy of LBP is the mesotherapy of the spine, which consists of multi-point micro-injections of drugs or medicine mixtures, which include preparations of collagen type I. The aim of the study was to assess the efficacy and safety of mesotherapy with collagen type I. **Methods**: A retrospective analysis of the results of the treatment of patients with chronic low back pain syndrome using mesotherapy was performed. A total of 130 patients (83 women and 47 men; mean age: 51 ± 14 years) were divided into two groups: group I (n = 65), treated with collagen type I, and group II (n = 65), treated with lignocaine 1%. Mesotherapy was performed weekly over five weeks. Patients were assessed using the following scales: the VAS, Laitinen Scale, and Revised Oswestry Low Back Pain Disability Scale before the start of the treatment, after five treatments, and at the three-month follow-up visit. **Results**: A statistically significant improvement was observed after the use of spinal mesotherapy both with collagen type I and lignocaine, with the collagen treatment having better results at the three-month follow-up visit. No adverse effects were observed after the procedures. **Conclusions**: Spinal mesotherapy using collagen type I and lignocaine seems to be an effective method in the treatment of chronic LBP. Collagen mesotherapy gives better results in the long term. Mesotherapy is a safe form of therapy.

Keywords: local intradermal therapy (LIT); low back pain (LBP); myofascial pain syndrome (MPS); collagen type I; lignocaine

check for updates

Citation: Koszela, K.; Woldańska-Okońska, M.; Gasik, R. Efficacy and Safety of Spinal Collagen Mesotherapy in Patients with Chronic Low Back Pain in a Three-Month Follow-Up—Retrospective Study. *J. Clin. Med.* **2024**, *13*, 787. https://doi.org/10.3390/jcm13030787

Academic Editor: Tomoyuki Kawamata

Received: 15 November 2023
Revised: 18 January 2024
Accepted: 27 January 2024
Published: 30 January 2024

Copyright: © 2024 by the authors. Licensee MDPI, Basel, Switzerland. This article is an open access article distributed under the terms and conditions of the Creative Commons Attribution (CC BY) license (https://creativecommons.org/licenses/by/4.0/).

1. Introduction

Low back pain (LBP) is a very common health problem and a leading cause of disability worldwide [1]. Currently, over 90% of patients with LBP are not provided with a specific diagnosis, are managed inconsistently, and receive no specific preventive care; therefore, the number of patients in need of precise diagnostics is continuously increasing [2,3]. At present, back pain and musculoskeletal system dysfunction syndrome is becoming a lifestyle disease. It affects more and more people and is associated with, among other things, reduced physical activity, a habitually poor posture, and a sedentary lifestyle. The spine and surrounding tissues such as muscles, fascia, ligaments, and tendons are overloaded, which results in pain, increased tension, and reduced mobility [4].

In diagnosis and therapy, spine surgeons and orthopedic doctors usually focus on pain of spinal origin. However, many complaints are related to soft tissues, the treatment of which requires a different approach. Some authors recommend the direct injection of trigger points, which are hyperirritable palpable 'knots' in the taunt bands of the skeletal muscle fascia, present in some patients with muscular pain [5].

One of the methods for treating back pain is mesotherapy. Mesotherapy showed good results, reducing acute and chronic musculoskeletal pain, and, in addition, it is a well-tolerated treatment. This method is also called local intradermal therapy (LIT) [6].

Mesotherapy is a minimally invasive technique in which a liquid mixture of therapeutic ingredients (pharmaceutical and homeopathic medications, plant extracts, vitamins, etc.) is injected intra- or subcutaneously to treat local medical and cosmetic conditions [7]. The injections create microdeposits from which the drug is (or drugs are) slowly released into the underlying tissues. Because the medicine is administered near the intended site of action, mesotherapy has a rapid onset of action, a prolonged local effect, and a drug-sparing effect [8]. Before mesotherapy was first used in humans, it was utilized on a large scale in veterinary applications to treat the pain syndromes of the locomotor system in racehorses and dogs with a good therapeutic effect and safety profile. Those results encouraged the use of mesotherapy in the locomotor system in humans [9], and although it is still not so widely used in humans, this method has provided beneficial effects superior to systemic therapy in relieving musculoskeletal pain [10]. Mesotherapy has several benefits, one of which is the ability to provide a local pharmacological effect without the need for high systemic concentration. Additionally, it may have a dose-sparing effect since the intradermal delivery of active compounds in combination with other systemic therapies can work synergistically [11,12]. According to the current spinal mesotherapeutic protocols, the administration of a single drug is performed by local injections of small doses (0.1 mL of drug per point) with 30-gauge needles that are 3–4 mm in length (depending on the site of the procedure) [13–16]. Additionally, it has been suggested that the reflex effect caused by needles has clinical advantages for reducing pain [17,18]. Furthermore, the injection site could play a role in the analgesic effect, as reported in research papers concerning injections into trigger points in patients with chronic neck and low back pain. Trigger point injections were painful, but gave a satisfactory therapeutic effect [18,19]. Micro-injection stimulates receptors in the skin and subcutaneous tissue, causing micro-inflammation and the activation of repair mechanisms through the increase in inflammatory mediators. The stimulation of the circulatory, nervous, and immune systems improves blood flow through the tissues. Myofascial pain syndrome (MPS) is associated with an increased tension in the muscles and fascia, decreased physical activity, and thus blood stasis and congestion. Spinal mesotherapy affects the relaxation of tissues, and thus improves mobility. Therefore, one of the basic indications for mesotherapy is the pain originating from overloaded perispinal soft tissues [6,16,20]. It may be assumed that the rapid analgesic effect, often observed even after a single intradermal therapeutic application, and the analgesic effect induced by the medium- and long-term LIT are not only the result of micro-injections, the mechanical–chemical stimulus induced by the injected liquid, and the local pharmacological action, but are also the result of a series of complex interactions between the intradermal technique and dermal pain control systems. The dermis and, in particular, glial cells could be the new potential target of the drugs injected in the mesotherapy treatment. This mechanism of the effectiveness of mesotherapy, called mesodermal modulation, today represents the strongest rationale for applying mesotherapy in pain management [12,21,22]. In low back pain, the mesotherapy scheme consists of performing about 20 micro-injections. In the mesotherapy of the spine, diverse drugs can be used, such as collagen type I, lignocaine, NSAIDs, and others [16].

In our study, we used a medical device based on swine collagen (100 µg/2 mL vials), hypericum, NaCl, and water [23] injected via the mesotherapeutic technique. The medical device we use does not have randomized controlled studies, and our retrospective study represents the first systematic experience.

Lignocaine (lidocaine) is a local anesthetic drug that inhibits the formation and conduction of stimuli in nerve fibers. Lignocaine is completely absorbed from the injection site. Administered in the form of mesotherapy, it has a similar analgesic effect, reducing plasma concentrations of, e.g., IL-6, IL-8, and thus, is effective in the therapy of pain re-

sulting from the pathological tension of the muscles and fascia. It is often used in spinal mesotherapy [16].

A recent systemic review of mesotherapy in medicine found that only a low percentage of identified studies had sufficiently solid methodology for their results to be considered. The authors also highlighted the need to compare a standardized mesotherapy protocol with systemic treatment [24], which justifies the topic of this publication.

The aim of the research was to assess the efficacy and safety of spinal mesotherapy with collagen type I versus lignocaine.

2. Materials and Methods

2.1. Study Design

Two groups of patients were distinguished based on a retrospective analysis of the medical records of patients who underwent spine mesotherapy with collagen type I (Group I) or lignocaine 1% (Group II). During their first visit, patients who had no contraindications to the treatment were offered mesotherapy treatment with collagen type I or lignocaine 1%. The doctor explained what mesotherapy is, what its advantages are, and how collagen/lignocaine mesotherapy works. The collagen mesotherapy treatment was more expensive. After the consultation, the patients chose one of the treatment options. Collagen mesotherapy was chosen by 65 patients out of 130.

Patients were treated from 1 January 2018 to 31 January 2023.

The study was approved by the Bioethics Committee for Scientific Research at Medical University in Lodz, number RNN/385/19/KE.

2.1.1. Inclusion Criteria

- Pain localized in the triangle area between the posterior superior iliac spine and spinous process of L3, lasting more than three months and increasing during the deep palpation of the area of facet joints, 2–3 cm laterally from spinous processes (in the area of L3/L4 and/or L4/L5 and/or L5/S1;
- No motor or sensory radicular symptoms, which was confirmed in a neurologic examination;
- No lumbar stenosis;
- No other pathologies in the pelvis and lower limbs;
- No allergy to collagen type I or to lignocaine.

2.1.2. Exclusion Criteria

- Lack of appropriate imaging diagnostics;
- Magnetic resonance imaging or computed tomography results (older than six months) confirming tumors, discitis, or spondylolisthesis;
- Pain associated with a systemic disease, e.g., rheumatoid arthritis, fibromyalgia;
- Taking painkillers and/or anti-inflammatory drugs during therapy;
- Prior low back surgery;
- Lack of consent of the patient and/or the guardian to examinations and participation in the program.

2.2. Study Protocol—Spinal Mesotherapy

Figure 1 presents a diagnostic and therapeutic scheme with a three-month follow-up. On the first day, a medical assessment was performed with the use of scales. Then, during an appointment, mesotherapy of the lumbosacral spine was performed. The procedure was performed weekly over five weeks. Before each mesotherapy procedure and at two control visits one week after the last treatment and three months later, the patients underwent physical examination. The patients received orthopedic and neurological examinations and assessments on scales. In the follow-up, adverse effects were assessed.

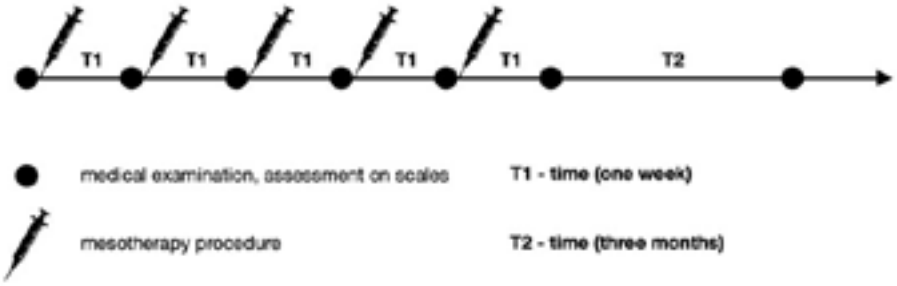

Figure 1. Diagnostic and therapeutic scheme.

In our study, one mesotherapy treatment consisted of about 20 micro-injections with about 0.1 mL of the drug (collagen type I or lignocaine 1%) per point. The type of preparation was determined at the first appointment. The scheme of the procedure is shown in Figure 2. The mesotherapy treatment was performed the same way by the same doctor in all patients. The drugs were injected to the skin in the following points: between the spinous processes and 1.5–2 cm and 5 cm laterally to the midline. This scheme was performed weekly over five weeks. For all patients, 30-gauge needles that were 0.3 mm in diameter and 12 mm in length were used.

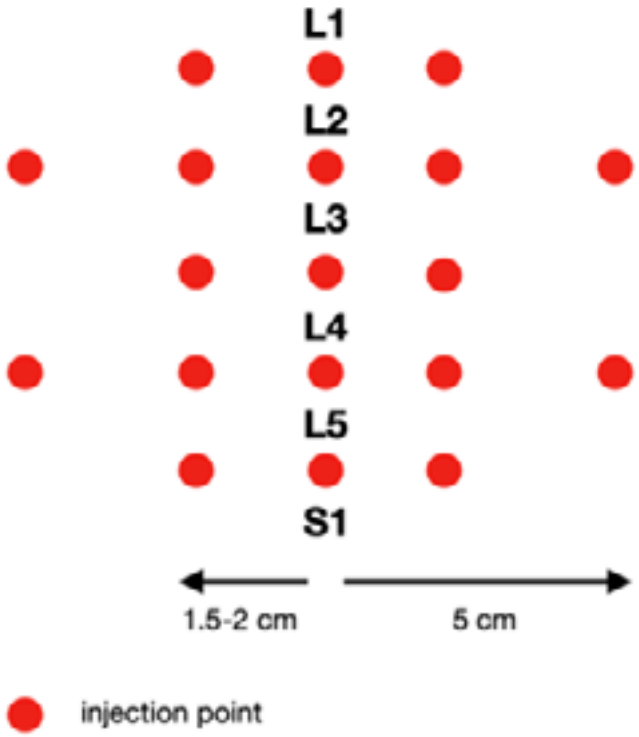

Figure 2. Scheme of injection of the lumbosacral spine.

2.3. Study Protocol–Assessment on Scales

Each patient was assessed using the Laitinen scale (0–16 points) [25], the VAS scale (0–10 points, where 10 is the maximum pain intensity) [26], and the Revised Oswestry Low Back Pain Disability Scale (0–50 points), which consists of ten items [27] graded from 0 to 5. The higher score on the ODI (Oswestry Disability Index) indicates the more severe disability caused by LBP. An assessment on all the above-mentioned scales was made on day 1 during the medical appointment before the mesotherapy treatment. Then, this assessment was repeated every week, before each mesotherapy treatment, and finally a week after the last mesotherapy treatment and then three months later. Assessments were performed in the afternoon. The evaluation scheme is presented in Figure 2.

2.4. Sample Size

Calculation of the sample size: to achieve a power of 80% with an alpha of 5% and a standardized effect size of 35%, each group should consist of at least 65 individuals.

2.5. Data Analysis

The statistical analysis was performed with R environment, version 4.3.1. The results were presented as the mean with the standard deviation and median with the interquartile range. The normality in the subgroups for continuous and quasi-continuous variables was assessed with the Shapiro–Wilk test. Non-parametric tests were used because of the non-normal distribution of almost all the subgroups. The ANOVA Kruskal–Wallis test was performed to assess at which point the treatment's impact is significant. The ANOVA Friedman test and dedicated versions of the post hoc Nemenyi test were used to compare different time points. Post hoc power analysis was performed using G*Power 3.1.9.7 software. $p < 0.05$ was assessed as statistically significant.

3. Results

The retrospective study included 130 patients, consisting of 83 women and 47 men aged from 24 to 81 (Table 1) with chronic low back pain syndrome confirmed by physical examination and the following medical imaging tests: magnetic resonance (MRI) or computed tomography (CT). Patients were diagnosed and treated in a medical office. They all were examined by one orthopedist. Table 1 presents the parameters of the participants. There was no statistically significant difference in age (Mann–Whitney U test) and sex (chi2 test with Yates' continuity correction).

Table 1. Participant characteristics.

Study Groups	Spinal Mesotherapy			
	A **Collagen (*n* = 65)**	**%**	**B** **Lignocaine 1% (*n* = 65)**	**%**
Women	44	68%	39	60%
Men	21	32%	26	40%
Age [minimum]	24		27	
Age [maximum]	79		81	
Age [mean, SD]	51 ± 13.88		52 ± 14.01	

A general linear model (GLM) was built for each pain scale to assess the effects of two different treatment methods at all time points and the interaction between time and the used treatment method. The Akaike information criterion (AIC) for each model was calculated. The results are settled in Table 2.

GLM revealed the impact of the time–medication interaction for the VAS and Oswestry scales. The difference between lignocaine and collagen at the end of the study is responsible for it, but the effect is feeble and should be treated carefully.

The majority of the variance in the whole group is explained by within factors, i.e., in time changes. The more complex the scale used, the lower the power of the ANOVA tests and the effect size (Table 3). The measurement error is more significant, i.e., for the VAS scale equals 1, Laitinen equals −2, and Oswestry Disability Index equals −3.16, and this is the leading cause of the smaller effect size and inadequate power for the Oswestry scale. The Akaike criterion allows one to choose between different models: the smaller the value, the better the model fitting to the data. The AIC rises with the complexity of the used scale, which is consistent with what was mentioned above. The VAS scale seems to be the best option for pain assessment during mesotherapy. Collagen and lidocaine comparisons are presented in Table 4.

Table 2. Scale scores at study time points.

	Collagen Group (n = 65)		Lidocaine Group (n = 65)		GLM p-Values			
	Mean ± SD	Median (IQR)	Mean ± SD	Median (IQR)	Time	Treatment	Interaction Time–Treatment	AIC
VAS-before therapy	7.7 ± 0.9	8 (7–8)	7.7 ± 0.9	8 (7–8)	<0.001	0.263	0.005	1486.3
VAS-after therapy	2.7 ± 1.3	3 (2–3)	2.5 ± 1.0	2 (2–3)				
VAS-three-months follow-up	2.0 ± 1.1	2 (1–3)	3.0 ± 1.2	3 (2–4)				
Laitinen Scale-before therapy	11.0 ± 1.7	11 (10–12)	10.9 ± 1.5	11 (10–12)	<0.001	0.167	0.119	1735.3
Laitinen Scale-after therapy	3.7 ± 1.7	4 (3–5)	2.9 ± 0.8	3 (2–3)				
Laitinen Scale-three-months follow-up	2.6 ± 1.2	3 (2–3)	3.3 ± 1.1	3 (3–4)				
Revised Oswestry Low Back Pain Disability Scale-before therapy	30.6 ± 3.0	31 (28–32)	30.2 ± 4.2	31 (28–32)	<0.001	0.183	0.023	2501.4
Revised Oswestry Low Back Pain Disability Scale-after therapy	9.6 ± 3.5	9 (7–11)	8.4 ± 3.2	8 (6–10)				
Revised Oswestry Low Back Pain Disability Scale-three-months follow-up	6.4 ± 3.1	6 (4–8)	9.3 ± 3.4	9 (7–11)				

Table 3. The influence of the pain scale choice on the study results and their interpretation.

VAS	ANOVA for Repeated Measures		
	Treatment	Time	Time–Treatment
% of explained variance	0.40	98.50	1.14
power	0.108	1.0	0.127
effect size	0.051	0.369	0.039
Laitinen Scale	**ANOVA for Repeated Measures**		
	Treatment	**Time**	**Time–Treatment**
% of explained variance	0.009	99.7	0.290
power	0.051	0.999	0.142
effect size	0.007	0.253	0.043
Revised Oswestry Low Back Pain Disability Scale	**ANOVA for Repeated Measures**		
	Treatment	**Time**	**Time–Treatment**
% of explained variance	0.040	99.40	0.550
power	0.058	0.612	0.052
effect size	0.018	0.091	0.007

Table 4. Post hoc Nemenyi tests for Kruskal–Wallis ANOVA (collagen and lidocaine comparisons) and for Friedman ANOVA (point to point comparisons for each treatment separately).

VAS						
	Collagen-before Therapy	**Collagen-after Therapy**	**Collagen-Three-Months Follow-Up**	**Lidocaine-before therapy**	**Lidocaine-after Therapy**	**Lidocaine-Three-Months Follow-Up**
Collagen-before therapy	-	<0.001	<0.001	1.0	-	-
Collagen-after therapy	<0.001	-	0.047	-	0.986	0.974
Collagen-three-months follow-up	<0.001	0.047	-	-	0.577	0.028
Lidocaine-before therapy	1.0	-	-	-	<0.001	<0.001
Lidocaine-after therapy	-	0.986	0.577	<0.001	-	0.19
Lidocaine-three-months follow-up	-	0.974	0.028	<0.001	0.19	-
Laitinen Scale						
	Collagen-before Therapy	**Collagen-after Therapy**	**Collagen-Three-Months Follow-Up**	**Lidocaine-before Therapy**	**Lidocaine-after Therapy**	**Lidocaine-Three-Months Follow-Up**
Collagen-before therapy	-	<0.001	<0.001	1.0	-	-
Collagen-after therapy	<0.001	-	0.0045	-	0.114	0.810
Collagen-three-months follow-up	<0.001	0.0045	-	-	0.992	0.444
Lidocaine-before therapy	1.0	-	-	-	<0.001	<0.001
Lidocaine-after therapy	-	0.114	0.992	<0.001	-	0.25
Lidocaine-three-months follow-up	-	0.810	0.444	<0.001	0.25	-
Revised Oswestry Low Back Pain Disability Scale						
	Collagen-before Therapy	**Collagen-after Therapy**	**Collagen-Three-Months Follow-Up**	**Lidocaine-before Therapy**	**Lidocaine-after Therapy**	**Lidocaine-Three-Months Follow-Up**
Collagen-before therapy	-	<0.001	<0.001	0.999	-	-
Collagen-after therapy	<0.001	-	0.013	-	0.730	-
Collagen-three-months follow-up	<0.001	0.013	-	-	0.237	0.998
Lidocaine-before therapy	0.999	-	-	-	<0.001	0.011
Lidocaine-after therapy	-	0.730	0.237	<0.001	-	0.059
Lidocaine-three-months follow-up	-	0.998	0.011	<0.001	0.059	-

Table 5 shows the side effects of mesotherapy in terms of the pain associated with the procedure. No adverse skin effects or other pathologies were observed in the short- and long-term follow-up. Additionally, it should be noted that with each subsequent treatment, a decrease in pain associated with the mesotherapy procedure using both collagen and lignocaine was observed.

Table 5. Side effects of spinal mesotherapy.

	Spinal Mesotherapy			
	Collagen (*n* = 65)	***n* (%)**	**Lignocaine 1% (*n* = 65)**	***n* (%)**
Pain during first mesotherapy procedure (VAS ≥ 7)	Yes	2 (3.0)	Yes	1 (1.5)
Pain during first mesotherapy procedure (VAS 4–6)	Yes	9 (13.8)	Yes	6 (9.2)
Pain during first mesotherapy procedure (VAS < 4)	Yes	30 (46.2)	Yes	21 (32.3)
Pain during 5th mesotherapy procedure (VAS ≥ 7)	No	0 (0)	No	0 (0)
Pain during 5th mesotherapy procedure (VAS 4–6)	Yes	3 (4.6)	Yes	4 (6.2)
Pain during 5th mesotherapy procedure (VAS < 4)	Yes	10 (15.4)	Yes	7 (10.8)
Fever after first mesotherapy procedure	No	0 (0)	Yes	1 (1.5)

4. Discussion

4.1. Discussion

Due to the fact that low back pain is reported by a growing number of patients, including increasingly younger ones, it is necessary to search for new therapeutic methods that will give a quick therapeutic effect and be effective and safe at the same time. Moreover, in musculoskeletal system pain syndromes, it is fundamental to eliminate the root cause of the pain (which is an often-forgotten fact). Taking into account the fact that in many cases, the low back pain syndrome has an overload origin and comes from perispinal soft tissues, it seems that the mesotherapy of the spine is one of such methods, as it not only has an analgetic function, but also affects the underlying cause of such conditions (i.e., causes the relaxation of affected regions). On the other hand, if LBP is caused by, e.g., symptomatic discopathy, with a spinal muscle spasm being a secondary reflex mechanism, mesotherapy can be used only as a symptomatic therapy, as the causal treatment of discopathy is completely different [16].

In the case of myofascial pain syndrome, when the use of mesotherapy muscle tone is normalized, mobility is improved and, as a result, pain is reduced. Furthermore, because there are still few studies describing collagen mesotherapy, our study compares the use of collagen with lignocaine.

Based on the obtained results, it can be concluded that the mesotherapy of the spine is an effective form of therapy for lumbosacral spine pain. On the VAS scale, one week after the last treatment, the pain was reduced from the average score of 7.7 to 2.7 in the case of collagen type I and from 7.5 to 2.5 in the case of lignocaine. After the three-month follow-up, the pain was reduced to 2.0 in the case of collagen type I, however, a slight increase to 3.0 was observed in the case of lignocaine. Similarly to the Laitinen scale, the score on the Revised Oswestry Low Back Pain Disability Scale was reduced both after five mesotherapy procedures in the case of collagen type I and lignocaine; however, a slight increase was observed in the case of lignocaine at the three-month follow-up. After 3 months of follow-up, a better therapeutic effect is observed after the use of type I collagen. This may be related to the repair and regeneration of tissues (muscles, fascia, ligaments), their relaxation, and improved mobility.

In earlier studies, similar results of the therapy were observed. In a randomized study, I. Akbas et al. [28] demonstrated the effectiveness of spinal mesotherapy in the treatment of low back pain in patients with lumbar disk herniation in comparison to systemic therapy. This condition can be associated with a spinal muscle spasm, which causes not only radicular but also muscular and myofascial pain as well as facet joint pain. Mesotherapy was performed in one group, whereas intravenous dexketoprofen was administered to the control group. In this study, patients were assessed using the VAS scale.

In a retrospective observational study, G. Ronconi et al. [29] found that diclofenac mesotherapy appeared to be a viable treatment to reduce pain and improve function in patients affected by chronic moderate-to-severe nonspecific low back pain. As in our study,

patients underwent five mesotherapy sessions with a 12-week follow-up. Additionally, to assess the efficacy of the therapy, similar scales were used. A pain Visual Analogue Scale primary outcome, Oswestry Disability Index secondary outcome, and the Short-Form McGill Pain Questionnaire were used.

In a pilot study, P. Godek [30] observed an improvement with all three used techniques of collagen type I administration. The subcutaneous administration of collagen was not inferior in terms of effectiveness to periradicular and epidural injections in the treatment of LBP in lumbar spondylosis. Patients were assessed similarly as in our study, using the VAS, Oswestry Scale, and Laitinen Scale. The main differences with the present study were the injection technique, the depth of the injection, and the fact that collagen type I was not compared with any other drug.

In a randomized, single-blind controlled trial, A. Nitecka–Buchta et al. [31] confirmed that the intramuscular injection of collagen type I was a more efficient method for reducing myofascial pain within masseter muscles than the intramuscular injection of lignocaine, just as in our study. On the other hand, the patients were assessed using only the VAS scale with a shorter follow-up.

In the next short-term randomized controlled trial, A. Di Cesare et al. [18], the effects of trigger point mesotherapy and acupuncture mesotherapy were compared. The following were used for the assessment: the VAS scale, verbal rating scale (VRS), McGill Pain Questionnaire Short Form (SFMPQ), Roland Morris Disability Questionnaire (RMQ), and Oswestry Low Back Pain Disability Questionnaire (ODQ). Their results suggested that the response to acupuncture mesotherapy could be greater than the response to trigger point mesotherapy. Similarly to our study, acupuncture points were also used to apply mesotherapy [18].

In their study, B. Bifarini et al. [32] confirmed that in mesotherapy, even a lower dose of drugs could induce a clinically useful result. They also concluded that the useful effect of mesotherapy was only partly caused by the pharmacological action. Of importance are also the injection technique and the activation of the therapeutic mechanisms arising after the injection. A therapeutic effect was observed in both groups treated with a full drug dose and with a half dose, which suggests that it was associated both with the administered preparation and with the injection technique, i.e., with spinal mesotherapy.

Furthermore, mesotherapy is also used in emergency medicine. In another randomized controlled trial, A. O. Kocak [10] administered intravenous dexketoprofen in the control group and performed mesotherapy treatment in the other group. Patients were assessed using the VAS scale and the conclusion was that it is possible for topical mesotherapy to be more effective than systemic therapy for pain relief. This study showed that mesotherapy could be effective not only in chronic pain syndromes, but also in acute ones, which means that spinal mesotherapy could become a new therapeutic tool in emergency medicine and the superficial spinal injuries of a muscular or myofascial nature. Therefore, more research should be conducted in this direction.

In our study, there were no serious complications after the use of the collagen or lignocaine mesotherapy of the lumbar spine. Similarly, in other studies, mesotherapy seemed to be a safe form of treatment of musculoskeletal pain syndromes [24,33,34]. On the other hand, we observed that some patients experienced pain associated with the mesotherapy treatment. It was seen especially in patients experiencing strong pain in the perispinal soft tissues on palpation. Ailments subsided a few hours after the procedure. With each subsequent treatment, the pain was reduced, the tense soft tissues (muscles, fascia) became relaxed, and thus, the mobility of the spine was improved.

Data from the study by S. Brauneis et al. [8] indicate that the active ingredients which infiltrated deep into the skin induce an intradermal response between those ingredients and the neural and cellular structures of the skin, resulting in the typical medication-saving effect of mesotherapy. This aspect of the treatment, together with a few systemic adverse effects, is extremely important for both the patients and the public health service. Although further research is needed to determine how to integrate mesotherapy in different clinical

settings, the researchers found it to be a useful technique that is accessible to a practicing clinician. As the authors point out, the research described may also be useful in carrying out future clinical trials.

It should be emphasized that spinal mesotherapy was recommended by the Italian Mesotherapy Society (SIM). However, this recommendation applied to the injection of only those drugs or products which were chosen based on the diagnosis and authorized indications, thus avoiding the risk of mixing multiple products without evidence of their efficacy and safety [35].

4.2. Limitations of the Study

It would be advantageous if our study could be conducted with a saline control group, but due to its retrospective nature, this was not an option. Therefore, it would be worth conducting a randomized study, which additionally should involve a larger group of patients and a longer follow-up period. Furthermore, during the three-month follow-up, some of the patients could have been subjected to ad hoc analgesic pharmacotherapy, not to overload the spine, e.g., during work, which could have affected the results. Moreover, it is possible for the BMI to influence the therapy results, specifically via the absorption rate of the collagen type I or lignocaine. It would be advisable to include this parameter in the next study, e.g., by assessing in a USG examination the thickness of the subcutaneous fat tissue in the lumbar area. Furthermore, the study did not include patients regularly taking analgesics or anti-inflammatory and myorelaxant drugs, neither those being on sick leave nor undergoing physiotherapy during this study period.

5. Conclusions

Both collagen type I and lignocaine provide a therapeutic, analgesic effect in the treatment of chronic LBP. Based on the performed analysis, it can be concluded that using collagen mesotherapy has a better effect in the long term. Our research confirmed that spinal mesotherapy is a safe therapy for chronic low back pain, particularly muscular pain. However, this method requires further research on a larger group of patients with a longer follow-up period.

Author Contributions: Conceptualization, K.K.; methodology, K.K.; software, K.K.; validation, K.K.; formal analysis, K.K.; investigation, K.K.; resources, K.K.; data curation, K.K.; writing—original draft preparation, K.K., M.W.-O. and R.G.; writing—review and editing, K.K., M.W.-O. and R.G.; visualization, K.K.; supervision, M.W.-O. and R.G.; project administration, K.K.; funding acquisition, K.K., M.W.-O. and R.G. All authors have read and agreed to the published version of the manuscript.

Funding: This research received no external funding.

Institutional Review Board Statement: This study was conducted according to the guidelines of the Declaration of Helsinki and approved by the Bioethics Committee for Scientific Research at Medical University of Lodz, number RNN/385/19/KE.

Informed Consent Statement: Informed consent was obtained from all subjects involved in the study.

Data Availability Statement: The data are available from the corresponding author if required.

Conflicts of Interest: The authors declare no conflicts of interest.

References

1. Hartvigsen, J.; Hancock, M.J.; Kongsted, A.; Louw, Q.; Ferreira, M.L.; Genevay, S.; Hoy, D.; Karppinen, J.; Pransky, G.; Sieper, J.; et al. What low back pain is and why we need to pay attention. *Lancet* **2018**, *391*, 2356–2367. [CrossRef] [PubMed]
2. GBD 2015 Disease and Injury Incidence and Prevalence Collaborators. Global, regional, and national incidence, prevalence, and years lived with disability for 310 diseases and injuries, 1990–2015: A systematic analysis for the Global Burden of Disease Study 2015. *Lancet* **2016**, *388*, 1545–1602, Erratum in *Lancet* **2017**, *389*, e1. [CrossRef]
3. Malik, K.M.; Nelson, A.M.; Chiang, T.H.; Imani, F.; Khademi, S.H. The Specifics of Non-specific Low Back Pain: Re-evaluating the Current Paradigm to Improve Patient Outcomes. *Anesth. Pain. Med.* **2022**, *12*, e131499. [CrossRef] [PubMed]

4. Koszela, K.; Krukowska, K.; Woldańska–Okońska, M. Back pain as a lifestyle disease. *Pediatr. Med. Rodz.* **2017**, *13*, 344–351. [CrossRef]
5. Hammi, C.; Schroeder, J.D.; Yeung, B. Trigger Point Injection. In *StatPearls [Internet]*; StatPearls Publishing: Treasure Island, FL, USA, 2022.
6. Paolucci, T.; Bellomo, R.G.; Centra, M.A.; Giannandrea, N.; Pezzi, L.; Saggini, R. Mesotherapy in the treatment of musculoskeletal pain in rehabilitation: The state of the art. *J. Pain. Res.* **2019**, *12*, 2391–2401. [CrossRef]
7. Sarkar, R.; Garg, V.K.; Mysore, V. Position paper on mesotherapy. *Indian. J. Dermatol. Venereol. Leprol.* **2011**, *77*, 232–237. [CrossRef]
8. Brauneis, S.; Araimo, F.; Rossi, M.; Russo, D.; Mammuccari, M.; Maggiori, E.; di Marzo, R.; Vellucci, R.; Gori, F.; Bifarini, B.; et al. The role of mesotherapy in the management of spinal pain. A randomized controlled study. *Clin. Ter.* **2023**, *174*, 336–342. [CrossRef]
9. Alves, J.C.; Santos, A.; Jorge, P.; Lafuente, P. A multiple-session mesotherapy protocol for the management of hip osteoarthritis in police working dogs. *Am. J. Vet. Res.* **2022**, *84*, ajvr.22.08.0132. [CrossRef] [PubMed]
10. Kocak, A.O. Intradermal mesotherapy versus systemic therapy in the treatment of musculoskeletal pain: A prospective randomized study. *Am. J. Emerg. Med.* **2019**, *37*, 2061–2065. [CrossRef]
11. Mammucari, M.; Gatti, A.; Maggiori, S.; Sabato, A.F. Role of Mesotherapy in Musculoskeletal Pain: Opinions from the Italian Society of Mesotherapy. *Evid. -Based Complement. Altern. Med.* **2012**, *2012*, 436959. [CrossRef]
12. Mammucari, M.; Gatti, A.; Maggiori, S.; Bartoletti, C.A.; Sabato, A.F. Mesotherapy, definition, rationale and clinical role: A consensus report from the italian society of mesotherapy. *Eur. Rev. Med. Pharmacol. Sci.* **2011**, *15*, 682–694. [PubMed]
13. Laurent, A.; Mistretta, F.; Bottigioli, D.; Dahel, K.; Goujon, C.; Nicolas, J.F.; Hennino, A.; Laurent, P.E. Echographic measurement of skin thickness in adults by high frequency ultrasound to assess the appropriate microneedle length for intradermal delivery of vaccines. *Vaccine* **2007**, *25*, 6423–6430. [CrossRef] [PubMed]
14. Van Mulder, T.J.; de Koeijer, M.; Theeten, H.; Willems, D.; Van Damme, P.; Demolder, M.; De Meyer, G.; Beyers, K.C.; Vankerckhoven, V. High frequency ultrasound to assess skin thickness in healthy adults. *Vaccine* **2017**, *35*, 1810–1815. [CrossRef] [PubMed]
15. Kakasheva–Mazhenkovska, L.; Milenkova, L.; Gjokik, G.; Janevska, V. Variations of the histomorphological characteristics of human skin of different body regions in subjects of different age. *Prilozi* **2011**, *32*, 119–128. [PubMed]
16. Koszela, K. Zastosowanie mezoterapii w zespole bólowym kręgosłupa. In *Choroba Zwyrodnieniowa Kręgosłupa W Praktyce Lekarza POZ. Nowe Spojrzenie*; PZWL: Warsaw, Poland, 2022; pp. 40–54.
17. Crenna, P.; Mancia, P. Reflex actions in mesotherapy. *J. Mesother.* **1981**, *1*, 29–40.
18. Di Cesare, A.; Giombini, A.; Di Cesare, M.; Ripani, M.; Vulpiani, M.C.; Saraceni, V.M. Comparison between the effects of trigger point mesotherapy versus acupuncture points mesotherapy in the treatment of chronic low back pain: A short term randomized controlled trial. *Complement. Ther. Med.* **2011**, *19*, 19–26. [CrossRef] [PubMed]
19. Paolucci, T.; Piccinini, G.; Trifan, P.D.; Zangrando, F.; Saraceni, V.M. Efficacy of trigger points mesotherapy for the treatment of chronic neck pain: A short term retrospective study. *Int. J. Phys. Ther. Rehab.* **2016**, *2*, 2. [CrossRef]
20. Mammucari, M.; Russo, D.; Maggiori, E.; Paolucci, T.; Di Marzo, R.; Brauneis, S.; Bifarini, B.; Ronconi, G.; Ferrara, P.E.; Gori, F.; et al. Evidence based recommendations on mesotherapy: An update from the Italian society of Mesotherapy. *Clin. Ter.* **2021**, *171*, e37–e45. [CrossRef]
21. Lewit, K. The needle effect in the relief of myofascial pain. *Pain* **1979**, *6*, 83–90. [CrossRef]
22. Mammucari, M.; Maggiori, E.; Russo, D.; Giorgio, C.; Ronconi, G.; Ferrara, P.E.; Canzona, F.; Antonaci, L.; Violo, B.; Vellucci, R.; et al. Mesotherapy: From Historical Notes to Scientific Evidence and Future Prospects. *Sci. World J.* **2020**, *2020*, 3542848. [CrossRef]
23. Pavelka, K.; Svobodová, R.; Jarošová, H. MD-Lumbar, MD-Muscle and MD-Neural in the treatment of low back pain. *Physiol. Regul. Med.* **2012**, *4*, 3–6.
24. Faetani, L.; Ghizzoni, D.; Ammendolia, A.; Costantino, C. Safety and efficacy of mesotherapy in musculoskeletal disorders: A systematic review of randomized controlled trials with meta-analysis. *J. Rehabil. Med.* **2021**, *53*, jrm00182. [CrossRef] [PubMed]
25. Laitinen, J. Acupuncture in the treatment of chronic sacrolumbalgia and ischialgia. *Am. J. Chin. Med.* **1978**, *4*, 169–175. [CrossRef]
26. Chiarotto, A.; Maxwell, L.J.; Ostelo, R.W.; Boers, M.; Tugwell, P.; Terwee, C.B. Measurement Properties of Visual Analogue Scale, Numeric Rating Scale, and Pain Severity Subscale of the Brief Pain Inventory in Patients With Low Back Pain: A Systematic Review. *J. Pain* **2019**, *20*, 245–263. [CrossRef]
27. Misterska, E.; Jankowski, R.; Glowacki, M. Quebec Back Pain Disability Scale, Low Back Outcome Score and revised Oswestry low back pain disability scale for patients with low back pain due to degenerative disc disease: Evaluation of Polish versions. *Spine (Phila Pa 1976)* **2011**, *36*, E1722–E1729. [CrossRef]
28. Akbas, I.; Kocak, A.O.; Kocak, M.B.; Cakir, Z. Comparison of intradermal mesotherapy with systemic therapy in the treatment of low back pain: A prospective randomized study. *Am. J. Emerg. Med.* **2020**, *38*, 1431–1435. [CrossRef]
29. Ronconi, G.; Ferriero, G.; Nigito, C.; Foti, C.; Maccauro, G.; Ferrara, P.E. Efficacy of intradermal administration of diclofenac for the treatment of nonspecific chronic low back pain: Results from a retrospective observational study. *Eur. J. Phys. Rehabil. Med.* **2019**, *55*, 472–479. [CrossRef] [PubMed]
30. Godek, P. Collagen Therapy in Lumbar Spondylosis—A Pilot Study. Does the Route of Administration Matter? *Ortop. Traumatol. Rehabil.* **2019**, *21*, 427–436. [CrossRef] [PubMed]

31. Nitecka–Buchta, A.; Walczynska–Dragon, K.; Batko–Kapustecka, J.; Wieckiewicz, M. Comparison between Collagen and Lidocaine Intramuscular Injections in Terms of Their Efficiency in Decreasing Myofascial Pain within Masseter Muscles: A Randomized, Single-Blind Controlled Trial. *Pain Res. Manag.* **2018**, *2018*, 8261090. [CrossRef]
32. Bifarini, B.; Gori, F.; Russo, D.; Mammucari, M.; Maggiori, E.; Di Marzo, R.; Migliore, A.; Massafra, U.; Ronconi, G.; Ferrara, P.E.; et al. Intradermal therapy (mesotherapy): The lower the better. *Clin. Ter.* **2022**, *173*, 79–83. [CrossRef] [PubMed]
33. Chen, L.; Li, D.; Zhong, J.; Qiu, B.; Wu, X. Therapeutic Effectiveness and Safety of Mesotherapy in Patients with Osteoarthritis of the Knee. *Evid. Based Complement. Alternat. Med.* **2018**, *2018*, 6513049. [CrossRef] [PubMed]
34. Navarte, D.A.; Rosset–Llobet, J. Safety of subcutaneous microinjections (mesotherapy) in musicians. *Med. Probl. Perform. Art* **2011**, *26*, 79–83. [CrossRef] [PubMed]
35. Mammucari, M.; Paolucci, T.; Russo, D.; Maggiori, E.; Di Marzo, R.; Migliore, A.; Massafra, U.; Ronconi, G.; Ferrara, P.E.; Gori, F.; et al. A Call to Action by the Italian Mesotherapy Society on Scientific Research. *Drug Des. Dev. Ther.* **2021**, *15*, 3041–3047. [CrossRef] [PubMed]

Disclaimer/Publisher's Note: The statements, opinions and data contained in all publications are solely those of the individual author(s) and contributor(s) and not of MDPI and/or the editor(s). MDPI and/or the editor(s) disclaim responsibility for any injury to people or property resulting from any ideas, methods, instructions or products referred to in the content.

clinics and practice

MDPI

Review

Collagen Injections for Rotator Cuff Diseases: A Systematic Review

Rocco Aicale [1,*], Eugenio Savarese [1], Rosita Mottola [2], Bruno Corrado [2], Felice Sirico [2], Raffaello Pellegrino [3], Danilo Donati [4,5], Roberto Tedeschi [6], Luca Ruosi [7] and Domiziano Tarantino [8]

1 Department of Orthopaedic and Trauma Surgery, Casa di Cura di Bernardini, 74121 Taranto, Italy; eugenio.savarese@gmail.com
2 Public Health Department, University of Naples Federico II, 80131 Naples, Italy; rosi.mottola@studenti.unina.it (R.M.); bruno.corrado@unina.it (B.C.); felice.sirico2@unina.it (F.S.)
3 Department of Medicine and Surgery, LUM University, 70010 Casamassima, Italy; r.pellegrino@lum.it
4 Physical Therapy and Rehabilitation Unit, Policlinico di Modena, 41125 Modena, Italy; danilo.donati@unimore.it
5 Clinical and Experimental Medicine PhD Program, University of Modena and Reggio Emilia, 41125 Modena, Italy
6 Department of Biomedical and Neuromotor Sciences, Alma Mater Studiorum, University of Bologna, 40126 Bologna, Italy; roberto.tedeschi2@unibo.it
7 Humanitas Research Hospital Department of Biomedical Sciences, 20090 Milan, Italy; luca.ruosi@humanitas.it
8 Department of Orthopedic Rehabilitation, Campolongo Hospital, 84025 Marina di Eboli, Italy; drdomizianotarantino@gmail.com
* Correspondence: aicale17@gmail.com

Abstract: Background: Because of its anatomy and function, the rotator cuff (RC) is vulnerable to considerable morbidity. The prevalence of RC diseases (RCDs) among the general population is 5–39%, reaching over 30% in patients older than 60. The aim of the present systematic review is to investigate the effects of the use of collagen injections in the treatment of RCDs. Methods: A systematic search of scientific electronic databases (such as PubMed, Scopus and Web of Science) was performed up to November 2024, following the Preferred Reporting Items for Systematic Reviews and Meta-Analyses (PRISMA) guidelines. Two independent authors conducted the search and assessed the articles. The inter-rater reliability for the quality assessment was measured using Cohen's kappa coefficient, while the Modified Coleman Methodology Score (CMS) was applied to evaluate the methodological quality of the articles included in this systematic review. Results: A total of eight articles were included, with the overall quality of the included articles being evaluated as fair. Despite the use of different types of collagen and injection protocols, as well as the different scores applied, each included study showed clinically relevant improvements. However, given the high degree of heterogeneity of the included studies, we cannot draw conclusions regarding which type of collagen and injection protocol are best for RCD treatment. Discussion: Collagen administration for RCDs seems to be effective at reducing pain and improving function, as well as the tendon structure, especially in partial tears and RC tendinopathy. High-quality, prospective studies with long-term follow-up are necessary to validate the findings of the articles included in this systematic review.

Keywords: rotator cuff; rotator cuff tendinopathy; supraspinatus tendinopathy; rotator cuff partial-thickness tear; collagen; collagen injections

Academic Editor: Francesco Massoni

Received: 2 December 2024
Revised: 17 January 2025
Accepted: 26 January 2025
Published: 28 January 2025

Citation: Aicale, R.; Savarese, E.; Mottola, R.; Corrado, B.; Sirico, F.; Pellegrino, R.; Donati, D.; Tedeschi, R.; Ruosi, L.; Tarantino, D. Collagen Injections for Rotator Cuff Diseases: A Systematic Review. *Clin. Pract.* **2025**, *15*, 28. https://doi.org/10.3390/clinpract15020028

Copyright: © 2025 by the authors. Licensee MDPI, Basel, Switzerland. This article is an open access article distributed under the terms and conditions of the Creative Commons Attribution (CC BY) license (https://creativecommons.org/licenses/by/4.0/).

1. Introduction

The rotator cuff (RC) consists of the subscapularis, supraspinatus, and infraspinatus tendons and teres minor muscle, and its function is to dynamically stabilize the glenohumeral joint while avoiding humeral head migration and contributing to shoulder abduction and internal and external rotations [1]. The RC is particularly susceptible to significant morbidity because of its anatomy and function, often resulting from a combination of extrinsic (e.g., anatomical variations, such as acromial morphology, os acromiale, and acromial spurs, which contribute to bony impingement or direct pressure on the surrounding soft tissue) and intrinsic factors (originating within the tendon itself, such as tensile overload, aging, compromised microvascular supply, trauma, or degenerative changes) [2,3].

Rotator cuff diseases (RCDs) are the third most prevalent musculoskeletal pathologies, following lower back pain and knee pain. Their prevalence among the general population ranges from 5% to 39% and increases with age, exceeding 30% among individuals over 60 years old. The majority of cases involve RC tendinopathy (RCTP) or partial- and full-thickness rotator cuff tears (PTRCTs or FTRCTs) [4–7].

PTRCTs can be divided into bursal, intra-tendinous, and articular tears. They are more common and painful compared to FTRCTs, with a prevalence of 13% to 32% among the adult population [8–10]. Several studies have demonstrated that the 80% of PTRCTs progress into FTRCTs despite conservative treatment [11].

The treatment of choice for RCDs is still debated and relies on several factors, including tear degree and size, patient symptoms and needs, and functional loss [12,13].

Arthroscopic cuff repair is the most common and accepted surgical treatment, with proven satisfactory results [14,15], but post-operative re-tears represent an important complication, with an incidence between 34.2% and 40% [16], seriously impacting the rehabilitation process and patients' quality of life [17,18]. Given the risks related to surgery (such as reduced strength of RC tendons) and the significant risk of recurrence, conservative treatment is usually the first choice, especially for older adults [19,20]. Various studies report good results for the management of both PTRCTs and FTRCTs [4,21], with a surgical option usually being considered when the conservative treatment has not exhibited an effect within the first 5–12 weeks [22–24].

Conservative options include pharmacotherapy (such as non-steroidal anti-inflammatory drugs and analgesics), physiotherapy [25–27], therapeutic exercise [28–30], and injections of various drugs, such as corticosteroids (CS), platelet-rich plasma (PRP), hyaluronic acid (HA), and collagen [31–35].

CS injections provide transient pain relief; however, their use does not modify the natural history of the disease, with recent evidence suggesting a potential role in accelerating the degenerative process in the tendon [36].

PRP alleviates symptoms and slows the degeneration of the tendon better than CS administration and prolotherapy [37–40]. HA exhibits anti-inflammatory and adhesion-prevention properties [41], and it plays a crucial role in promoting cell differentiation and growth, enhancing type I collagen expression in tendon-derived cells, and supporting tendon and bone healing [42–46]. The use of injectable collagen in the tendon itself or in the subacromial bursa exhibits a positive effect that reduces collagen's degenerative process [47–49].

Several types of collagens (types I, II, III, and V) can be found in fibrous tissues such as tendons, ligaments, and skin. Type I collagen, a major component of the extracellular matrix (ECM) of tendons, directly influences the structural and mechanical properties of tendons [21]. In the RC's ECM, type I collagen represents more than 95% of the total amount of collagen, whereas the remaining 5% consists of collagen types III and V [50,51].

Atelocollagen, a soluble type I collagen, is the most commonly used injectable collagen because of its excellent biocompatibility, low immunogenicity, prolonged half-life, and high resistance to enzymatic degradation [52–54]. Several advantages have been reported with the use of highly purified atelocollagen in terms of collagen–cell interactions and its few adverse effects, such as bruising, redness, swelling, tenderness, or itching, which are, however, very unlikely to occur in patients affected by musculoskeletal disorders, especially RCDs [47,55]. Collagen injections induce regenerative pathways by stimulating tenocyte proliferation and migration, via the synthesis of endogenous collagen, and by the restoration of collagen fibers in damaged tendons [23,36,56,57]. Collagen administration at the target site activates integrin receptors on fibroblast cell membranes [58], triggering a cascade of growth factors that stimulate the synthesis of endogenous collagen [59]. This process ultimately repairs damaged collagen fibers and promotes their proper alignment [60–62].

In animal models, the direct administration of atelocollagen at the site of an RC tear improved tendon healing and remodeling, as demonstrated by immunohistochemistry and histopathological analyses [47,63]; a possible explanation of this effect may be a facilitation to re-create tendon continuity at the injured site, decreasing peritendinous adhesions and improving muscle activity.

Collagen injections were also used, with good reported outcomes, for the treatment of large and massive RC tears, with the collagen patches implanted arthroscopically [47,64], as well as for the treatment of tennis elbow [65,66] and plantar fasciitis [59,67].

Evidence of synergic effects between collagen and PRP has been reported, suggesting that PRP can positively influence cellular mitogenic activity, enhance collagen production, and improve the ratio of collagens I/III [68]. Furthermore, injections of combined drugs, such as collagen and PRP or collagen and HA, may promote regeneration of the native insertion site, prevent scar tissue formation, and increase the biomechanical strength [9,69–71]. The aim of the present study is to systematically review the use of collagen injections for the treatment of RCDs in humans, given the growing interest and use of infiltrative collagen for treating musculoskeletal disorders in recent years, as well as the need to find a valid, safe, and cost-effective alternative to the currently proposed conservative treatments. We hypothesized that the use of collagen injections allows for the achievement of better clinical and functional outcomes in patients with RCTP, PTRCTs and FTRCTs. To date, this is the first systematic review conducted using PRISMA guidelines regarding the use of collagen injections for RCDs.

2. Materials and Methods

Study design

This systematic review and its procedures were designed and conducted in accordance with the Preferred Reporting Items for Systematic Reviews and Meta-Analyses (PRISMA) guidelines [72–74]. The PRISMA flow diagram is provided in Figure 1, while the PRISMA checklist can be found in the Supplementary Materials [75]. The research protocol has been registered with the International Prospective Register of Systematic Reviews (PROSPERO), under registration number: CRD42023470461.

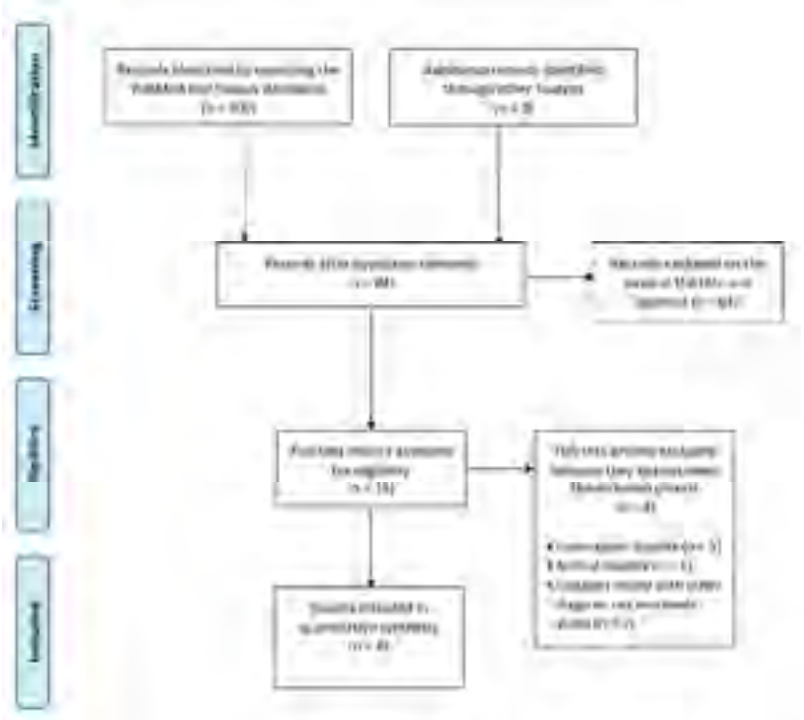

Figure 1. Flowchart of the process for the inclusion of the studies.

Eligibility criteria

This review includes randomized clinical trials (RCTs), prospective and case-series studies, with a minimum follow-up of one month. Comparative studies with other injections therapies such as PRP were also included.

Articles such as editorials, technical notes, letters to authors, narrative reviews, systematic reviews, case reports, and animal or cadaveric studies that did not report clinical outcomes of the use of collagen for RCDs were excluded.

Information sources

Potential studies were identified through a search of electronic databases, including the Cochrane Central Register of Controlled Trials (CENTRAL), EMBASE, MEDLINE, PEDro, Web of Science, Scopus, PubMed, and CINAHL. A comprehensive search of all databases was conducted from their inception through to November 2024, with no language restrictions. Additionally, the reference lists of the relevant studies were reviewed for other potential studies, but none were identified.

Search strategy

The strategy had two components including terms for collagen and RCDs. Keywords for population were "Rotator cuff" [MeSH] OR rotator cuff disease*[all fields] OR rotator cuff tendinopathy*[all fields] OR rotator cuff tear*[all fields]. The keywords for the intervention were "collagen" [MeSH] OR "atelocollagen" [MeSH].

Types of participants

This study included patients with a diagnosis of an RCD, defined as RCTP, PTRCTs, or FTRCTs.

Types of interventions

For inclusion, collagen had to be administered to at least one group in the RCTs. Studies in which the effects of collagen alone could not be evaluated (such as a mixture of collagen and another drug compared with collagen alone or another drug) would not be included.

Types of comparison controls

Comparison groups were classified into active and inactive controls according to the "Cochrane Handbook for Systematic Reviews of Interventions" [76]. An inactive control was defined as either no injection or arthroscopic repair without collagen injection. Active control was defined as the use of alternative injection solutions, such as PRP [71] or an acellular dermal matrix allograft [77].

Outcomes measures

The primary outcome was a reduction in pain, measured by the numeric analogue scale (NAS, 0-10) or visual analogue scale (VAS, 0-10). Secondary outcomes included the constant score (CoS) and the American shoulder and elbow surgeons score (ASES), when available. Other scores were evaluated on a case-by-case basis depending on the ones used in the included studies. The outcomes were evaluated at baseline and at final follow-up for each of the included studies.

Study selection and data extraction

Two independent authors (R.A. and D.T.) performed the search and evaluated the articles. Researchers experienced in conducting systematic reviews (E.S., B.C., F.S., and R.P.) resolved any cases of uncertainty. Initially, the investigators reviewed the abstracts of the articles, selecting relevant studies based on the inclusion and exclusion criteria, and then compared their selections with those of other investigators. Two weeks later, the same studies were re-evaluated to confirm agreement. No disagreements were observed among the investigators.

One investigator (R.A.) input data extracted from the full-text articles into structured tables in an Excel spreadsheet for descriptive analysis of each study. The sample sizes, types of management and collagen used, time of follow-up, clinical and functional outcomes before and after treatment, adverse events and complications extracted from the retrieved articles are presented in Table 1. A second investigator (E.S.) independently double-checked the extraction of primary data from all the articles. Doubts and inconsistencies were grouped and solved via another round of revision performed together by the two investigators. All authors participated in drafting the text. All results that were compatible with each outcome domain in each study were sought. A p-value <0.05 was considered statistically significant. The results are presented in Table 1 for a comparison of the progression from baseline to last follow-up. All results are reported for the baseline and last follow-up, highlighting significant differences. The analysis of the level of evidence was conducted according to the Oxford Centre for Evidence-Based Medicine Levels of Evidence [78].

Table 1. Main results and outcomes of each study.

Study Name	Patient No.	Follow-Up	Groups	Collagen Used	Intervention	Scores at Baseline	Scores at Last Follow-Up	Adverse Events
Kim et al., (2019) [12]	121	VAS: 3 days, 1 and 2 weeks KSS: 3, 12, 24 months FTRCT	• Arthroscopic repair plus collagen injection (Group I, n = 61) • Arthroscopic repair alone (Group II, n = 60)	3 mL of 3% porcine type-I atelocollagen	Single injection at baseline (after arthroscopy)	Group I VAS: 5.3 ± 2.1 KSS: 63.0 ± 15.1 Group II VAS: 6.3 ± 1.7 KSS: 61.5 ± 15.2	Group I VAS: 1.2 ± 1.0 KSS: 80.1 ± 9.4 Group II VAS: 3.2 ± 1.7 KSS:82.3 ± 11.2	• Group I: 7 re-tears (11.5%) • Group II: 4 re-tears (6.7%)
Kim et al., (2020) [79]	94	3, 12, and 24 months	• 0.5 mL collagen injection (Group I, n = 32) • 1 mL collagen injection (Group II, n = 30)	0.5 or 1 mL of 3%, porcine type-I atelocollagen	Single injection at baseline	Group I VAS: 4.1 ASES: 61.9 CoS: 68.1 Group II VAS: 3.6	Group I VAS: 2.1 ± 1.2 ASES: 82.5 ± 12.3 CoS: 89.0 ± 6.9 Group II	not reported

			• No injection (Group III, *n* = 32) PTRCT			ASES: 63.5 CoS: 65.8 Group III VAS: 3.4 ASES: 62.9 CoS: 68.4	VAS: 1.4 ± 1.1 ASES: 79.3 ± 8.3 CoS: 82.0 ± 10.1 Group III VAS: 3.3 ± 2.5 ASES: 65.5 ± 8.5 CoS: 62.5 ± 11.5	
Chae et al., (2020) [48]	15	2 months	Collagen injections PTRCT	1 mL atelocollagen + 1 mL of lidocaine	Single injection at baseline	ASES: 57.0 KSS: 64.6 CoS: 56.4 VAS: 4.2 SST: 6.6 FVAS: 6.3	ASES: 60.4 KSS: 68.5 CoS: 58.9 VAS: 3.7 SST: 6.9 FVAS: 7.1	Post-injection pain (57%, 8/15)
Corrado et al., (2020) [36]	18	2 weeks, 1 and 3 months	Collagen injections RCTP	2 mL, porcine type-I atelocollagen	4 injections (one a week for 4 weeks in a row)	CoS: 53.11 ± 12.7 DASH: 37.72 ± 19	CoS: 75 ± 12.9 DASH: 18.67 ± 13	Not reported
Godek et al., (2022) [71]	82	6 weeks, 3 and 6 months	• Collagen plus PRP injections (Group I, *n* = 28) • Collagen injections (Group II, *n* = 27) • PRP injections (Group III, *n* = 27) PTRCT	2 mL, porcine type-I atelocollagen	3 injections (one a week for 3 weeks in a row)	Group I VAS: 74% QuickDASH: 37 NRS: 5 Group II VAS: 68% QuickDASH: 42 NRS: 5.5 Group III VAS: 71% QuickDASH: 41 NRS: 6	Group I VAS: 82% QuickDASH: 15 NRS: 1.5 Group II VAS: 80% QuickDASH: 20 NRS: 2 Group III VAS. 86% QuickDASH: 20 NRS: 1.8	No complications
Aldhafian et al., (2023) [77]	129	3, 6, and 12 months for all groups Last follow-up (months): • Group I: 21.6 ± 5.1 • Group II: 20 ± 6.3 • Group III: 18.3 ± 3.2	• Arthroscopic repair only (Group I, *n* = 36) • Arthroscopic repair plus collagen injection (Group II, *n* = 44) • Arthroscopic repair with acellular dermal matrix allograft injection (Group III, *n* = 49) FTRCT	1 mL atelocollagen	Single injection at baseline (after arthroscopy)	Group I VAS: 4 ASES: 58 CoS: 62 KSS: 61 Group II VAS: 4 ASES: 61 CoS: 68 KSS: 68 Group III VAS: 4 ASES: 62 CoS: 68 KSS: 68	Group I VAS: 2 ASES: 80 CoS: 76 KSS: 75 Group II VAS: 3 ASES: 74 CoS: 79 KSS: 81 Group III VAS: 3 ASES: 76 CoS: 73 KSS: 73	Re-tear rates after 12 months: • Group I: 19.4% (7 of 36) • Group II: 13.6% (6 of 44) • Group III: 20.4% (10 of 49) Adverse events were not detected in any groups.
Buda et al., (2023) [49]	71	1 and 6 months	Collagen injections ➢ Group I (SST < 42, *n* = 23) ➢ Group II (43 < SST < 74, *n* = 28) ➢ Group III (SST > 75, *n* = 20) RCTP	4 mg/2 mL, bovine collagen, low molecular weight (<3 kDa)	2 injections (one at baseline and one between 9 and 17 days after the first one)	Overall population VAS at rest: 4.25 ± 3.10 VAS during movement: 6.56 ± 1.47 VAS at night: 5.33 ± 2.98 CoS: 63.76 ± 12.50 SST: 54.14 ± 20.16 Group I VAS at rest: 6.35 ± 2.29 VAS during movement: 7.26 ± 4.09 VAS at night: 6.56 ± 4.48	Overall population VAS at rest: 0.39 ± 0.77 VAS during movement: 1.87 ± 1.85 VAS at night: 0.7 ± 1.32 CoS: 84.07 ± 11.47 SST: 87.15 ± 14.99 Group I VAS at rest: 0.86 ± 0.99 VAS during movement: 1.77 ± 1.87 VAS at night: 0.91 ± 1.27	No complications

						CoS: 51.52 ± 59.17 SST: 30.43 ± 40.58 Group II VAS at rest: 4.28 ± 2.07 VAS during movement: 6.57 ± 3.96 VAS at night: 5.03 ± 3.04 CoS: 65.32 ± 74.10 SST: 56.79 ± 72.58 Group III VAS at rest: 1.90 ± 0.95 VAS during movement: 5.85 ± 4.30 VAS at night: 4.55 ± 2.75 CoS: 75.1 ± 81.85 SST: 77.49 ± 81.24	CoS: 75.10 ± 10.06 SST: 77.27 ± 16.7 Group II VAS at rest: 0.18 ± 0.56 VAS during movement: 1.89 ± 1.82 VAS at night: 0.59 ± 1.15 CoS: 85.37 ± 10.24 SST: 90.74 ± 13.34 Group III VAS at rest: 0.15 ± 0.49 VAS during movement: 1.9 ± 1.97 VAS at night: 0.65 ± 1.63 CoS: 92.45 ± 7.19 SST: 94.18 ± 7.69	
Latini et al., (2024) [80]	21	2 and 12 weeks	Collagen injections	5 mg/1 mL of hydrolyzed bovine collagen	2 injections, at baseline and at 2 weeks	VAS: 63 ± 20.5 SPADI: 80.6 ± 21.5	VAS: 37 ± 23.3 SPADI: 50.3 ± 23.5	1 progression to FTRCT

RCTP = rotator cuff tendinopathy; PTRCT = partial-thickness rotator cuff tear; FTRCT = full-thickness rotator cuff tear; CoS = constant score; ASES = American shoulder and elbow surgeons score; VAS = visual analogue score; KSS = Korean shoulder scoring system; SST = simple *Shoulder* test; FVAS = function—VAS; PVAS = Pain—VAS; NRS = numerical rating scale; DASH = disability of the arm, shoulder, and hand; SPADI= shoulder pain and disability index.

Quality assessment

The Modified Coleman Methodology Score (MCMS) was used to evaluate the quality of the articles included in this PRISMA-based systematic review [81]. The MCMS was used to assess the quality of the articles found in the present study. The assesment of the methodologies used 10 criteria, with a total score between 0 and 100 (which indicates that the study largely avoids chance, various biases, and confounding factors). The final scores were categorized as excellent (85–100 points), good (70–84 points), fair (55–69 points), or poor (<55 points).

The MCMS' criteria were modified to make them reproducible and relevant for the present systematic review. We changed, for example, the "description of surgical technique" criterion to "description of injection technique". More details about the MCMS (such as the definitions for each criterion, along with the scoring system) are reported in the Supplementary Materials [82]. Two authors (D.T. and R.A.) independently applied the MCMS, and a final score was reached by consensus. The MCMS is calculated using ten different criteria (study size, follow-up, number of procedures, type of study, diagnostic certainty, description of the injection technique, rehabilitation and compliance, outcome criteria, outcome assessment, and selection process), with a maximum total possible score of 100 [81]. Then, the agreement on the quality assessment between the two reviewers was evaluated using Cohen's kappa coefficient.

3. Results

Eligible studies

After the initial literature search, a total of 300 potentially relevant citations were identified. After removal of duplicate records, 84 articles were identified. Then, following a preliminary check of the titles and abstracts, 68 articles were excluded, since they did not investigate outcomes related to the use of collagen injections for RCDs. Finally, after further screening, another eight articles were excluded because they did not meet the inclusion criteria, with a total of eight articles being included in the present systematic review (Figure 1).

Among the eight excluded studies, five were case-report studies, so their outcomes could not be considered reliable. One article was excluded because it was conducted on animals. Finally, two studies were excluded because they combined collagen with other drugs (such as HA); therefore, the effects of only collagen could not be evaluated.

Quality of the included studies

The inter-rater (R.A. and D.T.) reliability for the quality assessment, evaluated using Cohen's K coefficient, was optimal (0.9). The raters were blinded to the other reviewer's ratings.

The results of the MCSMS are reported in Table 2.

Table 2. The results of the Modified Coleman Methodology Score (MCMS) used to assess the quality of the included articles.

Reference	Study Size	Follow-Up	N Procedures	Type of Study	Diagnostic Certainty	Description of Injection Technique	Rehabilitation and Compliance	Outcome Criteria	Outcome Assessment	Selection Process	Total
Kim et al., 2019 [12]	10	4	7	0	5	10	5	10	12	5	68
Kim et al., 2020 [79]	7	4	7	10	5	10	5	10	12	5	75
Chae et al., 2020 [48]	0	0	10	0	5	10	5	10	12	5	57
Corrado et al., 2020 [36]	0	0	10	0	5	5	5	10	12	5	52
Godek et al., 2022 [71]	7	0	7	15	5	5	5	10	12	5	71
Aldhafian et al., 2023 [77]	10	4	10	0	5	5	5	10	12	5	54
Buda et al., 2023 [49]	7	0	10	10	5	5	0	10	12	5	76
Latini et al., 2024 [80]	0	0	10	*10*	5	5	5	10	8	5	58
Maximum Score Possible	10	10	10	15	5	10	10	10	15	10	100
Mean ± Standard Deviation	5.1 ± 4.4	1.5 ± 2	8.8 ± 1.5	5.6 ± 6.2	5 ± 0	6.8 ± 2.6	4.3 ± 1.7	10 ± 0	11.5 ± 1.4	5 ± 0	63.8 ± 9.7

There was a large range in the MCMS values, from 52 to 76, with a mean of 63.3 ± 8.9, which is regarded as fair (55–69 points). Some of the selected studies involved relatively small patient cohorts, unclear outcome criteria and assessments, suboptimal patient selection processes, and low-quality evidence. Consequently, a meta-analysis was not conducted.

Characteristics of the included studies

Detailed descriptions of the characteristics of the included studies are provided in Table 1. Of the eight articles retrieved, four studies were retrospective [12,36,48,77], three were prospective studies [49,79,80] reporting the results after a different number of collagen injections (from one to four), while a single study was an RCT [71]. The countries in which the included studies were conducted were South Korea [48,77,79], Italy [36,49,80], and Poland [71].

Four studies evaluated the effects of collagen injections for PTRCTs [48,71,79,80], with one of these being an RCT in which patients were treated using collagen injections alone or combined with PRP or PRP alone [71]. One prospective study [79] evaluated the use of collagen for PTRCTs at different concentrations or without injection therapy, while one retrospective [48] study evaluated collagen injections alone.

Two retrospective studies reported the outcomes of patients treated via arthroscopic rotator cuff repair for FTRCTs and who received either a single collagen injection [12], or a single acellular dermal matrix injection [77], or no injection after surgery.

The effects of the collagen injections on RCTP were investigated in one case-series and one prospective study [36,49]. Buda et al. [49] divided patients on the basis of the simple *shoulder* test (SST), reporting better outcomes in patients treated using two single injections, in approximately two weeks, with the worst SST recorded at baseline.

The follow-ups ranged from a minimum of two months [48] to a maximum of 24 months [79]. The total number of patients enrolled in the included studies was 551, with a minimum of 15 patients [48] and a maximum of 129 patients [77]. The mean age of the patients recruited in the included studies was 57.77 ± 3.93.

Clinical Assessment

The initial assessments of the patients were performed in all of included studies via US or magnetic resonance imaging (MRI) assessments that confirmed the presence of PTRCTs, FTRCTs, or RCTP, and four studies also considered clinical signs and symptoms of RC pathology [36,71,79,80]. Only one study reported the use of specific tests for the clinical assessment of RCDs, such as Neer's and Jobe's tests [36].

Injection technique

Six studies used an in-plane, ultrasound (US)-guided injection technique [36,48,49,71,79,80], while in the studies in which collagen injection followed the arthroscopic repair, it was delivered through an arthroscopic visualization [12,77].

In four studies, collagen was injected directly at the tear site [36,48,79,80], in two studies into the subacromial bursa [49,71], and in another two studies at the bone–tendon interface (Figure 2) [12,77].

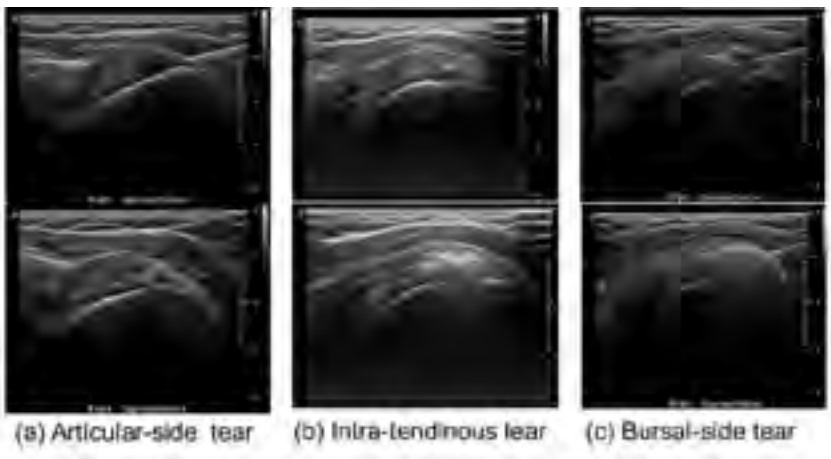

Figure 2. Examples of US-guided collagen injection techniques. Picture retrieved from Chae et al. [48].

Comparing the injection techniques, collagen administered into the subacromial bursa for treating PTRCTs [71] and RCTP [49] showed significant improvements in pain and function for both conditions despite the use of various injections protocols and types of collagen administered. Furthermore, no adverse effects related to the injections were observed.

When collagen was injected intra-tendinous for treating PTRCTs [48,79,80] and RCTP [36], improvements in pain and function for both conditions were seen despite different injections protocols and type of collagen administered. However, a higher grade of complications (post-injection pain and progression of the tear size in one patient) compared to subacromial injections was noticed.

In two studies, a single injection was performed at baseline [48,79], in another two, a single injection at baseline was administered after arthroscopic repair [12,77], and in three studies either two [49,80], three [71], or four injections [36] were administered.

Adverse events

A 57% post-injection pain (8/15) score was reported for only a single study [48], while a range from 11.5% [12] to 13.6% [77] for RC re-tears after arthroscopic repair followed by collagen injection was found. Finally, one study [80] reported a progression of the supraspinatus tendon tear with a maximum diameter of >1 cm in a single patient.

Rehabilitation

In one study, the rehabilitation protocol after injection consisted of progressive stretching exercises and posterior capsular stretching, comfortable passive ROM, and strengthening exercises with resistance bands [79], while in another study, pain-free ROM, postural exercises, and scapular stabilization exercise were allowed [71]. In the study in which collagen was injected after the arthroscopic repair [12], the shoulder was immobilized for six weeks using an abduction brace, with early passive ROM permitted within a tolerable range, and active-assisted ROM exercises started after six weeks, while strengthening exercises began after three months.

Primary and secondary outcomes' evaluation

Various outcomes were assessed, such as range of motion (ROM) [48,79]; VAS; NAS; numeric rating scale (NRS) [12,48,71,79,80]; ASES [48,79]; Korean shoulder score (KSS) [12,48]; CoS and Constant–Murley (CM) scores [36,48]; disabilities of the arm, shoulder, and hand (DASH) and quick-disabilities of the arm, shoulder, and hand (Q-DASH) scores [36,71]; simple shoulder test (SST) [48,49]; shoulder pain and disability index (SPADI) [80]; and the EQ-5D-5L (descriptive part—Utility Index and EQ-VAS 0–100) questionnaire [71].

In five out of the seven studies in which the VAS or NRS were evaluated, the scores decreased at final follow-up compared to the baseline, surpassing the threshold for a minimal clinically important difference (MCID) [83], especially in the short-term [12,36,49,71,80]. Regarding other scores evaluated for shoulder function, such as the DASH, Q-DASH, ASES, CoS, SST, or SPADI, the scores in some studies [36,49,71,79,80] increased significantly from baseline to final follow-up, surpassing the respective MCID [84–88].

In three studies [36,71,79], significant changes in the tendon size and structure were found at the last follow-up using an US or MRI assessment. However, these radiological changes were not observed in the other two studies at the final follow-ups [12,48].

Collagen versus active controls

In the study by Godek et al. [71], collagen injections for PTRCTs were compared to collagen plus PRP and PRP alone. Analysis of the evolution of the NRS among the groups

showed a significant reduction in pain intensity, primarily during the first six weeks of follow-up ($p < 0.001$), but no statistically significant differences were observed among the groups ($p = 0.870$). Similarly, the Q-DASH results demonstrated a consistent reduction in the mean values at each measurement point ($p < 0.001$), with no significant differences among the groups ($p = 0.997$). For the EQ-5D-5L VAS subscore, no statistically significant differences were found among the groups at any measurement point. The most notable changes occurred within the six weeks after the last injection ($p < 0.001$).

Although no significant differences were detected in the primary outcomes, there was a trend toward greater improvement in the collagen plus PRP and PRP alone groups between 12 and 24 weeks. Additional outcomes included RC discontinuity (n = 3, one case in each group) and rotator cuff regeneration (n = 22 in the collagen plus PRP group, n = 20 in the collagen group, and n = 23 in the PRP group). The authors conclude that combined therapy with collagen and PRP for PTRCTs is no more effective than monotherapy at reducing pain or improving mobility, self-care, and usual activities.

In the study by Aldhafian et al. [77], patients with FTRCTs were treated by arthroscopic repair only or arthroscopic repair together with collagen or acellular dermal matrix allograft injection. Functional outcomes, including the VAS for pain, ASES score, KSS, and CS score, improved for all three groups compared to preoperative assessments at the final follow-up, with the most consistent improvements observed at the 12-month follow-up. However, no significant differences were found among the groups.

4. Discussion

The aim of the present study was to systematically review the use of collagen injections for RCDs, reporting their functional outcomes, alone or in combination with other management modalities. The outcomes of the included studies highlight the paucity of evidence on the effectiveness and safety of collagen injections for RCDs.

Despite variations in collagen types, injection protocols, and assessment scores, all studies included in this systematic review demonstrated that collagen administration effectively reduces pain and improves function in the short to medium term for treating RCDs.

RCDs are among the most prevalent and disabling musculoskeletal disorders, yet their optimal treatment remains a topic of ongoing debate [89,90]. Among conservative treatments, different injection therapies have been proposed over the past few years for the treatment of RCDs, but they have achieved a controversial level of effectiveness according to the scientific literature [91]. Since very few injection therapies have proven effective for RCDs [32,92], collagen injections may represent an effective therapeutic option.

All of the evaluation tools scored differently across the included studies, with statistically significant improvements found for all of scores [36,71,77,79,80] or only for some [12,48].

The US [36,48,71] and MRI [12,79] evaluations were also performed during the follow-up to assess the RC repair's integrity, with a significant decrease in the tear size reported in three studies [36,71,79].

Five studies [36,49,71,79,80] showed both clinical and radiological improvements for PTRCTs and RCTP with the use of collagen, while non-significant changes were found for only a single article [48] on PTRCTs. When patients treated with collagen injections were compared to non-treated patients, the outcomes were significantly better [77,79]. These outcomes were also observed in two case-reports on the use of injectable collagen for PTRCTs [23,58] in which a complete healing of the tendon tear at the last follow-up, along with improvements in shoulder pain and function, were reported. Therefore, the use of

collagen injections for PTRCTs and RCTP appears to be reasonable, especially for patients with worse baselines [49], even if the quality of the studies was relatively low, so several questions still need to be addressed.

Kim et al. [12] compared patients treated with a single collagen injection after RC arthroscopic repair for FTRCTs with patients who underwent arthroscopic repair only, and although patients treated with collagen reported reduced pain at two weeks after surgery, no significant difference in the healing rate of the RC tear at six months post-operatively was found. Surprisingly, a 11.5% re-tear rate was found in the group treated with collagen versus 6.7% in the non-collagen group, even if the difference was not statistically significant.

These outcomes contradict those found by Jeong al. [9], who compared patients treated for FTRCTs with combined collagen and HA after RC arthroscopic repair to patients treated with HA alone or with no injections, reporting no difference in terms of the clinical outcomes at 1-year follow-up. However there was a higher rate of RC tears in the groups treated with HA alone and with no injections, while no re-tears were found in the group treated with combined collagen and HA. Therefore, the authors stated that the co-administration of collagen and HA effectively improved healing of the RC and increased the integrity of the RC repair site. In the same study, at the 3-month follow-up, the authors performed intra-articular CS injection in patients with shoulder pain and ROM limitation; notably, they administered a significantly lower number of CS injections in the group treated with combined collagen and HA. This finding is noteworthy, as emerging evidence suggests that corticosteroids may have tenotoxic effects, including an increased risk of tendon rupture, enhanced tenocyte necrosis, and reduced cell viability [93–95].

Despite the good outcomes reported in the included studies in this review, the use of collagen for RCDs remains questionable, since some studies reported conflicting results. For this reason, other types of injections, such as PRP, may be preferable according to two recent systematic review on the efficacy of injections for RC tears [32,92]; however, in one of the included studies [71], patients with a PTRCT were treated with either a combination of collagen and PRP, collagen alone, or PRP alone. No statistically significant differences were observed among the groups for the primary outcomes, with the combined collagen and PRP therapy demonstrating a similar level of effectiveness as monotherapy with either collagen or PRP.

Strengths and limitations

The primary strength of this article is that it is the first systematic review to highlight the potential benefits of collagen injections for RCDs. As no previous reviews on this topic have been published, this work serves as a foundational piece for future research. Furthermore, the extensive scope of this review, encompassing RCTP, as well as PTRCTs and FTRCTs, offers a thorough framework for understanding the clinical and functional improvements following collagen administration for various RCDs. Finally, the comprehensive details on the type of collagen used and the injection protocols adopted in each study included in this review, as reported in Table 1, can help clinicians select the most appropriate treatment option in their clinical practice.

The present review is not without its limitations. First, the quality of the included studies was relatively low, with only one level-I study [71], one level-III [79] study, and six level-IV studies [12,36,48,49,77,80], preventing definitive recommendations regarding the use of collagen injections for RCDs. Furthermore, there was a great heterogeneity in terms of the type of collagen used and the number of injections administered, and even when the same type of collagen was administered, the injection protocol was different [36,49,71]. Even in studies in which the same specific RC issue was addressed [48,71,79],

the type of collagen used was different. For this reason, we cannot draw conclusions regarding which collagen and injection protocol is the best choose for the conservative treatment of RCDs.

Finally, the heterogeneity of the studied populations, as well as the absence of a control group, in many of the included studies represent an important limitation.

5. Conclusions

Despite a relatively low number of studies and the low quality of the evidence, collagen administration for the conservative treatment of RCDs exhibited positive trends related to reducing pain and improving function during follow-ups, as well as improving tendon structure, with the most satisfactory results seen for PTRCTs and RCTP when patients experienced worse shoulder symptomatology at baseline.

In each study, all of the evaluated scores, or at least some of them, improved significantly with good, reported outcomes, but given the low level of evidence, recommendations regarding the correct indication for the use of collagen for RCDs cannot be defined.

High-quality studies that include long-term follow-ups, such as RCTs, are needed to confirm the outcomes of the included articles. However, since the best conservative treatment for RCD, especially involving injections, remains debated, collagen injections may represent a viable and safe therapeutic option.

Supplementary Materials: The following supporting information can be downloaded at: www.mdpi.com/10.3390/clinpract15020028/s1, Table S1: PRISMA checklist; Table S2: The Modified Coleman Methodology Score.

Author Contributions: Conceptualization, D.T. and R.A.; writing—original draft preparation, D.T., R.A., R.M., D.D., R.T., and L.R.; writing—review and editing, D.T., R.A., E.S., R.M., B.C., F.S., D.D., R.T., R.P., and L.R.; supervision, D.T., R.A., E.S., B.C., F.S., and R.P. All authors have read and agreed to the published version of the manuscript.

Funding: This research received no external funding.

Data Availability Statement: The dataset is available upon request from the authors.

Conflicts of Interest: The authors declare no conflict of interest.

References

1. Dugas, J.R.; Campbell, D.A.; Warren, R.F.; Robie, B.H.; Millett, P.J. Anatomy and dimensions of rotator cuff insertions. *J. Shoulder Elb. Surg.* **2002**, *11*, 498–503. https://doi.org/10.1067/mse.2002.126208.
2. Nho, S.J.; Yadav, H.; Shindle, M.K.; Macgillivray, J.D. Rotator cuff degeneration: Etiology and pathogenesis. *Am. J. Sports Med.* **2008**, *36*, 987–993. https://doi.org/10.1177/0363546508317344.
3. Maffulli, N.; Longo, U.G.; Berton, A.; Loppini, M.; Denaro, V. Biological factors in the pathogenesis of rotator cuff tears. *Sports Med. Arthrosc. Rev.* **2011**, *19*, 194–201. https://doi.org/10.1097/JSA.0b013e3182250cad.
4. Longo, U.G.; Berton, A.; Papapietro, N.; Maffulli, N.; Denaro, V. Epidemiology, genetics and biological factors of rotator cuff tears. *Med. Sport. Sci.* **2012**, *57*, 1–9. https://doi.org/10.1159/000328868.
5. Pellegrino, R.; Di Iorio, A.; Del Prete, C.M.; Barassi, G.; Paolucci, T.; Tognolo, L.; Fiore, P.; Santamato, A. Efficacy of Ultrasound-Guided Percutaneous Lavage and Biocompatible Electrical Neurostimulation, in Calcific Rotator Cuff Tendinopathy and Shoulder Pain, A Prospective Pilot Study. *Int. J. Environ. Res. Public. Health* **2022**, *19*, 5837. https://doi.org/10.3390/ijerph19105837.

6. Tuè, G.; Masuzzo, O.; Tucci, F.; Cavallo, M.; Parmeggiani, A.; Vita, F.; Patti, A.; Donati, D.; Marinelli, A.; Miceli, M.; et al. Can Secondary Adhesive Capsulitis Complicate Calcific Tendinitis of the Rotator Cuff? An Ultrasound Imaging Analysis. *Clin. Pract.* **2024**, *14*, 579–589. https://doi.org/10.3390/clinpract14020045.
7. Farì, G.; Megna, M.; Ranieri, M.; Agostini, F.; Ricci, V.; Bianchi, F.P.; Rizzo, L.; Farì, E.; Tognolo, L.; Bonavolontà, V.; et al. Could the Improvement of Supraspinatus Muscle Activity Speed up Shoulder Pain Rehabilitation Outcomes in Wheelchair Basketball Players? *Int. J. Environ. Res. Public. Health* **2022**, *20*, 255. https://doi.org/10.3390/ijerph20010255.
8. Fukuda, H. Partial-thickness rotator cuff tears: A modern view on Codman's classic. *J. Shoulder Elb. Surg.* **2000**, *9*, 163–168.
9. Jeong, J.Y.; Khil, E.K.; Kim, T.S.; Kim, Y.W. Effect of co-administration of atelocollagen and hyaluronic acid on rotator cuff healing. *Clin. Shoulder Elb.* **2021**, *24*, 147–155. https://doi.org/10.5397/cise.2021.00234.
10. Ricci, V.; Özçakar, L. The Dodo Bird Is Not Extinct: Ultrasound Imaging for Supraspinatus Tendinosis. *Am. J. Phys. Med. Rehabil.* **2019**, *98*, e8–e9. https://doi.org/10.1097/PHM.0000000000000992.
11. Yamanaka, K.; Matsumoto, T. The joint side tear of the rotator cuff. A followup study by arthrography. *Clin. Orthop. Relat. Res.* **1994**, *304*, 68–73.
12. Kim, I.B.; Kim, E.Y.; Lim, K.P.; Heo, K.S. Does the Use of Injectable Atelocollagen during Arthroscopic Rotator Cuff Repair Improve Clinical and Structural Outcomes? *Clin. Shoulder Elb.* **2019**, *22*, 183–189. https://doi.org/10.5397/cise.2019.22.4.183.
13. Ricci, V.; Özçakar, L. Looking into the joint when it is frozen: A report on dynamic shoulder ultrasound. *J. Back. Musculoskelet. Rehabil.* **2019**, *32*, 663–665. https://doi.org/10.3233/BMR-181448.
14. Jost, B.; Pfirrmann, C.W.; Gerber, C.; Switzerland, Z. Clinical outcome after structural failure of rotator cuff repairs. *J. Bone Joint Surg. Am.* **2000**, *82*, 304–314. https://doi.org/10.2106/00004623-200003000-00002.
15. Ricci, V.; Chang, K.-V.; Güvener, O.; Mezian, K.; Kara, M.; Leblebicioğlu, G.; Stecco, C.; Pirri, C.; Ata, A.M.; Dughbaj, M.; et al. EURO-MUSCULUS/USPRM Dynamic Ultrasound Protocols for Shoulder. *Am. J. Phys. Med. Rehabil.* **2022**, *101*, e29–e36. https://doi.org/10.1097/PHM.0000000000001833.
16. Sugaya, H.; Maeda, K.; Matsuki, K.; Moriishi, J. Repair integrity and functional outcome after arthroscopic double-row rotator cuff repair. A prospective outcome study. *J. Bone Joint Surg. Am.* **2007**, *89*, 953–960. https://doi.org/10.2106/JBJS.F.00512.
17. Oh, J.H.; Kim, S.H.; Ji, H.M.; Jo, K.H.; Bin, S.W.; Gong, H.S. Prognostic factors affecting anatomic outcome of rotator cuff repair and correlation with functional outcome. *Arthroscopy* **2009**, *25*, 30–39. https://doi.org/10.1016/j.arthro.2008.08.010.
18. Ricci, V.; Mezian, K.; Chang, K.-V.; Özçakar, L. Clinical/Sonographic Assessment and Management of Calcific Tendinopathy of the Shoulder: A Narrative Review. *Diagnostics* **2022**, *12*, 3097. https://doi.org/10.3390/diagnostics12123097.
19. Abtahi, A.M.; Granger, E.K.; Tashjian, R.Z. Factors affecting healing after arthroscopic rotator cuff repair. *World J. Orthop.* **2015**, *6*, 211–220. https://doi.org/10.5312/wjo.v6.i2.211.
20. Khazzam, M.; Sager, B.; Box, H.N.; Wallace, S.B. The effect of age on risk of retear after rotator cuff repair: A systematic review and meta-analysis. *JSES Int.* **2020**, *4*, 625–631. https://doi.org/10.1016/j.jseint.2020.03.014.
21. Thankam, F.G.; Dilisio, M.F.; Gross, R.M.; Agrawal, D.K. Collagen I: A kingpin for rotator cuff tendon pathology. *Am. J. Transl. Res.* **2018**, *10*, 3291–3309.
22. Ryösä, A.; Laimi, K.; Äärimaa, V.; Lehtimäki, K.; Kukkonen, J.; Saltychev, M. Surgery or conservative treatment for rotator cuff tear: A meta-analysis. *Disabil. Rehabil.* **2017**, *39*, 1357–1363. https://doi.org/10.1080/09638288.2016.1198431.

23. Corrado, B.; Bonini, I.; Alessio Chirico, V.; Rosano, N.; Gisonni, P. Use of injectable collagen in partial-thickness tears of the supraspinatus tendon: A case report. *Oxf. Med. Case Rep.* **2020**, *2020*, omaa103. https://doi.org/10.1093/omcr/omaa103.
24. Solarino, G.; Bortone, I.; Vicenti, G.; Bizzoca, D.; Coviello, M.; Maccagnano, G.; Moretti, B.; D'Angelo, F. Role of biomechanical assessment in rotator cuff tear repair: Arthroscopic vs mini-open approach. *World J. Orthop.* **2021**, *12*, 991–1000. https://doi.org/10.5312/wjo.v12.i12.991.
25. Conaire, E.Ó.; Delaney, R.; Lädermann, A.; Schwank, A.; Struyf, F. Massive Irreparable Rotator Cuff Tears: Which Patients Will Benefit from Physiotherapy Exercise Programs? A Narrative Review. *Int. J. Environ. Res. Public. Health* **2023**, *20*, 5242. https://doi.org/10.3390/ijerph20075242.
26. Dominguez-Romero, J.G.; Jiménez-Rejano, J.J.; Ridao-Fernández, C.; Chamorro-Moriana, G. Exercise-Based Muscle Development Programmes and Their Effectiveness in the Functional Recovery of Rotator Cuff Tendinopathy: A Systematic Review. *Diagnostic* **2021**, *11*, 529. https://doi.org/10.3390/diagnostics11030529.
27. Vita, F.; Pederiva, D.; Tedeschi, R.; Spinnato, P.; Origlio, F.; Faldini, C.; Miceli, M.; Stella, S.M.; Galletti, S.; Cavallo, M.; et al. Adhesive capsulitis: The importance of early diagnosis and treatment. *J. Ultrasound* **2024**, *27*, 579–587. https://doi.org/10.1007/s40477-024-00891-y.
28. Paraskevopoulos, E.; Plakoutsis, G.; Chronopoulos, E.; Maria, P. Effectiveness of Combined Program of Manual Therapy and Exercise Vs Exercise Only in Patients With Rotator Cuff-related Shoulder Pain: A Systematic Review and Meta-analysis. *Sports Health* **2023**, *15*, 727–735. https://doi.org/10.1177/19417381221136104.
29. Ortega-Castillo, M.; Cuesta-Vargas, A.; Luque-Teba, A.; Trinidad-Fernández, M. The role of progressive, therapeutic exercise in the management of upper limb tendinopathies: A systematic review and meta-analysis. *Musculoskelet. Sci. Pract.* **2022**, *62*, 102645. https://doi.org/10.1016/j.msksp.2022.102645.
30. Farì, G.; Megna, M.; Fiore, P.; Ranieri, M.; Marvulli, R.; Bonavolontà, V.; Bianchi, F.P.; Puntillo, F.; Varrassi, G.; Reis, V.M. Real-Time Muscle Activity and Joint Range of Motion Monitor to Improve Shoulder Pain Rehabilitation in Wheelchair Basketball Players: A Non-Randomized Clinical Study. *Clin. Pract.* **2022**, *12*, 1092–1101. https://doi.org/10.3390/clinpract12060111.
31. DeClercq, M.G.; Fiorentino, A.M.; Lengel, H.A.; Ruzbarsky, J.J.; Robinson, S.K.; Oberlohr, V.T.; Whitney, K.E.; Millett, P.J.; Huard, J. Systematic Review of Platelet-Rich Plasma for Rotator Cuff Repair: Are We Adhering to the Minimum Information for Studies Evaluating Biologics in Orthopaedics? *Orthop. J. Sports Med.* **2021**, *9*, 23259671211041971. https://doi.org/10.1177/23259671211041971.
32. Giovannetti de Sanctis, E.; Franceschetti, E.; De Dona, F.; Palumbo, A.; Paciotti, M.; Franceschi, F. The Efficacy of Injections for Partial Rotator Cuff Tears: A Systematic Review. *J. Clin. Med.* **2020**, *10*, 51. https://doi.org/10.3390/jcm10010051.
33. Prodromos, C.C.; Finkle, S.; Prodromos, A.; Chen, J.L.; Schwartz, A.; Wathen, L. Treatment of Rotator Cuff Tears with platelet rich plasma: A prospective study with 2 year follow-up. *BMC Musculoskelet. Disord.* **2021**, *22*, 499. https://doi.org/10.1186/s12891-021-04288-4.
34. Palermi, S.; Gnasso, R.; Belviso, I.; Iommazzo, I.; Vecchiato, M.; Marchini, A.; Corsini, A.; Vittadini, F.; Demeco, A.; De Luca, M.; et al. Stem cell therapy in sports medicine: Current applications, challenges and future perspectives. *J. Basic. Clin. Physiol. Pharmacol.* **2023**, *34*, 699–706. https://doi.org/10.1515/jbcpp-2023-0200.
35. Longo, U.G.; Lalli, A.; Medina, G.; Maffulli, N. Conservative Management of Partial Thickness Rotator Cuff Tears: A Systematic Review. *Sports Med. Arthrosc. Rev.* **2023**, *31*, 80–87. https://doi.org/10.1097/JSA.0000000000000372.
36. Corrado, B.; Bonini, I.; Chirico, V.; Filippini, E.; Liguori, L.; Magliulo, G.; Mazzuoccolo, G.; Rosano, N.; Gisonni, P. Ultrasound-guided collagen injections in the treatment of supraspinatus tendinopathy: A case series pilot study. *J. Biol. Regul. Homeost. Agents* **2020**, *34*, 33–39.

37. Kim, S.J.; Yeo, S.M.; Noh, S.J.; Ha, C.-W.; Lee, B.C.; Lee, H.S.; Kim, S.J. Effect of platelet-rich plasma on the degenerative rotator cuff tendinopathy according to the compositions. *J. Orthop. Surg. Res.* **2019**, *14*, 408. https://doi.org/10.1186/s13018-019-1406-4.
38. Cross, J.A.; Cole, B.J.; Spatny, K.P.; Sundman, E.; Romeo, A.A.; Nicholson, G.P.; Wagner, B.; Fortier, L.A. Leukocyte-Reduced Platelet-Rich Plasma Normalizes Matrix Metabolism in Torn Human Rotator Cuff Tendons. *Am. J. Sports Med.* **2015**, *43*, 2898–2906. https://doi.org/10.1177/0363546515608157.
39. Sari, A.; Eroglu, A. Comparison of ultrasound-guided platelet-rich plasma, prolotherapy, and corticosteroid injections in rotator cuff lesions. *J. Back. Musculoskelet. Rehabil.* **2020**, *33*, 387–396. https://doi.org/10.3233/BMR-191519.
40. Vascellari, A.; Demeco, A.; Vittadini, F.; Gnasso, R.; Tarantino, D.; Belviso, I.; Corsini, A.; Frizziero, A.; Buttinoni, L.; Marchini, A.; et al. Orthobiologics Injection Therapies in the Treatment of Muscle and Tendon Disorders in Athletes: Fact or Fake? *Muscles Ligaments Tendons J.* **2024**, *14*, 239–246. https://doi.org/10.32098/mltj.02.2024.02.
41. Mitsui, Y.; Gotoh, M.; Nakama, K.; Yamada, T.; Higuchi, F.; Nagata, K. Hyaluronic acid inhibits mRNA expression of proinflammatory cytokines and cyclooxygenase-2/prostaglandin E(2) production via CD44 in interleukin-1-stimulated subacromial synovial fibroblasts from patients with rotator cuff disease. *J. Orthop. Res.* **2008**, *26*, 1032–1037. https://doi.org/10.1002/jor.20558.
42. Honda, H.; Gotoh, M.; Kanazawa, T.; Ohzono, H.; Nakamura, H.; Ohta, K.; Nakamura, K.; Fukuda, K.; Teramura, T.; Hashimoto, T.; et al. Hyaluronic Acid Accelerates Tendon-to-Bone Healing After Rotator Cuff Repair. *Am. J. Sports Med.* **2017**, *45*, 3322–3330. https://doi.org/10.1177/0363546517720199.
43. Manferdini, C.; Guarino, V.; Zini, N.; Raucci, M.G.; Ferrari, A.; Grassi, F.; Gabusi, E.; Squarzoni, S.; Facchini, A.; Ambrosio, L.; et al. Mineralization behavior with mesenchymal stromal cells in a biomimetic hyaluronic acid-based scaffold. *Biomaterials* **2010**, *31*, 3986–3996. https://doi.org/10.1016/j.biomaterials.2010.01.148.
44. Osti, L.; Berardocco, M.; di Giacomo, V.; Di Bernardo, G.; Oliva, F.; Berardi, A.C. Hyaluronic acid increases tendon derived cell viability and collagen type I expression in vitro: Comparative study of four different Hyaluronic acid preparations by molecular weight. *BMC Musculoskelet. Disord.* **2015**, *16*, 284. https://doi.org/10.1186/s12891-015-0735-7.
45. Pellegrino, R.; Brindisino, F.; Barassi, G.; Sparvieri, E.; DI Iorio, A.; de Sire, A.; Ruosi, C. Combined ultrasound guided peritendinous hyaluronic acid (500–730 Kda) injection with extracorporeal shock waves therapy vs. extracorporeal shock waves therapy-only in the treatment of shoulder pain due to rotator cuff tendinopathy. A randomized clinical trial. *J. Sports Med. Phys. Fit.* **2022**, *62*, 1211–1218. https://doi.org/10.23736/S0022-4707.22.13924-1.
46. Pellegrino, R.; Di Iorio, A.; Brindisino, F.; Paolucci, T.; Moretti, A.; Iolascon, G. Effectiveness of combined extracorporeal shock-wave therapy and hyaluronic acid injections for patients with shoulder pain due to rotator cuff tendinopathy: A person-centered approach with a focus on gender differences to treatment response. *BMC Musculoskelet. Disord.* **2022**, *23*, 863. https://doi.org/10.1186/s12891-022-05819-3.
47. Suh, D.-S.; Lee, J.-K.; Yoo, J.-C.; Woo, S.-H.; Kim, G.-R.; Kim, J.-W.; Choi, N.-Y.; Kim, Y.; Song, H.-S. Atelocollagen Enhances the Healing of Rotator Cuff Tendon in Rabbit Model. *Am. J. Sports Med.* **2017**, *45*, 2019–2027. https://doi.org/10.1177/0363546517703336.
48. Chae, S.H.; Won, J.Y.; Yoo, J.C. Clinical outcome of ultrasound-guided atelocollagen injection for patients with partial rotator cuff tear in an outpatient clinic: A preliminary study. *Clin. Shoulder Elb.* **2020**, *23*, 80–85. https://doi.org/10.5397/cise.2020.00066.

49. Buda, M.; Dlimi, S.; Parisi, M.; Benoni, A.; Bisinella, G.; Di Fabio, S. Subacromial injection of hydrolyzed collagen in the symptomatic treatment of rotator cuff tendinopathy: An observational multicentric prospective study on 71 patients. *JSES Int.* **2023**, *7*, 799–804. https://doi.org/10.1016/j.jseint.2023.06.009.
50. Thankam, F.G.; Dilisio, M.F.; Agrawal, D.K. Immunobiological factors aggravating the fatty infiltration on tendons and muscles in rotator cuff lesions. *Mol. Cell Biochem.* **2016**, *417*, 17–33. https://doi.org/10.1007/s11010-016-2710-5.
51. Thankam, F.G.; Evan, D.K.; Agrawal, D.K.; Dilisio, M.F. Collagen type III content of the long head of the biceps tendon as an indicator of glenohumeral arthritis. *Mol. Cell Biochem.* **2019**, *454*, 25–31. https://doi.org/10.1007/s11010-018-3449-y.
52. Lynn, A.K.; Yannas, I.V.; Bonfield, W. Antigenicity and immunogenicity of collagen. *J. Biomed. Mater. Res. B Appl. Biomater.* **2004**, *71*, 343–354. https://doi.org/10.1002/jbm.b.30096.
53. Banerjee, I.; Mishra, D.; Das, T.; Maiti, S.; Maiti, T.K. Caprine (goat) collagen: A potential biomaterial for skin tissue engineering. *J. Biomater. Sci. Polym. Ed.* **2012**, *23*, 355–373. https://doi.org/10.1163/092050610X551943.
54. Tarantino, D.; Mottola, R.; Palermi, S.; Sirico, F.; Corrado, B.; Gnasso, R. Intra-Articular Collagen Injections for Osteoarthritis: A Narrative Review. *Int. J. Environ. Res. Public. Health* **2023**, *20*, 4390. https://doi.org/10.3390/ijerph20054390.
55. Salvatore, L.; Natali, M.L.; Brunetti, C.; Sannino, A.; Gallo, N. An Update on the Clinical Efficacy and Safety of Collagen Injectables for Aesthetic and Regenerative Medicine Applications. *Polymers* **2023**, *15*, 1020. https://doi.org/10.3390/polym15041020.
56. Randelli, F.; Menon, A.; Giai Via, A.; Mazzoleni, M.G.; Sciancalepore, F.; Brioschi, M.; Gagliano, N. Effect of a Collagen-Based Compound on Morpho-Functional Properties of Cultured Human Tenocytes. *Cells* **2018**, *7*, 246. https://doi.org/10.3390/cells7120246.
57. Martinello, T.; Bronzini, I.; Volpin, A.; Vindigni, V.; Maccatrozzo, L.; Caporale, G.; Bassetto, F.; Patruno, M. Successful recellularization of human tendon scaffolds using adipose-derived mesenchymal stem cells and collagen gel. *J. Tissue Eng. Regen. Med.* **2014**, *8*, 612–619. https://doi.org/10.1002/term.1557.
58. Jo, Y.; Kim, W.-J.; Lee, H. Healing of partial tear of the supraspinatus tendon after atelocollagen injection confirmed by MRI. *Medicine* **2020**, *99*, e23498. https://doi.org/10.1097/MD.0000000000023498.
59. Corrado, B.; Bonini, I.; Tarantino, D.; Sirico, F. Ultrasound-guided collagen injections for treatment of plantar fasciopathy in runners: A pilot study and case series. *J. Hum. Sport Exerc.* **2020**, *15*, S793–S805. https://doi.org/10.14198/jhse.2020.15.Proc3.30.
60. Canty, E.G.; Kadler, K.E. Procollagen trafficking, processing and fibrillogenesis. *J. Cell Sci.* **2005**, *118*, 1341–1353. https://doi.org/10.1242/jcs.01731.
61. Hynes, R.O. Integrins: Bidirectional, allosteric signaling machines. *Cell* **2002**, *110*, 673–687. https://doi.org/10.1016/s0092-8674(02)00971-6.
62. Massoud, E.I.E. Healing of subcutaneous tendons: Influence of the mechanical environment at the suture line on the healing process. *World J. Orthop.* **2013**, *4*, 229–240. https://doi.org/10.5312/wjo.v4.i4.229.
63. Im, G.-I.; Ahn, J.-H.; Kim, S.-Y.; Choi, B.-S.; Lee, S.-W. A hyaluronate-atelocollagen/beta-tricalcium phosphate-hydroxyapatite biphasic scaffold for the repair of osteochondral defects: A porcine study. *Tissue Eng. Part. A* **2010**, *16*, 1189–1200. https://doi.org/10.1089/ten.TEA.2009.0540.
64. Thon, S.G.; O'Malley, L.; O'Brien, M.J.; Savoie, F.H. Evaluation of Healing Rates and Safety With a Bioinductive Collagen Patch for Large and Massive Rotator Cuff Tears: 2-Year Safety and Clinical Outcomes. *Am. J. Sports Med.* **2019**, *47*, 1901–1908. https://doi.org/10.1177/0363546519850795.
65. Farkash, U.; Avisar, E.; Volk, I.; Slevin, O.; Shohat, N.; El Haj, M.; Dolev, E.; Ashraf, E.; Luria, S. First clinical experience with a new injectable recombinant human collagen scaffold combined with autologous platelet-rich

plasma for the treatment of lateral epicondylar tendinopathy (tennis elbow). *J. Shoulder Elb. Surg.* **2019**, *28*, 503–509. https://doi.org/10.1016/j.jse.2018.09.007.

66. Corrado, B.; Mazzuoccolo, G.; Liguori, L.; Chirico, V.A.; Costanzo, M.; Bonini, I.; Bove, G.; Curci, L. Treatment of Lateral Epicondylitis with Collagen Injections: A Pilot Study. *Muscle Ligaments Tendons J.* **2019**, *09*, 584. https://doi.org/10.32098/mltj.04.2019.14.
67. Kim, M.; Choi, Y.S.; You, M.-W.; Kim, J.S.; Young, K.W. Sonoelastography in the Evaluation of Plantar Fasciitis Treatment: 3-Month Follow-Up After Collagen Injection. *Ultrasound Q.* **2016**, *32*, 327–332. https://doi.org/10.1097/RUQ.0000000000000233.
68. Baksh, N.; Hannon, C.P.; Murawski, C.D.; Smyth, N.A.; Kennedy, J.G. Platelet-rich plasma in tendon models: A systematic review of basic science literature. *Arthroscopy* **2013**, *29*, 596–607. https://doi.org/10.1016/j.arthro.2012.10.025.
69. Kovacevic, D.; Rodeo, S.A. Biological augmentation of rotator cuff tendon repair. *Clin. Orthop. Relat. Res.* **2008**, *466*, 622–633. https://doi.org/10.1007/s11999-007-0112-4.
70. de Albornoz, P.M.; Aicale, R.; Forriol, F.; Maffulli, N. Cell Therapies in Tendon, Ligament, and Musculoskeletal System Repair. *Sports Med. Arthrosc. Rev.* **2018**, *26*, 48–58. https://doi.org/10.1097/JSA.0000000000000192.
71. Godek, P.; Szczepanowska-Wolowiec, B.; Golicki, D. Collagen and platelet-rich plasma in partial-thickness rotator cuff injuries. Friends or only indifferent neighbours? Randomised controlled trial. *BMC Musculoskelet. Disord.* **2022**, *23*, 1109. https://doi.org/10.1186/s12891-022-06089-9.
72. Padulo, J.; Oliva, F.; Frizziero, A.; Maffulli, N. Basic principles and recommendations in clinical and field science research: 2018 update. *Muscle Ligaments Tendons J.* **2018**, *8*, 305–307.
73. Padulo, J.; De Giorgio, A.; Oliva, F.; Frizziero, A.; Maffulli, N. I performed experiments and I have results. Wow, and now? *Muscles Ligaments Tendons J.* **2017**, *7*, 403.
74. Liberati, A.; Altman, D.G.; Tetzlaff, J.; Mulrow, C.; Gøtzsche, P.C.; Ioannidis, J.P.A.; Clarke, M.; Devereaux, P.J.; Kleijnen, J.; Moher, D. The PRISMA statement for reporting systematic reviews and meta-analyses of studies that evaluate health care interventions: Explanation and elaboration. *J. Clin. Epidemiol.* **2009**, *62*, e1-34. https://doi.org/10.1016/j.jclinepi.2009.06.006.
75. Page, M.J.; McKenzie, J.E.; Bossuyt, P.M.; Boutron, I.; Hoffmann, T.C.; Mulrow, C.D.; Shamseer, L.; Tetzlaff, J.M.; Akl, E.A.; Brennan, S.E.; et al. The PRISMA 2020 statement: An updated guideline for reporting systematic reviews. *BMJ* **2021**, *372*, n71. https://doi.org/10.1136/bmj.n71.
76. Cochrane Handbook for Systematic Reviews of Interventions. Available online: https://training.cochrane.org/handbook/current (accessed on 25 August 2023).
77. Aldhafian, O.R.; Choi, K.-H.; Cho, H.-S.; Alarishi, F.; Kim, Y.-S. Outcome of intraoperative injection of collagen in arthroscopic repair of full-thickness rotator cuff tear: A retrospective cohort study. *J. Shoulder Elb. Surg.* **2023**, *32*, e429–e436. https://doi.org/10.1016/j.jse.2023.03.002.
78. Durieux, N.; Vandenput, S.; Pasleau, F. [OCEBM levels of evidence system]. *Rev. Med. Liege* **2013**, *68*, 644–649.
79. Kim, J.-H.; Kim, D.-J.; Lee, H.-J.; Kim, B.-K.; Kim, Y.-S. Atelocollagen Injection Improves Tendon Integrity in Partial-Thickness Rotator Cuff Tears: A Prospective Comparative Study. *Orthop. J. Sports Med.* **2020**, *8*, 2325967120904012. https://doi.org/10.1177/2325967120904012.
80. Latini, L.; Porta, F.; Maccarrone, V.; Zompa, D.; Cipolletta, E.; Mirza, R.M.; Filippucci, E.; Vreju, F.A. Clinical Efficacy and Safety of Ultrasound-Guided Injection with Low-Molecular-Weight Peptides from Hydrolyzed Collagen in Patients with Partial Supraspinatus Tendon Tears: A Pilot Study. *Life* **2024**, *14*, 1351. https://doi.org/10.3390/life14111351.

81. Coleman, B.D.; Khan, K.M.; Maffulli, N.; Cook, J.L.; Wark, J.D. Studies of surgical outcome after patellar tendinopathy: Clinical significance of methodological deficiencies and guidelines for future studies. Victorian Institute of Sport Tendon Study Group. *Scand. J. Med. Sci. Sports* **2000**, *10*, 2–11.
82. Mancino, F.; Di Matteo, V.; Mocini, F.; Cacciola, G.; Malerba, G.; Perisano, C.; De Martino, I. Survivorship and clinical outcomes of proximal femoral replacement in non-neoplastic primary and revision total hip arthroplasty: A systematic review. *BMC Musculoskelet. Disord.* **2021**, *22*, 933. https://doi.org/10.1186/s12891-021-04711-w.
83. Hawker, G.A.; Mian, S.; Kendzerska, T.; French, M. Measures of adult pain: Visual Analog Scale for Pain (VAS Pain), Numeric Rating Scale for Pain (NRS Pain), McGill Pain Questionnaire (MPQ), Short-Form McGill Pain Questionnaire (SF-MPQ), Chronic Pain Grade Scale (CPGS), Short Form-36 Bodily Pain Scale (SF-36 BPS), and Measure of Intermittent and Constant Osteoarthritis Pain (ICOAP). *Arthritis Care Res.* **2011**, *63 Suppl. 11*, S240–S252. https://doi.org/10.1002/acr.20543.
84. Franchignoni, F.; Vercelli, S.; Giordano, A.; Sartorio, F.; Bravini, E.; Ferriero, G. Minimal clinically important difference of the disabilities of the arm, shoulder and hand outcome measure (DASH) and its shortened version (QuickDASH). *J. Orthop. Sports Phys. Ther.* **2014**, *44*, 30–39. https://doi.org/10.2519/jospt.2014.4893.
85. Malavolta, E.A.; Yamamoto, G.J.; Bussius, D.T.; Assunção, J.H.; Andrade-Silva, F.B.; Gracitelli, M.E.C.; Ferreira Neto, A.A. Establishing minimal clinically important difference for the UCLA and ASES scores after rotator cuff repair. *Orthop. Traumatol. Surg. Res.* **2022**, *108*, 102894. https://doi.org/10.1016/j.otsr.2021.102894.
86. Louwerens, J.K.G.; van den Bekerom, M.P.J.; van Royen, B.J.; Eygendaal, D.; van Noort, A.; Sierevelt, I.N. Quantifying the minimal and substantial clinical benefit of the Constant-Murley score and the Disabilities of the Arm, Shoulder and Hand score in patients with calcific tendinitis of the rotator cuff. *JSES Int.* **2020**, *4*, 606–611. https://doi.org/10.1016/j.jseint.2020.05.001.
87. Tashjian, R.Z.; Deloach, J.; Green, A.; Porucznik, C.A.; Powell, A.P. Minimal clinically important differences in ASES and simple shoulder test scores after nonoperative treatment of rotator cuff disease. *J. Bone Joint Surg. Am.* **2010**, *92*, 296–303. https://doi.org/10.2106/JBJS.H.01296.
88. Dabija, D.I.; Jain, N.B. Minimal Clinically Important Difference of Shoulder Outcome Measures and Diagnoses: A Systematic Review. *Am. J. Phys. Med. Rehabil.* **2019**, *98*, 671–676. https://doi.org/10.1097/PHM.0000000000001169.
89. Urwin, M.; Symmons, D.; Allison, T.; Brammah, T.; Busby, H.; Roxby, M.; Simmons, A.; Williams, G. Estimating the burden of musculoskeletal disorders in the community: The comparative prevalence of symptoms at different anatomical sites, and the relation to social deprivation. *Ann. Rheum. Dis.* **1998**, *57*, 649–655. https://doi.org/10.1136/ard.57.11.649.
90. Roquelaure, Y.; Ha, C.; Leclerc, A.; Touranchet, A.; Sauteron, M.; Melchior, M.; Imbernon, E.; Goldberg, M. Epidemiologic surveillance of upper-extremity musculoskeletal disorders in the working population. *Arthritis Rheum.* **2006**, *55*, 765–778. https://doi.org/10.1002/art.22222.
91. Lin, M.-T.; Chiang, C.-F.; Wu, C.-H.; Huang, Y.-T.; Tu, Y.-K.; Wang, T.-G. Comparative Effectiveness of Injection Therapies in Rotator Cuff Tendinopathy: A Systematic Review, Pairwise and Network Meta-analysis of Randomized Controlled Trials. *Arch. Phys. Med. Rehabil.* **2019**, *100*, 336–349.e15. https://doi.org/10.1016/j.apmr.2018.06.028.
92. Jiang, X.; Zhang, H.; Wu, Q.; Chen, Y.; Jiang, T. Comparison of three common shoulder injections for rotator cuff tears: A systematic review and network meta-analysis. *J. Orthop. Surg. Res.* **2023**, *18*, 272. https://doi.org/10.1186/s13018-023-03747-z.
93. Nuelle, C.W.; Cook, C.R.; Stoker, A.M.; Cook, J.L.; Sherman, S.L. In Vivo Toxicity of Local Anesthetics and Corticosteroids on Supraspinatus Tenocyte Cell Viability and Metabolism. *Iowa Orthop. J.* **2018**, *38*, 107–112.

94. Khoury, M.; Tabben, M.; Rolón, A.U.; Levi, L.; Chamari, K.; D'Hooghe, P. Promising improvement of chronic lateral elbow tendinopathy by using adipose derived mesenchymal stromal cells: A pilot study. *J. Exp. Orthop.* **2021**, *8*, 6. https://doi.org/10.1186/s40634-020-00320-z.
95. Zhang, A.Z.; Ficklscherer, A.; Gülecyüz, M.F.; Paulus, A.C.; Niethammer, T.R.; Jansson, V.; Müller, P.E. Cell Toxicity in Fibroblasts, Tenocytes, and Human Mesenchymal Stem Cells—A Comparison of Necrosis and Apoptosis-Inducing Ability in Ropivacaine, Bupivacaine, and Triamcinolone. *Arthroscopy* **2017**, *33*, 840–848. https://doi.org/10.1016/j.arthro.2016.10.026.

Disclaimer/Publisher's Note: The statements, opinions and data contained in all publications are solely those of the individual author(s) and contributor(s) and not of MDPI and/or the editor(s). MDPI and/or the editor(s) disclaim responsibility for any injury to people or property resulting from any ideas, methods, instructions or products referred to in the content.